This is a digital copy of a book that was preserved for generations on library shelves before it was carefully scanned by Google as part of a project to make the world's books discoverable online.

It has survived long enough for the copyright to expire and the book to enter the public domain. A public domain book is one that was never subject to copyright or whose legal copyright term has expired. Whether a book is in the public domain may vary country to country. Public domain books are our gateways to the past, representing a wealth of history, culture and knowledge that's often difficult to discover.

Marks, notations and other marginalia present in the original volume will appear in this file - a reminder of this book's long journey from the publisher to a library and finally to you.

Usage guidelines

Google is proud to partner with libraries to digitize public domain materials and make them widely accessible. Public domain books belong to the public and we are merely their custodians. Nevertheless, this work is expensive, so in order to keep providing this resource, we have taken steps to prevent abuse by commercial parties, including placing technical restrictions on automated querying.

We also ask that you:

+ *Make non-commercial use of the files* We designed Google Book Search for use by individuals, and we request that you use these files for personal, non-commercial purposes.

+ *Refrain from automated querying* Do not send automated queries of any sort to Google's system: If you are conducting research on machine translation, optical character recognition or other areas where access to a large amount of text is helpful, please contact us. We encourage the use of public domain materials for these purposes and may be able to help.

+ *Maintain attribution* The Google "watermark" you see on each file is essential for informing people about this project and helping them find additional materials through Google Book Search. Please do not remove it.

+ *Keep it legal* Whatever your use, remember that you are responsible for ensuring that what you are doing is legal. Do not assume that just because we believe a book is in the public domain for users in the United States, that the work is also in the public domain for users in other countries. Whether a book is still in copyright varies from country to country, and we can't offer guidance on whether any specific use of any specific book is allowed. Please do not assume that a book's appearance in Google Book Search means it can be used in any manner anywhere in the world. Copyright infringement liability can be quite severe.

About Google Book Search

Google's mission is to organize the world's information and to make it universally accessible and useful. Google Book Search helps readers discover the world's books while helping authors and publishers reach new audiences. You can search through the full text of this book on the web at `http://books.google.com/`

Über dieses Buch

Dies ist ein digitales Exemplar eines Buches, das seit Generationen in den Regalen der Bibliotheken aufbewahrt wurde, bevor es von Google im Rahmen eines Projekts, mit dem die Bücher dieser Welt online verfügbar gemacht werden sollen, sorgfältig gescannt wurde.

Das Buch hat das Urheberrecht überdauert und kann nun öffentlich zugänglich gemacht werden. Ein öffentlich zugängliches Buch ist ein Buch, das niemals Urheberrechten unterlag oder bei dem die Schutzfrist des Urheberrechts abgelaufen ist. Ob ein Buch öffentlich zugänglich ist, kann von Land zu Land unterschiedlich sein. Öffentlich zugängliche Bücher sind unser Tor zur Vergangenheit und stellen ein geschichtliches, kulturelles und wissenschaftliches Vermögen dar, das häufig nur schwierig zu entdecken ist.

Gebrauchsspuren, Anmerkungen und andere Randbemerkungen, die im Originalband enthalten sind, finden sich auch in dieser Datei – eine Erinnerung an die lange Reise, die das Buch vom Verleger zu einer Bibliothek und weiter zu Ihnen hinter sich gebracht hat.

Nutzungsrichtlinien

Google ist stolz, mit Bibliotheken in partnerschaftlicher Zusammenarbeit öffentlich zugängliches Material zu digitalisieren und einer breiten Masse zugänglich zu machen. Öffentlich zugängliche Bücher gehören der Öffentlichkeit, und wir sind nur ihre Hüter. Nichtsdestotrotz ist diese Arbeit kostspielig. Um diese Ressource weiterhin zur Verfügung stellen zu können, haben wir Schritte unternommen, um den Missbrauch durch kommerzielle Parteien zu verhindern. Dazu gehören technische Einschränkungen für automatisierte Abfragen.

Wir bitten Sie um Einhaltung folgender Richtlinien:

+ *Nutzung der Dateien zu nichtkommerziellen Zwecken* Wir haben Google Buchsuche für Endanwender konzipiert und möchten, dass Sie diese Dateien nur für persönliche, nichtkommerzielle Zwecke verwenden.

+ *Keine automatisierten Abfragen* Senden Sie keine automatisierten Abfragen irgendwelcher Art an das Google-System. Wenn Sie Recherchen über maschinelle Übersetzung, optische Zeichenerkennung oder andere Bereiche durchführen, in denen der Zugang zu Text in großen Mengen nützlich ist, wenden Sie sich bitte an uns. Wir fördern die Nutzung des öffentlich zugänglichen Materials für diese Zwecke und können Ihnen unter Umständen helfen.

+ *Beibehaltung von Google-Markenelementen* Das "Wasserzeichen" von Google, das Sie in jeder Datei finden, ist wichtig zur Information über dieses Projekt und hilft den Anwendern weiteres Material über Google Buchsuche zu finden. Bitte entfernen Sie das Wasserzeichen nicht.

+ *Bewegen Sie sich innerhalb der Legalität* Unabhängig von Ihrem Verwendungszweck müssen Sie sich Ihrer Verantwortung bewusst sein, sicherzustellen, dass Ihre Nutzung legal ist. Gehen Sie nicht davon aus, dass ein Buch, das nach unserem Dafürhalten für Nutzer in den USA öffentlich zugänglich ist, auch für Nutzer in anderen Ländern öffentlich zugänglich ist. Ob ein Buch noch dem Urheberrecht unterliegt, ist von Land zu Land verschieden. Wir können keine Beratung leisten, ob eine bestimmte Nutzung eines bestimmten Buches gesetzlich zulässig ist. Gehen Sie nicht davon aus, dass das Erscheinen eines Buchs in Google Buchsuche bedeutet, dass es in jeder Form und überall auf der Welt verwendet werden kann. Eine Urheberrechtsverletzung kann schwerwiegende Folgen haben.

Über Google Buchsuche

Das Ziel von Google besteht darin, die weltweiten Informationen zu organisieren und allgemein nutzbar und zugänglich zu machen. Google Buchsuche hilft Lesern dabei, die Bücher dieser Welt zu entdecken, und unterstützt Autoren und Verleger dabei, neue Zielgruppen zu erreichen. Den gesamten Buchtext können Sie im Internet unter `http://books.google.com` durchsuchen.

UC-NRLF
B 3 770 434

RICHARD J. HALL M.D.

MEDICAL SCHOOL
LIBRARY



Verhandlungen

der

Deutschen Gesellschaft für Chirurgie.

Vierzehnter Congress,

abgehalten zu Berlin, vom 8.—11. April 1885.

Mit 13 Tafeln Abbildungen und Holzschnitten.

Berlin 1885.

Verlag von August Hirschwald.

NW. Unter den Linden 68.

UNIV OF CALIF
MEDICAL SCHOOL

Inhalt.

Seite

A. Einladungs-Circulare X
B. Verzeichniss der Mitglieder der Gesellschaft XII
C. Statuten und Geschäftsordnung XXI

I. Protokolle, Discussionen und kleinere Mittheilungen.

Erste Sitzung, Mittwoch, 8. April 1885 (in der Aula der Königl. Universität) . . . . . I. 1.
Eröffnung der Sitzung. — Ernennung von Ehren-Mitgliedern. — Neu aufgenommene, verstorbene Mitglieder. — Wahl des Bureau's, des Ausschusses, der Commission zur Prüfung der Rechnungsablegung S. 1—3.

1) Herr von Volkmann, Chirurgische Erfahrungen über Tuberculose . . . . . I. 3. II. 237.
Discussion: Herren von Langenbeck, von Volkmann S. 3.

2) Herr Braun, Ueber die operative Behandlung der Darminvaginationen . . . . . I. 4. II. 475.
Discussion: Herren Riedel, Braun, König, Pauly, Schönborn, von Bergmann, von Winiwarter S. 4—8.

3) Herr Grimm, Ueber Chylurie . . . . . I. 8. II. 21.
Discussion: Herren Maas, Grimm, von Volkmann S. 8—10.

Zweiter Sitzungstag, Donnerstag, 9. April 1885.
a) Morgensitzung im Amphitheater der Königl. chirurg. Universitätsklinik . . . . . I. 10.

1) Herr Fehleisen, Demonstration zum hohen Steinschnitt . . . . . I. 10. II. 42.

2) Herr von Antal, Modificirte Methode der Sectio alta bei Blasenstein und Blasentumor . . . . . I. 10. II. 12.

3) Herr Maas, Ueber Sectio mediana . . . . . I. 10.

2764

		Seite
4) Herr Sonnenburg, Zur partiellen Resection der Harnblase	I. 12.	
5) Herr König, Ueber Resection des Fussgelenkes bei Gelenktuberculose nach seiner Methode . . Discussion: Herren König, von Volkmann. von Langenbeck. Schede, Riedel, Bidder S. 16—23.	I. 16.	II. 86.
6) Herr Bramann, Ueber Operation des Aneurysma varicosum . . . . . Discussion: Herren Bardeleben, von Bergmann S. 24. 25	I. 24.	II. 273.
7) Herr Gärtner, Ueber die desinficirende Wirkung wässeriger Carbolsäurelösungen	I. 25.	II. 1.
b) Nachmittagssitzung in der Aula der Königl. Universität	I. 26.	
1) Discussion der Erfahrungen über Tuberculose . Herren von Langenbeck, König, von Volkmann, Doutrelepont, Lassar. Esmarch, von Bergmann, Schede. Maas, Riedel, Kraske. Gueterbock S. 26—45.	I. 26.	

Dritter Sitzungstag, Freitag, 10. April 1885.

a) Morgensitzung im Amphitheater der Königl. chirurg. Universitätsklinik	I. 45.	
1) Herr Helferich. Demonstration von Gelenk-Injections-Präparaten	I. 45.	
2) Herr von Langenbeck. Zwei Fälle von Spina bifida	I. 47.	
3) Herr von Bergmann, Vorstellung eines Kindes mit Meningocele	I. 47.	
4) Herr Julius Wolff, Ueber die Behandlung der Gaumenspalten . . . . . Discussion: Herren König, Schönborn, von Langenbeck, Wolff, Rydygier, Schede, von Winiwarter. M. Hirschberg S. 48—54.	I. 48.	II. 387.
5) Herr Rudolphi, Demonstration eines Retentionsapparates für Unterkieferbrüche . . . . . Discussion: Herren Sauer, von Bergmann, von Langenbeck, Rudolphi S. 54—57.	I. 54.	
6) Herr Ranke. Vorstellung eines Falles von durch Resection geheilter Ankylosis vera mandibulae .	I. 57.	II. 26.

Seite

Discussion: Herren von Volkmann, Ranke S. 57.

7) Herr Fehleisen, Zur Casuistik der Exostosis bursata . . . . . I. 57. II. 380.
Discussion: Herren von Volkmann. Fehleisen. von Bergmann S. 57—60.

8) Herr Rosenberger, Ueber Plastik der Urethra I. 60. II. 171.

9) Herr Baron Horoch. Demonstration einer exstirpirten Niere und einer exstirpirten Milz . . I. 60.
Discussion: Herren Credé jun., von Hacker S. 66, 67.

10) Herr Claus, Demonstration einer Nierengeschwulst, durch Laparotomie exstirpirt . . . . I. 67.
Discussion: Herren König, von Bergmann. Schönborn, Landau, Claus, Pauly S. 68—72.

11) Herr Rydygier, Demonstration von Magenresections-Präparaten . . . . . I. 72.

12) Herr von Hacker, Zur Casuistik und Statistik der Magenresectionen und Gastroenterostomieen I. 74. II. 62.

---

b) Nachmittagssitzung in der Aula der Königl. Universität . . . . . I. 75.
Mittheilungen des Herrn Vorsitzenden. — Neu aufgenommene Mitglieder S. 75.

1) Herr von Volkmann, Demonstration von Abbildungen (Exostosis cartilaginea. lipomasisch-hyperplastische Gelenkzotten). . . . . I. 75.

2) Herr Bessel-Hagen, Ueber die Pathologie des Klumpfusses und über die Behandlung hochgradiger veralteter Fälle mittelst der Talusexexstirpation . . . . . I. 76.

3) Herr von Bergmann, Ueber Hirndruck . . . I. 89. II. 100.

4) Herr Kümmell, Die Contact- und Luftinfection in der praktischen Chirurgie . . . . . I. 89. II. 430.

Vierter Sitzungstag, Sonnabend, 11. April 1885.

a) Morgensitzung im Amphitheater der Königl. chirurg. Universitätsklinik . . . . . I. 89.

1) Herr Bessel-Hagen, Demonstration von Klumpfüssen, die mit Exstirpation des Talus behandelt worden sind . . . . . I. 89.

2) Herr M. Hirschberg, Demonstration von Klumpfüssen . . . . . I. 91.

Seite

Anhang: Ueber die graphische Bestimmung eines keilförmigen Stückes, welches aus den Knochen verwachsener Gliedmaassen behufs Geraderichtung derselben herausgeschnitten werden soll, von G. Zehfuss, S. 93.
Discussion: Herren König, Hirschberg S. 98, 99.

3) Herr Julius Wolff, Demonstration von Klumpfüssen . . . . . I. 99. II. 417.
Discussion: Herren von Volkmann, Wolff, von Bergmann, König, von Langenbeck S. 99—101.

4) Herr von Volkmann. Photographie von Schultergelenks Resection . . . . . I. 101.

5) Herr Lauenstein, Zur Technik der Pylorus-Resection . . . . . I. 101.

6) Herr Esmarch, Vorzeigung kriegschirurgischer Apparate (Spiralfeder-Tourniquet, Schienen aus Telegraphendraht. Blumentopfgitter) . . . . . I. 104.
Discussion: Herren König, Esmarch S. 106, 107.

7) Herr Esmarch, Hautlappen-Ueberpflanzung . I. 107.
Discussion: Herren von Langenbeck, Esmarch S. 109.

8) Herr Kümmell. a) Beitrag zur osteoplastischen Fussresection . . . . . I. 109.
b) Demonstration von Verbandstoffen aus Holzfaser . . . . . I. 110.
Discussion: Herren König, Esmarch S. 111, 112.

9) Herr Sonnenburg. Spontanluxationen des Femur und deren Behandlung . . . . . I. 112. II. 178.
Discussion: Herr von Volkmann S. 112.

10) Herr Ranke. Casuistische Mittheilungen über Tumoren, welche von Schleimbeuteln ausgehen I. 112. II. 523.

11) Herr Bidder. Ueber die Entstehung und Heilung einer Dickdarm-Gebärmutter-Scheidenfistel I. 112. II. 52.

12) Herr Tillmanns, a) Ueber todte Osteome der Nasen- und Stirnhöhle . . . . . I. 112. II. 73.
b) Zur operativen Behandlung von Nervendefecten I. 112. II. 213.

13) Herr Gotthelf, Discussion über die späteren Resultate der Operation complicirter Hasenscharten . . . . . I. 112.
Herren von Volkmann, Hoffa, Partsch, Braun S. 116—121.

		Seite	
	Erfahrungen über die späteren Resultate der Operation complicirter Hasenscharten von Herren Ried, S. 121—126.		
14)	Herr Lassar, Vorstellung eines Kranken mit Lupus erythematodes	I. 126.	
15)	Herr Helferich. a) Demonstrationen zur feldmässigen Antiseptik (Metallgriffe von Instrumenten, Sublimat-Wattebäuschchen)	I. 127.	
	b) Ueber improvisirte Drahtprothesen nach Resectionen.	I. 128.	
	b) Nachmittagssitzung in der Aula der Königl. Universität	I. 130.	
	Herr von Adelmann, Bericht über die Revision der Casse der Gesellschaft. — Herren von Langenbeck, von Volkmann (Wahl des ersten Präsidenten) S. 130—132.		
1)	Herr Hansmann, Demonstration einer Fussgelenks-Extensionsschiene, einer Arm-Lagerungsschiene, einer Modification von Spritzen und eines abnehmbaren Gypsstiefels für Plattfüsse	I. 132.	II. 262.
2)	Herr Hoffa, Ueber Kniegelenksresectionen . .	I. 132.	II. 128.
3)	Herr Albrecht, a) Ueber die morphologische Bedeutung der Pharynxdivertikel	I. 132.	
	b) Ueber die Shepherd'schen Fracturen des Astragalus	I. 135.	
	c) Ueber congenitalen Defect der drei letzten Sacral- und sämmtlicher Steisswirbel beim Menschen	I. 136.	
	d) Ueber sechsschneidezähnige Gebisse beim normalen Menschen.	I. 138.	
	e) Ueber zweiwurzelige Eck- und Schneidezähne beim Menschen.	I. 138.	
4)	Herr von Winiwarter, a) Demonstration von Präparaten. Fractur des unteren Endes des Femur	I. 138.	
	b) Eine auf operativem Wege erzeugte Kniegelenksankylose	I. 141.	
	c) Demonstration eines Instrumentes zur Einführung von Drainröhren, angegeben von Dr. Fraipont	I. 142.	
	Discussion: Herr von Volkmann S. 143.		
5)	Herr Riedel, a) Demonstration einer Pancreascyste	I. 143.	II. 269.

		Seite		
b)	Demonstration einer Längsfractur des Schenkelkopfes und -halses	I.	143.	
6)	Herr Maas, a) Zur Resection der Brustwand bei Tumoren	I.	144.	II. 447.
	b) Ueber Plastik bei Geschwüren	I.	144.	II. 456.
7)	Herr Meinhard Schmidt, Erklärungsversuch zur Genese der Hernia inguinalis interstitialis und Hernia inguino-properitonealis	I.	144.	II. 188.
8)	Herr Kraske, Zur Exstirpation der hochsitzenden Mastdarmkrebse	I.	145.	II. 464.

II. Grössere Vorträge und Abhandlungen.

I.	Herren Gärtner und Plagge, Ueber die desinficirende Wirkung wässeriger Carbolsäurelösungen	I.	25.	II. 1.
II.	Herr von Antal, Eine modificirte Sectio alta. (Hierzu Taf. I.)	I.	10.	II. 12.
III.	Herr Grimm, Ueber Chylurie.	I.	8.	II. 21.
IV.	Herr Ranke, Zur Resection des Unterkiefergelenks bei Ankylosis vera mandibulae. . .	I.	57.	II. 26.
V.	Herr Fehleisen, Ueber die Verschiebung der Harnblase bei der Tamponnade des Rectum. (Hierzu Taf. II.—V.).	I.	10.	II. 42.
VI.	Herr Bidder, Ueber die Entstehung und Heilung eines Anus praeternaturalis colo-utero-vaginal. (resp. Dickdarm-Gebärmutter-Scheidenfistel). Hierzu Taf. VI. Fig. 1—5.)	I.	112.	II. 52.
VII.	Herr von Hacker, Zur Casuistik und Statistik der Magenresectionen u. Gastroenterostomieen. (Hierzu Taf. VI. Fig. 6, 7, 8.)	I.	74.	II. 62.
VIII.	Herr Tillmanns, Ueber todte Osteome der Nasen- und Stirnhöhle	I.	112.	II. 72.
IX.	Herr König, Ueber die Operationsmethode des Verfassers bei Tuberculose des Tibiotarsal- und des Talotarsalgelenks	I.	16.	II. 86.
X.	Herr von Bergmann, Ueber den Hirndruck	I.	89.	II. 100.
XI.	Herr Hoffa, Die Kniegelenksresection bei Kindern	I.	132.	II. 128.
XII.	Herr Rosenberger, Ueber Plastik der Urethra nach Penisfractur und Gangrän. (Hierzu Taf. VII.)	I.	60.	II. 171.
XIII.	Herr Sonnenburg, Einige Bermerkungen über die im Verlaufe acuter Infectionskrank-			

		Seite	
	heiten auftretenden Spontanluxationen des Femur und deren Behandlung. (Mit Holzschnitten.)	I. 112.	II. 178.
XIV.	Herr Meinhardt Schmidt. Erklärungsversuch zur Genese gewisser Fälle von Hernia inguino-interstitialis (Goyrand) und Hernia inguino-properitonealis (Krönlein). (Mit 2 Holzschnitten.)	I. 144.	II. 188.
XV.	Herr Tillmanns, Ueber die operative Behandlung von Substanzverlusten an peripherischen Nerven. (Mit 2 Holzschnitten.) .	I. 112.	II. 213.
XVI.	Herr von Volkmann. Chirurgische Erfahrungen über die Tuberculose. Thesen und Controversen	I. 3, 26.	II. 237.
XVII.	Herr Hansmann, Ein Apparat für Fussgelenksextension, ein abnehmbarer Gypsstiefel für Plattfüsse, eine Armschiene und eine Spritzenmodification. (Hierzu Taf. VIII. Fig. 3, 4 und Holzschnitte.).	I. 132.	II. 263.
XVIII.	Herr Riedel, Ein Fall von Pancreascyste. (Hierzu Taf. VIII. Fig. 1, 2.)	I. 143.	II. 269.
XIX.	Herr Bramann, Das arteriell-venöse Aneurysma. (Mit 3 Holzschnitten.)	I. 24.	II. 273.
XX.	Herr Fehleisen, Zur Casuistik der Exostosis bursata	I. 57.	II. 380.
XXI.	Herr Julius Wolff, Ueber die Behandlung der Gaumenspalten	I. 48.	II. 387.
XXII.	Herr Julius Wolff, Weitere Mittheilungen über die Behandlung des Klumpfusses. (Hierzu Taf. IX., X.)	I. 99.	II. 417.
XXIII.	Herr Kümmell, Die Bedeutung der Luft- und Contact-Infection für die praktische Chirurgie	I. 89.	II. 430.
XXIV.	Herr Maas, Ueber die Resection der Brustwand bei Geschwülsten. (Hierzu Taf. XI.)	I. 144.	II. 447.
XXV.	Herr Maas, Weitere Fälle von Plastik mit frischen gestielten Lappen aus entfernteren Körpertheilen. Hierzu Taf. XII.)	I. 144.	II. 456.
XXVI.	Herr Kraske, Zur Exstirpation hochsitzender Mastdarmkrebse. (Mit einem Holzschnitt.)	I. 145.	II. 464.
XXVII.	Herr Braun, Ueber d. operative Behandlung der Darminvaginationen. (Mit ein. Holzschn.)	I. 4.	II. 475.
XXVIII.	Herr Ranke, Ueber Geschwülste d. Schleimbeutel. (Hierzu Taf. XIII.)	I. 112.	II. 523.

A.

Einladungs-Circulare.

Vierzehnter Congress

der

Deutschen Gesellschaft für Chirurgie.

Der vierzehnte Congress der Deutschen Gesellschaft für Chirurgie findet vom 8.—11. April d. J. in Berlin statt.

Zur Begrüssung versammeln die Mitglieder sich am 7. April Abends von 8 Uhr ab im Hôtel du Nord (Unter den Linden 35).

Die Nachmittagssitzungen werden am 8. April, Mittags von $12\frac{1}{2}$—4 Uhr, an den anderen Tagen von 2—4 Uhr in der Aula der Königlichen Universität, die für Demonstrationen von Präparaten und Krankenvorstellung bestimmten Morgensitzungen von 10—1 Uhr im Königl. Universitäts-Klinikum und in der Königl. Charité abgehalten.

In den Morgensitzungen vorzustellende, von auswärts kommende Kranke können im Königl. Klinikum (Berlin N., Ziegelstrasse No. 5—9) Aufnahme finden, Präparate, Bandagen, Instrumente u. s. w. ebendahin gesandt werden.

Eine Ausschuss-Sitzung zur Aufnahme neuer Mitglieder findet am 7. April, Abends 9 Uhr, im Hôtel du Nord statt.

Am letzten Sitzungstage des zwölften Congresses wurde der Beschluss gefasst (s. Protokolle S. 106), dass die Themata der zur Discussion sich eignenden Vorträge und Mittheilungen zuvor an den Vorsitzenden eingesandt und demnächst allen Mitgliedern kundgegeben werden sollten.

Sollten Ankündigungen von Vorträgen, Mittheilungen und Demonstrationen **bis zum 1. März** mir zugehen, so werde ich dieselben in einem besonderen Schreiben zur Kenntniss der Mitglieder bringen.

Das gemeinschaftliche Mittagsmahl findet am 9. April um 5 Uhr Abends im Hôtel du Nord statt. Für die Theilnehmer wird ein Bogen zur Einzeichnung der Namen am 7. April Abends im Hôtel du Nord und am 8. April Mittags in der Sitzung ausliegen.

Den Congress betreffende Schreiben bitte ich bis zum 15. März nach Wiesbaden, von da ab nach Berlin W., Hôtel du Nord, an mich richten zu wollen.

Wiesbaden, 20. Januar 1885.

B. v. Langenbeck,
d. Z. Vorsitzender.

Bis zum heutigen Tage sind mir die nachstehenden Anmeldungen von Vorträgen zugegangen:

. . . . . .

Sodann sind noch folgende Anträge gestellt worden:

1. Die geehrten Herren Collegen werden gebeten, ihre etwaigen Erfahrungen über die späteren Resultate der Operation complicirter Hasenscharten bei Gelegenheit des diesjährigen Congresses mündlich oder schriftlich bekannt zu geben. Es wäre wünschenswerth, festzustellen:
   a) in wie weit und wie oft der reponirte Zwischenkiefer wirklich einheilt,
   b) welche Methoden der Rücklagerung günstige Schlussresultate geliefert, und wie sich dagegen
   c) die Folgen der totalen Wegnahme des Zwischenkiefers gestalten.

   Am wünschenswerthesten ist die Feststellung der bezüglichen Zustände bei Erwachsenen, die in der Kindheit nach einer bestimmten Methode operirt worden sind.
2. Es wird gewünscht, in dem diesjährigen Congresse die chirurgischen Erfahrungen über Tuberculose zur Discussion zu bringen. Im Falle die Versammlung damit einverstanden ist, wird derselben ein vorläufiges Schema vorgelegt werden, welches die einzelnen Fragen zu fixiren versucht und die verschiedenen Organe und Körperstellen, deren tuberculöse Erkrankungen Gegenstand chirurgischer Behandlung werden, berücksichtigt.

Wiesbaden, 1. März 1885.

B. v. Langenbeck.

B.

Verzeichniss der Mitglieder

der

Deutschen Gesellschaft für Chirurgie.*)

Ausschuss-Mitglieder.

*1. Vorsitzender: Dr. von Langenbeck, Wirklicher Geheimer Rath und Professor in Wiesbaden.
*2. Stellvertreter des Vorsitzenden: Dr. von Volkmann, Geh. Med.-Rath und Professor in Halle a. S.
*3. Erster Schriftführer: Dr. Gurlt, Geh. Med.-Rath und Professor in Berlin.
*4. Zweiter Schriftführer: Dr. Schönborn, Geh. Med.-Rath und Professor in Königsberg i. Pr.
*5. Cassenführer und Bibliothekar: Dr. Küster, Professor, San.-Rath und dirigirender Arzt in Berlin.

Anderweitige Ausschuss-Mitglieder.

*6. Dr. von Bergmann, Geh. Med.-Rath und Professor in Berlin.
*7. - Esmarch, Geh. Med.-Rath und Professor in Kiel.
*8. - König, Geh. Med.-Rath und Professor in Göttingen.
*9. - Roth, General-Arzt des XII. Armee-Corps und Professor in Dresden.

Ehren-Mitglieder.

Sir James Paget, Bart., in London.
Sir Joseph Lister, Bart., in London.

*10. Dr. von Adelmann, Wirkl. Staatsrath und Professor emer. in Berlin.
*11. - Adler in Berlin.
12. - Angerer, Docent in Würzburg.
*13. - von Antal, Professor in Budapest.
*14. - Bardeleben, Geh. Ober-Med.-Rath und Professor in Berlin.
*15. - Bartels in Berlin.
*16. - Bartscher, Sanitätsrath in Osnabrück.
*17. - Baum, Chefarzt in Danzig.

*) Die auf dem Congress anwesenden Mitglieder sind mit einem * bezeichnet.

*18. Dr. Baumgärtner, dirigirender Arzt in Baden-Baden.
19. - Beck, Generalarzt des XIV. Armeecorps in Carlsruhe.
20. - Becker in Schwanden, Schweiz.
*21. - Beely in Berlin.
*22. - Benary in Berlin.
23. - Berg, Ober-Stabsarzt in Stuttgart.
24. - Berg, Hofrath in St. Petersbourg.
25. - Bernays in St. Louis (Nord-Amerika).
*26. - Berns in Amsterdam.
*27. - Bessel in Berlin.
*28. - Bessel-Hagen, Assistenzarzt in Berlin.
29. - Beyer, Ober-Stabsarzt in Dresden.
*30. - Bidder in Berlin.
31. - Billroth, Hofrath und Professor in Wien.
32. - Blasius in Braunschweig.
*33. - Boddaert-van Cutsem, Professor in Gent.
*34. - Boecker in Berlin.
*35. - Boeters in Görlitz.
36. - Bose, Professor in Giessen.
*37. - Bramann, Assistenzarzt in Berlin.
38. - Brandis, Geh. Sanitätsrath in Aachen.
*39. - Braun, Professor in Jena.
40. - Braune, Professor in Leipzig.
41. - Brendel in Montevideo.
42. - Bruns, Professor in Tübingen.
*43. - von Burckhardt, Hofrath in Wildbad.
44. - Burckhardt, jun., Med.-Rath und dirig. Arzt in Stuttgart.
45. - Burow, Professor in Königsberg († 20. November 1885).
*46. - F. Busch, Professor in Berlin.
47. - Cammerer, Generalarzt des IX. Armee-Corps in Altona.
48. - Caspary, Professor in Königsberg.
*49. - Chwat, dirig. Arzt in Warschau.
*50. - Claus, Sanitätsrath in Elberfeld.
*51. - Cordua in Hamburg.
52. - Cramer in Wiesbaden.
53. - Credé, Geh. Med.-Rath und Professor in Leipzig.
*54. - Credé, jun., Stabsarzt a. D. in Dresden.
*55. - Creite, Physikus in Schöningen, Herzogth. Braunschweig.
56. - Czerny, Geheimer Rath und Professor in Heidelberg.
57. - Danzel in Hamburg.
*58. - Deetz, Geh. Med.-Rath in Homburg.
*59. - Delhaes, dirigirender Arzt in Berlin.
60. - von Dittel, Professor in Wien.
61. - Dörffel, Assistenzarzt in Leipzig.
*62. - Doutrelepont, Professor in Bonn.
*63. - Dreier, dirigirender Arzt in Bremen.

64. Dr. Duchnowski, Staatsrath in Odessa.
65. - Ebermann, Wirklicher Staatsrath in St. Petersburg.
*66. - Ehrenhaus, Sanitätsrath in Berlin.
67. - Engelmann in Kreuznach.
68. - Escher, Primar-Chirurg in Triest.
69. - Falkson, Docent in Königsberg i. Pr.
*70. - von Farkas, Primararzt in Budapest.
*71. - Fehleisen, Docent in Berlin.
72. - Fenger, dirigirender Arzt in Chicago.
73. - Harry Fenwick in London.
74. - Fialla, dirigirender Arzt in Bukarest.
75. - von Fichte, Generalarzt des XIII. Armee-Corps in Stuttgart.
*76. - Firle in Bonn.
77. - Ernst Fischer, Professor in Strassburg i. E.
78. - Georg Fischer, dirigirender Arzt in Hannover.
79. - H. Fischer, Med.-Rath und Professor in Breslau.
80. - Fleck, Ober-Stabsarzt in Magdeburg.
81. - Förster, Ober-Stabsarzt in Münster.
*82. - B. Fraenkel, Professor und Sanitätsrath in Berlin.
83. - Fricker, dirigirender Arzt in Odessa.
84. - Fuchs, Ober-Stabsarzt a. D. in Darmstadt.
*85. - Fürstenheim in Berlin.
*86. - Gähde, Ober-Stabsarzt in Magdeburg.
87. - von Gärtner, Ober-Med.-Rath in Stuttgart.
*88. - Genzmer, Professor in Halle a. S.
89. - Gerdes in Jever.
90. - Gersuny, dirigirender Arzt in Wien.
*91. - Gies, Docent in Rostock.
92. - Glöckler, dirigirender Arzt in Frankfurt a. M.
*93. - Gluck, Professor in Berlin.
*94. - Goering, dirigirender Arzt in Bremen.
95. - Gräfe, Professor in Halle.
96. - Graf, Sanitätsrath und dirigirender Arzt in Elberfeld.
*97. - Grimm, Assistenzarzt in Berlin.
*98. - Groeneveld in Leer.
*99. - Groethuysen, Sanitätsrath in Berlin.
100. - Grube, Professor in Charkow.
101. - Güntner, Professor in Salzburg.
*102. - Gürtler in Hannover.
*103. - Paul Gueterbock, Docent und Med.-Assessor in Berlin.
104. - Gussenbauer, Professor in Prag.
105. - Gutsch in Carlsruhe, Baden.
*106. - Haberern in Budapest.
*107. - von Hacker, Assistenzarzt in Wien.
*108. - Hadlich, dirigirender Arzt in Cassel.
*109. - Hadra in Berlin.

*110. Dr. Hagedorn, Geh. Sanitätsrath und dirig. Arzt in Magdeburg.
*111. - Hagemann in Bernburg.
*112. - Eugen Hahn, Sanitätsrath und dirig. Arzt in Berlin.
*113. - Gustav Hahn, Ober-Stabsarzt in Berlin.
114. - Halm, Hofstabsarzt in München.
115. - Will. Halsted in New York.
*116. - Arthur Hartmann in Berlin.
117. - Hashimoto, General-Arzt, Hospital-Director in Tokio.
118. - Hasse in Nordhausen.
119. - Heineke, Professor in Erlangen.
*120. - Helferich, Professor in München, Greifswald.
121. - Heuck, Assistenzarzt in Heidelberg.
*122. - Heusner, dirigirender Arzt in Barmen.
123. - Hiller, Stabsarzt und Docent in Berlin.
*124. - Jul. Hirschberg, Professor in Berlin.
*125. - M. Hirschberg in Frankfurt a. M.
*126. - Hoeftmann in Königsberg i. Pr.
127. - van der Hoeven, dirigirender Arzt in Rotterdam.
*128. - Hoffa, Assistenzarzt in Würzburg.
129. - Franz Hoffmann in Wiesbaden.
*130. - Holz in Berlin.
*131. - Horn, Obsr-Stabsarzt in Berlin.
*132. - Baron Horoch, Assistenzarzt in Wien.
*133. - Hrabowsky, Assistenzarzt in Magdeburg.
134. - Hüpeden, Med.-Rath in Hannover.
135. - Israël, dirigirender Arzt in Berlin.
136. - Al. Jacobson, Docent in St. Petersburg.
*137. - Jäger, Med.-Rath und dirig. Arzt in Darmstadt.
*138. - C. Jaffé in Hamburg.
*139. - Janicke in Breslau.
140. - Janny, Docent und Primararzt in Budapest.
141. - Kadenatzi, dirigirender Arzt in Wilna, Russland.
142. - Kappeler, dirigirender Arzt in Münsterlingen, Schweiz.
143. - Katholicki, Primararzt in Brünn.
144. - Kaufmann, Docent in Zürich.
145. - W. Koch, Hofrath und Docent in Dorpat.
146. - Kocher, Professor in Bern.
*147. - Köhler, Ober-Stabsarzt in Berlin.
148. - Köhler in Offenbach a. M.
149. - Kölliker, Docent in Leipzig.
*150. - W. Körte in Berlin.
*151. - Kolaczek, Docent in Breslau.
152. - W. Kramer in Göttingen.
*153. - Kraske, Professor in Freiburg i. Br.
154. - Krause in Berlin.
*155. - Fedor Krause, Assistenzart in Halle a. S.

*156. Dr. Kremnitz, dirigirender Arzt in Bukarest.
157. - Krönlein, Professor in Zürich.
158. - Kühne, Ober-Stabsarzt in Hofgeismar.
*159. - Kümmell, dirig. Arzt in Hamburg.
*160. - Dieder. Kulenkampff in Bremen.
161. - Ed. Kulenkampff in Bremen.
*162. - Küstner, Professor in Jena.
163. - Lambros, Assistenzarzt in Giessen.
*164. - Landau, Docent in Berlin.
*165. - F. Lange in New York.
*166. - Langenbuch, dirigirender Arzt in Berlin.
*167. - Lantzsch, Ober-Stabsarzt a. D. in Berlin.
*168. - La Pierre, dirigirender Arzt in Potsdam.
*169. - Lassar, Docent in Berlin.
*170. - Lauenstein, dirigirender Arzt in Hamburg.
*171. - von Lauer, Wirkl. Geh. Ober-Med.-Rath. General-Stabsarzt der Preussischen Armee und Professor in Berlin.
172. - Lemke in Wiesbaden.
*173. - Leopold, Med.-Rath und Professor in Dresden.
*174. - Leser in Halle a. S.
*175. - Freih. von Lesser, Docent in Leipzig.
*176. - Leuthold, Generalarzt und Professor in Berlin.
177. - Liebrecht in Lüttich.
*178. - Lilienfeld in Berlin.
*179. - Lindemann, Sanitätsrath in Hannover.
180. - Lindner in Ludwigslust, Mecklenburg-Schwerin.
181. - Lindpaintner in München.
*182. - Loebker, Docent in Greifswald.
*183. - Loose in Bremen.
184. - Lorinser, Sanitätsrath und Krankenhaus-Director in Wien.
185. - Lossen, Professor in Heidelberg.
186. - von Lotzbeck, General-Stabsarzt der Bayerischen Armee in München.
187. - Lücke, Professor in Strassburg i. E.
*188. - Lühe, Ober-Stabsarzt in Demmin in Pommern.
189. - Lüning, Docent in Zürich.
190. - Lumniczer, Professor in Budapest.
*191. - Maas, Hofrath und Professor in Würzburg.
192. - Sir William Mac Cormac, dirigirender Arzt in London.
*193. - Mack, dirigirender Arzt in Braunschweig.
194. - Macleod, Professor in Glasgow.
195. - Madelung, Professor in Rostock.
196. - Maeurer, Sanitätsrath in Coblenz.
197. - Mannel, Geh. Hof- und Med.-Rath in Arolsen.
198. - Marckwald in Kreuznach.
*199. - A. Martin, Docent in Berlin.

*200. Dr. Mehlhausen, Geh. Ober-Med.-Rath und Generalarzt in Berlin.
201. - Messner, Assistenzarzt in Halle a. S.
*202. - Metzler, Ober-Stabsarzt in Darmstadt.
*203. - Meusel, Geh. Med.-Rath in Gotha.
*204. - Max Meyer in Berlin.
205. - Michael in Hamburg.
206. - Middeldorpf, Assistenzarzt in Freiburg i. Br.
*207. - Mikulicz, Professor in Krakau.
*208. - Mitscherlich, Ober-Stabsarzt a. D. und Docent in Berlin.
*209. - Moeller in Magdeburg.
210. - Moll, dirigirender Arzt in Arnheim, Holland.
*211. - Morian, Assistenzarzt in Berlin.
212. - von Mosengeil, Professor in Bonn.
213. - Mosetig von Moorhof, Primararzt und Professor in Wien.
*214. - Mügge in Stade.
215. - Max Müller, Sanitätsrath und dirigirender Arzt in Köln.
*216. - Max Müller in Schandau.
217. - Müller, Ober-Stabsarzt in Oldenburg.
*218. - W. Müller, Docent in Göttingen.
*219. - Münnich, Ober-Stabsarzt in Berlin.
*220. - Nagel, dirigirender Arzt in Bremen.
221. - Nicoladoni, Professor in Innsbruck.
222. - Neuber, Docent in Kiel.
*223. - Noetzel, Sanitätsrath, Ober-Stabsarzt a. D. und Kreis-Physikus in Colberg.
*224. - Nuesse, Ober-Stabsarzt a. D. in Potsdam.
225. - von Nussbaum, Geheimer Rath und Professor in München.
226. - Oberst, Professor in Halle a. S.
*227. - Ochwadt, Ober-Stabsarzt in Berlin.
228. - Alexander Ogston, Professor in Aberdeen.
229. - Olshausen, Geh. Med.-Rath und Professor in Halle a. S.
230. - Pagenstecher in Elberfeld.
*231. - Partsch, Docent in Breslau.
232. - Passavant, Sanitätsrath und dirigirender Arzt in Frankfurt a. M.
*233. - Pauly, Stabsarzt a. D. und dirigirender Arzt in Posen.
*234. - Petersen, Professor in Kiel.
*235. - Petri, Sanitätsrath und dirigirender Arzt in Detmold.
*236. - Pilz in Stettin.
237. - Praetorius in Heidelberg.
238. - von Puky, Docent in Budapest.
*239. - Ranke, Professor in Groningen, Holland.
240. - Rausche in Magdeburg.
*241. - Reger, Ober-Stabsarzt in Halle a. S.
242. - Rehn in Frankfurt a. M.
*243. - Reichel, Assistenzarzt in Breslau.
244. - Reyher, Professor in St. Petersburg.

245. Dr. Richter, Professor in Breslau.
246. - Ried, Geheimer Rath und Professor in Jena.
*247. - Riedel, dirigirender Arzt in Aachen.
248. - Riedinger, Professor in Würzburg.
249. - Riegner in Breslau.
*250. - Rinne, Professor in Greifswald.
251. - A. Rohden in Oeynhausen.
*252. - Rose, Professor und dirigirender Arzt in Berlin.
253. - Rosenbach, Professor in Göttingen.
*254. - Rosenberger, Docent in Würzburg.
255. - Roser, Geh. Med.-Rath und Professor in Marburg.
*256. - K. Roser, jun., Docent in Marburg.
*257. - Rothmann in Berlin.
*258. - Rudolphi, Ober-Med.-Rath in Neu-Strelitz.
259. - Rupprecht, dirigirender Arzt in Dresden.
260. - Russ jun. in Jassy.
*261. - Rydygier in Kulm, Westpreussen.
262. - Schädel, dirigirender Arzt in Flensburg.
*263. - Max Schede, dirigirender Arzt in Hamburg.
*264. - Paul Schedé in Magdeburg.
265. - Schillbach, Professor in Jena.
266. - Schinzinger, Hofrath und Professor in Freiburg i. Br.
267. - Schlaepfer, dirigirender Arzt in Herisau, Schweiz.
268. - Schliep in Baden-Baden.
*269. - Hans Schmid, ordinirender Arzt in Berlin.
*270. - Arnold Schmidt in Leipzig.
*271. - Benno Schmidt, Geh. Med.-Rath und Professor in Leipzig.
*272. - Heinrich Schmidt, Sanitätsrath und dirigirender Arzt in Berlin.
*273. - Meinhard Schmidt, Amtsphysikus in Cuxhaven.
274. - Schnabel, Sanitätsrath und dirigirender Arzt in Breslau.
*275. - Schneider, Professor in Königsberg i. Pr.
*276. - Schrader, Ober-Stabsarzt in Berlin.
*277. - Justus Schramm in Dresden.
*278. - Schröder, Geh. Med.-Rath und Professor in Berlin.
*279. - Schubert, Generalarzt in Berlin.
*280. - Schüller, Professor in Berlin.
281. - Schüssler in Bremen.
*282. - Schütte in Berlin.
*283. - A. W. Schultze, Ober-Stabsarzt a. D. und dirig. Arzt in Stettin.
284. - Schwahn, Ober-Stabsarzt a. D. und Kreis-Physikus in Breslau.
*285. - Schwalbe in Magdeburg.
*286. - Selle, Stabsarzt in Dresden.
*287. - Sendler in Magdeburg.
288. - Senn in Milwaukee, Vereinigte Staaten von Nord-Amerika.
*289. - Settegast in Berlin.
290. - Socin, Professor in Basel.

*291. Dr. Sonnenburg, Professor in Berlin.
*292. - Sprengel, dirigirender Arzt in Dresden.
*293. - Stabel, Sanitätsrath in Kreuznach.
294. - Stadler, dirigirender Arzt in Bremen.
295. - Starck, Med.-Rath und dirigirender Arzt in Danzig.
*296. - Starcke, Ober-Stabsarzt und Professor in Berlin († 17. Aug. 1885).
297. - Staude, Med.-Rath und Krankenhaus-Director in Zwickau.
*298. - Stelzner, Hofrath und dirigirender Arzt in Dresden.
*299. - Stetter, Docent in Königsberg i. Pr.
300. - Straeter in Düsseldorf.
301. - Strahler, Regierungs- und Medicinal-Rath in Bromberg.
*302. - Strube, Generalarzt in Breslau.
*303. - von Stuckrad, Generalarzt des III. Armee-Corps in Berlin.
*304. - Süersen, sen., Geh. Hofrath in Berlin.
*305. - Szmula, Sanitätsrath, Kreis-Physikus, Knappschafts-Oberarzt in Zabrze, Oberschlesien.
306. - Szuman in Thorn.
*307. - Tamm in Berlin.
308. - Thiersch, Geh. Med.-Rath und Professor in Leipzig.
*309. - Thomsen in Altona.
310. - Tilanus, Professor in Amsterdam.
*311. - Tillmanns, Docent in Leipzig.
312. - Timann, Stabsarzt in Berlin.
*313. - Trendelenburg, Professor in Bonn.
314. - Trost, Regierungs-Medicinalrath in Aachen.
315. - Tuszewski in Nikolai, Oberschlesien.
316. - Uhde, Geh. Med.-Rath und Professor in Braunschweig († 1. September 1885).
*317. - Villaret, Stabsarzt in Berlin.
318. - Völker in Braunschweig.
319. - Vogt, Professor in Greifswald († 5. Juli 1885).
*320. - Wagner in Königshütte, Oberschlesien.
321. - Wahl in Essen.
322. - Waitz in Hamburg.
*323. - Walkhoff in Helmstedt.
*324. - Walzberg in Minden.
325. - Warnatz in Dresden.
*326. - A. Wegner, Generalarzt des Garde-Corps in Berlin.
327. - Georg Wegner in Stettin.
328. - Wehr in Lemberg.
329. - Weil, Professor in Prag.
*330. - Weise in Berlin.
*331. - Wenzel, Generalarzt der Kaiserl. Marine in Berlin.
332. - Wiesinger, Secundärarzt in Hamburg.
333. - Wildt, dirigirender Arzt in Cairo, Aegypten.

334. Dr. Wilke, Sanitätsrath und dirigirender Arzt in Halle a. S.
335. - Winckel, Geh. Med.-Rath und Professor in München.
*336. - Alexander von Winiwarter, Professor in Lüttich.
*337. - Rich. Wittelshöfer in Wien.
338. - Witzel, Docent in Bonn.
339. - Wölfler, Professor in Wien.
*340. - Rudolf Wolf, dirigirender Arzt in Hamburg.
341. - Carl Wolff in Griesheim, Prov. Hessen-Nassau.
*342. - Ernst Wolff, Ober-Stabsarzt in Berlin.
*343. - Julius Wolff, Professor in Berlin.
*344. - Max Wolff, Professor in Berlin.
345. - Wulff in St. Petersburg.
*346. - Zabludowski in Berlin.
*347. - Zeller in Stuttgart.
348. - Zesas in Glarus, Schweiz.
349. - Ziemssen in Wiesbaden.
*350. - Zwicke, Stabsarzt in Goslar.

C.

Statuten

der

Deutschen Gesellschaft für Chirurgie.

§. 1. Die Deutsche Gesellschaft für Chirurgie hat den Zweck, bei dem stets wachsenden Umfange der Wissenschaft, die chirurgischen Arbeitskräfte zu einigen, durch persönlichen Verkehr den Austausch der Ideen zu erleichtern und gemeinsame Arbeiten zu fördern.

§. 2. Die Versammlungen der Gesellschaft finden jährlich, bei Gelegenheit eines in der Zeit vom 10. bis incl. 13. April abzuhaltenden Congresses statt, mit der Maassgabe, dass es dem Vorsitzenden anheimgestellt wird, den Termin entsprechend zu verschieben, wenn ein Sonntag dazwischenfällt. Die Verhandlungen in den Sitzungen des Congresses werden durch die anliegende Geschäftsordnung geregelt.

§. 3. Mitglied der Gesellschaft kann Jeder werden, der sich mit Chirurgie beschäftigt, unter den in §. 8 bezeichneten Bedingungen.

§. 4. Theilnehmer an den Sitzungen können durch Mitglieder eingeführt werden; dieselben dürfen jedoch nur mit Genehmigung des Vorsitzenden Vorträge halten oder an der Debatte Theil nehmen.

§. 5. In der ersten jedesmaligen Sitzung des Congresses wählt die Versammlung durch einfache Stimmenmehrheit für die Dauer des nächsten Jahres einen Ausschuss, bestehend aus

einem Vorsitzenden,
einem stellvertretenden Vorsitzenden,
zwei Schriftführern,
einem Cassenführer,
vier anderen Mitgliedern.

Die fünf zuerst genannten Personen bilden das Bureau des Congresses.

§. 6. Der Ausschuss leitet die Angelegenheiten der Gesellschaft für die Dauer des Jahres, namentlich:

a) beräth etwaige Abänderungen der Statuten und der Geschäftsordnng,
b) entscheidet über die Aufnahme neuer Mitglieder,
c) besorgt die Publication der Verhandlungen,
d) sorgt für Verwahrung der Archive und Gelder der Gesellschaft.

Ist der Ausschuss versammelt, so finden seine Verhandlungen mündlich, im anderen Falle schriftlich statt.

§. 7. Der Beitrag der Mitglieder ist für das Jahr auf 20 Mark festgesetzt. Sollte dieser Beitrag, nach zweimaliger Erinnerung, für ein oder mehrere Jahre nicht gezahlt worden sein, so wird der Name des Mitgliedes aus der Liste gestrichen. Der Wiedereintritt in die Gesellschaft kann ohne Weiteres erfolgen, sobald die fehlenden Beiträge nachgezahlt worden sind.

§. 8. Die Aufnahme neuer Mitglieder erfolgt, abgesehen von der Zeit des Congresses, zu Neujahr. Der neu Aufzunehmende muss durch drei Mitglieder vorgeschlagen werden; der Ausschuss entscheidet über die Wahl durch Stimmeneinheit.

§. 9. Die Gesellschaft ernennt hervorragende Chirurgen zu Ehrenmitgliedern, die indessen die Zahl 12 nicht übersteigen dürfen.

Die zu ernennenden Ehrenmitglieder werden der Gesellschaft nach einstimmigem Beschluss des Ausschusses vorgeschlagen. Die Abstimmung über dieselben findet durch Stimmzettel in der nächstfolgenden allgemeinen Sitzung statt. Zur Aufnahme ist eine Majorität von zwei Dritteln der abgegebenen Stimmen erforderlich.

§. 10. Der Ausschuss wird mit Abfassung der Ehrendiplome beauftragt.

§. 11. Die Verhandlungen des Congresses werden veröffentlicht; der Abdruck der Vorträge erfolgt, wenn irgend möglich, nach dem vom Vortragenden einzureichenden Manuscripte, andernfalls nach den stenographischen Aufzeichnungen. Jedes Mitglied, vorausgesetzt dass der vorjährige Jahresbeitrag gezahlt worden ist, erhält unentgeltlich ein Exemplar.

§. 12. Etwaige Abänderungen der vorliegenden Statuten können, nach vorgängiger Berathung im Ausschuss, nur durch eine Majorität von zwei Dritteln der in einer Sitzung anwesenden Mitglieder des Congresses beschlossen werden.

Geschäftsordnung.

---

§. 1. Der Vorsitzende setzt die Tagesordnung fest und bestimmt die Reihenfolge der Vorträge. In der Sitzung gehen die Demonstrationen in der Regel den Vorträgen voran.

§. 2. Die Vorträge dürfen bis zu 30 Minuten dauern. Der Vorsitzende hat das Recht, ohne Befragen der Versammlung, denselben eine weitere Ausdehnung um 10 Minuten, also in Summa bis auf 40 Minuten zu gewähren. Nach Ablauf dieser Zeit ist durch Abstimmung der Wille der Versammlung einzuholen.

§. 3. Die Reden in der Discussion dürfen 5 Minuten oder, auf Zulassung des Vorsitzenden, 10 Minuten dauern, es sei denn, dass die Versammlung durch Abstimmung eine andere Willensmeinung kundgiebt.

I.

Protokolle, Discussionen

und

kleinere Mittheilungen.

Erster Sitzungstag

am Mittwoch, den 8. April 1885

in der Aula der Königlichen Universität.

Eröffnung der Sitzung um 12 3/4 Uhr.

Herr von Langenbeck eröffnet die Sitzung mit folgender Ansprache:

M. H.! Bevor wir an unsere Arbeit gehen, habe ich Ihnen einige Mittheilungen über unsere Gesellschaft betreffende Angelegenheiten zu machen, und Ihre Entscheidung darüber mir zu erbitten.

Es ist Ihnen erinnerlich, dass Sie im vorigen Jahre auf den Vorschlag Ihres Ausschusses beschlossen haben hervorragende fremdländische Chirurgen zu Ehrenmitgliedern unserer Gesellschaft zu ernennen, dass die Anzahl unserer Ehrenmitglieder aber nur eine beschränkte sein solle und die Zahl 12 nicht übersteigen dürfe. In Folge dieses Beschlusses sind wir in unserer gestrigen Ausschuss-Sitzung übereingekommen, Ihnen die Ernennung nachstehender Ehrenmitglieder vorzuschlagen:

1) Sir James Paget in London.
2) Sir Joseph Lister in London.

(Allgemeiner Beifall.)

Da Sie im vorjährigen Congress den Ausschuss beauftragt hatten, einen Entwurf des zu verleihenden Ehrendiploms vorzulegen, so haben wir durch den academischen Künstler, Herrn Hof-Kalligraphen Ernst Schütze hierselbst, einen Entwurf anfertigen lassen, den ich Ihnen vorzulegen mir erlaube.

In meiner zweiten Zuschrift an die Mitglieder der Gesellschaft vom 1. März d. J. habe ich Ihnen mitgetheilt, dass Mittheilungen über die Endresultate der Operationen mit Prominenz der Zwischenkieferknochen complicirter Hasenscharten gewünscht werden, und dass ebenfalls der Wunsch ausgesprochen wurde, die chirurgischen Erfahrungen über Tuberculose zur Discussion zu bringen. Das von Herrn Volkmann entworfene Schema, welches Ihnen vorliegt, wird für die Discussion eine feste Grundlage bilden. Falls die Gesellschaft in die Discussion über diese Gegenstände einzutreten beschliesst,

erlaube ich mir den Vorschlag, über die Tuberculose in der heutigen Sitzung, über die Operation der complicirten Hasenscharte am Freitag den 10. in der Morgensitzung zu discutiren.

In der gestrigen Ausschuss-Sitzung sind folgende Herren als neue Mitglieder aufgenommen worden. Die Herren:

1) Dr. B. Becker zu Schwanden in der Schweiz, 2) Sanitätsrath Dr. Mäurer in Coblenz, 3) Dr. Moll, Chirurg am städtischen Krankenhause in Arnheim (Holland). 4) Dr. Christian Fenger, dirigirender Chirurg am County-Hospital in Chicago. 5) Dr. Rausche, Sanitätsrath in Neustadt-Magdeburg, Arzt des Krankenhauses daselbst, 6) Dr. Paul Sendler in Magdeburg, 7) Dr. Paul Schede in Magdeburg, 8) Dr. Max Hrabowsky, Assistenzarzt am Krankenhause in Magdeburg, 9) Dr. F. Hashimoto, kaiserlich japanesischer Generalarzt, Director des Militärhospitals in Tokio, 10) Dr. Meinhard Schmidt in Hamburg, 11) Dr. Lilienfeld in Berlin. 12) Dr. Eduard Stabel, Sanitätsrath in Kreuznach, 13) Dr. Richard Wittelshöfer in Wien, 14) Dr. Justus Schramm in Dresden, 15) Dr. Roser jun. in Marburg, 16) Dr. Müller, Privatdocent in Göttingen.

Ich heisse die geehrten Herren im Namen der Gesellschaft willkommen.

Herr Dr. Franz Mühlvenzl, Sanitätschef des Kaiserlichen Oesterreichischen 13. Armeecorps hat seinen Austritt aus unserer Gesellschaft angezeigt.

Durch den Tod sind uns entrissen:

Herr Generalstabsarzt Dr. Grimm, Chef des Militair-Medicinalwesens und Leibarzt Sr. Majestät des Kaisers und Königs. Er war dreien Königen ein treuer Diener und Pfleger und förderte das Militair-Medicinalwesen mit unablässigem Eifer und den schönsten Erfolgen. Er starb im 80. Lebensjahre.

Herr Dr. Heinrich Leisrink, Arzt des jüdischen Krankenhauses in Hamburg, der im kräftigsten Mannesalter an den Folgen einer Pneumonie dahingerafft wurde.

Ich bitte die Gesellschaft durch Erheben von ihren Sitzen das Andenken der Verstorbenen zu ehren. (Geschieht.)

Ich erkläre nunmehr den 14. Congress der Deutschen Gesellschaft für Chirurgie für eröffnet und wir treten nunmehr in die Tagesordnung ein.

Zuerst beschäftigt uns die Wahl des Bureaus.

M. H! Sie haben eine lange Reihe von Jahren mit grosser Güte und Nachsicht mir den Vorsitz übertragen, und ich darf annehmen, dass Sie mich auch jetzt wieder zum Vorsitzenden wählen würden. (Lebhafte Zustimmung.) Dem gegenüber bin ich aber in der Lage, erklären zu müssen, dass mein Gesundheitszustand es mir verbietet, den Vorsitz wieder zu übernehmen, und ich muss Sie dringend bitten, zu einer Neuwahl zu schreiten. Vielleicht wird das nicht so leicht abgemacht sein, und es würde auch mein Nachfolger mehr Mühe haben, sich in die Geschäfte herein zu finden, als wenn er die den Congress betreffende Correspondenz bereits selbst geführt hat. Ich würde daher bereit sein, bis zum Sonnabend den Vorsitz fortzuführen, dann aber müsste ich dringend bitten, einen neuen Vorsitzenden zu wählen. Ich richte an die verehrte Gesellschaft die Frage, ob sie, wie es die Statuten vorschreiben, heute einen neuen Vorsitzenden wählen will, oder ob sie wünscht, dass ich

bis zum Sonnabend den Vorsitz weiter führe und dann die Neuwahl des Vorsitzenden stattfinde? (Zuruf: Das Letztere!) Da das Letztere gewünscht wird, so haben wir nur die weiteren Mitglieder des Bureaus zu wählen, und ich erlaube mir, als zweiten Vorsitzenden den bisherigen zweiten Vorsitzenden Herrn Volkmann der Gesellschaft zu empfehlen. Ich zweifle nicht, dass Sie damit einverstanden sein werden. (Zustimmung). Als ersten Secretair Herrn Gurlt und als zweiten Herrn Schönborn. Der Kassenführer Herr Küster ist gezwungen gewesen, nach Italien zu reisen; ich habe aber mit ihm verabredet, dass die Kassenrevision wie früher stattfinden kann.

Von den bisherigen Ausschussmitgliedern ist Herr Uhde leider erkrankt, und wir haben gestern Abend in der Ausschusssitzung Herrn König gebeten, in seine Stelle einzutreten. Ausserdem hatten wir, da es sich um wichtige Berathungen handelte, Herrn Bardeleben gebeten, uns gütigst als Ersatzmann für Herrn Küster beizustehen. Ich glaube annehmen zu dürfen, dass die verehrte Gesellschaft damit einverstanden ist.

Ich habe Herrn von Adelmann gebeten, noch vor Abreise des Herrn Küster mit Herrn Mitscherlich die Revision der Casse vorzunehmen, und das ist bereits geschehen, so dass Ihnen in einer der nächsten Sitzungen über die Lage der Kasse Bericht erstattet und von Ihnen dann Decharge ertheilt werden kann.

Herr Bruns in Tübingen ist durch einen Krankheitsfall dort leider zurückgehalten, und sein Vortrag fällt somit aus.

Ich würde demnach Herrn Volkmann bitten, seinen Vortrag über Tuberculose zu halten.

1) Herr Volkmann; „Chirurgische Erfahrungen über Tuberculose.“ *) (Redner verliest die Einleitung aus der von ihm als Manuscript gedruckten, dem Congress gemachten Vorlage, enthalten in der II. Abtheilung dieser Verhandlungen.)

Herr von Langenbeck: M. H.! Ich frage, ob nach dieser Einleitung ein Widerspruch gegen die Aufnahme der Discussion über diese Frage erhoben wird. Wenn dies nicht der Fall ist, so dürfen wir wohl Herrn Volkmann bitten, die Schemata vertheilen zu lassen und seinen Vortrag fortzusetzen (Zustimmung). Ich glaube, m. H., dass dieser Modus, wichtige Fragen in der Chirurgie zu besprechen, ein so empfehlenswerther ist, dass wir ihn für die Zukunft festhalten sollten, und dass diejenigen Herren, die ein wichtiges Capitel im Congress besprochen zu sehen wünschen, schon vorher, am Besten am Ende dieses Congresses, ihre Vorschläge machen. Diese würden dann Allen mitgetheilt, und Jeder könnte seine Erfahrungen mit Musse verarbeiten.

Ich ersuche also Herrn Volkmann fortzufahren.

Herr Volkmann: M. H., wenn Sie also gestatten, dass ich Ihnen meine Vorarbeit hier vorlege, so muss ich noch einmal dringend um Ihre Nachsicht bitten, und zwar in zwiefacher Beziehung. Erst wenige Tage vor

* S. Grössere Vorträge und Abhandlungen No. XVI.

dem Beginn meiner Ferienreise wurde der Entschluss in uns reif — ich meine von Seiten unseres hochverehrten Präsidenten und von meiner Seite — die Tuberculose zur Discussion zu stellen, und ich habe also diese Vorarbeit ohne jegliche literarische Hilfsmittel in Italien niedergeschrieben. Sie enthält daher weiter Nichts als mein actuelles Wissen und Glauben über die Tuberculose und meine persönlichen Erlebnisse. Sodann würde ich Sie freundlich bitten müssen, mir zu gestatten, die sonst für den einzelnen Vortrag bemessene Zeit erheblich zu überschreiten. Es versteht sich von selbst, dass ich jeden Augenblick erbötig bin, zurückzutreten, wenn es Ihnen zu lang wird. (Redner verliest die Thesen und Controversen, welche von ihm in seiner erwähnten Vorlage aufgestellt worden sind.)

Die Discussion über vorstehende Vorlage wird vertagt.

2) Herr Braun (Jena): „Ueber die operative Behandlung der Darminvaginationen“.*)

Discussion:

Herr Riedel (Aachen): Ich möchte darauf aufmerksam machen, dass, wenn hier Niemand das Wort ergreift, es den Anschein haben könnte, als wenn Alle überzeugt wären, man müsse nun bei jeder Invagination mit schweren Einklemmungserscheinungen zur Operation übergehen. Das klang beinahe aus dem Vortrage des Herrn Vorredners heraus. Ich weiss nicht, wie viel Erfahrungen die Einzelnen über Invaginationen haben. Ich habe in der letzten Zeit 3 Fälle von Invaginationen behandelt; einmal war ich durch ein eigenes Missgeschick verhindert zu operiren, in den anderen beiden Fällen wollte ich nicht operiren. Diese 3 Leute sind, allerdings nach langem Krankenlager, 1 Mal nach Abstossung eines grossen Stückes vom Darm, aber doch ganz glücklich durchgekommen. Ich habe lange geschwankt, was ich thun sollte, habe es mir immer und immer wieder überlegt; schliesslich blieb es dabei, nichts zu thun und sie sind, wie gesagt, alle drei relativ glücklich durchgekommen. Ich wollte das nur hervorheben, damit hier kein Missverständniss entsteht.

Herr Braun: Ich möchte erwähnen, dass das selbstverständlich ist; erst wird man versuchen, die Invagination auf andere Weise zu beseitigen. Ich hatte auch gesagt, dass man das versuchen müsse und dass die operative Behandlung nur für solche Fälle anzuwenden sei, in denen auf andere Weise die Invagination nicht mehr gehoben werden könne.

Herr Riedel: Das wissen wir nur nicht so früh.

Herr Braun: Ja, wir werden Wassereinläufe, Lufteinpressungen etc. machen, misslingen dieselben aber, so dürfen wir nicht 5, 6 Tage warten; wenn die Einklemmungserscheinungen acut sind, dann möchte in der Zeit das Schicksal des Patienten entschieden sein.

Herr König (Göttingen): Nach den wenigen Erfahrungen, die ich mit Invaginationen und der operativen Behandlung derselben gemacht habe, muss ich gestehen, dass ich doch am ersten Tage nach Constatirung der Invagina-

*) S. Grössere Vorträge und Abhandlungen.

tion nicht gern den Bauch aufschneiden möchte. Die zwei Fälle, die mir in Erinnerung sind, gingen zu Grunde, und zwar ohne dass es gelungen war, die Invagination zu lösen. Es waren beides Kinder, deren Angehörige wir zur Operation beredet hatten. Nun habe ich aber auch gerade wie College Riedel einige Fälle beobachtet, bei denen noch nach Tagen, nachdem das Lufteinpressen und Wassereinspritzen nichts geholfen hatte, die Sache ohne Operation zurückging. Angesichts solcher Unsicherheit der Prognose ohne Operation und derselben nach gemachter Operation habe ich nicht den Muth, zu früher Operation zu rathen.

Herr Pauly (Posen): M. H.! Ich hatte das Unglück, einen nahen Verwandten an der Invagination zu verlieren, und ich bin Herrn Braun sehr dankbar, dass er die Frage hier zur Sprache bringt. Ich glaube, man muss die Invaginationen Erwachsener von denen der Kinder unterscheiden; letztere sind von kurzem Verlauf und werden rasches Handeln fordern. Es ist sehr trostlos, ein gesundes, blühendes Kind plötzlich von dem furchtbaren Zustande der Invagination befallen zu sehen, und ich glaube doch, dass Herr Braun Recht hat, dass die Krankheit zu spät erkannt wird. Ich habe damals die Diagnose erst am 2. Tage gestellt, aber der Shock-ähnliche Anfall, die ganz characteristischen Schmerzen, die subnormale Temperatur haben sich meinem Gedächtniss so eindrucksvoll eingeprägt, dass ich glaube, es gelingt in den ersten zwei Tagen unter allen Formen des Darmverschlusses gerade die Invagination correct zu diagnosticiren. Wir werden da hoffentlich von der inneren Klinik noch diagnomonische Symptome bekommen, wie es ja überhaupt bei den Darmverschlüssen darauf ankommen wird, die Differenzialdiagnose recht prompt zu stellen, damit die Chirurgie individualisirend eingreifen kann. Ich habe damals die Enterotomie nicht gemacht, der ich nach der Durchsicht der Literatur und nach meiner Ueberzeugung gerade bei der Invagination der Kinder eine grosse Zukunft prognosticiren möchte, und zwar aus folgendem verhängnissvollen Befunde: es ergab sich eine gleich hohe verschiebbare Dämpfung in beiden abhängigen Seitenpartien des Abdomens, etwa 4—5 Finger breit, welche meinen Consulenten und mich zur Annahme einer Peritonitis veranlasste. Bei der Section ergab sich — das Kind starb am 4. Tage — eine sehr feste Invagination des untersten Theiles des Ileums, und zwar gerade eine sogenannte Invaginatio iliaca, die ja allerdings selten ist; etwa einen Fuss vor der Bauhin'schen Klappe waren 11 cm des Ileums so fest eingestülpt, dass die Desinvagination unter keiner Bedingung, auch nicht an der Leiche, gelang. Selbstverständlich war auch das Mesenterium in den Trichter hineingezogen und die Desinvagination wäre wahrscheinlich auch am ersten Tage nicht gelungen. Ich bin fest überzeugt, dass die Enterotomie, frühzeitig angelegt, den Naturheilvorgang der Abstossung wahrscheinlich hätte zu Stande kommen lassen, und ich möchte Herrn Braun fragen, warum er glaubt, dass gerade bei Kindern die Enterotomie keine Zukunft hat. Ich möchte gerade die Resection des Darmes in solchen Fällen bei Kindern für ein sehr erfolgverheissendes Unternehmen halten, zumal die kleinen Patienten selber doch gleich von Anfang an in einen sehr collabirten Zustand gerathen.

Herr Braun: Ja, ich hatte erwähnt, dass meiner Ansicht nach bei kleinen Kindern bis zu 5, 6 Jahren die Enterotomie keine Zukunft haben wird, weil in diesem Alter sehr selten die Abstossung der Invagination beobachtet worden ist. Es giebt ja natürlich Fälle, die spontan durch Ausstossung des Intussusceptum in diesem Alter günstig verlaufen, aber diese Fälle werden auch jetzt noch einzeln mitgetheilt, ein Beweis, dass derartige Beobachtungen zu den Ausnahmen gehören. Der Herr College sagt, er glaube nach seinen Studien annehmen zu können, dass die Enterotomie bei Kindern eine bedeutende Zukunft habe. Das stimmt mit meinen Zusammenstellungen durchaus nicht. Ich habe nicht einen einzigen Fall gefunden, in dem ein Kind mit dem Leben davon gekommen ist, und es wäre mir wünschenswerth, einen Nachweis für die Erfahrungen des Herrn Collegen zu bekommen.

Herr Schönborn (Königsberg): M. H.! Ich bin nicht in der Lage zu der hier angeregten Frage einen positiven Beitrag nach der einen oder anderen Richtung hin liefern zu können. Ich möchte mir aber erlauben, Ihre Aufmerksamkeit auf einen Punkt zu richten, der von Herrn Collegen Braun berührt worden ist; er hat nur einige 20 deutsche Publicationen, wohl aber einige 46 ausländische finden können, welche die vorliegende Frage behandeln. Woran liegt das? Einzig und allein daran, dass namentlich in England die Patienten mit inneren Incarcerationen (im weitesten Sinne des Wortes) von vornherein den Chirurgen zugewiesen werden. Bei uns in Deutschland kommen sie fast ausnahmslos erst auf die inneren Abtheilungen der Krankenhäuser und werden eventuell dem Chirurgen überwiesen, wenn sie mehr oder weniger moribund sind; der Entscheidung der Frage näher zu treten, ob und in welchem Maasse operative Eingriffe bei inneren Incarcerationen zu empfehlen sind, und welche Resultate sie etwa bringen können, wird nur dann möglich sein, wenn wir Chirurgen einmüthig dahin wirken, dass die Patienten, welche an inneren Incarcerationen leiden sämmtlich von vornherein in die chirurgischen Abtheilungen der Hospitäler aufgenommen werden, damit wir auch diejenigen Fälle sehen, die ohne operative Eingriffe gesund werden. Ich glaube, erst wenn das erreicht sein wird, werden wir in der Lage sein, uns ein einigermassen sicheres Urtheil über die vorliegende Frage bilden zu können.

Herr von Bergmann (Berlin): Gegenüber einer Behauptung des Herrn Braun muss ich auf eine Erfahrung, freilich eine einzige, zurückgreifen. Die Invaginationen verlaufen durchaus nicht immer acut und rapid, und es giebt Fälle, die verhältnissmässig langsam verlaufen. Ich kann Ihnen nähere Daten über einen Fall meiner Beobachtung nicht bringen, ich habe sie nicht zur Hand; aber es wurde mir einmal ein Patient geschickt, der schon ein Paar Wochen an den Erscheinungen einer Darmstenose litt, und von dem ich auch glaubte, es liege eine Darmstenose vor, und da die spärlichen, unter argem Tenesmus abgehenden Entleerungen blutig gefärbt waren, habe ich auch an ein Darmcarcinom gedacht, bis nach 5 oder 6 Wochen. Da wurde mein Patient gesund und zwar, indem mehr als 1 Meter necrotischen Darms abgestossen wurde und mit dem Stuhlgang abging. Ich muss also wohl schliessen, dass wir hier, wo ich unschuldig an der Diagnose oder vielmehr schuldig an der Diagnose und unschuldig an der Operation bin, auch Fälle mit verhältniss-

mässig chronischem Verlauf vorkommen. Das wollte ich nur anführen, weil es mir im Augenblick schien, als ob Herr Braun bei einer der Entgegnungen gesagt hätte, characteristisch wäre der acute Verlauf und daher die Nothwendigkeit der Entscheidung in den ersten 24 Stunden.

Herr Braun: Derartige Beobachtungen sind mehrfach mitgetheilt worden, und auch unter den Fällen, die ich zusammengestellt habe, sind eine ganze Anzahl, wo nach Wochen etwas gemacht werden musste, weil sich doch später acute Erscheinungen eingestellt hatten. So lange die Erscheinungen nicht beängstigend sind, wenn kein Meteorismus hinzukommt, wenn nicht absolute Stenoseerscheinungen entstehen, bin ich auch dafür, dass man zuwarten kann. Ich bin durchaus nicht dafür, dass man sofort operativ vorgehen soll. Es thut mir leid, dass ich da missverstanden bin, ich habe bei der Kürze der Zeit nicht so auf alle Punkte im Einzelnen eingehen können. Ich meinte auch vorhin schon, dass man nur bei acuten Einklemmungserscheinungen vorgehen sollte, andern Falls kann man den Verlauf abwarten, dann eilt es nicht so sehr mit der Operation.

Herr von Winiwarter (Lüttich): Ich habe einen Fall von Darminvagination beobachtet, der sich unmittelbar nach der Incarceration einer Hernie entwickelt hatte. Es handelte sich um einen etwa 40jährigen Mann, bei welchem wegen eines eingeklemmten Leistenbruches die Herniotomie ausgeführt werden musste. Der Bruchsack wurde eröffnet, die Incarceration behoben und die vorgelagerte Dünndarmschlinge reponirt. Die Erscheinungen der Darmeinklemmung verschwanden sofort, der Verlauf war vollkommen normal, als zwei Tage nach der Operation plötzlich eine fast aus reinem Blute bestehende Stuhlentleerung erfolgte. Dasselbe Ereigniss wiederholte sich dann noch zwei oder drei Mal. Zugleich bestanden die Erscheinungen einer partiellen Darmstenose, jedoch niemals in einem solchen Grade, dass ein operativer Eingriff gerechtfertigt gewesen wäre. Ich dachte damals zunächst daran, dass diese blutigen Entleerungen eine Folge der Incarceration seien, um so mehr, als nach und nach die Stuhlgänge wieder regelmässig und normal gefärbt wurden. Etwa 2—3 Wochen nach der Operation der eingeklemmten Hernie entleerte jedoch der Patient ein ungefähr 12 Ctm. langes Darmstück, an dem man das Lumen genau erkennen konnte. Hierdurch wurde der Beweis hergestellt, dass es sich wirklich um eine Darminvagination gehandelt habe, welche nach Abstossung des invaginirten Stückes zur spontanen Ausheilung gekommen war. In diesem Falle bin ich, wie gesagt, dadurch von einem operativen Eingriffe abgehalten worden, dass die Symptome der Darmstenose niemals hinreichend klar ausgebildet waren. In einem zweiten Falle von Darminvagination habe ich operirt. Er betraf einen etwa 60jährigen, sehr herabgekommenen Mann, der ganz plötzlich unter den typischen Erscheinungen einer Invagination erkrankt war. Ich sah ihn erst fünf Tage später und fand den Allgemeinzustand so elend, dass ich mich einzig und allein zur Anlegung eines Anus praeternaturalis entschliessen konnte. Nach Eröffnung der Bauchhöhle konnte ich mit dem Finger die Invaginationsstelle ziemlich deutlich fühlen, machte aber gar keinen Versuch, den Darm zu reponiren, einestheils weil ich glaubte, dass derselbe bereits fixirt sein müsse, anderntheils weil die betreffende Darmpartie

sehr tief lag und es sehr schwer gewesen wäre, sie überhaupt dem Gesicht zugänglich zu machen. Ich beschränkte mich daher auf die Anlegung des Anus praeternaturalis, eröffnete den Darm und es entleerte sich ein grosses Quantum flüssiger Fäces. Der Patient fühlte sich ausserordentlich erleichtert und sein Allgemeinbefinden besserte sich zunächst, allein trotzdem ging er 36 Stunden nach der Operation an Collaps zu Grunde. Peritonitis war nicht eingetreten, obwohl im Moment der Operation eine ziemlich bedeutende Menge seröser, klebriger Flüssigkeit in der Peritonealhöhle vorhanden gewesen war. Die Section konnte nicht gemacht werden. — Ich glaube, dass es sich in ähnlichen Fällen leider häufig nur darum wird handeln können, einen Anus praeternaturalis anzulegen, weil wir eben, wie College Schönborn sagte, meistens zu spät kommen. Unter solchen Umständen aber entschliesst man sich eher zu einer verhältnissmässig einfachen und besonders wenig eingreifenden Operation, und auch die Einwilligung des Kranken und seiner Umgebung zu einer Operation werden wir leichter erlangen, wenn wir den Betreffenden vorstellen können, dass es sich nur um die Anlegung einer Darmfistel handelt. Inwiefern das Endresultat durch die Etablirung eines Anus praeternaturalis beeinflusst wird, das scheint nach der Statistik, die wir eben gehört haben, allerdings zweifelhaft. Trotzdem möchte ich nicht ohne Weiteres annehmen, dass diese Operation bei Darminvagination immer erfolglos bleiben müsse.

Herr Pauly: Die Lebensgefahr ist eine doppelte, erstens die des Darmverschlusses, zweitens die der secundären Peritonitis. Ich möchte mir erlauben zu wiederholen, dass man die Fälle von Erwachsenen und Kindern trennen muss. Kinder erleben wohl selten die Abstossung der Invagination, was wohl bei Erwachsenen häufiger beobachtet wird. Die Gefahr für Kinder ist wohl in erster Reihe der Darmverschluss, und die Frage der operativen Indication ist deshalb besonders urgent für die chirurgie des enfants. Die Anwendung der Enterotomie wird dieser Indication genügen. Ueberdies wird sie nicht bloss den Darmverschluss aufheben, sondern auch die Gefahr der secundären Peritonitis beseitigen, indem die Fäcalmassen von der invaginirten Stelle abgeleitet werden.

3) Herr Grimm (Berlin): „Ueber Chylurie“ *).

Discussion:

Herr Maas (Würzburg): M. H.: Ich möchte mir zu dem Vortrage einige Worte erlauben, nicht in Bezug auf die sehr interessanten chemischen Untersuchungen besonders des Chylus, sondern in Bezug auf die chirurgische Seite der Frage. Bekanntlich ist es bis jetzt nur zweimal gelungen, das Mutterthier der Filaria sanguinis hominis zu finden; fast gleichzeitig haben es Bancroft und Fayrer gefunden, der Eine, wenn ich nicht irre, in einem Abscess des Beins, der Andere im Scrotum. Als die ersten Untersuchungen über die Filaria sanguinis hominis von Wucherer und Andern bekannt wurden, stellte Leuckart zuerst fest, dass die Filaria sanguinis hominis, die ja

*) S. Grössere Vorträge und Abhandlungen. No. III.

zu Milliarden im Blut circulirt, wahrscheinlich der Embryo eines Mutterthieres sei, welches aber nicht im Blut lebe. Die Untersuchungen und Entdeckungen von Fayrer und Bancroft haben diese präsumtive Annahme von Leuckart vollständig bestätigt. Es ist auch in dem Falle von Fayrer und Bancroft, neben dem Lymphscrotum noch eine Chylurie gewesen, so dass also wohl die ältere Annahme, die Leuckart macht, die richtige ist, dass das Mutterthier wahrscheinlich im Unterhautzellgewebe lebt und nicht in den Lymph- und Blutgefässen, und dass nur die Embryonen in dem Lymph- und Blutsystem existiren und dort Embolien, Ulcerationen, u. s. w. machen und auf diese Weise die Hämaturie und Chylurie bewirken. Es ist ja bekannt, dass in Südamerika, wo auch viele deutsche, gut beobachtende Aerzte leben, die Hämaturie und Chylurie manchmal gleichzeitig vorkommt. Man müsste also annehmen, dass das Mutterthier sowohl im Blut- als auch im Lymphsystem bisweilen lebt, aber Alles, was wir über die Geschichte dieser Hämatoben wissen, spricht dagegen. Es ist natürlich etwas Anderes mit der Distoma hämatobium, das ist ein im Blute lebendes Thier mit seinen Eiern und Embryonen, während man von den Filarien bisher nicht Gelegenheit gehabt hat, sie im Blut zu finden. Daher ist die Frage für uns von grösster Wichtigkeit, die von Herrn Collegen Grimm angeregten Untersuchungen sorgfältig fortzusetzen, denn wir wollen uns auch auf die Ansichten der Zoologen nicht so ohne Weiteres verlassen. Unwahrscheinlich scheint es mir allerdings, dass man im Stande sein wird, eine Hämaturie oder Chylurie, die durch Filarien hervorgerufen wird, durch operativen Eingriff zu beseitigen. Wir haben in Deutschland leider sehr wenig Gelegenheit, solche Fälle zu untersuchen. Ich weiss aus eigenen Untersuchungen und Erfahrungen, dass bei Krähen und bei manchen andern Thieren Filarien in Massen vorkommen. Ecker in Freiburg hat besonders bei Krähen Filarien nachgewiesen, hat aber auch da niemals das Mutterthier finden können, sondern musste sich stets mit dem Nachweis begnügen, dass in den Blutgefässen die Embryonen vorkommen, während das Mutterthier höchst wahrscheinlich im Unterhautzellgewebe irgendwo lebt, daher die operative Beseitigung der Hämaturie und Chylurie bis jetzt noch ein Pium desiderium ist. Die Frage, die College Grimm angeregt hat, wo der Chylus herkommt, ist in diesem Falle ja ganz sicher dahin entschieden, dass er aus der Blase kommt, und Fayrer und Manson, der jetzt eine grosse Arbeit hat erscheinen lassen, besonders in Bezug auf das Leben dieser Filarien in den Mosquitos, sind der Ansicht, dass eine Verwachsung von Chylusgefässen mit dem Ureter, dem Nierenbecken oder der Blase stattfindet, und dass die Chylurie also wirklich eine Chylurie ist und keine Lymphurie.

Herr Grimm: Meine Ausführungen basirten hauptsächlich auf der 1883 erschienenen Monographie von Patrick Manson, der wohl einer der bedeutendsten Autoritäten auf diesem Gebiete ist. Derselbe hat u. A. ein Lymphscrotum abgenommen, nachdem er, wie er ganz bestimmt angiebt, den Sitz des Thieres im Scrotum selbst, wahrscheinlich gemacht hatte, und hat auch thatsächlich das lebende Mutterthier in dem Lymphscrotum gefunden. Es lag in einem erweiterten Lymphgefässe. Manson hat meines Wissens das Präparat nach England geschickt. — Auch spricht sich dieser Forscher bei

anderer Gelegenheit für eine Betheiligung des Lymphgefässsystems bei Zustandekommen der Chylurie aus.

Herr Maas: Ich wollte eben noch erwähnen, dass mir die Schrift von Patrick Manson bekannt ist, wo er sagt, er glaube, dass in dem Scrotum das Mutterthier in einem Lymphgefäss gelegen habe. Er hat jetzt eine neue Schrift publicirt, wo er das Wachsthum der Filarien in den Mosquitos sehr genau beschreibt. Es muss in jedem Falle zweifelhaft gelassen werden, ob das nicht zufällig gewesen ist, dass er in dem Scrotum das Mutterthier in einem Lymphgefäss gefunden hat.

Vorsitzender Herr Volkmann (der inzwischen den Vorsitz übernommen hat): So interessant die Frage auch ist, so nimmt die Discussion doch zu sehr den Character eines Zwiegesprächs an, und in Folge dessen bin ich allerdings nach unsern Gepflogenheiten genöthigt, sie abzubrechen.

(Schluss der Sitzung gegen 4 Uhr.)

Zweiter Sitzungstag.

Donnerstag, den 9. April 1885.

a) Morgensitzung im Amphitheater der Kgl. chirurg. Klinik.

Eröffnung der Sitzung um 10 Uhr.

1) Herr Fehleisen (Berlin): „Demonstration zum hohen Steinschnitt“.*)

2) Herr von Antal (Budapest): „Modificirte Methode der Sectio alta bei Blasenstein und Blasentumor“.**)

3) Herr Maas (Würzburg): „Ueber Sectio mediana“. M. H.! In der neueren Zeit sind gegenüber anderen und, wie mir scheint, sehr bewährten Methoden der Entfernung von Steinen aus der Harnblase durch die perinealen Schnitte zwei Methoden von Autoritäten besonders empfohlen worden: Die Sectio alta s. hypogastrica und die Zertrümmerung der Steine

---

*) S. Grössere Vorträge und Abhandlungen No. V.
**) Desgl. No. II.

in einer Sitzung mit Aspiration der Steintrümmer, die Litholapaxie.

Was nun die altbekannte Sectio alta betrifft, so hat man ihre grössere Verwerthbarkeit für die Steinoperation zuerst in der antiseptischen Methode gesucht. Die Antisepsis ist aber für die Operationen in der Harnblase nur bedingt anzuwenden, indem wir nicht im Stande sind, den Inhalt einer durch Steinbildung erkrankten Blase dauernd antiseptisch zu erhalten. Einen zweiten Grund zur Empfehlung der Methode sucht man in der Möglichkeit, die Blasenwunde durch die Naht wieder zu schliessen, wie dieces V. v. Bruns vor Jahren empfohlen hat. Doch hat nach den bis jetzt berichteten Fällen die Naht in mehr als der Hälfte der Fälle nicht gehalten. Ferner hat man die Operation durch die Braune-Garson'sche Mastdarmtamponnade, wie sie Petersen practisch verwerthete, sehr erleichtert. — Die Gefahr der Infection des praevesicalen Raumes, welcher durch seine Theilung in den submusculären und den eigentlichen praevesicalen, mit lockerem Bindegewebe ausgefüllten Raum ganz besonders zu septischen, phlegmonösen Entzündungen neigt, wird durch die Naht ebenso wenig beseitigt, wie durch das Einlegen eines Catheters durch die Harnröhre. Die Trendelenburg'sche Methode der Drainage der Blase durch die Wunde scheint allein dieses üble Ereigniss am besten zu beseitigen. Uebersehen wir die Erfolge der S. alta nach älteren Zusammenstellungen wie sie Charles W. Dulles gemacht hat, so ermuthigen 103 Todesfälle auf 364 Operationen und von amerikanischen Chirurgen gemachte 43 Operationen mit 18 Todesfällen und einem unbestimmten Ausgang ebenso wenig zu dieser Operation, wie die Untersuchungen von Willy Meyer, welcher bei 41 Fällen von antiseptisch angelegter Blasennaht fand, dass die Naht nur 16 Mal hielt und 9 Patienten starben.

Die Lithotripsie und Litholapaxie ergeben bessere Resultate in Bezug auf die Mortalität. — H. Thompson und v. Ivanchich, anerkannte Meister dieser Operation, mögen wohl die besten Resultate erzielt haben. Thompson hatte bei 672 Lithotripsien nur 43 oder 6,5 pCt. Todesfälle, v. Ivanchich giebt bei dem ersten Hundert seiner 290 Operationen 17 pCt., bei den letzten hundert Fällen aber nicht ganz 4 pCt. Todesfälle an. Sind aber schon an sich zu dieser Operation nur die günstigeren Fälle ausgewählt, so rufen die guten Resultate noch besonderes Bedenken hervor durch die grosse Zahl ihrer Recidive. Während sich nach der Lithotomie (Berechnung von C. Williams von 923 Fällen) die Recidive auf 2,81 pCt. stellen, haben H. Thompson und Ivanchich selbst an den von ihnen operirten Patienten 11—12 pCt. Recidive operirt! Diese Zahl steigt bei weniger geübten Operateuren bis auf 24 pCt., so bei A. Tralin, welcher bei 49 Lithotripsirten 12 Recidive beobachtete. Es bedarf keiner weiteren Auseinandersetzung, dass bei der Litholapaxie die Zahl der Recidive noch mehr steigen wird.

Betrachten wir die Perinealschnitte im Allgemeinen, so ergeben alle Zusammenstellungen, wie die von Dulles u. A. gemachten, dass sie eine weit geringere Mortalität zeigen, als die S. alta. Bei besonders vor-

sichtigen, unter günstigen Verhältnissen operirenden Chirurgen sind selbst bei S. lateralis die Erfolge besser, als bei jeder anderen Operation. So hatte Michael Zett*), Arzt in Schemmerberg, bei 106 Fällen von Sectio lateralis an Patienten jeden Alters nur 3 Todesfälle, also nicht ganz 3 pCt.! Und ebenso nur 3 Recidive, davon eines 5 Jahre nach der ersten Operation. Kann man nun der Sectio lateralis noch den Vorwurf machen, dass sie den linken Samengang durchschneidet, so fällt für die Sectio mediana auch dieser Vorwurf weg. Wenn man, wie ich dieses in König's Lehrbuch der Chirurgie beschrieben habe, das Diaphragma urogenitale nach unten mit einem geknöpften Messer einschneidet, so bekommt man durch die dehnbare Pars prostatica mit dem Finger eindringend. nicht nur einen bequemen Zugang, um alle Theile der entleerten Blase auf das Genaueste abzutasten, sondern man kann auch grössere Steine bequem extrahiren oder, wenn nöthig, nach ihrer Zertrümmerung stückweise entfernen. H. Thompson hält mit Recht diesen operativen Eingriff für so wenig eingreifend, dass er ihn zur Diagnose schwieriger Fälle von Blasenkrankheiten empfiehlt und zu diesem Zwecke in den letzten Jahren 42 Mal ausgeführt hat. Meine geringen Erfahrungen auf diesem Gebiete, da sowohl in Freiburg i. B. als auch in Würzburg die Steinkrankheit ungemein selten vorkommt, sprechen für die Sectio mediana. Ich habe die Steinoperation in 16 Fällen (13 M., 3 W.) gemacht. In meinen beiden ersten Fällen machte ich noch die S. lateralis, sonst bei den männlichen Kranken die S. mediana, bei den weiblichen die Dilatation der Harnröhre. — In zwei Fällen waren die Steine ungewöhnlich gross und so hart, dass sie sich nicht zertrümmern liessen. Der Schnitt musste deswegen bis in die Blase, einmal bis in den Mastdarm erweitert werden. Von den Patienten waren 10 im Alter zwischen 1—20 Jahren, 6 im Alter zwischen 20—60 Jahren. Nur ein Patient, ein 59jähriger Mann mit Schrumpfniere, starb am 12. Tage nach der Operation an Uraemie. Eine besondere Nachbehandlung ist meist unnöthig; durch Einlegen eines Nélaton'schen Catheters durch die Harnröhre kann man die Heilung noch beschleunigen. Bei nicht zu starker Dehnung des Sphincter vesicae kann der Urin unmittelbar nach der Operation von dem Patienten zurückgehalten werden. — Die Leichtigkeit der Ausführung ohne jede Verletzung wichtiger Theile, die Möglichkeit das Blaseninnere auf das Genaueste zu untersuchen und die Fremdkörper ganz oder zerstückelt durch die Wunde zu entfernen, die einfache Nachbehandlung, alles spricht für die Sectio mediana, welche ich so für die empfehlenswertheste Operation zur Entfernung der Fremdkörper aus der Blase halte.

4) Herr Sonnenburg (Berlin): „Zur partiellen Resection der Harnblase". (Mit Demonstration eines Präparates): M. H.! Ich möchte Ihnen auch in Bezug auf die Exstirpation der Blasentumoren heute einen kleinen Beitrag geben, ohne aus diesem einzelnen Falle einen bestimmten Schluss auf die Möglichkeit der Ausführung dieser Operation machen zu

*) Th. Renz, Mittheilungen aus der Praxis. Wildbad 1875.

wollen. Aber gerade deshalb, weil die Frage, in welcher Weise man Blasensteine und ev. auch Tumoren aus der Blase entfernt, heute vielfach erörtert wird, und die Ansichten darüber noch lange nicht genügend geklärt sind, hoffe ich, dass ich damit wenigstens einen Beitrag zur weiteren Beantwortung dieser Frage geben kann.

Die Frage, ob die Entfernung der Steine durch die Perinealmethode oder die Sectio alta oder durch die Litholapaxie geschehen solle, hat auch zu einer Kritik dieser Methoden in Hinsicht auf ihre Verwerthbarkeit zur Exstirpation von Blasentumoren geführt. Dass aber speciell diese Frage bisher so wenig erörtert wurde, hat seinen Grund darin, dass Tumoren der Blase und besonders auch primäre Tumoren der Blase verhältnissmässig selten sind und ihre Diagnose bisher bis auf wenige Fälle schwierig und unsicher. Es ist nun ein grosses Verdienst des Sir Henry Thompson, die Digital-Exploration der Blase als zuverlässigen diagnostischen Behelf dargelegt und ihren Werth gezeigt zu haben. Dazu kam noch die Möglichkeit, den Blasenraum zu beleuchten und dadurch dem Auge zugänglich zu machen. — Bei der Entfernung von Blasentumoren waren die operativen Eingriffe als solche zu prüfen bezüglich ihrer Gefahr und ihrer Verwerthbarkeit für den eigentlichen Zweck, nämlich die Entfernung des Tumors. Die erste Frage wird verschieden beantwortet. Ein Theil der Chirurgen neigt zu der Ansicht, die Sectio alta für nicht gefährlicher zu halten als einen anderen operativen Eingriff, und was die radicale Entfernung von Tumoren anbetrifft, so ist wohl a priori zu sagen, dass die Sectio alta die geeignetere Methode sein dürfte. Hier stehen einander gegenüber Thompson auf der einen, Guyon und Dittel, Volkmann, Billroth auf der anderen Seite. Während Thompson, wie bereits gesagt, ausschliesslich die Boutonnière macht und diese Operation sowohl für die Untersuchung der Blase als auch für die Entfernung von Geschwülsten als einzig richtige Operationsmethode preist, gesteht Dittel der Boutonnière wenigstens noch einige Berechtigung hinzu, die Pariser Schule vertritt aber einen völlig exclusiven Standpunkt. Guyon sagt, dass man weitaus in den meisten Fällen aus den Symptomen allein die Diagnose eines Tumors stellen und sich über seinen Sitz und sein Wesen durch die bimanuelle Palpation ein sehr genaues Bild verschaffen kann; er scheut selbst das Einführen von Sonden. Alle Blasentumoren (mit Ausnahme der inoperablen Tumoren der hinteren Blasenwand) will er durch die Sectio alta entfernt wissen.

Nun muss man, die Berechtigung der verschiedenen operativen Eingriffe zugebend, gestehen, dass es eine Reihe von (allerdings seltenen) Harnblasen-Tumoren giebt, bei denen die Thompson'sche Methode der Entfernung nicht als die geeignete angesehen werden dürfte. Das sind diejenigen Tumoren, die nicht allein in der Schleimhaut der Blase ihren Sitz haben, sondern in der Blasenwand selbst, Tumoren, die selbstverständlich nicht gestielt sind. Hier könnte eine Radikaloperation nur durch eine Resection der Blasenwand erfolgen. Ein moderner, in der antiseptischen Wundbehandlung wohl bewanderter Chirurg wird heutzutage eine Resection der Harnblase beim Menschen per laparotomiam nicht für unausführbar halten, nachdem durch Experimente an Thieren die Möglichkeit dieser Operation nachgewiesen ist.

Wenn nun zwar auch die Chirurgen diese Operation für möglich erachten, so scheint doch bisher die Resection eines Theiles der Blase wegen Tumors nicht gemacht worden zu sein. Um so eher halte ich mich für berechtigt, Ihnen, m. H., über eine ausgedehnte, bei einer Frau wegen Fibrosarcoms der vorderen Blasenwand ausgeführte Blasenresection zu berichten, zumal in Hinsicht auf Operation und Nachbehandlung dieser Fall ein sehr günstiges Resultat aufweisen kann; denn als die Patientin starb, war die durch die Operation gesetzte Wunde in bester Heilung, von einer für die Patientin durch die Wunde bestehende Gefahr keine Rede mehr. Ja, die Regeneration des Blasenraums war, wie Sie sich an dem Präparate überzeugen können, eine so vollständige, dass man das Resultat als ein sehr gelungenes bezeichnen muss.

Die betreffende Patientin habe ich im vorigen Winter im jüdischen Krankenhause operirt. Es handelte sich um eine in den sechsziger Jahren stehende Patientin, die schon Jahre lang Blasenbeschwerden hatte, bei der aber seit 6 Monaten so heftige, mit Schmerzen verbundene Blutungen aufgetreten waren, dass die Patientin sehr heruntergekommen war und sehnlichst wünschte, durch eine Operation von ihren Leiden befreit zu werden. Bei der in der Narkose vorgenommenen Digitaluntersuchung der Blase nach Erweiterung der Urethra fühlte man an der vorderen Blasenwand einen sehr circumscripten harten Tumor, der offenbar nicht allein in der Schleimhaut, sondern in der Blasenwand selbst seinen Sitz hatte. Ich konnte ihn mit dem Finger deutlich umgehen. Er war von einer Art Wall umgeben und hatte ungefähr die Grösse eines Fünfmarkstücks. Er sass genau an der vorderen Blasenwand. Da die Patientin die Entfernung des Tumors wünschte, die Beschwerden auch derart waren, dass man wohl zu einem operativen Eingriff berechtigt war, entschloss ich mich zu der Sectio alta, um event. durch Resection der Blasenwand und darauffolgende Naht der Blasenwunde den Tumor vollständig zu entfernen. Nun ist die Operation in der That eine viel schwierigere gewesen, als ich sie mir im Anfang vorgestellt habe, weil sich bei der Eröffnung der Blase zeigte, dass sich der Tumor doch weiter in die Blasenwand erstreckte, als ich voraussetzen konnte, die Grenzen waren nicht so scharf, wie dieselben bei der Digitaluntersuchung sich gezeigt hatten. Ich war genöthigt, um wenigstens die Operation zu vollenden, und den Tumor vollständig zu entfernen, einen viel grösseren Theil der Blase zu entfernen. Ich habe nach und nach die ganze Blase bis auf einen Theil der hinteren Wand, mit Schonung der Einmündungsstelle der Ureteren und des Collum vesicae, entfernt, eine wegen der Tiefe des Operationsgebiets und Engigkeit des Operationsraums äusserst mühsame Arbeit, bei der die Tamponnade des Rectums und der Scheide, um die Blase nach oben und vorn zu drängen und emporzuheben, offenbar nur sehr geringen Nutzen brachte. Selbstverständlich ist das Peritoneum eröffnet worden und die sich vordrängenden Darmschlingen mussten während der Operation durch warme Compressen nach oben zurückgehalten werden. Doch der schwierigste Theil der Operation sollte erst noch kommen, nämlich die genaue Vereinigung des Peritoneums, um die Peritonealhöhle von der Blasenhöhle vollständig abzuschliessen. Denn von einer Ver-

einigung der Blasenwunde war in Anbetracht des grossen Blasendefectes keine Rede und die Gefahr einer Peritonitis konnte nur beseitigt werden, wenn die Vereinigung der Peritonealwunde gemacht werden konnte. Und in der That, die Vereinigung ist vollständig gelungen, die Nähte haben gehalten — eine Peritonitis ist nicht aufgetreten.

Was sollte nun nach Vernähung des Peritoneums mit dem Blasenrest und der grossen Wundhöhle geschehen? Ich habe mich zur Drainage der Höhle entschlossen und zwar habe ich dieselbe so ausgeführt, dass durch die Urethra und aus der Bauchwunde heraus das dicke Gummidrainrohr geführt wurde. Diese Art Drainage hat ganz gute Dienste geleistet, wenn ich auch im Allgemeinen die von Dittel angegebene Drainage nach der Sectio alta vorziehen möchte. Die Entleerung des Urins geschah zum Theil nach unten, zum grösseren Theil aber aus der Bauchdeckenwunde, ein Umstand, der sich aber bei der normalen Beschaffenheit des Urins nicht irgendwie als nachtheilig erwies.

Höchst interessant ist es nun, wie im Laufe der nächsten vier Wochen sich ein neuer, offenbar mit Epithel bekleideter, sehr ausdehnungsfähiger Blasenraum gebildet hat und zwar in so vollständiger Weise, dass die kühnsten Hoffnungen übertroffen wurden, wie Sie sich an dem Präparat überzeugen können. Die Patientin, wie ich bereits sagte, starb etwa 4 Wochen nach der Operation an allgemeiner Schwäche. Sie war durch die Blutverluste sehr entkräftet und ohne dass local in der Wunde irgendwelche Aenderungen auftraten, ohne dass Patientin über Schmerzen und Beschwerden zu klagen Grund hatte, ist sie sanft entschlafen.

Ich habe das Präparat zur Demonstration mitgebracht. Es ist ein sehr lehrreiches Präparat. Bevor ich es Ihnen demonstrire, möchte ich Ihnen eine Zeichnung geben, auf welcher Sie den neugebildeten Blasenraum abgebildet sehen. Die Urethra ist hier aufgeschnitten, die Symphyse entfernt, um von vorn einen Einblick in die Blase zu gestatten. Die Blase ist ausdehnungsfähig, weil sie jetzt zum grösseren Theil von dem Peritoneum gebildet ist, die Darmschlingen sind unmittelbar mit der neugebildeten Blasenwand (verdicktes Peritoneum) verlöthet, die Blase ist daher zum Sammeln grösserer Quantitäten Urins wohl geeignet. Ein Sphincter ist hier auch noch vorhanden, der Detrusor ist natürlich nicht mehr da, aber aller Wahrscheinlichkeit nach hätte diese Blase doch noch ziemlich gut functionirt, wenn auch vielleicht im Anfang noch öfter der Katheterismus nothwendig geworden wäre. Ich hatte nun gehofft, dass diese günstigen Erfahrungen über durch Operationen hervorgerufene ausgedehnte Blasenverletzungen vielleicht auch von Nutzen sein würden bei Blasenzerreissungen. Es liegt ja sehr nahe, daran zu denken, bei vorhandenen Blasenverletzungen in ähnlicher Weise vorzugehen wie hier, wo man eine künstliche Blasenverletzung macht, wo man also im Stande ist, unmittelbar nachher die eigentliche Gefahr der Verletzung durch Peritonealnaht zu beseitigen. Die Schwierigkeit nun, wenn man eine derartige Blasenverletzung hat, z. B. eine Blasenruptur, ist nur die, dass die Diagnose anfangs so schwierig ist. Auch in dieser Beziehung möchte ich einen Fall erwähnen, den ich im Winter beobachtet habe, bei welchem eine Blasenruptur durch Fall bei sehr stark gefüllter Blase entstanden war. Ich bin sicher, dass

dieser Fall günstig hätte behandelt werden können, wenn ich im Stande gewesen wäre, die Diagnose früher zu stellen. Ich sah den Patienten zwar schon 12 Stunden nach der Verletzung, aber es war mir nicht möglich, eine Blasenruptur mit Sicherheit anzunehmen, weil fortwährend mit dem Katheter klarer Urin entleert wurde, und dadurch die Vermuthung nahe lag, dass es sich vielleicht nur um eine partielle Blasenruptur handle, einer Ansammlung des Urins zwischen Blase und Peritonealüberzug. Erst als peritonitische Erscheinungen auftraten, entschloss ich mich zu einem operativen Eingriff und entdeckte nun in der That bei Eröffnung der Bauchhöhle, dass eine sehr vollständige Blasenruptur vorhanden war, die ich Ihnen hier zeige, die vom Scheitel beinahe bis zum Collum vesicae reicht, und zwar an der hinteren Seite, dem typischen Sitze, sich befand. Die vorhandene Peritonitis gelang es zwar durch Drainage und Ausspülungen zu bekämpfen, der Patient hat noch 8 Tage gelebt, aber die septische Urininfiltration hat schliesslich den Tod bedingt. Wenn hier die Diagnose früher hätte gestellt werden können, so glaube ich sicher, dass man auch hier den Abschluss der Peritonealhöhle in ähnlicher Weise hätte machen können, wie bei Eröffnung der Blase wegen Tumors, und dass dann auch wohl der Erfolg ein anderer gewesen wäre. (Folgt Demonstration der Präparate.)

Eine ausführliche Beschreibung der Fälle behalte ich mir für eine andere Arbeit, die in von Langenbeck's Archiv veröffentlicht werden wird, noch vor.

5) Herr König (Göttingen): „Ueber Resection des Fussgelenkes bei Gelenktuberculose nach seiner Methode (mit Krankenvorstellung)."*)

Discussion:

Herr König: In dem zweiten Falle ist das Sprunggelenk fast steif und auch das vordere Gelenk unbeweglich. Wie Sie sehen, gehen die Kranken, welchen der Talus nicht exstirpirt wurde, viel besser, denn die mit exstirpirtem Talus haben mehr Verkürzung und einen bei Weitem steiferen Fuss. Da der Unterschenkel sich direct der oberen Fläche des Fersenbeins nach der Exstirpation des Talus aufsetzt, so ist es begreiflich, dass nicht viel Beweglichkeit zu erwarten ist.

Uebrigens wird man auch zugeben müssen, dass bei einfach subperiostaler Operation ohne Schonung der Knöchelschalen nie die Bildung so ausgeprägter Knöchel, die als feststellendes Charnier dienen, zu erwarten ist. (Herr Volkmann: O ja!).

Der 4. Kranke geht also erheblich schlechter, es hat auch sehr lange gedauert, bis die letzte Fistel zugegangen ist. Es ist ein Mann, der eine tuberculöse Pleuritis bekam und, wie das typisch ist, dann nach $^1/_2$ Jahr seine Fussgelenkserkrankung. Er geht noch mit einem Schienenschuh, weil ich möchte, dass er seine Knochen nicht so sehr belastet, und zwar geht er viel

*) S. Grössere Vorträge und Abhandlungen No. IX.

kümmerlicher als die anderen. Ich bin nun nicht etwa der Ansicht, dass das als Regel betrachtet werden soll, dass man 50jährige oder noch ältere Menschen so behandelt. Ich habe den Kranken nur mitgebracht, um ihnen zu zeigen, dass die Operation sich auch noch bei älteren Personen machen lässt, und dass noch ein wenig Bewegung vorhanden ist.

Herr Volkmann: M. H.! Neu ist an der König'schen Methode ja das Zurücklassen der äusseren Schale der Malleolen, und ich habe das nie in dieser Weise gemacht. Im Uebrigen möchte ich aber doch constatiren, dass zur Wegnahme der Gelenkenden der Tibia und der Fibula, wenn man sie resecirt und der oberen Gelenkhälfte des Talus in der letzten Zeit, von mir und wohl auch von den meisten Chirurgen immer der Meissel benutzt worden ist und zwar in derselben Weise, wie dies von Prof. König geschehen ist. Es handelt sich hier nicht um eine Prioritätsstreitigkeit, sondern darum, dass eben über die grossen Vortheile der Meisselresection am Fussgelenk schon sehr grosse Erfahrungen vorliegen. Die Meisselresection ist die typische bei Caries, oder bei Zuständen, wo der Knochen erweicht ist, wie bei vielen Formen der Atrophie der Knochen, während wir natürlich bei Fracturen und in traumatischen Fällen bei den älteren Methoden der Absägung verbleiben müssen. Ob nun wirklich der Vortheil der Conservation der äusseren Knochenlamelle der Malleolen so sehr gross ist? Ich glaube, dass das durch diese Fälle doch noch nicht hinreichend bewiesen ist. Ich würde doch im Stande sein, Ihnen ohne Weiteres 6 ebenso glückliche Fälle von Resectionen des Fussgelenks mit ausgezeichneter Knochenregeneration vorzustellen, wo die Malleolen weggenommen worden sind, und ich glaube sogar, dass nach Wegnahme der Malleolen das Sprunggelenk ein klein weniger beweglich bleibt, als wenn man nach der König'schen Methode ihre äussere Schale zurücklässt. Es ist gewiss nöthig, noch mit dieser neuen Methode weiter zu experimentiren, aber es wird einige Zeit dauern, ehe wir zu der ganz bestimmten Ueberzeugung kommen, ob durch dieselbe etwas Wesentliches gewonnen wird. Auch glaube ich, dass bei der alten Resection noch mehr Platz geschafft wird, dass man noch mehr hineinsieht, wenn man die Malleolen einfach wegnimmt; wenigstens habe ich niemals die allergeringste Schwierigkeit gehabt, bei dieser alten (v. Langenbeck'schen) Methode die fungöse Kapsel zu exstirpiren. Dann scheint es mir nothwendig, bei dieser Gelegenheit von Neuem darauf aufmerksam zu machen, dass man sich nicht durch die wunderschönen Resultate, die ja die Fussgelenksresection giebt, verleiten lassen soll, zu viel Fussgelenksresectionen zu machen. Unzweifelhaft giebt ja die Fussgelenksresection brillante functionelle Resultate und vielleicht die besten von allen Resectionen, aus dem einfachen Grunde, weil die Kranken leicht gezwungen werden können, den Fuss in richtiger Weise zu gebrauchen. Das ist die Hauptsache. Am Ellenbogengelenk, am Schultergelenk entwickeln sich in der allbekannten Weise durch nicht gehörigen Gebrauch so oft zunehmende Schlottergelenke, immer weiter gehende Verlängerung der Bandverbindungen u. s. w. Ich habe aber nach Fussgelenksresectionen nie ein Schlottergelenk oder etwas Aehnliches gesehen. Alle Kranken, die ich im Fussgelenk resecirt habe und die geheilt worden sind, gehen sehr gut. Wenn man dafür sorgt,

dass in der ersten Zeit die Knochen richtig stehen, dann wird man niemals Schlottergelenke oder Deformationen des resecirten Fusses beobachten. Die Kranken sind gezwungen, mit dem Fuss aufzutreten, und man kann sie auch dazu zwingen, das resecirte Gelenk zu bewegen; schon vor sehr langer Zeit habe ich gezeigt, wie man dies auf eine sehr einfache Weise erreichen kann. Die functionellen Resultate sind also brillant, und es giebt Leute, die mit dem resecirten Fusse machen können, was sie wollen, Berge steigen, Tanzen, alles Mögliche, und Manche haben auch eine sehr bedeutende Beweglichkeit.

Aber deswegen ist doch die Indication für die Resection wegen Caries und fungöser Erkrankung eine beschränkte. Bei jüngeren Kindern kommt man fast immer ohne Resection aus. Ich habe bei kleineren Kindern fast immer das Resultat erreicht, dass ich sie ohne Resection ausheilte. Bei älteren Leuten muss dagegen wieder oft nachamputirt werden, darüber ist kein Zweifel; da wird man in der Mehrzahl der Fälle bei Caries doch besser amputiren. Gerade das Alter, das die ersten beiden von Herrn König vorgestellten Kranken repräsentiren, ist dasjenige, in dem man am meisten mit der Resection bei Caries erreichen kann. Die Pubertätsperiode, die Zeit gegen die Pubertät und nach der Pubertät ist nach meinen speciellen Erfahrungen dasjenige Alter, wo am häufigsten die Resection des Fussgelenks indicirt ist. Man erreicht durch conservative Massnahmen nicht mehr Das, was man bei Kindern erreicht, und man kommt noch mit der Resection aus. Die Bedeutung des Alters hat sich bei unseren Fällen von Fusscaries sehr scharf markirt. Ich möchte daher sehr davor warnen, die Resection des Fussgelenks bei Caries zu übertreiben. Bei Kindern ist sie gewöhnlich nicht nöthig, und bei alten Leuten hat sie entschieden ihre Bedenklichkeiten.

Herr König: Wenn ich auch Herrn Collegen Volkmann sehr dankbar bin, dass er das Wort ergriffen hat, da er auf einige Dinge aufmerksam gemacht hat, die ich vielleicht vergessen hatte, zu bemerken, so muss ich doch den Vorwurf, der in seinen Ausführungen für mich liegt (Herr Volkmann: O nein!) zurückweisen. Es scheint, Herr Volkmann hat mir nicht zugehört. Ich rufe die Herren zu Zeugen auf. Ich habe nicht gesagt, dass ich diese Methode der Abschälung für eine vortreffliche, für vortrefflicher als von Langenbeck's Methode halte, sondern ich habe gesagt, sie ist eine nothwendige Consequenz der Schnittführung, die ich für erforderlich halte, um das Gelenk frei zu legen.

Ad 2. Ich bin Derjenige, der am allerletzten zur Resection des Fussgelenkes greift. Ich habe ja hier nur von Resectionen gesprochen, ich habe Ihnen ja nicht die Fälle aufgezählt, die ich nicht resecirt, ich bin aber genau so wie Herr Volkmann überzeugt, dass man Kinder nur im äussersten Nothfalle reseciren soll, dass es vielleicht unter Umständen sich mehr empfiehlt, zu amputiren. Also auch in dieser Beziehung bitte ich, nicht etwa aus meinem Vortrag schliessen zu wollen, dass es nöthig gewesen wäre, mir eine dahingehende Bemerkung zu machen, dass man nicht zu häufig reseciren soll.

Herr von Langenbeck: M. H.! Ich habe bereits vor einer längeren Reihe von Jahren behauptet, dass die Fussgelenksresectionen bei lange bestandenen Eiterungen und namentlich bei tuberculösen Eiterungen des

Sprunggelenks und der Tarsalgelenke schlechte Resultate geben, und ich bin ganz erstaunt über die schönen Resultate des Herrn König. Ich habe in den letzten Jahren eine Handgelenksresection und zwei Fussgelenksresectionen gemacht wegen ausgedehnter tuberculöser Caries. und habe überall hinterher nach langer Zeit amputiren müssen, weil die Heilung gar nicht zu Stande kam. Wenn Kranke mit Caries des Handgelenks mit sehr bedeutender fungöser Entartung der Synovialis oder Kranke mit Caries des Sprunggelenks und des Talus mich consultiren, so sage ich in der Regel, dass die Amputation die Heilung am schnellsten und sichersten herbeiführen werde und am meisten zu empfehlen sei. Wenn sie die Amputation verweigern, dann schlage ich ihnen vor, die Resection zu versuchen, aber in allen diesen Fällen, wo ich in dieser Weise zur Resection gekommen bin, habe ich nachher amputiren müssen, weil die Heilung nicht zu Stande kommen wollte. Es waren dies allerdings meist Kranke von 40—50 Jahren, aber es befanden sich auch junge Leute darunter von 16, 17 und 18 Jahren, wo eine tuberculöse Caries mehrere Jahre lang bestand. Bei Kindern lässt sich die Resection ja häufig vermeiden, ist aber hier in mehreren Fällen mit den schönsten Erfolgen von mir ausgeführt worden.

Herr Volkmann: Excellenz verzeihen, wenn ich da sage, das hängt doch vielleicht davon ab, dass wir jetzt eben die Kapsel total exstirpiren. Früher liess man ja principiell die Gelenkkapsel zurück. Die Italiener haben das ja auch in ihrer Bezeichnung früher ganz richtig ausgedrückt, bei uns sagt man blos, subperiostale Resection, die Italiener fügten immer noch sottocassulare hinzu. Es ist sehr natürlich, dass wenn es sich wirklich um eine schwere Tuberculose handelt, und wenn man da die frühere Methode anwendet, wo man die ganze Kapsel zurückliess, dass man da weniger Heilungen bekommt als jetzt, wo man alles erkrankte Gewebe, Kapseln und Bänder so vollständig wegschneidet, dass man eben solche Verhältnisse schafft, wie bei frischen Verletzungen. Denn das ist ja meistens unser Bestreben, wir wollen nach der Resection wegen tuberculöser Caries Verhältnisse herstellen wie bei einer primären Fussgelenksresection wegen Trauma. Dass wir das nicht immer erreichen, dass wir häufig etwas vom fungösen Gewebe zurücklassen, ist ja eine andere Frage, aber das ist gewiss auch das Bestreben von Herrn König, Alles was fungös ist vollständig zu entfernen.

Herr von Langenbeck: Ich möchte darauf nur erwidern, dass ich seit beiläufig 8 Jahren mit der grössten Sorgfalt soviel als möglich von der Kapsel entferne, und dass ich in den Operationsübungen die Exstirpation der Gelenkkapsel stets empfohlen und bei der Resection des Kniegelenkes habe ausführen lassen. Es versteht sich also wohl von selbst, und ich habe es deshalb nicht besonders erwähnt, dass ich bei den erwähnten, in den letzten Jahren ausgeführten Gelenkresectionen die Gelenkkapsel mit der grössten Sorgfalt so viel als möglich entfernt habe — ich sage so viel als möglich, denn wenn, wie es in schweren Fällen von Tuberculose des Hand- und Fussgelenkes nicht selten vorkommt, die Synovialis der Sehnenscheiden ebenfalls tuberculös entartet ist, so ist es ja unmöglich, alles Kranke zu entfernen.

Herr König: Zunächst möchte ich die Frage an die Versammlung

richten, ob sie überhaupt gewillt ist, noch mehr darüber zu hören. (Zustimmung.) Ich bin doch der Ueberzeugung gewesen, dass die guten Erfolge lediglich davon abhängen, dass ich neben der sehr gründlichen Exstirpation der Kapsel Jodoform gebrauche. Ich bin lange schwankend gewesen, ob ich den Herren nicht als Analogie dieser Menschen eine Anzahl von geheilten Handgelenksresectionen mitbringen sollte. Während ich die Resultate, die Excellenz von Langenbeck von früheren Zeiten her registrirt hat, auch für mich vollständig anerkenne, sind die Handgelenksresectionen, die ich im Laufe der letzten 3—4 Jahre gemacht habe, fast ausnahmslos nach der Operation geheilt, und ich bediene mich dabei der Schnittführung, wie sie uns Hr. von Langenbeck ja auch gezeigt hat, und weiche nur in einer Beziehung, freilich sehr wesentlich, von dem weiteren Vorgehen ab, indem ich nämlich, was sehr rasch ausgeführt werden kann, mit einem sehr grossen scharfen Löffel, der etwa so gross ist, dass jedes Mal mindestens einer von den bekannten Knochen des Carpus hineingeht, die sämmtlichen Knochen hinauswerfe. Das lässt sich vielleicht in 5—10 Minuten ausführen. Ich mache jetzt eine Handgelenksresection durchschnittlich in 10—20 Minuten fertig. Nachdem die Knochen ausgelöffelt sind wird die Hand auseinander gezogen, und nun wird ganz gründlich mit Pincette und Scheere der ganze zurückgebliebene Synovialsack weggeschnitten. Darauf wird die Wundhöhle mit Jodoform bestreut und abgerieben, jetzt verbunden und erst nach dem Verbande die Esmarch'sche Binde gelöst. Der Verband bleibt 14 Tage liegen, nach 14 Tagen wird das Drainrohr herausgenommen, die Nähte entfernt und im Durchschnitt sind die Menschen in 4 Wochen soweit, dass ich sie nach Hause schicken kann. Nun, ich meine, wir müssen uns überhaupt in Bezug auf die Wünsche bescheiden, die wir an die functionelle Leistungsfähigkeit des Handgelenks haben. Es kommt mir immer wunderlich vor, wenn ich die Zahlenzusammenstellungen lese und daneben die Vergleiche der Function der resecirten mit der normalen Hand. Wenn ein Mensch mit fungöser Hand ein steifes Handgelenk, eine schiefstehende Hand und soviel behält, dass er mit Zeigefinger und Daumen etwas fassen kann, so ist das ein brillantes Resultat. Also allzu viel soll man da nicht erwarten. Ich bin nun auch dahin gekommen, nachdem mir im ersten Jahr eine Anzahl solcher Fälle heilten, auch wieder auf die Frage der besseren Function einzugehen, und habe gefunden, dass man mit geringen Mitteln viel erreichen kann. Die Hand wird nämlich im Lauf der Heilung ziemlich fest, es giebt freilich eine Gelenkverbindung, aber das Gelenk schlottert nicht. Man giebt der Hand in dieser Zeit des Festwerdens durch bindegewebige Schrumpfung einfach die Stellung in nicht zu erheblicher Dorsalflexion — das zwinge ich zunächst durch den Lister'schen Verband, und wenn dann die Kranken etwa in der 6. Woche wiederkommen, so lasse ich ihnen vom Instrumentenmacher einen Apparat anfertigen, mit dem sie arbeiten sollen — sie sollen schon nach 8 Tagen anfangen, die Finger zu gebrauchen — einen Apparat, der ein Nussgelenk hat und die Hand etwa in einem Winkel von $^1/_2$ Rechten im Sinne der Dorsalflexion feststellt. (Demonstration.) Diesen Apparat lasse ich etwa $^1/_2$ Jahr lang tragen. Seitdem ich das gethan habe, habe ich wirklich ganz auffallend

gute Effecte gesehen. Ich bedauere, dass ich nicht einige von den Kranken mitgebracht habe. Es sind in der That Hände dadurch erzielt worden, die auch einen Vergleich mit der normalen Hand aushalten. Ich will aber gleich hinzufügen: das ist nicht die Regel. Die Regel ist nur die, dass die Menschen wenigstens ihre Finger wieder gebrauchen können. Auch hier lege ich den Schwerpunkt auf das Jodoform, denn alle diese Dinge sind, bei mir wenigstens, anders geworden, seitdem ich Jodoform anwende.

Herr Schede (Hamburg): Ich möchte mir erlauben, zu fragen, ob es sich um Totalresectionen gehandelt hat?

Herr König: Sogar um sehr ausgedehnte, nicht nur des Carpus, sondern auch des Metacarpus. Dabei will ich allerdings anführen: Ich pflege in der Regel die Knochen des Vorderarms zu conserviren; ich resecire die Kapsel am Radius, ebenso den Sack der Ulna, und wenn der Knorpel hier nicht abgelöst ist, lasse ich die Unterarmknochen ganz in Ruhe.

Herr Schede: Sie nehmen principiell den ganzen Carpus weg?

Herr König: Ja principiell den ganzen Carpus und auch den Metacarpus, wenn er, wie das häufig der Fall zu sein pflegt, krank ist.

Herr Schede: Dann muss ich sagen, dass meine Erfahrungen nicht damit übereinstimmen. Ich habe mit partiellen Resectionen so gute functionelle Resultate bekommen, dass die Gebrauchsfähigkeit der neugebildeten Gelenke einer normalen in der That sehr nahe kam. Ich entferne nur die kranken Knochen und Weichtheile, je weniger, je besser, und halte es für einen sehr grossen Vortheil gegenüber der Totalresection, wenn man beispielsweise mit der Wegnahme nur einer Reihe der Carpalknochen auskommt. Nicht erkrankte Carpalknochen etwa mit Rücksicht auf die spätere Function mit wegzunehmen, halte ich nicht nur für überflüssig, sondern auch für unzweckmässig. Die functionellen Resultate der partiellen Resectionen übertreffen nach meinen Erfahrungen die der totalen bei Weitem.

Herr Riedel (Aachen): Wie mir scheint, hat Niemand ausser Herrn König diese Fussgelenksresectionen gemacht, deswegen möchte ich mir erlauben, einige Resultate von derartigen Operationen hier vorzutragen. Nach meiner Meinung ist die Operation von König den jetzigen Verhältnissen ebensogut angepasst wie die v. Langenbeck'sche Methode den früheren Wundverhältnissen entsprach, wobei es sich ja wesentlich darum handelte, durch Wegnahme der Knöchel dem Eiter Abfluss zu verschaffen. Die Operation von König ist nicht populär geworden, wie ich glaube aus dem Grunde, weil sie Vielen noch technisch zu schwer erschien. Wenn man die Beschreibung liest, das Abschlagen der äusseren Knöchelplatte, das Abschlagen der Tibia, so hat vielleicht Mancher den Gedanken gehabt, es wäre zu schwer. Dass die Schwierigkeit überwunden werden kann und dass die Operation sehr gute Resultate giebt, ist ja eben hier bewiesen worden. Ich glaube aber, man kann sich die Sache erleichtern und gleichzeitig erreichen, dass man auf jeden Fall ohne die Knochenenden wegzunehmen eine vollständige Ausschneidung die Synovialmembran zu Stande bringt. Wenn Herr König das hintere Gelenk exstirpirt, so muss er nach seiner Methode reseciren; wenn er nicht die Knochenenden angreift, so muss er sich auf die partielle Operation, auf die Exstirpa-

tion vom vorderen Theil des Gelenks beschränken, was in manchen Fällen ja auch indicirt sein mag. Nach der Operationsmethode von König soll der Schnitt geführt werden parallel der äusseren Fläche der Knöchel. Das durch die geraden Linien (K) Begrenzte (vergl. die Zeichnung) würde also fort-

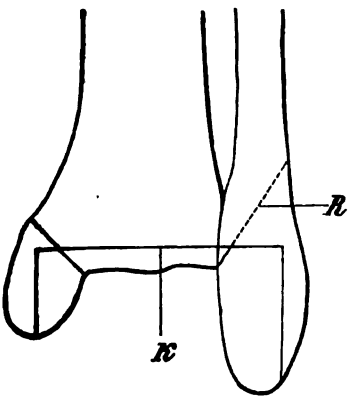

Unteres Ende des Unterschenkels.

fallen; sowie er resecirt, fällt dieser Theil des Knochens aus. Man kann sich die Operation dadurch vereinfachen, dass man mit zwei Längsschnitten anfängt und von vorn die beiden Knöchel wegschlägt, rücksichtslos ob das Periost aussen getroffen wird oder nicht (vergl. die beiden punktirten Linien R), dann nach Entfernung der vorderen Synovialmembran in die Malleolen seitlich Haken einsetzt, ebenso in die Talusrolle, unter gleichzeitigem Anziehen des Fusses. Wenn man zunächst nach der einen Seite hin den Malleolus zieht, so gewinnt man besonders bei Kindern bis zu 12, 15 Jahren soviel Platz, dass man die hintere Gelenkpartie dieser Seite mit dem spitzen Messer ganz gut excidiren kann. Dann kommt die andere Seite und endlich die mittlere hintere Partie der Gelenkmembran an die Reihe.

Wenn es sich bloss um reinen Synovialfungus handelt und man garnichts vom Knochen verletzen darf, dann ist die Operation mühsam, das gebe ich zu, ich brauche etwa $1\frac{1}{2}$ Stunde dazu, um die Gelenkmembran vorsichtig herauszupräpariren. Wenn ein Sequester in der Tibia steckt, wenn die Talusrolle theilweise fehlt, ist sie sehr viel leichter. Nach diesem Verfahren, das ich gleich von Anfang an eingeschlagen habe, sind 11 Fälle operirt. 9 davon sind Kinder bis zu 12 Jahren und 2 sind Erwachsene. Von diesen 11 Fällen sind 8 völlig ohne Fistel geheilt, 2 Erwachsene und 6 Kinder, 2 Kinder sind in diesem Jahre erst operirt; bei ihnen ist die Wunde in der Heilung fast bis zum Schlusse der Fistel. Ein Kind von 4 Jahren ist 6 Wochen nach der Operation an Meningitis tuberculosa zu Grunde gegangen, was man aber nicht der Operation selbst zuschreiben wird; bei der Section stellte sich heraus, dass die Heilung fast vollständig war. Es sind zum Theil leichte Fälle gewesen, zum Theil solche mit Sequestern, die niemals ohne Operation geheilt

wären. Ich habe einmal den Talus ganz, den Kopf vom Calcaneus, das Naviculare und einen Theil des Cuboides wegnehmen müssen, so dass fast nichts mehr von der Fusswurzel blieb; auch dieser Fall ist ausgeheilt. Als einen wesentlichen Vortheil der König'schen Methode betrachte ich zunächst, dass ich mich nicht so lange mit der Differenzialdiagnose herumzuquälen brauche, ob ein Sequester im Gelenk sitzt oder nicht, ob ich noch länger conservativ behandeln soll oder nicht. Ich mache eine unschuldige Operation, deswegen kann ich ziemlich früh operiren. Von meinen 11 Fällen mussten 5 bestimmt operirt werden, weil in diesen Fällen Sequester im Gelenk waren. Ein zweiter Vorzug der Methode ist der, dass das Wachsthum nicht unterbrochen wird. Mein ältester Fall ist jetzt $2^1/_2$ Jahre alt, ich habe nur eine geringe Verkürzung gesehen. Die Zeit reicht noch nicht aus, das gebe ich zu, aber nirgends hat sich eine Verkürzung gezeigt, abgesehen von derjenigen, die primär zu Stande kam, die sich auf 1 cm beschränkte. Es ist nicht zu erwarten, dass bei dieser Schnittführung überhaupt eine Wachsthumsstörung entstehen wird. Die meisten Kinder, die nach v. Langenbeck operirt sind, haben ja auch keine Wachsthumsstörung. ich habe aber bei einem kurzen Ueberblick über die Literatur der letzten Jahre 5 Fälle gefunden, davon 2 aus der Göttinger Klinik, wo 5, 6 Jahre nach der Operation eine Verkürzung von 7—8 cm vorhanden war und ich bin erstaunt darüber, dass Herr Volkmann nie Schlottergelenke nach der v. Langenbeck'schen Operation gesehen hat. Bei meiner weit geringeren Erfahrung habe ich doch 2 exquisite Fälle von Schlottergelenk selbst beobachtet. (Herr Volkmann: Das hängt von der Behandlung ab!) Das mag sein, ich habe sie nicht operirt. Als dritten sehr wesentlichen Vortheil, besonders für den städtischen Hospitalarzt, betrachte ich es, dass die Kinder keine Schienenschuhe brauchen. Die Stadt Aachen hätte jetzt schon 300 M. für Schienenschuhe bezahlen müssen und das hätte mir manchen Brief gekostet. Der vierte Vortheil ist, dass die älteren Fälle nicht nur Beweglichkeit im Chopart'schen Gelenk, sondern auch im Fussgelenk zeigen, zwar nicht viel, aber doch etwas.

Herr Bidder (Berlin): M. H.! Ich möchte mir über die Handgelenksresectionen noch einige Worte erlauben. Es wird einigen Herren bekannt sein, dass ich vor 2—3 Jahren eine sehr ausführliche Arbeit darüber veröffentlicht habe. (Ueber Resectionen des Handgelenks und ihre Endresultate, v. Langenbeck's Archiv, Bd. XXVIII. Heft 4.) Ich habe dabei besonders hervorgehoben, dass es von ausserordentlicher und höchster Wichtigkeit ist, wenn man ein functionell gutes Resultat erhalten will, die Hand in starker Dorsalflexion gegen den Vorderarm heilen zu lassen. Ich freue mich, aus den Mittheilungen von Herrn König zu hören, dass er durch seine Erfahrungen diesen Schluss vollständig zu bestätigen im Stande ist. Ebenso freue ich mich, von Herrn Schede zu hören, dass er auch jetzt so wenig als möglich aus dem Handgelenk entfernt und sich wo möglich nur mit Wegnahme der ersten Reihe der Handwurzelknochen begnügt. Auch dadurch wird das functionelle Resultat wesentlich besser, weil die relative Muskel- und Sehnenverlängerung dadurch am allerwenigsten zur Geltung kommen kann.

6) Herr Bramann (Berlin): „Ueber Operation des Aneurysma varicosum“ *) (mit Krankenvorstellung).

Discussion:

Herr Bardeleben (Berlin): Ich möchte den Herrn Vortragenden fragen, ob er zufällig in der Literatur auch meinen Fall von arteriell-venösem Aneurysma der Achselgefässe gefunden hat. Es handelte sich um einen Mann, der in einem Gefecht in der Nähe von Le Mans verletzt wurde. Er hatte einen Schuss durch die Achsel bekommen und war schliesslich in eines der Berliner Barackenlazarethe aufgenommen worden. Ich bot ihm die Operation an, aber er versicherte, er habe gar keine Beschwerden, die ihm die Operation wünschenswerth erscheinen liessen. Es wäre damals auch gar nicht möglich gewesen, die Operation zu machen, weil die genannten Lazarethe evacuirt werden mussten. Bei diesem Mann waren die Erscheinungen am Arm genau die vom Herrn Vortragenden beschriebenen, so dass ich glauben möchte, dieselben sind ganz typisch. Eins möchte ich hervorheben, weil ich vielleicht einer der Wenigen bin, die noch Gelegenheit gehabt haben, Aneurysma arterioso-venosum der Ellenbeuge häufiger zu beobachten und zu operiren. Die jüngeren Herren bekommen das nicht leicht zu sehen, weil die Aderlässe in dem Grade selten geworden sind, wie früher häufig. Damals habe ich wiederholt solche Aneurysmen zu operiren gehabt, welche die Patienten besonders durch ihr lautes Geräusch belästigten. Die Patienten erklärten ganz bestimmt, sie hätten allerdings keine rechte Kraft in der entsprechenden Hand, aber sie würden das gern ertragen, wenn nicht der „Spectakel“ wäre. Wenn sie sich zum Schlafen hinlegten und kämen mit dem Kopf an den Arm, so entstände ein so eigenthümliches Sausen und Schnurren, dass es ihnen unerträglich wäre. In diesen Fällen, die allerdings bis auf einen, der ebenso gross war, die Grösse nicht erreichten, die höchstens die Grösse eines Hühnereies hatten, ist, nachdem die Unterbindung der Arterie oberhalb und unterhalb des Sackes gemacht worden war, die Heilung erfolgt und keine Erweiterung der Venen zurückgeblieben. In einem Fall wie der vorliegende, glaube ich, ist es unabwendbar, dass Venenerweiterung zurückbleibt. Wenn man genöthigt ist, die Venen in der Achselhöhle abzuschneiden, also die Unmöglichkeit des directen Blutabflusses ganz auszuschliessen, dann können die übrigen Venen ganz gewiss nicht ausreichen, um das Blut in normaler Weise zurückzuführen. Merkwürdig ist, dass hier die Cephalica sich fast gar nicht geltend macht; sie ist bei diesem Patienten fast gar nicht zu sehen. Gerade sie sollte doch eigentlich in dieser Beziehung etwas leisten, da ihr oberes Ende frei ist; es scheint aber an Anastomosen zu fehlen.

Herr von Bergmann: Ich will nur auf die nachträgliche Venenerweiterung zurückkommen und da an den Herrn Vorredner die Frage richten, wie lange er denn nachher seine Patienten beobachtet hat?

(Herr Bardeleben: Die sind noch viele Jahre lang beobachtet worden.)

Dann ist das ja allerdings bewiesen. Diesen Patienten haben wir factisch ohne eine Spur einer Venenerweiterung entlassen. Auffallend ist es mir daher

*) S. Grössere Vorträge und Abhandlungen.

gewesen, dass, nachdem wir ihn herbestellt hatten, um das Verschwinden der Venenerweiterung zu demonstriren, er mit einer neuerdings wieder aufgetretenen, freilich nur schwachen Phlebectasie der Oberarmvenen wiedergekommen ist. Dieselbe hat sich also jedenfalls später eingestellt. Als er fortging, war keine Spur von ihr zu sehen, da wir behufs anatomischer und physiologischer Untersuchungen eine gehörige Menge von Venen exstirpirt haben, so wissen wir auch, dass ihre Wandungen colossal verdickt waren, entsprechend dem grossen arteriellen Druck in ihrem Innern. Dennoch verschwanden sie im Laufe von 14 Tagen, um, wie Figura zeigt, wiederzukehren, freilich nun nicht mehr pulsirend und nicht mehr so grossartig wie früher, vor der Operation.

Herr Bardeleben: Ich möchte doch darauf aufmerksam machen, dass die Wiederherstellung der Venen in der allermannichfaltigsten Form wohl von allen Denen beobachtet worden ist, die wegen Varicositäten grosse Venenstücke exstirpirt haben. Ich habe vor längerer Zeit, nach dem Vorgange und Rath von Schuh, in vielen Fällen den Verschluss varicöser Venen am Bein auf grosse Strecken durch Electropunctur bewirkt. Das hatte auch nur temporären Erfolg, für 1 oder 2 Jahre, gewöhnlich sind nach einem Jahre varicöse Venen schon wieder da. Nun habe ich in neuerer Zeit dasselbe durch Excision erreicht, was ja, seit wir antiseptisch operiren, ebenso erlaubt ist wie damals die Electropunctur, und ich kann nur sagen, dass die Fälle, die ich wieder zu beobachten Gelegenheit hatte, auch wieder Erweiterungen der Venen geboten haben, so dass also meine Erfahrungen über Wiederkehr der Venenerweiterungen ganz conform sein würden mit den Beobachtungen des Herrn Vortragenden. Ich glaube, es ist das differente Verhalten in meinen früheren Fällen von Aneurysma arterioso-venosum darin begründet, dass es sich um den Vorderarm handelte und dass ich in jenen Fällen die Venen überhaupt nicht unterbunden habe.

7) Herr Gärtner (Berlin): „Ueber die desinficirende Wirkung der wässerigen Carbolsäurelösungen“ *).

(Schluss der Sitzung gegen 1 Uhr.)

---

*) S. Grössere Vorträge und Abhandlungen No. I.

b) Nachmittagssitzung in der Aula der Kgl. Universität.

Eröffnung der Sitzung um $1^1/_4$ Uhr.

1) Discussion der Erfahrungen über Tuberculose.

Herr von Langenbeck: Ich möchte Ihnen vorschlagen, dass wir nach dem Schema discutiren, also zunächst über die Tuberculose der äusseren Hautdecken und des Zellgewebes.

Herr König: Ich möchte glauben, dass es kaum zweckmässig ist, in der Art zu discutiren, wie unser verehrter Herr Präsident es sich denkt. Ich halte dafür, dass wenigstens insofern ich meine Ansicht sagen soll, ich das nur im Zusammenhang thun kann, da doch die Dinge alle einen gewissen Zusammenhang haben. Die Discussion nach den einzelnen Punkten des Schemas würde doch auch zu viel nöthig machen, dass Einzelne aufspringen und zu bestimmten Fragen das Wort nehmen, während ich mir denke, dass es doch einfacher wäre, wenn der Betreffende, der in der ganzen Frage in die Discussion einzutreten wünscht, sich selbst die einzelnen Sätze herauswählt, die er besprechen will.

Herr von Langenbeck: Ich würde also zur Abstimmung bringen, ob die Gesellschaft vorzieht nach der Reihenfolge des Schemas zu discutiren oder einzelne Thesen für die Discussion herauszunehmen. Ich kann nicht leugnen, dass ich besorge, dass bei dem letzteren Modus die Discussion zu sehr durcheinander gehen wird, während wir bei der zuerst vorgeschlagenen Discussion nach der Reihenfolge des Schemas doch nicht leicht in die Lage kommen können, Alles durcheinander zu werfen. Ich bitte aber die Gesellschaft su bestimmen.

(Der Vorschlag des Herrn König wird abgelehnt, es verbleibt somit bei dem Vorschlage des Herrn Präsidenten.)

Herr Volkmann: Ich halte es für nothwendig, in Betreff des Lupus meinen kurzen Sätzen noch einige Worte hinzuzufügen. Wenn wir einmal zwischen Hauttuberculose und Lupus unterscheiden, und zwar letzteren nur als eine besondere Form der Hauttuberculose definiren, dann ist es auch nothwendig, dass wir, falls nun Untersuchungen angestellt werden sollen, welche die Identität des Lupus und der Tuberculose bacteriell u. s. w. oder in Bezug auf die histologische Structur beweisen sollen, oder aber zweitens, wenn ermittelt werden soll, wie weit das, was wir Lupus nennen, sich klinisch von den übrigen Formen der Hauttuberculose verschieden verhält, — dass wir dann sehr streng die Fälle von Lupus auswählen, die wir zu unseren vergleichenden Untersuchungen benutzen, sonst wird es ein Streit um des Kaisers Bart. Es müssen also Fälle benutzt werden, bei denen über die Bedeutung der Affection als einer wirklich lupösen gar keine Frage sein kann. Es müssen entweder Fälle sein von Lupus exfoliativus oder hypertrophicus non ulcerosus, die ein ganz typisches Krankheitsbild geben, wie es

sonst bei der Tuberculose nicht vorkommt, oder wenn es sich um die ulceröse Form handelt, so muss es wenigstens ganz sicher sein, dass das eigentliche dermatologische Element des Lupus vorhanden ist. Die Entstehung der Affection aus dem kleinen, eigenthümlichen, braun pigmentirten Knötchen muss nachgewiesen sein. Das ist nothwendig, sonst werden wir nicht dazu kommen, die Fälle auseinander zu halten, und nach meiner Erfahrung ist es prognostisch ausserordentlich wichtig in Bezug auf die Heilbarkeit die Fälle von Lupus und die übrigen Fällen von Hauttuberculose auseinander zu halten. Ich gebe hier einen Fall von Hauttuberculose umher, welcher entstanden ist aus Fisteln von sogenannter Spina ventosa. Die kleinen nicht verheilten Fisteln der Spina ventosa haben später den Ausganspunkt von oberflächlichen Hautulcerationen gegeben, die sich also in Form des Lupus über grössere Theile des Handrückens ausgebreitet haben.

Herr von Langenbeck: M. H.! In Erwiederung auf Herrn Volkmann möchte ich bemerken, dass ich wenigstens der Ansicht gewesen bin, dass Hauttuberculose und Lupus identisch seien. Bei Lupus sieht man so gut den Bacillus wie in andern tuberculösen Affectionen; also scheint mir dadurch die Identität nachgewiesen zu sein. Ich wollte mir nur erlauben, Ihnen die Zeichnung einer Hauttuberculose, eines Lupus der Hand zu zeigen, einer Affection, die doch immerhin recht selten ist. Es ist der einzige Fall, den ich jemals gesehen habe, mit Contracturen der Finger im Verlauf der Vernarbung, gerade so wie die Contracturen sich entwickeln können bei Verbrennungen der Haut. Es war ein junger Mann von 20 Jahren, der wegen Nasendefectes und Lupus im Gesicht in die Klinik kam. Er hat von früher Kindheit an den Lupus an der Hand gehabt und es hatte sich diese Contractur entwickelt. Es wäre gewiss sehr wichtig, bei lupösen Affectionen der Hand und Finger von vornherein während der Behandlung die Hand so zu stellen, dass solche Contracturen nicht entstehen können. Die Hand war nahezu unbrauchbar.

Herr König: M. H.! Zunächst ist es mir ein Bedürfniss, zu constatiren, dass ich in Bezug auf die Hauptfragen, zumal auf die speciellen Fragen, auf die Fragen, die sich auf die Erkrankung der einzelnen Gewebe beziehen, mich mit meinem Freunde Volkmann in grosser Harmonie befinde, dass Das, was ich einzuwenden habe, sich nur auf Nebendinge bezieht, und wenn ich hier wenigstens einzelne überhaupt vorbringe, so beschränke ich mich dabei auf die Dinge, die ich für wichtig in Bezug auf die Diagnose halte.

In Bezug auf die tuberculösen Erkrankungen der Hautdecken und des Zellgewebes ist mir nun zunächst ein Contrast aufgefallen, in dem ich mich mit Herrn Volkmann in Bezug auf eine therapeutische Frage befinde. Herr Volkmann sagt: „Von 57 in den letzten Jahren breit geöffneten Congestionsabscessen bei Spondylitis mit Gibbusbildung wurden von mir 23 prima intentione geheilt.“ Ich bin nicht so glücklich, vielleicht interpretire ich aber dieses Wort Volkmann's falsch. Herr Volkmann denkt sich vielleicht, dass die prima intentio zunächst statthatte, unbeschadet dessen, was nach Jahr und Tag geschah.

Solche primae intentiones habe ich auch zu verzeichnen. Bei meinen Fällen bin ich aber bei Weitem in der grossen Majorität, wenn ich nach Jahr

und Tag fragte, schwer getäuscht worden. Der Totaleffect der Behandlung der grossen Abscesse bei Spondylitis ist der gewesen, den ich mir auch schon von vornherein gar nicht anders vorstellen konnte. Wenn wir schon wissen, dass bei Erkrankungen von Gelenken und Knochen, an die wir ordentlich herankommen kommen können, die Heilungen keine absolut sicheren sind, so liegt doch auf der Hand, dass in den Fällen von Spondylitis, bei denen wir nur die Abscesse aufmachen, während wir die Knochenerkrankung unberührt lassen, die Dauerheilungen noch viel unsicherer sein werden. Aber, wie gesagt, ich befinde mich ja da vielleicht im Irrthum, und Volkmann meint nur diese, wie wir so gebrauchsweise sagen, primäre Heilung. Ein Punkt, den ich zu bemerken hatte, ist ein, wie ich glaube, für die Diagnose wichtiger. Auch hier ist es möglich, dass ich Volkmann's Dictum nicht richtig genommen habe. Es bezieht sich nämlich auf die Pyogenmembran der Abscesse. Ich weiss nicht, habe ich richtig verstanden, dass Volkmann annimmt: Membranen auf der Wandung von Abscessen, die sich leicht abwischen, sind regelmässig ein Zeichen von tuberculöser Erkrankung. Wenn Volkmann das annimmt, dann muss ich, auf Grund sehr vielfacher Beobachtungen, widersprechen. Genau so gut, wie der tuberculöse Abscess eine weiche abstreifbare Membran macht, die gespickt voll mit Tuberkeln ist, kommt eine pyogene Abscessmembran vor, ganz besonders bei acuter Osteomyelitis, bei jenen Formen von kleinen Herden, die in den Gelenken spielen, die ein ganz ähnliches Bild von Gelenkerkrankungen machen können, wie die chronischen Formen. Wenn man bei jenen Herden und den davon abhängigen Abscessen in späterer Zeit die Wandung säubert, so putzt man gerade so gut eine pyogene Membran ohne Tuberkeln weg, wie bei dem tuberculösen Abscess, nur mit dem Unterschiede, dass bei ihm die pyogene Membran vollgespickt mit Tuberkeln ist.

Herr Volkmann: Ich wollte mir nur noch eine Bemerkung gestatten, zu der ich durch die Worte veranlasst worden bin, die unser hochverehrter Herr Vorsitzende in Betreff des Lupus ausgesprochen hat. Natürlich ist die Identität des Lupus und der Tuberculose ja absolut sicher nachgewiesen in Betreff des ätiologischen Momentes, soweit die Bacterien in Betracht kommen. Die klinische Identität ist aber eine ganz andere Sache. Der Tuberkelbacillus ist ätiologisch die conditio sine qua non der Tuberculose, aber es giebt noch viele andere Factoren, die bei der Aetiologie in Betracht kommen, und ebenso gut, wie breite Condylome, welche die ganze Anal-Genital-Gegend einnehmen, klinisch sehr verschieden sind von einer syphilitischen Hyperostose der Tibia, die niemals aufgebrochen ist und seit Jahren besteht, oder von circumscripten haselnussgrossen Gummiknoten am Hoden, ebenso verschieden ist nach meiner Ansicht der eigentliche Lupus von der Hauttuberculose, auch wenn diese Hauttuberculose im Gesicht vorkommt, und ich bin, wie gesagt, nach meiner Erfahrung der Ueberzeugung, dass das prognostisch von ausserordentlicher Bedeutung ist.

Herr Doutrelepont (Bonn): M. H.! Herr Volkmann hat eben gesagt, man müsse den Lupus von den anderen Hauttuberculosen genau unterscheiden. Das muss man natürlich. Ich glaube, dass wir in der Haut und

subcutanen Zellgewebe eigentlich 3 Formen der Tuberculose unterscheiden müssen, wie sie ja auch schon in dem Handbuche der Hautkrankheiten herausgegeben von Ziemssen, in dem Capitel Tuberculose der Haut, von Neisser aufgestellt worden sind, also Lupus, Scrophuloderma und zuletzt die eigentliche Hauttuberculose, die tuberculösen Geschwüre. Um die letzteren zuerst hier zu besprechen, so sind es Geschwüre, welche man nur am Ende des Lebens tuberculöser Individuen beobachtet hat, also eine Tuberculose, die man wohl als secundäre, quasi, um einen älteren Ausdruck zu gebrauchen, als metastatische auffassen kann. Das Scrophuloderma tritt im subcutanen Bindegewebe auf in der Form von subcutanen weichen Knoten, welche von den Franzosen in früherer Zeit als Gommes scrofuleuses und jetzt als Gommes tuberculeuses bezeichnet worden sind; dieselben brechen allmälig auf, zerstören die Haut und bilden sogenannte tuberculöse Geschwüre in der Cutis, die mit abgelösten und unterminirten Rändern versehen erscheinen; von diesen ist natürlich der Lupus als ganz characteristisch vollständig klinisch zu trennen, als eine Hauterkrankung, welche, wie Herr Volkmann es ja eben auch bezeichnet hat, in den verschiedensten Formen auftritt, nur glaube ich, dass man den Lupus erythematodes von dem Lupus vulgaris vollständig trennen muss. In diesen 3 Formen der Tuberculose der Haut sind bis jetzt die Tuberkelbacillen nachgewiesen worden, und ich kann jetzt sogar über 30 Fälle von reinem Lupus berichten, wo ich die Tuberkelbacillen, meistens zwar in sehr geringer Zahl, nur in einzelnen Fällen auch in grösserer Zahl, gefunden habe. Bei der sogenannten Scrophuloderma, den Gommes tuberculeuses findet man auch die Tuberkelbacillen in demselben Verhältniss wie bei den tuberculösen Entzündungen der Gelenke, Knochen u. s. w. nur in sehr geringer Zahl, man muss sehr viel Geduld haben, um sie wirklich zu finden. Bei den wirklichen sogenannten tuberculösen Geschwüren, die in der Dermatologie immer besonders als eigentliche Hauttuberculose bezeichnet worden sind, sollen sie zahlreicher vorkommen. Ich muss gestehen, ich habe selbst noch keine Gelegenheit gehabt, gerade diese eigentlichen tuberculösen Geschwüre, welche meistens an der Grenze zwischen Haut und Schleimhaut auftreten, zu beobachten. Was nun unser verehrter Herr Präsident eben als sehr selten hervorgehoben hat, nämlich Lupus der Hand, kommt leider bei uns am Rhein häufig genug vor, und der verstorbene Busch hat ja gerade damals einzelne Fälle hier vorgetragen und davon Abbildungen gezeigt, wo diese Lupusformen so furchtbare Zerstörungen gemacht hatten, dass die Hand ganz unbrauchbar war und eigentlich nur eine Klaue darstellte. An der Hand hat man es meistens, wenigstens bei uns, mit Lupus papillosus zu thun, auch sehr häufig mit Uebergang, ich möchte sagen pathologisch-anatomischem, wenigstens klinisch nicht, zu Carcinom. Gerade der eine Fall, den ich hier hervorheben will, hat Busch veranlasst, die epitheliomartige Form zu beschreiben. Diese Benennung ist dadurch entstanden, das Busch einen Knoten der Haut exstirpirte, den er dem damaligen pathologischen Anatom in Bonn Herrn Rindfleisch schickte und von demselben die Diagnose erhielt: Epithelialcarcinom. Der Fall ist gar nicht bösartig gewesen, er ist viele Jahre noch ganz gutartig verlaufen. Ge-

rade vor einem Jahre oder etwas länger hatte ich wieder Gelegenheit, einen solchen Fall zu sehen. Ich exstirpirte ein Stück und schickte die eine Hälfte unserem pathologischen Anatom, Herrn Prof. Köster, mit der Bitte, er möchte mir die pathologisch-anatomische Diagnose zuschicken. Ich bekam auch die Diagnose Epithelialcarcinom mit kleinzelliger Infiltration, und ich habe mich selbst überzeugt, wenn man Schnitte von diesen Theilen macht, so sieht man an einzelnen Stellen, wo es exulcerirt ist, gar kein Epithel mehr und an anderen Stellen Epithelzellen immer weiter und weiter in das weiche Lupusgewebe eindringen, so dass man Zellenbilder bekommt, die pathologisch-anatomisch als Carcinombilder zu bezeichnen sind. Was nun den einen Fall betrifft, den ich zuletzt erwähnte, so habe ich diesen jungen Mann, der 22 Jahre alt war, so behandelt, wie ich sonst auch Lupus behandle, einfach ausgekratzt und mit Sublimatumschlägen verbunden, und Alles ist vollständig geheilt. Seit der Zeit ist der Patient nicht mehr zurückgekommen. Vor einiger Zeit hat einer der Herren Assistenten ihn noch gesehen, er ist vollständig geheilt geblieben, so dass man an Bösartigkeit, überhaupt an Krebs hier gar nicht denken kann. Das sind also diese Fälle, die leider, muss ich sagen, in Bonn sehr häufig vorkommen; ich sage leider, weil wir fast ohnmächtig sind gegen diese Contracturen. Ich glaube auch, wenn man den Rath unseres hochverehrten Herrn Vorsitzenden befolgte, so würde viel zu erreichen sein, aber die Leute kommen leider viel zu spät, sie kommen erst, wenn schon Alles zerstört ist, und ausserdem bleibt der Process ja nicht auf die Haut allein beschränkt, sondern diese Hauttuberculose geht in die Zellgewebstuberculose über, zerstört die Knochen, es werden vollständige Phalangen ausgestossen, und zuletzt bleiben nur noch Stümpfe von den Fingern übrig. Das ist Das, was ich bemerken wollte.

Herr Volkmann: Es scheint mir doch sehr wichtig, mit einigen Worten noch Collegen Doutrelepont zu entgegnen. Auch bei uns kommt Lupus der Hand gar nicht selten vor. Es ist bei uns bei Lupus der Finger und der Zehen etwas sehr häufiges, dass starke papilläre Wucherungen vorhanden sind, aber nicht bloss starke papilläre Wucherungen, sondern ein förmlich elephantiasischer Zustand der betreffenden Theile; sie werden ganz monströs dick dabei. Dies ist nun aber von der grössten Bedeutung, um den pathologisch-anatomischen Befund, den ich auch kenne, zu erklären. Wir haben die schönen Untersuchungen von C. Friedländer, nach denen bei elephantiasischen Zuständen das Rete Malpighii so in die Tiefe hineinwächst mit den allerunregelmässigsten Figuren, dass kein pathologischer Anatom die hierdurch entstehenden mikroskopischen Bilder von Carcinom unterscheiden kann. Wir Chirurgen stehen längst auf dem Standpunkt, dass wir — ich glaube dabei in Ihrer Aller Sinne zu reden — beim Carcinom mit der Morphologie vollständig fertig sind und auf den Tag warten, wo uns einmal die Aetiologie Aufschlüsse über das eigentliche Wesen des Carcinoms giebt. Das Specifische des Carcinoms liegt nicht in der Morphologie; kein pathologischer Anatom kann einen solchen elephantiasischen Finger oder selbst einen elephantiasischen Unterschenkel, wenn man ihm mikroskopische Präparate einzelner Stellen vorlegt, von einem Carcinom unterscheiden, ebensowenig wie ein pathologischer Anatom die hoch-

gradige kleinzellige Infiltration eines mit Jodtinctur bepinselten Stückchen Menschenhaut von einer Eiterung unterscheiden kann. Die Aetiologie der Eiterungen haben wir jetzt, und wir wissen nun, wie die Eiterungen sich von der entzündlichen Infiltration, von der Infiltration mit kleinzelligen Elementen, wenn sie auch noch so dicht neben einander liegen, ätiologisch unterscheiden.

Herr Lassar (Berlin): M. H.! Nachdem aus dem bisherigen Gange der Discussion hervorgegangen zu sein scheint, dass die Identität der Tuberculose mit Lupus unanfechtbar sei, mag doch die Bemerkung gestattet sein, dass vom rein klinischen Standpunkt aus dieser Eindruck nicht ganz unbeanstandet in dieser Versammlung geblieben ist. Ich spreche selbstverständlich nicht von den Mischformen von Tuberculose und Lupus, vor denen Herr Volkmann ausdrücklich gewarnt hat, sondern nur von denjenigen Lupusausbrüchen, die ganz gesunde blühende Menschen betreffen, und die in circumscripter Weise auf der Haut Jahrelang verharren, ohne dass eine Spur von Tuberculose hinzutritt. Mir scheint die Frage sich hauptsächlich dahin zuzuspitzen, ob wir gezwungen sind, auch diese Erkrankungsform in das Gebiet der Tuberculose zu rechnen? (Zuruf: Jawohl!) Dafür aber sind die bislang angezogenen Beweise noch nicht ganz ausreichend. Diejenigen Thatsachen, welche als die schwerest wiegenden gelten müssen, basiren selbstverständlich in den Impfversuchen. Nun sind aber die Befunde von Bacillen durchaus different von denjenigen, welche wir bei der Tuberculose zu machen gewohnt sind. Das quantitative Verhältniss ist ein überraschend verschiedenes. Während wir in sonst anerkannt tuberculösen Organen grosse Reihen von mit Bacillen erfüllten Schnitten nicht vermissen, kann man bei hochgradigem Lupus eine ganze Serie von Schnitten machen, ohne Bacillen zu treffen, und wo dieselben vorhanden, sind es ausserordentlich wenige. Es liegt mir durchaus fern, zu leugnen, dass die lupöse Erkrankung der Haut eine der Tuberculose nahe verwandte sei, dass sie auf bacillärer Basis beruhe, aber so gut wie wir gelernt haben, eine ganze Anzahl von chronischen Infectionskrankheiten von chronischen Localinfectionen zu scheiden, eben so gut muss es vorbehalten sein, einstweilen einige Restriction darin gelten zu lassen, dass der Lupus eine ganz besondere chronische Infection der Haut darstellt, die möglicherweise auf sehr ähnlichen bacillären Momenten beruht, wie die tuberculösen, dass aber das klinische Einerlei beider Processe noch nicht durchaus gesichert sei. Dafür scheinen mir ganz besonders auch die therapeutischen Erfahrungen zu sprechen. Wenn es uns gelingt, die Destruction, welche die Tuberculose hervorruft, in sehr viel zarteren Organen als die Haut ohne Weiteres durch den scharfen Löffel wegzuschaffen, so muss es doch Wunder nehmen, dass sehr viel energischere, eingreifendere Proceduren nicht im Stande sind, den Lupus mehr als momentan zurückzuhalten, dass immer und immer wieder aus der Umgebung oder aus dem wieder überhäuteten Gewebe heraus neue und durchaus gleichartige Eruptionen emporsteigen. Ich möchte dann auch, da auf die anatomische Seite der Frage Bezug genommen wird, darauf hinweisen, dass ein ganz besonderes Moment in der Lupusanatomie etwas unterschätzt worden ist, das doch beim operativen Vorgehen gegen den Lupus Jedem sich darbieten kann. Wenn man mit dem scharfen Löffel Lupuseruptionen wegkratzt und die kleinen Knötchen aus der

Tiefe der Haut herausholt, so wird man in den meisten Fällen um jedes einzelne Knötchen herum ein mächtiges Convolut von Venen gruppirt finden, eine Gefässneubildung, die man bei tuberculösen Affectionen in dieser Form wohl stets vermissen wird. Ich muss also, ohne den verwandtschaftlichen Beziehungen beider Affectionen irgendwie vorgreifen zu wollen, annehmen, dass eine Anzahl von Momenten uns von dem unbedingten Ausspruch zurückhalten dürften: der Lupus sei eine echte Tuberculose.

Herr von Langenbeck: Ich glaube, dass sich die Identität der lupösen und tuberculösen Affectionen doch sicher herausgestellt, wenn man Fälle sieht, wo bei blühenden Menschen ein Lupus exuberans auf der Nase entsteht, und wo, nachdem der Lupus eine Zeit lang behandelt und in der Heilung begriffen ist, plötzlich eine tödtlich verlaufende Miliartuberculose eintritt. Solcher Fälle habe ich 2 gesehen, und gewiss haben mehrere Collegen auch etwas Aehnliches gesehen.

Herr Volkmann: Ich glaube constatiren zu können, dass College Lassar und wir im Wesentlichen nicht verschiedener Ansicht sind.

Herr König: Ich halte die Argumente, welche Herr Lassar hier vorgebracht hat, um die Identität des Lupus und der Tuberculose zu widerlegen, nicht für stichhaltig. Zunächst ist er offenbar in dem falschen Glauben befangen, als wenn es nicht Tuberculose gebe, die viele Jahre, viele Jahrzehnte lang sich genau so verhielte wie Lupus. Ich kenne zufällig eine Person, die in ihrem 5. Jahre eine Tuberculose eines Kniegelenks durchgemacht hat. Die Tuberculose war, wie man sagt, ausgeheilt mit einem etwas contracten Gelenk. Die Kranke ist ihr Lebtag gesund gewesen. In ihrem 70. Jahre bekommt sie von diesem kranken Gelenk aus wieder eine neue Tuberculose und wird amputirt. Dieser Fall spricht für sich. Es ist nicht der einzige, es ist nur ein excessiver Fall. Solche Fälle kennen wir ja doch Alle, dass eine Tuberculose der Knochen oder Gelenke lange, lange Jahre existirt, ohne dass der Mensch noch anderweit erkrankt. Aber auch in der Kehrseite hat Herr Lassar nicht Recht. Ich möchte doch einmal die Chirurgen fragen, die viel mit Lupus gearbeitet haben, ob sie das unterschreiben, was hier vorgebracht ist, dass der Lupus unter Umständen nicht zum Tode führt? Zu meinem Bedauern muss ich Ihnen gestehen, dass ich eine ganze Anzahl von Menschen, die ich Jahre lang, und zwar recht genau, gekannt und behandelt habe, nach Jahren an allgemeiner Tuberculose zu Grunde gehen sah. Es gab ja eine Zeit, wo man sogar glaubte, nach Lupus kämen nie Drüsenerkrankungen vor. Nun, ich glaube, darüber sind wir schon längst hinaus, wir geben zu, es giebt einmal sofortige Drüsenerkrankungen, die ganz so aussehen wie die tuberculösen beim Beginn eines Lupus, und es giebt Drüsenerkrankungen, die erst nach vielen Jahren hinzukommen. Oft halten sich auch die Drüsen in sehr kleinen Dimensionen und verkäsen rasch. Es kam dann noch ein therapeutisches Argument hinzu, das ich auch nicht gelten lasse: Die schwere Heilbarkeit der Tuberculose in der Haut, des Lupus. Sie ist doch anatomisch sehr wohl begründet, ich kann mit dem scharfen Löffel wegkratzen, was weich ist, aber eben so wenig wie ich mit dem scharfen Löffel die harten tuberculösen Geschwülste der Gelenke auskratzen kann, eben so

wenig kann ich aus der Cutis heraus die Knötchen des Lupus, der Tuberculose auskratzen, und wenn wir nach der Behandlung Recidive bekommen, so bekommen wir sie nicht deshalb, weil das eine besondere Krankheit war, sondern weil wir einen Theil der Tuberkel sitzen gelassen haben.

Herr Volkmann: Ich muss die Aufmerksamkeit der geehrten Versammlung noch einmal auf These 3 lenken, in Betreff der primären tuberculösen Abscesse der tieferen intermusculären, parossalen und paraarticulären Bindegewebsschichten. Es ist ja in der letzten Zeit, ich glaube in Virchow's Archiv, eine Arbeit von Feoktistow erschienen, welche zu zeigen sucht, dass diese primäre Tuberculose des Zellgewebes sehr häufig sei. Der Verfasser kommt wieder auf die alte Anschauung von der Häufigkeit der paraarticulären Abscesse bei den fungösen Gelenktentzündungen zurück, die wir doch überwunden haben, und deswegen möchte ich an die geehrte Versammlung die Frage richten, ob Jemand in Betreff dieses Punktes meinen Ansichten opponiren möchte?

Herr Doutrelepont: Ich möchte zuerst noch auf den Lupus zurückkommen. Herr Volkmann hat vorhin der Elephantiasis in Verbindung mit dem Lupus Erwähnung gethan. Gerade in der letzten Zeit habe ich Gelegenheit gehabt einen solchen Fall zu sehen, der zur Amputation auf die chirurgische Klinik in Bonn geschickt wurde. An den Händen habe ich eine wahre Elephantiasis an sich eigentlich in Verbindung mit Lupus kaum gesehen, aber am Fuss kommt sie am Rhein häufiger vor. Dieser Fall war — das möchte ich Herrn Collegen Lassar auch noch mittheilen — ein Mann in den vierziger Jahren, ganz kräftig und gesund aussehend, der, und zwar über den ganzen Körper, an den Hinterbacken, an den Unterextremitäten, im Gesicht, Lupus hatte, aber am Bein, am rechten Unterschenkel Lupus mit elephantiastischen Wucherungen und Geschwüren combinirt, so dass die Amputation des Unterschenkels vom Collegen Herrn Trendelenburg vorgenommen wurde. Er hatte mich selbst gebeten, diesen Fall noch genauer zu untersuchen, und gerade die histologische Untersuchung dieses Falles zeigte die Tuberculose der Haut so deutlich, wie man sie nur haben konnte; in zahlreichen Riesenzellen, welche sich fanden, waren viele Tuberkelbacillen nachzuweisen. Ich habe diesen Fall benutzt, um Impfungen in die vordere Augenkammer von Kaninchen zu machen. Zwei Kaninchen bekamen die schönste Iristuberculose; von da aus habe ich Tuberkelbacillen selbst gezüchtet und habe zwar keine Reinculturen erhalten, aber doch eine wirkliche Züchtung von Tuberkelbacillen, also indirect wenigstens aus dem Lupus dieses Patienten gewonnen. Dieser Patient sieht also, wenn man will, noch ganz gesund aus. Ich gebe zu, dass diese Tuberculose der Haut in Form des Lupus häufig, ohne allgemeine Tuberculose hervorzurufen, längere Zeit dauert, als man es vielleicht bei den anderen tuberculösen Erkrankungen beobachtet. Man kennt aber doch auch zahlreiche Fälle, wo nicht allein von den Gelenken und Knochen, sondern auch von der Lunge die Tuberculose nur langsam fortschreitet und vernarbt, um später nach Jahren wieder aufzutreten und die Patienten hinzuraffen, z. B. Fälle von Leuten, die tuberculöse Affectionen der Lungenspitze gehabt haben, die viele Jahre hindurch noch gesund leben, bis plötzlich wieder die Tuberculose weiter fortschreitet. Dass wir bis jetzt klinisch noch keine genaue

Mortalitätsstatistik über Lupus haben, liegt einfach daran, dass wir die Patienten meistens nicht so lange in Behandlung behalten, dass wir den ganzen Verlauf sehen können. Hätten wir eine Mortalitätsstatistik des Lupus, so zweifle ich nicht daran, dass wir wirklich einen viel grösseren Procentsatz von Todesfällen an Tuberculose constatiren könnten, als es bis jetzt möglich ist, trotzdem dass in der letzten Zeit ja ziemlich viele solcher Fälle beobachtet worden sind. Die Fälle, wo man Miliartuberculose nach Lupus, nach Auskratzung oder auch ohne Auskratzung des Lupus beobachtet, bei sonst ganz kräftigen gesunden Individuen, bei denen man sogar eine hereditäre Belastung kaum nachweisen kann, diese Fälle sind eigentlich beweisend genug, und wenn man sagen muss, es giebt klinisch einen Unterschied zwischen Lupus und der sonstigen Hauttuberculose, so glaube ich, muss man doch immer dabei bleiben: Wo Tuberkelbacillen sind, wo das Gewebe durch das Impfen Tuberkel erzeugt, da müssen wir Tuberculose annehmen und danach auch sagen: Der Lupus ist doch nur eine Form der Tuberculose der Haut.

Herr Esmarch: M. H.! Ich habe schon seit vielen Jahren gelehrt, dass der Lupus eine Hauttuberculose sei, und zwar bin ich zu der Ueberzeugung gekommen dadurch, dass ich wiederholt Fälle beobachtete, in denen sich der Lupus direct an Ulcerationen angeschlossen hatte, die von vereiterten scrophulösen Lymphdrüsen herrührten. Auch von tuberculösen Knochengeschwüren habe ich den Lupus ausgehen sehen. Ich möchte aber noch auf eine andere Art der Entstehung des Lupus aufmerksam machen, die mich veranlasste, den Lupus als eine tuberculöse Erkrankung zu betrachten. Das ist der Uebergang von chronischen Eczemen der Gesichtshaut in Lupus, welchen ich mehrfach beobachtet zu haben glaube.

Diese chronischen Eczeme des Gesichts und Kopfes bei Kindern wurden ja von Alters her als scrophulöse Affectionen betrachtet, und so habe auch ich früher, als ich noch die Augenklinik hatte, die phlyctaenuläre Conjunctivitis und Keratitis, die man früher allgemein als scrophulöse Ophthalmie bezeichnete, als scrophulöses Eczem der Conjunctiva und Cornea aufgefasst.

Nachdem nun die Tuberkelbacillen als Ursache der Tuberculose erkannt worden, habe ich die Vermuthung ausgesprochen, dass die durch das Eczem eröffneten nässenden Schichten der Haut den Bacillen einen freien Eingang zu den Lymphbahnen gestatten könnten, da ja ohne Zweifel die tuberculösen Entzündungen der Lymphdrüsen am Halse sehr häufig mit solchen Eczemen in Zusammenhang stehen.

Was die schwere Heilbarkeit der tuberculösen Lupusformen betrifft, so bin ich der Meinung, dass dieselbe vorzugsweise davon abhängt, dass der Process, sagen wir die Bacilleninvasion, bis in die Schweissdrüsen vordringt, und da die Schweissdrüsen durch die ganze Cutis hindurch bis in das Unterhautzellgewebe ragen, so kann natürlich eine oberflächliche und selbst eine energische Ausschabung mit dem scharfen Löffel nicht alles Kranke entfernen, und wenn man nicht nach dem Ausschaben noch sehr energisch mit dem Thermocauter oder mit starken Aetzmitteln das scheinbar gesunde Gewebe zerstört, so erzielt man bekanntlich nur selten eine dauernde Heilung.

Ich halte deshalb auch die Exstirpation der lupös erkrankten Hautstellen

bis in das Unterhautzellgewebe hinein für die rationellste Behandlung, wenn dieselben noch nicht einen gar zu grossen Umfang haben, wie es leider gar zu oft der Fall ist. Ist es möglich, die erkrankten Hautpartien im Gesunden zu umschneiden und wegzunehmen, dann empfehle ich, den entstehenden Substanzverlust sofort durch Ueberpflanzung von ganz grossen Lappen aus der Arm- oder Beinhaut zu decken, worüber ich in den nächsten Tagen noch einige Worte zu sagen hoffe.

Herr von Langenbeck: M. H.! Ich habe in den Jahren 1843—1848 in der Kieler Klinik den in Schleswig-Holstein sehr häufig vorkommenden Lupus fast ausschliesslich so behandelt, dass ich die lupöse Hautstelle mit dem Panniculus exstirpirte und dann die Wundränder vereinigte. In der Regel habe ich Heilung per primam bekommen. Aber leider hat diese nicht lange gedauert, nach 1, 2, 3 Jahren waren Recidive vorhanden. Ich habe sogar bei einem Knaben von 4 Jahren, bei dem die ganze Nase lupös afficirt war, die ganze Nasenhaut entfernt und aus der Stirn ganz gesunde Haut transplantirt; die Heilung erfolgte per primam. Die Nasenschleimhaut war nicht afficirt, Drüsenanschwellung nicht vorhanden, und der Knabe hatte ein gesundes Aussehen. Nach 2 Jahren wurde mir der Knabe wieder mit einem Zehnpfennigstückgrossen lupösen Herde in der transplantirten Stirnhaut zugeführt. Nach diesen Erfahrungen habe ich die Excision des Lupus nur noch ausnahmsweise gemacht und das weniger eingreifende Auskratzen und die Anwendung des Thermocauters vorgezogen.

Herr von Bergmann: Ich würde ganz gern Herrn Volkmann den Gefallen thun, gleich auf Punkt 3 einzugehen, wenn ich überhaupt über diesen Punkt irgend etwas Anderes zu bemerken hätte, als was hier schon gedruckt steht. Ich bin auch der Ueberzeugung, dass die tief unter den Fascien und in den Muskeln liegenden Abscesse immer von noch tiefer liegenden Krankheitsstätten, nämlich denen in Knochen und Gelenken ausgehen. Meine Absicht ist, mich zunächst noch bei Punkt 2 aufzuhalten, und zwar erlaube ich mir die Frage zu stellen, was eigentlich als tuberculöse Hautaffection übrig bleibt, wenn wir die verschiedenen Lupusformen abtrennen und wenn wir die Fälle ausschliessen, bei welchen irgend ein aus der Tiefe, z. B. dem Unterhautzellgewebe oder einer Knochenaffection hervorgehendes Leiden die Haut erreicht und dann auf ihr charakteristische Lupusknötchen und den weiteren charakteristischen Verlauf der lupösen Affection macht? Wir kommen sonst mit der Discussion — ich glaube, das ist auch schon in die Erscheinung getreten — in Verlegenheit. Meiner Ansicht nach bleibt sehr wenig übrig. Ich möchte also fragen, was denn als nicht lupös unter den tuberculösen, in der Haut entspringenden Affectionen von Herrn Volkmann angesehen wird?

Herr Volkmann: Ich bin gezwungen, noch einmal Ihre Nachsicht in Anspruch zu nehmen. Ich sehe die Fälle als charakteristisch für Lupus an, die aus den kleinen bräunlichen Knötchen hervorgehen, die zerstreut in der Cutis selbst liegen, die eventuell bedeutende Veränderungen herbeiführen, ohne eigentlich zu zerstören, die Narben und Defecte bilden, ohne dass es zu Ulcerationen gekommen wäre, wie das ja bei jenen Formen der Fall ist, die man früher Lupus exfoliativus nannte. Dagegen giebt es tuberculöse Ulcerationen

auch im Gesicht, die davon ganz verschieden sind. Ich glaube, ich werde mich am meisten verständlich machen, wenn ich einen Fall mittheile, der mir gerade augenblicklich gegenwärtig ist. Ein Mädchen kommt in die Klinik mit einem grossen, flachen, serpiginösen Geschwür, das über die ganze rechte Backe hinweggeht und für Lupus gehalten wird. Bei der genaueren Besichtigung zeigen sich aber doch sehr erhebliche Unterschiede von Lupus. Nirgends narbige Zusammenziehungen, nirgends Knötchenbildung etc., die Haut an den Geschwürsrändern etwas unterminirt und so verdünnt, dass man den untergeschobenen Sondenknopf durchschimmern sieht. C. Friedländer arbeitete damals bei mir über Lupus; die anatomische Untersuchung der abgeschabten Gewebspartien und der abgetragenen unterminirten Wundränder zeigte die exquisiteste Tuberculose. Trotzdem sagte ich meinen Zuhörern: Das ist kein Lupus, Sie werden sehen, den Fall heile ich, und die Patientin bekommt nie wieder ein Recidiv; und so ist es auch eingetroffen. Das Mädchen lebt jetzt noch, und ich stelle es bisweilen vor, um zu zeigen, dass ich Recht gehabt habe, dass es kein Lupus gewesen ist; sie hat nie wieder ein Recidiv bekommen. Ich glaube, dass die colossale Neigung zu Recidiven für Lupus ganz charakteristisch ist. Meinetwegen nennen Sie die andere Form auch Lupus, auf den Namen kommt es ja gar nicht an. Wenn wir aber sagen können, die Fälle der einen Kategorie heilen wir in 6—8 Wochen, oder in einem Vierteljahre ohne Recidiv, und in den Fällen der anderen Reihe wird das Recidiv sicher nicht ausbleiben, so ist das gewiss sehr wichtig.

Herr von Bergmann: Ich habe nur nach klinischen Unterschieden gefragt. Die Unterminirung der Hauträuder kommt bei Lupusknoten doch wohl recht oft vor. Hebra hat sie in seinem Atlas gut abgebildet, und Lupusfälle im Gesicht, wo der Knoten ulcerirt und seine Ränder unterminirt sind, will ich Jedem zeigen, der es zu sehen wünscht, und zwar in exquisiter Weise, nicht bloss beim Lupus serpiginosus der Extremitäten und des Halses, sondern auch beim vulgaris. Ich kann also als klinisches Symptom nur die leichtere Heilbarkeit acceptiren, damit aber würden wir doch wohl bei der Diagnose nicht auskommen. Es bleiben, wie ich meine, andere als Lupusfälle für die Hauttuberculose nicht übrig, wohlverstanden für die Haut, d. h. von der Haut, nicht dem Unterhautzellgewebe ausgehende Fälle der Localtuberculose.

Herr König: Wer herausbringt, warum gerade bei Lupus die Tuberculose in die Cutis direct hineinkriecht, der hat, glaube ich, das ganze Räthsel der Krankheit gelöst; denn die Differenz der Hauttuberculose oder besser der Unterhauttuberculose und des Lupus, über welche hier discutirt wird, ist folgende: In einem Fall liegt eine tuberculöse Drüse vor; von der tuberculösen Drüse aus giebt es den käsigen Abscess, der kriecht unter die Haut, die entzündliche tuberculöse Neubildung zerstört die Haut allmälig von ihrer Hinterfläche aus, die Krankheit geht aber nicht in die Cutis in Form von tuberculösen Knötchen, sondern als Ganzes wird die Haut von unten aus zerstört. Nun, was ist die Folge davon? Die Haut zerfällt, die Krankheit kriecht an der Seite unter ihr weiter, und daher haben Sie die Hautunterminirung. Ich bin wenigstens nie weiter gekommen, als diese Fälle, bei denen eben der Verlauf so ist, wie ich es schildere, bei denen die Tuberculose unter der Haut

weiter kriecht und die Haut gegen die Oberfläche hin zerstört, diese Fälle nicht Lupus zu nennen, und die anderen Fälle, bei denen die Tuberculose so eigensinnig war, in die Haut hinein zunächst längs der Cutisgefässe zu kriechen und sich hier auszudehnen, die Haut wohl zu zerstören, aber nicht als breite käsige Eiterung zu unterminiren, diese Fälle habe ich wenigstens immer Lupus genannt.

Herr Schede (Hamburg): M. H.! In Bezug auf die fungösen Eiterungen des subcutanen Zellgewebes habe ich doch nicht ganz dieselben Erfahrungen wie die Herren Volkmann und v. Bergmann. Ich habe mich seit langer Zeit, wie es jetzt ja überall geschieht, daran gewöhnt, solche Abscesse bis in den letzten Winkel durch breite Incisionen zu verfolgen, jedem Gange nachzuspüren, wo sich irgend etwas von fungösen Granulationen findet, und kann nur sagen, dass es wenigstens bei uns relativ recht häufig vorkommt, dass ein Knochenherd nicht zu entdecken ist. Bei den Abscessen des Unterhautzellgewebes ist es geradezu ganz ausserordentlich häufig. Es giebt ganz typische Fälle, bei denen man mit leidlicher Bestimmtheit voraussagen kann: hier handelt es sich wahrscheinlich nur um einen fungösen Weichtheilabscess, der vermuthlich nichts mit den Knochen zu thun hat. Das ist meiner Erfahrung nach recht häufig am Rücken, in der Gegend der Scapula, aber es kommt auch vor am Oberschenkel und an einigen anderen Stellen mehr. Aber auch wenn die Eiterung zwischen die Muskeln hineingeht, am Rücken, in den Glutaeen u. s. w., sind doch noch die Fälle nicht so selten, wo man eine Muskellage nach der andern durchschneidet, um die buchtigen Höhlen in allen Winkeln nachzusehen und blosszulegen, und schliesslich, wenn man an das Ende gekommen ist, doch nichts von kranken Knochen entdecken kann. Das sind unter Umständen Fälle, die recht rasch entstanden sind, vielleicht nach einer Contusion; vielleicht hat ein Blutextravasat bei dem tuberculös angelegten Menschen den Anlass zur Bildung des kalten fungösen Abscesses gegeben, und wenn man den sorgfältig ausschabt, wenn man überall hin rücksichtslos spaltet und die fungösen Gänge frei legt, so heilt man auch diese Fälle mit sorgfältiger Drainage und guten Occlusivverbänden innerhalb 14 Tage und die Leute bekommen kein Recidiv. Hätte man eine erkrankte Knochenpartie übersehen, so würde man ganz sicher sein können, dass ein schnelles Recidiv nicht ausbliebe; kommt es aber nicht, so ist das ein hinreichender Beweis, dass kein kranker Knochen vorhanden war.

Die Discussion über diesen Theil wird hierauf geschlossen.

Zur Tuberculose der Zunge erhält das Wort:

Herr Maas (Würzburg): Ich wollte zur Tuberculose der Zunge einige Bemerkungen machen, besonders in Bezug auf die Schwierigkeit der Differenzialdiagnose von Carcinom. Ich muss nun allerdings insofern die pathologische Anatomie in Schutz nehmen, als ich doch glaube, dass ein tüchtiger pathologischer Anatom jede Art atypischer Epithelwucherung von dem Carcinom recht gut unterscheiden kann. Ich will auf das Nähere nicht weiter eingehen. Was aber die Form der Tuberculose der Zunge betrifft, so habe ich daran die eigenthümliche Beobachtung gemacht, dass Fälle mit so gewaltiger Geschwulstbildung vorkommen, dass man fast nur an eine encephaloide Form

des Carcinoms denken kann, oder, wie College Volkmann hervorgehoben hat, an Gummata. Ich gab deswegen erst Jodkalium, und als das nicht half, exstirpirte ich die Zunge und den Mundboden mit der Diagnose Carcinom. Das Bild war klinisch mit Drüsenanschwellung u. s. w. vollständig überzeugend, und in 2 solchen Fällen, die ich in letzter Zeit operirte, erwies sich dann das betreffende Zungenstück als Tuberculose der Zunge, und zwar der exquisitesten Art. Bei dieser Gelegenheit habe ich bei der microscopischen Untersuchung dieser Zungentuberculose eine Beobachtung gemacht, die auch entschieden dafür spricht, dass in den Muskeln liegende Tuberculosen sehr schwer zu heilen sind. Es zeigte sich nämlich bei diesen Untersuchungen, dass in den oberflächlich gelegenen Schichten der tuberculösen Zunge sehr spärliche Bacillen waren, dass aber in denjenigen Theilen der Zunge, wo die Muskulatur noch erhalten war, die Bacillen in solchen Massen auftraten, wie man es sonst nur in dem Sputum aus der Lunge sieht, und zwar lagen diese Tuberkelbacillen unvermittelt zwischen den quergestreiften Muskelfasern. Bei Gelegenheit von Lupusexstirpationen konnten wir ebenfalls constatiren, dass man durch Auskratzen und Ausschaben tiefer gelegene Punkte nicht entfernen kann. Wenn man vollständig im Gesunden exstirpirt zu haben glaubte und feine Schnitte anlegte, fand man im scheinbar ganz gesunden Unterhautzell- und Fettgewebe schon kleinzellige Infiltrationen. Die Tuberculose der Zunge würde ich nach Dem, was ich gesehen habe, in zwei ganz streng zu differenzirende Formen eintheilen, in eine oberflächliche geschwürsartige Form, die leichter zu diagnosticiren ist und ähnlich ist dem epithelialen Carcinom, oder oberflächlichen syphilitischen Geschwüren, und eine tief greifende Form, welche äusserlich durchaus ähnlich ist dem glandulären Carcinom, wo man, wie gesagt, die Diagnose erst durch die microscopische Untersuchungen stellen kann. Die Prognose ist ja in den Fällen, wie schon Herr Volkmann hervorgehoben hat, eine relativ günstige. In einem Fall trat nach einiger Zeit der Tod durch Lungentuberculose ein, der andere Fall ist noch vollständig geheilt mit einem Zungenstumpf und theilweise exstirpirtem Mundboden und hat noch kein Recidiv bekommen.

Herr von Langenbeck: Ich muss sagen, dass von den 5, 6 Fällen von Lupus der Zunge, die ich gesehen habe, kein einziger anders beschaffen war, als der, von dem ich die Zeichnung herumgegeben habe. Deshalb besitze ich auch nur die einzige Zeichnung.

Tuberculose der Nase.

Herr König: Es giebt in der Nase eine ausserordentlich charakteristische Form von Tuberculose, die Herr Volkmann gewiss nur vergessen hat zu erwähnen, das ist das tuberculöse Fibrom. Man sieht einen Menschen mit einer grösseren Geschwulst, bald am Septum, bald an einer Muschel, bald zeigt sie sich unter dem Bilde von Schleimpolypen, und bei der Untersuchung findet man, dass es sich um ein fibroides Gewebe, resp. um junges Bindegewebe handelt, in welches zahlreiche Tuberkel eingesprengt sind; diese Formen sind aus der Göttinger Klinik schon vor Jahren von Riedel beschrieben. Es ist auch nachher von einem andern Collegen einmal eine derartige Beschreibung

geliefert worden, und dass sie typisch sind, kann ich versichern, denn im Laufe der Jahre ist mir eine weitere Anzahl solcher Fälle vorgekommen.

Herr Riedel (Aachen): Ich möchte noch in Betreff der tuberculösen Geschwülste der Nase und Zunge hinzufügen, dass ich neulich aus der Nase einen apfelgrossen Tumor exstirpirt habe, der ganz den Eindruck eines Fibroms machte, der die ganze eine Nasenhöhle ausgedehnt hatte und hart und derb war, so dass ich gar nicht daran zweifelte, dass ich es mit einem Fibrom zu thun hatte. Nach Spaltung der Schleimhaut liess sich der Tumor, ohne dass das Septum erkrankt war, einfach wie ein Ei ausschälen. Einen ähnlichen, nur kleineren Tumor habe ich neulich in der Zunge gefunden, wenigstens insofern ähnlich, als es sich um derbes fibröses Gewebe handelte. Es fand sich bei einem Manne in den vierziger Jahren eine seit 5 Monaten bestehende haselnussgrosse Geschwulst der Zunge, wie aus lauter einzelnen weissen erbsengrossen Knötchen bestehend, die zusammengerollt waren, wie wenn man einen Rosenkranz zusammendrückt. Ich habe vergebens vor der Operation versucht die Diagnose zu machen, erst nachträglich, als ich die einzelnen Knötchen sorgfältig entfernt hatte und mit dem Microscop untersuchte, entdeckte ich zu meinem grossen Erstaunen, dass ich nicht ein Fibrom exstirpirt hatte, sondern eine Tuberculose der Zunge.

Herr Kraske (Freiburg i./Br.): M. H.! Ich wollte ganz kurz eine Beobachtung von Tuberculose der Wangenschleimhaut mittheilen, die ich kürzlich gemacht habe. Bei einem älteren, vielleicht 50 jährigen Mann fand sich eine tuberculöse Drüse am rechten Kieferwinkel, der man schon auf den ersten Blick ansah, dass es sich um Tuberkeln handelte. Als ich den Kranken genau untersuchte, fand sich ein etwa Markstück grosses tuberculöses Geschwür auf der Innenfläche der rechten Wange. Das Geschwür nahm sich ganz ähnlich aus wie die tuberculösen Geschwüre an der äusseren Haut, d. h. die Ränder waren sehr stark unterminirt, und der Grund des Geschwürs war mit Granulationen bedeckt, denen man es auch mit dem blossen Auge schon ansehen konnte, dass sie mit Tuberkeln dicht durchsetzt waren. Die Heilung wurde in ziemlich kurzer Zeit durch Abtragung der unterminirten Ränder, Ausschabung der tuberculösen Granulationen und Aetzung mit Ferrum candens herbeigeführt.

Tuberculose des Uro-Genitalapparates.

Herr König: Tuberculose der männlichen Uro-Genitalorgane muss, glaube ich, ziemlich scharf unterschieden werden je nach dem Wege, den sie nimmt. Herr Volkmann hat hier ganz besonders die Form angeführt, bei der es sich um eine primäre Erkrankung der Hoden handelt. Nun kann ja von den Hoden aus, wie Herr Volkmann ausgeführt hat, die Tuberculose durch den Samenstrang bis in die Blase und selbst bis zur Niere hinaufwandern. Diese Formen, bei welchen die Krankheit vom Hoden beginnt, sind, so lange nur der Hoden ergriffen ist, die günstigsten. Ein anderes Mal sieht man aber, dass der Hoden, unter Umständen auch beide Hoden erkranken, und man hört von dem Patienten, dass sie bereits seit längerer Zeit schon anderweitig erkrankt waren. Man findet, dass zunächst Nierenbeschwerden

vorhanden waren, die sich auf eine Pyelitis zurückführen liessen, dass von der Pyelitis aus der Ureter, vom Ureter aus die Blase, und von der Blase aus schliesslich der Hoden erkrankte. — Ich glaube, es ist wichtig, dass man diese beiden Formen, die erstere, die unendlich leichtere, von der schwereren, welche als Folge einer primären Nierentuberculose auftritt, trennt. Im letzeren Falle kann es dem Kranken selbstverständlich sehr wenig nützen, ob ich ihm seine Hoden wegnehme oder ob ich sie ihm lasse. Nun bin ich in Bezug auf die Therapie der erstgedachten leichten Form im Wesentlichen mit Volkmann einverstanden, dass man in der Regel solche Menschen castriren soll. Der Hoden nützt ihm ja doch functionell meist nichts, die Tuberculose sitzt im Nebenhoden, und die Samenbeförderung leidet wohl immer Noth oder der Samen ist für die Begattung schädlich. Ich möchte aber doch vor einigen Schlüssen warnen, welche darauf hinausgehen, dass man glaubt, Menschen durch Castrastion vor Tuberculose bewahrt zu haben. Ich kenne eine ganze Anzahl von Personen, die sich nicht castriren liessen und die trotzdem viele Jahre lang gesund geblieben sind, ja es ist sogar eigenthümlich, wie ausgesprochen in einer Anzahl von Fällen die Latenz der Tuberculose beim Hoden ist. So möchte ich also vor Allem die Castration empfehlen bei sehr rasch verlaufender, mit multiplen Abscessen und ausgedehnter Verkäsung complicirter Tuberculose des Hodens.

Herr von Langenbeck: M. H.! Ich kann nicht leugnen, dass ein Passus in den Thesen des Herrn Volkmann mich im höchsten Grade aufgeregt hat, nämlich der Rath, besonders bei jüngeren Individuen so früh als möglich zu castriren. Es ist wirklich nicht einerlei, ob man einem jungen Manne einen oder beide Hoden nimmt, ich wenigstens gehe sehr schwer an diese Arbeit, und ich habe gefunden, dass die Hodentuberculose sehr wohl durch eine zweckmässige Behandlung geheilt werden kann, besonders wenn die Tuberculose Kinder oder junge Leute betrifft. Ich erlaube mir Ihnen zunächst eine Abbildung von einem 4 Jahre alten Kinde zu zeigen, das hier in Berlin in meine Klinik kam mit Tuberculose des linken Hodens. Hoden und Nebenhoden bildeten eine höckerige Anschwellung, an der linken Epididymis war ein tuberculöser Abscess nach aussen durchgebrochen. Dieser Knabe wurde unter antiscrophulöser Behandlung vollständig geheilt. Ich habe ihn als kräftigen Jüngling wiedergesehen, an den Hoden fühlte man noch einzelne Unebenheiten, am Nebenhoden eine tief eingezogene Narbe. Ich kann ferner versichern, dass ich in Berlin eine ganze Reihe von jungen Leuten geheilt habe, die mit, in der Regel einseitiger, Hodentuberculose, mit oder ohne Hydrocele behaftet waren. Nur im späteren Mannesalter ist allerdings die Prognose eine sehr schlechte, und in der Regel wird man da gut thun, zu castriren, namentlich wenn Lungensymptome gleichzeitig vorhanden sind und ganz besonders wenn die Hodenabscesse eine erschöpfende Eiterung unterhalten. Die Enfernung eines Hodens schützt aber keineswegs vor Recidiven in dem bis dahin gesunden Hoden. Im Jahre 1861 entfernte ich bei einem 45 Jahre alten, bis vor einem Jahre gesunden und kräftigen, in guten Verhältnissen lebenden Herrn den rechten Hoden wegen zahlreicher tuberculöser Abscesse mit profuser Eiterung. Patient fieberte und war durch die fast ein Jahr lang bestehende Eite-

rung sehr heruntergekommen. In den Lungen Krankhaftes mit Sicherheit nicht nachzuweisen. Die Heilung erfolgte vollständig gut, der Patient erholte sich rasch und wurde kräftig wie zuvor. Nach 2 Jahren wurde der andere Hoden tuberculös und musste entfernt werden. Gleichzeitig war aber auch Spitzencatarrh in beiden Lungen nachzuweisen. Nachdem die Operationswunde abermals geheilt war, erholte sich der Pat., ging aber nach Ablauf eines Jahres an Lungentuberculose zu Grunde. Ich möchte behaupten, dass man wegen Hodentuberculose bei Kindern und jungen Leuten niemals sofort castriren, sondern die uns zu Gebote stehenden Heilmittel erst erschöpfen soll. Diese sind: die antiscrophulösen Mittel, Leberthran, Jodkali innerlich und äusserlich, Kreuznach, Tölz, Reichenhall, die Seebäder die Sitzbäder mit Zusatz von Kreuznacher Mutterlauge oder andere Soolquellen, Nachts hydropathische Einwickelungen mit Jodkali oder den genannten Soolen.

Malgaigne hat einmal empfohlen, die Excision der tuberculösen Herde vorzunehmen und ich habe diese Operation einmal mit Erfolg ausgeführt. Man kann einen oder mehrere Lobuli testis herausschneiden und die Wunde durch Suturen vereinigen, ohne dass der Hoden zu leiden braucht. Bei einem sehr kräftigen, 38 Jahre alten Spanier bestand seit einer Reihe von Jahren Tuberculose beider Hoden. In den Lungen nichts Krankhaftes nachzuweisen. In beiden Hoden hatten sich Abscesse gebildet, die nur wenig Eiter absonderten, jedoch allen bisherigen Heilungsversuchen getrotzt hatten. Die Hoden waren weder geschwollen noch schmerzhaft, die Function nach Versicherung des Patienten nicht ganz erloschen. Es wurde aus beiden Hoden ein reichlich $^1/_2$ Ctm. breiter Keil excidirt, in dessen Bereich der Fistelcanal verlief, und die Wunde durch Knotennähte genau vereinigt. Die Wunde heilte per primam und Pat. ging 4 Wochen später nach St. Sebastian, um die Seebäder zu gebrauchen.

Wenn eine Autorität, wie Volkmann, der Castration das Wort redet, so ist es begreiflich, dass diese Ansicht mehr und mehr Boden gewinnt.

Ich glaube, dass im Augenblick die Neigung allgemein ist, bei Hodentuberculose zu castriren. In der That habe ich im Laufe des Winters zwei Fälle gesehen und behandelt, wo bei jungen Leuten die Castration und zwar die doppelseitige angerathen war. Der eine ist ein junger Mann von 22 Jahren, der dem Rechtsfach angehört, und der an Tuberculose beider Hoden leidet. Die Krankheit datirt seit beiläufig 2 Jahren. Beide Hoden sind etwas geschwollen und mit mehreren ziemlich harten Knoten durchsetzt, die Epididymis ebenfalls, der Samenstrang beiderseitig gesund. Erscheinungen von Lungentuberculose sind nicht vorhanden. Pat. sieht aber schlecht genährt aus und hat einen verdächtigen Habitus. Der Pat. kam zu mir, weil ihm die Castration beider Hoden anempfohlen war. Ich habe ihm Leberthran in grossen Dosen, Einreibungen von Jodkalisalbe, künstliche Kreuznacher Bäder und für den nächsten Sommer eine längere Kur in Kreuznach empfohlen. Der zweite Fall betrifft einen jungen, blühenden Mann von 26 Jahren. In seiner Kindheit hat er mehrfach an schmerzhaften Gelenkaffectionen, die für rheumatische gehalten wurden, ferner an einem Mittelohrcatarrh von längerer

Dauer und wahrscheinlich scrophulösem Ursprunge gelitten. Während seiner Studienzeit im April 1883 erhielt er einen Stockschlag an den rechten Hoden, der eine Hodenentzündung mit Ausgang in Abscessbildung veranlasste. Der Abscess wurde geöffnet, heilte aber nicht, sondern hinterliess einen noch jetzt bestehenden Fistelgang. Um Pfingsten desselben Jahres bildete sich, ohne jede Veranlassung, ein Abscess im linken Hoden, der sich spontan öffnete, theils käsigen, theils wässerigen Eiter entleerte und ebenfalls eine Fistel zurückliess. In gleicher Weise entstand später noch eine Fistel in jedem Hoden. Beide Hoden waren etwas geschwollen und zeigten einige Härten. Nach dem Gebrauch der Quellen in Tölz im Jahre 1884 verlor sich die Anschwellung und Härte der Hoden und heilten 2 der vorhandenen Fisteln. Zur Zeit besteht in jedem Hoden nur noch ein sehr feiner Fistelgang mit geringer Absonderung. Der linke Hoden fühlt sich durchaus normal an, im linken Nebenhoden findet sich ein erbsengrosser Tuberkel. Im Vas deferens des rechten Hodens, in der Höhe der äusseren Oeffnung des Leistenkanales, ist ebenfalls ein Tuberkel fühlbar, dieser Hoden ist nicht geschwollen, fühlt sich aber etwas resistenter an als der linke. Die Absonderung des Sperma ist erhalten. Nach grösseren Anstrengungen empfindet Pat. zeitweise ziehende Schmerzen im Verlauf des Leistencanals. Lungenerscheinungen sind niemals vorhanden gewesen und die von competenter Seite vorgenommene Untersuchung soll ein negatives Resultat ergeben haben. Ich habe gerathen, die empfohlene Castration nicht vornehmen zu lassen, im nächsten Sommer die Cur in Tölz zu wiederholen und nachher in Helgoland zu baden.

M. H.! Niemand von uns wird behaupten wollen, dass die Tuberculose unheilbar sei. Die so häufigen dauernden Heilungen, die wir durch Exstirpation verkäster Drüsen erreichen, die nicht seltenen Tuberkelnarben in den Knochen, die verkreideten Tuberkel im Gehirn, endlich die so häufigen Sectionsbefunde verödeter und verkreideter Tuberkel und geheilter Vomicae in den Lungen hochbejahrter Individuen schliessen jeden Zweifel aus. Ich möchte bei dieser Gelegenheit noch hervorheben, dass die Diagnose von Hodentuberkeln und Gummigeschwülsten des Hodens ausserordentlich schwierig, vielleicht unmöglich ist, wenn von Patienten jede frühere Infection geläugnet wird. So ist es mir dreimal begegnet, gummöse Hoden zu exstirpiren, weil sie für tuberculöse gehalten werden mussten und die Patienten ihre Entfernung dringend verlangten, weil sie ihnen hinderlich bei der Arbeit waren. Bei allen drei Patienten, Arbeitern in den dreissiger Jahren, war nur ein Hoden erkrankt, Hoden und Nebenhoden von mehreren Gummata durchsetzt. Der untersetzte, kräftige Körperbau der Patienten legte den Verdacht auf Lues nahe, allein das sorgfältige Krankenexamen und selbst die Versicherung, dass sie ohne Operation geheilt werden könnten, wenn unser Verdacht auf Lues begründet sei, hatte ein Bekenntniss nicht zur Folge. Die Untersuchung der exstirpirten Hoden stellte die gummöse Natur der in Hoden und Epididymis befindlichen Knoten ausser Zweifel. Nun wurde die früher primäre Affection zugestanden, und der eine der Kranken erklärte mir,

er sei durch das Leiden in seiner Arbeit so sehr behindert gewesen, das er die Operation als das sicherere Mittel vorgezogen habe.

Für die so schwierige Diagnose könnte vielleicht der Umstand einigen Anhalt gewähren, dass die Hodentuberkel früher zur Erweichung und Abscessbildung neigen, während die Gummata Jahre lang bestehen können, ohne zu vereitern.

Herr Volkmann: Ich glaube, dass die Verschiedenheit unserer Ansichten doch wohl darauf beruht, dass ich vielleicht mehr schwere Fälle gehabt habe. Ich habe in einer grossen Anzahl von Fällen Abbildungen von den castrirten Hoden machen lassen, und da sind die Veränderungen im Nebenhoden so colossale, dass ganz sicher kein Zusammenhang mit den Hoden mehr vorhanden ist und also ein Secret vom Hoden nicht durch die Nebenhoden durchgelassen werden kann. Bei Kindern habe ich auch in meinem Leben noch keine Castration gemacht. Also ich möchte da nicht missverstanden werden. Gerade in den leichteren Fällen ist es doch immer mit der Diagnose nicht so absolut sicher. Bei Kindern kommen doch auch Eiterungen des Hodens vor, die nicht tuberculös sind, z. B. Fälle, die zum Prolaps des Hodens führen.

Herr von Langenbeck: Das sind Abscesse der Tunica vaginalis, die unterscheidet man aber sehr leicht von Hodentuberculose.

Herr Volkmann: Ja, wenn der Hoden prolabirt ist, wohl, aber wenn die Tunica verwachsen ist und Fisteln oder Infiltrationen da sind, so glaube ich, dass die leichteren Fälle schwieriger zu diagnosticiren sind als die schwereren.

Herr Schede (Hamburg): M. H.! Ich glaube, die meisten Collegen werden zugeben, dass, wenn es sich um einen nachweisbar käsig entarteten Hoden handelt, es ceteris paribus gewiss das beste ist, man nimmt den Hoden heraus, und dass man dabei auch die relativ grösste Sicherheit vor Recidiven hat. Dass es auf der anderen Seite nicht absolut nothwendig ist, jedesmal gleich den ganzen Hoden wegzunehmen, ist aber auch wohl unzweifelhaft. In einer Reihe von Fällen ist ein Hoden, der durchaus als tuberculöser Hoden imponirt, gar nicht einmal so sehr schwer krank, und wenn man sich gewöhnt, zunächst die Fisteln alle aufzuschneiden, ihnen nachzugehen, sie auszuschaben, so findet man nicht so ganz selten zu seinem Erstaunen, dass die Hodensubstanz selbst sogar noch ganz intact sein kann und dass es sich lediglich um eine fungöse oder käsige Periorchitis handelt. Solche Fälle würde man zunächst conservativ behandeln können; findet sich nach Spaltung der Fisteln, dass der Mann wirklich einen schwer kranken Hoden hat, so kann man ihn ja dann immer noch wegnehmen; aber es empfiehlt sich durchaus ein vorsichtiges Vorgehen, damit nicht einmal ein Hoden, der sich ganz gut erhalten liess, der irrthümlichen Diagnose zum Opfer fällt. Handelt es sich um einen zweiten erkrankten Hoden, nachdem die einseitige Castration schon gemacht ist, so ist die Frage, ob man ihn wegnehmen muss, bei jungen Menschen im zeugungsfähigen Alter noch sorgfältiger zu erwägen. Da kommt ja gewiss das psychologische Moment dazu, und ich habe da einige Erfahrungen gemacht, welche zeigen, dass man auch schwer erkrankte tuberculöse Hoden

ganz ebenso, wie es unser verehrter Präsident gesehen hat, noch conservativ behandeln kann, zur grossen Beruhigung ihrer Besitzer, und die Leute glauben, dass sie noch gut functionirende Hoden haben. Ich habe vor etwa 4 Jahren einen Herrn operirt, dem 1 oder 2 Jahre vorher von dem damals noch lebenden Busch in Bonn ein Hoden wegen Tuberculose entfernt worden war. Darauf erkrankte der andere Hoden, und er kam zu mir. Ich habe ihm die in die Hodensubstanz eindringenden Fisteln gespalten und ausgeschabt; dieselben heilten sehr schön aus, und der Mann ist heute noch gesund und hat mir noch vor kurzer Zeit versichert, dass sein Hoden vollkommen normal functionire. Ob es wirklich der Fall ist, ist ja immerhin trotzdem fraglich. Der Patient ist nicht verheirathet und lebende Beweise seiner Zeugungsfähigkeit sind demnach nicht vorhanden oder wenigstens nicht bekannt.

Herr P. Gueterbock (Berlin) will bei der Kürze der Zeit nur auf den Unterschied im Verlaufe der Tuberculose des Hodens bei Kindern und bei Erwachsenen aufmerksam machen. Bei ersteren ist seinen Erfahrungen nach Heilung die Regel — mit und ohne Behandlung. Ausnahmen bilden die vereinzelten Vorkommnisse sehr progressiver Tuberculose bei ganz jungen Individuen, welche man vielleicht, wie Dreschfeld es gethan, als angeboren ansehen könnte und die wohl die Castration erheischten, wenn die Patienten nicht stets früher zu Grunde gehen würden.

Anders steht es mit der Hodentuberculose der Erwachsenen. Redner ist nicht in der Lage gewesen, isolirte Vorkommnisse derselben zu sehen; so gern man bei Zeiten hier, ehe andere Theile des Uro-Genitalsystems ergriffen werden und die betreffenden Patienten in qualvoller Weise z. B. der Blasentuberculose erliegen, die Entfernung des erkrankten Organes vornehmen würde, so ist es doch Herrn G. nie möglich gewesen, andere als hochgradig desorganisirte Hoden zu operiren. Namentlich bei der doppelseitigen Castration war Redner gewöhnlich von den Wünschen der Patienten in der Auswahl des Zeitpunktes der Operation abhängig, statt dass es umgekehrt hätte sein sollen.

Herr Volkmann: M. H.! So hoch ich die Erfahrungen und ganz besonders die Kenntnisse des Collegen Gueterbock schätze, der, um im Bilde zu bleiben, in diesem Punkt ja sehr stark hereditär belastet ist, so möchte ich ihm doch darin widersprechen, dass die isolirte Hodentuberculose so selten wäre, wie er annimmt. Ich habe im Lauf der Zeit leider viele Kranke castriren müssen und kann eine ganze Anzahl von Kranken übersehen, die nachher gesund geblieben sind und nie etwas an Blase und Prostata bekommen haben. Ich glaube, dass andere Chirurgen, die viele Castrationen gemacht haben, auch dieselben Erfahrungen gemacht haben werden.

Herr von Langenbeck: Ich möchte nur darauf erwidern, dass ich auch viele Fälle von Hodentuberculose behandelt habe, wo keine Hodenabscesse vorhanden waren, und wo die Erkrankung der Hoden und der Epididymis durch einfache medicamentöse Behandlung von etwa einem halben Jahr oder einem Jahr vollständig geheilt ist.

Herr Volkmann: Ist es ganz sicher, dass diese nicht etwa Blasen- oder Prostatatuberculose bekommen haben?

Herr von Langenbeck: Nein, aber ich muss annehmen, dass der eine oder andere dieser Kranken mich wieder aufgesucht haben würde, wenn es der Fall gewesen wäre.

(Schluss der Sitzung um 4 Uhr.)

Dritter Sitzungstag

am Freitag, den 10. April 1885.

a) Morgensitzung im Amphitheater der königl. chirurgischen Klinik.

Eröffnung der Sitzung um 10 Uhr.

1) Herr Helferich (München): „Demonstration von Gelenk-Injections-Präparaten.“ M. H.! Sie Alle kennen die Bonnet'schen Experimente und die nach ihm benannten Stellungen der Gelenke bei Injection von Flüssigkeit in die Gelenkkapsel unter hohem Druck. Diese Präparate, welche ich Ihnen hier zeigen möchte, sind in diesem Sinne hergestellt, aber auf solche Weise, dass das Resultat nicht ein vorübergehendes ist, sondern dass diese sogenannte Bonnet'sche Stellung dauernd fixirt ist und jederzeit demonstrirt werden kann. Ich benutze solche Präparate schon seit 10 Jahren zur Demonstration, nachdem ich die ersten in Leipzig als Assistent an der topographisch-anatomischen Anstalt selbständig hergestellt habe. Da sich nun solche Präparate in den zugänglichen anatomischen Sammlungen mit Ausnahme von Leipzig meines Wissens nicht vorfinden, und da dieselben Ihnen als ein zweckmässiges Hülfsmittel für den chirurgischen Unterricht etc. erscheinen dürften, so habe ich einige mit hierher gebracht.

Die Herstellung ist überaus einfach. Man bohrt das Gelenk an durch ein hierzu geeignetes Knochenende ohne Verletzung der Gelenkkapsel und fügt in das Bohrloch eine Canüle, welche am besten wie eine ausgehöhlte Schraube beschaffen ist, so dass sie sich sehr fest einfügen lässt. Zuvor muss man Sorge tragen, dass das Bohrloch wirklich bis in das Gelenk reicht, dass namentlich auch der Knorpelüberzug völlig durchbohrt ist. Das so vorbereitete Gelenk erwärmt man, natürlich mit der Vorsicht, dass Eindringen von warmem Wasser in das Gelenk nicht stattfinden kann, ähnlich wie das vor jeder Arterieninjection mit Wachsmasse geschieht. Schliesslich wird die Injection selbst mit dunkel gefärbter Wachsmasse vorgenommen unter hohem Druck. Hierbei bemerkt man schon während der Injection, wie sich das Gelenk richtet und die bekannte Bonnet'sche Stellung einnimmt, also jene

Mittelstellung, bei welcher weder nach der einen noch der anderen Richtung hin ein Ausschlag vorliegt, bei der sich alle Fasern der Gelenkkapsel unter gleichmässiger Spannung befinden. Das injicirte Gelenk wird in kaltem Wasser abgekühlt, dann in dünnem Alcohol so lange aufbewahrt, bis die genaue Präparation vollendet ist. Die letztere ist nun in hohem Grade interessant; sie sollte meiner Meinung nach auf dem Präparirsaale regelmässig vorgenommen werden; der Präparand gewinnt dabei werthvolle Vorstellungen von der Ausdehnung der Kapsel, dem Verhalten der Ligamente zur Gelenkhöhle etc.; namentlich giebt es wohl keine bessere Methode, um die an der Gelenkkapsel sich inserirenden Muskelfasern, also die Kapselspanner zur Anschauung zu bringen. Die Präparation muss sehr exact und scharf geschehen, so dass nur die dünne Kapsel auf der Wachsmasse liegen bleibt, dass namentlich die Ränder der Injectionsmasse am Knochen genau hervortreten. Schliesslich werden die Präparate getrocknet und gefirnisst.

Der Werth dieser Präparate scheint mir ein sehr grosser zu sein. Zunächst ist durch dieselben die Bonnet'sche Stellung markirt und in jedem Augenblick zu demonstriren. Zweitens sind an denselben die Verhältnisse der Knochen zu den Gelenkkapseln, resp. der umhüllenden Kapsel zu den eingeschlossenen knöchernen Gelenktheilen sehr gut ersichtlich; das ist für das Verständniss mancher traumatischer Vorgänge, namentlich aber vieler entzündlicher Processe, von grosser Wichtigkeit. Die Geschichte tuberculöser Knochenherde, das Entstehen secundärer Gelenkerkrankung wird leichter verständlich. Auch für operative Eingriffe an den Gelenken sind solche Präparate lehrreich; eine Resection des Ellbogens oder des Fussgelenkes z. B. sind besser einzuüben nach dem Studium unserer Präparate. Endlich mancherlei anatomische, aber speciell chirurgisch wichtige Details werden sofort klar und deutlich, z. B. die häufige Communication zwischen Gelenkkapsel und manchen Schleimbeuteln.

Ich beschränke mich auf diese Bemerkungen und möchte Ihnen nun meine Präparate von den grossen Extremitätengelenken zeigen. (Folgt Demonstration der Präparate von Schulter-, Ellenbogen- und Handgelenk, ebenso von Hüft-, Knie- und Fussgelenk.)

Da ich Sie veranlassen möchte, sich selbst solche Präparate anzufertigen, verzichte ich auf detaillirtere Beschreibung derselben, die ich vielleicht an anderer Stelle geben werde. Hinzufügen möchte ich nur, dass eine Reihe von sehr interessanten Modificationen dieser Präparate sich dadurch herstellen lässt, dass zu den Injectionen die von Prof. Rüdinger angegebene Corrosionsmasse verwendet wird, d. h. eine Masse, welche den Einflüssen der Salzsäure vollständig Widerstand leistet. Während also bei dem Einlegen der ganzen Präparate in diese Säure die Knochen corrodirt werden, bleibt die Wachsmasse erhalten, und so entstehen sogenannte Corrosionspräparate, welche den Raum der ausgedehnten Gelenkkapsel zwischen den Knochenenden und um dieselben in instructiver Weise darstellen. Corrodirt man nur das eine Knochenende, so dass z. B. am Kniegelenk einmal nur der Femur, das andere Mal nur die Tibia durch Corrosion entfernt werden, und der andere Knochen mit der Wachsmasse erhalten bleibt, so erhält man wiederum

neue und lehrreiche Aufschlüsse. Leider sind meine Präparate dieser Art so zerbrechlich und zart, dass ich sie nicht mitbringen konnte. Aber um die Methode dieser einseitigen oder partiellen Corrosion zu demonstriren, zeige ich Ihnen noch ein Präparat vom Schläfenbein: es ist ein Ausguss des macerirten Felsenbeins vom äusseren Gehörgang aus mit Rose'schem Metall; während ich die knöchernen Theile des Felsenbeines durch Corrosion entfernte, so dass, wie Sie hier sehen, der Ausguss der Schnecke, der halbzirkelförmigen Canäle, des Canalis facialis etc. auf's Schönste sichtbar sind, habe ich die ganze Schuppe, den Proc. mastoideus, den Jochfortsatz, kurz die äusseren Knochentheile des Schläfenbeines belassen; hierdurch bleibt der Ausguss in fester Verbindung mit dem Knochen, und die Topographie der inneren Theile des Ohres ist, bei Berücksichtigung der Stellung der Schuppe etc., sofort verständlich, was bei den gewöhnlichen, völlig corrodirten Ausgüssen keineswegs der Fall ist.

2) Herr von Langenbeck: „Zwei Fälle von Spina bifida." M. H.! Ich möchte mir erlauben, Ihnen vor der Tagesordnung einen Kranken vorzustellen, der mit Spina bifida behaftet gewesen und durch Jodinjectionen geheilt ist. Der Patient ist im Jahre 1877 (Verhandlungen der Deutschen Gesellschaft für Chirurgie. Sechster Congress, Berlin 1877, I., S. 69) Ihnen bereits vorgestellt worden. Ich stelle ihn wieder vor, um zu zeigen, dass die Heilung von Bestand gewesen und der Knochenspalt im Os sacrum vollkommen geschlossen ist.

Der nunmehr $16^1/_2$ Jahre alte Patient hat, wie Sie sehen, einen ziemlich kräftigen Körperbau, doch sind die Beine nicht so leistungsfähig wie bei gesunden Menschen. Andererseits werden Sie sehen, dass eine bedeutende Entwickelung des Fettgewebes stattgefunden hat, die allerdings in gewissem Grade schon vor der Operation vorhanden war. Endlich ist die geistige Entwickelung eine ziemlich mangelhafte, so dass er in der Schule nicht gut fortkommen kann und hinter anderen Kindern seines Alters bedeutend zurückgeblieben ist.

3) Herr von Bergmann: „Vorstellung eines Kindes mit Meningocele." Ich will, im Anschluss an die interessante Demonstration, ein Kind zeigen, von dem ich heute Nachmittag in dem Vortrag über Hirndruck werde sprechen müssen, und zwar lediglich aus dem Grunde, um Ihnen zu beweisen, dass dem Kinde durch Versuche, die ich an ihm angestellt habe, nicht geschadet, sondern genützt wurde. Das Kind hatte eine reine Meningocele wohl an derselben Stelle, wo der eben vorgestellte junge Mann damals die Meningocele gehabt hat, nämlich an den oberen Kreuzbeinwirbeln, deren Spalt ja gewöhnlich Myelocelen heraustreten lässt. Die Myelocelen mögen sich noch im Embryonalleben in Meningocelen verwandeln, kurz der Fall, um den es sich hier handelt, war eine reine Meningocele. Ich habe die Geschwulst exstirpirt, und nach der Exstirpation ist eine vollständige Heilung eingetreten. Ich will das Kind hereinkommen lassen, damit Sie sich von seiner Gesundheit, die schon sein kräftiges Geschrei andeutet, überzeugen können. Die

Geschwulst war von mehr als Mannsfaustgrösse, weshalb auch die Schnittverhältnisse gross ausfallen mussten. Die Communicationsstelle war eng, der ganze Tumor liess sich exstirpiren, die Communicationsstelle mit einer Catgutsutur und Ligatur umschliessen. Der Verlauf war glatt, die Heilung vollendete sich schnell.

4) Herr Julius Wolff (Berlin): „Zur Uranoplastik und Staphylorrhaphie" (mit Krankenvorstellung)*).

Discussion:

Herr König: Vor langer Zeit trat in mein Sprechzimmer eine mir bekannte Dame mit einem mir auch bereits bekannten Kinde ein. Das Kind hatte eine grosse Gaumenspalte, die von einem berühmten Chirurgen vereinigt war. Der Mutter dauerte es zu lange, bis ein Erfolg erzielt wurde, sie war auch zweifelhaft geworden, ob die Operation überhaupt gerechtfertigt sei und sie begann zu reisen. Von Strassburg ab reiste sie durch das ganze Reich und consultirte so ziemlich alle Chirurgen, die man consultiren kann. Sie theilte mir ein ganzes Sammelsurium von guten Rathschlägen mit, die sie unterwegs erhalten hatte, und verlangte auch meinem Rath, den ich übrigens in dem Falle in nicht sehr feiner Weise gegeben habe. Das, m. H., ist in der That der Zustand, in dem wir uns den Gaumenspalten gegenüber bis heute befinden. Ich habe an der Frage der Gaumenspalte immer einen sehr lebhaften Antheil genommen und habe alle Verbesserungen versucht. Ich habe vor allen Dingen allerdings auch darnach gestrebt den Süersen'schen Kloss entbehren zu können, den ich immer für ein sehr kümmerliches schmutziges Ersatzmittel des Gaumens gehalten habe. Er ist und bleibt ein schmutziges Ding im Munde; es ist und bleibt dabei die Nasen- und Rachenhöhle zu Catarrhen im allerhöchsten Grade geneigt; genug es ging daraus hervor, dass ich es trieb wie Andere auch, dass ich versuchte, auf operativem Wege die Nachtheile zu beseitigen, die nun ein Mal bei den zu kurzen Gaumen vorhanden waren. Ich habe Versuche gemacht mit der Methode, die nach des Collegen Schönborn Namen Ihnen ja Allen bekannt ist. Ich habe vollkommen erreicht, dass das Gaumensegel mit der hinteren Rachenwand vereinigt war, ich habe nicht erreicht, dass die Menschen dann besser sprachen, wohl aber habe ich erlebt, dass in zwei Fällen die Eltern zu mir kamen und mich dringend baten, das Gaumensegel hinten wieder abzuschneiden, weil die Kinder sehr bedenkliche, wenigstens bedenklich aussehende Erstickungserscheinungen im Schlafe bekamen. Es sind die Ihnen ja Allen bekannten Erscheinungen, die bei sehr erheblich vergrösserten Tonsillen ebenfalls einzutreten pflegen. So stand für mich die Frage, als Herr Wolff vor 5 Jahren seinen Vortrag hielt und uns die Patientin vorstellte. Ich habe dann zunächst einer Dame, die in England mit dem bekannten Effect operirt war, gerathen, sich an Herrn Wolff zu wenden. Ich war ausserordentlich erstaunt — die Dame war aus Hannover — als mir bei einer Consultation ein fröhliches Mädchen entgegenkam, mich anredete ob ich sie nicht kenne, was ich ver-

*) s. Grössere Vorträge und Abhandlungen.

meinen musste, und als ich in ihr dann, nachdem sie sich vorstellte, die von Herrn Wolff zu Herrn Schiltsky gebrachte und in der gedachten Art behandelte Patientin wiederfand. Das hat mir dann Muth gemacht, und ich habe seit der Zeit eine Reihe von Patienten operirt, von leichteren und von recht schlimmen Fällen, und eine ist auch bereits wieder hier gewesen, hat das Ihnen eben geschilderte Verfahren des Sprachunterrichts durchgemacht und ist mit dem Obturator versehen nach Hause zurückgekehrt. Ich kann Ihnen auch in Betreff dieses Falles berichten, dass der Erfolg ein absoluter ist. Ich habe sehr bedauert, dass die Patientin durch häusliche Umstände verhindert war, hierher zu kommen, aber Sie haben ja an dem einen Kinde hier gesehen, wie vollständig der Erfolg ist, und ich würde Ihnen nur den gleichen Erfolg haben vorführen können. Ich meine, es ist ein ganz ungeheurer Vortheil, wenn wir mit diesem kleinen Obturator die Menschen, die wir operiren, wieder zu Menschen machen, und ich glaube, es ist unser Aller Pflicht, dass wir diese so sehr schöne Operation wieder mehr cultiviren. Ich habe mich oft gefragt, was ist der Grund, dass so viele Chirurgen von der Operation abgefallen sind, selbst nachdem die Wolff'schen Resultate schon bekannt waren. Ja, m. H., in jener Zeit, in der Excellenz von Langenbeck uns die Methode lehrte, waren wir nicht solche Operateure, die den ganzen Tag an anderen Dingen arbeiteten. Wir hatten noch mehr Zeit für Geduldproben, denn, m. H., eine Geduldprobe ist und bleibt das Gaumenoperiren. Den Gaumen auf einmal zu heilen, glückt wohl hin und wieder, in der Regel glückt es nicht, und ich sage gleich meinen Patienten, wenn sie zu mir kommen: ich will das gern machen, ich will auch die schlimmsten Fälle operiren, aber Sie müssen die gleiche Geduld haben wie ich. Es ist möglich, dass es ein halbes Jahr, es ist möglich dass es ein Jahr dauert; wir können dann aber jetzt wenigstens den Menschen auch sagen: es wird gut, und vorläufig wird es eben gut durch die Methode, die uns Herr Wolff gezeigt hat.

Herr Schönborn (Königsberg): Ich halte es für meine Pflicht, den Herren Collegen meinerseits mitzutheilen, dass ich an dem Operationsplane, den ich auf Vorschlag meines Collegen Trendelenburg vor Jahren zuerst am Lebenden zur Ausführung gebracht habe, bisher festgehalten habe. Ich habe inzwischen 11 oder 12 Fälle operirt und constatire, dass mir in keinem der Fälle nachträglich von Seiten der Angehörigen der Kranken oder von Seiten der Patienten selbst der Wunsch entgegengebracht worden ist, die Verwachsung zwischen dem Pharyngeallappen und dem weichen Gaumen wieder zu lösen. Wie weit eine Sprachverbesserung durch das Verfahren erzielt werden kann, das zu beurtheilen, glaube ich, ist auf keinem andern Wege möglich, als indem ich Ihnen eine Reihe von Kranken, die nach dieser Methode operirt sind, vorstelle. Ich hoffe, dass mir das möglich sein wird; ich werde mich bemühen, es im nächsten Jahre zu thun. Es ist dies dadurch für mich erschwert, dass ein Theil der Patienten derart mit dem gewonnenen Endresultate zufrieden ist, dass ich die Kranken kaum noch nach Königsberg zur Vorstellung bekomme. Was die beiden Fälle anlangt, die Herr College Wolff uns vorgestellt hat, so gehört der erste derselben nach meiner Erfahrung zu den relativ günstigen; denn der Spalt ging nur bis zum Foramen palatinum

anterius; und nach meinen Erfahrungen lernen diese Kranken viel schneller und leichter ohne nasalen Beiklang sprechen, als diejenigen, bei denen die Spalte vollständig bis nach vorn hin durchgeht. Das letztere ist bei dem zweiten Patienten des Herrn Wolff der Fall gewesen. Er spricht mit seinem Obturator unzweifelhaft sehr gut; aber ich glaube, Sie werden Alle gehört haben, dass er immer noch mit nasalem Beiklang spricht. Ich hoffe in der Lage zu sein, Ihnen Fälle vorzustellen, bei denen durch das rein operative Verfahren — ohne dass die Kranken Obturatoren tragen — ungefähr Dasselbe errreicht worden ist. In vollem Maasse befinde ich mich mit Herrn Collegen Wolff in Uebereinstimmung in Rücksicht auf den Werth, den er bei der weiteren Behandlung dieser Fälle auf den methodischen Sprachunterricht und speciell auf die Verbesserung der Lippenformation legt. Ich kann meinerseits nur bestätigen, dass ein grosser Theil der Unbeholfenheit im Sprechen, welche sich bei diesen Kranken auch nach gelungenen Operationen zunächst noch zeigt — wenn ich von dem nasalen Beiklang der Sprache absehen will — wesentlich auf eine nicht vollständig genügend bewegliche, frei verwendbare Oberlippe und vielleicht also auch, wie College Wolff das betont hat, auf eine Incongruenz zwischen Unter- und Oberlippe zurückzuführen ist. Ob überhaupt die Staphyloplastik in der von mir geübten Form sich als eine empfehlenswerthe und brauchbare Operation dauernd einbürgern kann, das zu beurtheilen ist natürlich für Sie nur möglich, wenn ich Ihnen nach diese Methode operirte Kranke vorstelle.

Herr von Langenbeck: Ich möchte Herrn Wolff fragen, ob er auch die Sprachübungen ohne Gaumenobturator anstellen lässt?

Herr Wolff: Ich habe in früheren Jahren öfters versucht, die Patienten nach gelungener Operation durch blosse Sprechübungen ohne Obturator zu normaler Sprache zu bringen; aber ich bin damit nicht weit gekommen. Ich weiss wohl, dass andere Operateure in einzelnen Fällen glücklicher damit gewesen sind; aber das sind seltene Ausnahmen. Die Seltenheit eines günstigen Sprecherfolges und die dadurch bedingte event. Nothwendigkeit der Wiederauftrennung des mühsam vereinigten Gaumens, die früher vorlag, hatte ja eben den Anlass dazu gegeben, dass man die Gaumenspalten nicht mehr operirte. — In Bezug auf die erste von mir vorgestellte Patientin bemerke ich Herrn Schoenborn, dass bei derselben nicht bloss der weiche Gaumen gespalten war. Die Spalte reichte vielmehr nach vorn bis zum Processus alveolaris.

Herr von Langenbeck: Es sind gewiss uns noch ganz unbekannte Verhältnisse, welche bedingen, dass die Sprache in einzelnen Fällen ganz unvollkommen bleibt, dass sie sehr wenig durch die Operation gewinnt, in anderen Fällen aber nach der Operation der schwersten Fälle ganz vollkommen wird. Die Herren werden sich erinnern, dass ich vor etwa 6 Jahren hier ein erwachsenes Mädchen vorgestellt habe, die eine sehr schwere Form der Gaumenspalte hatte und die ein halbes Jahr zuvor operirt war. Sie sprach vollkommen normal, nur eins war an ihr zu bemerken, sie grimassirte ein wenig beim Aussprechen gewisser Buchstaben. Ich würde dringend empfehlen, die Electricität und Sprachübungen auch ohne Obturator anwenden zu lassen.

Ich glaube, dass in einzelnen Fällen die Gaumenmuskeln defect oder unvollkommen entwickelt sind, dann bleibt das Gaumensegel nach der Operation vollkommen starr. Ich habe vor Jahren eine junge Dame aus Russland operirt, wo die Sprache ausserordentlich unvollkommen geblieben ist und wo ich einen Gaumenobturator durch Herrn Schiltsky habe machen lassen, wodurch die Sprache erheblich verbessert worden ist, aber ich habe auch junge Leute von 16, 17, 18 Jahren operirt, wo bei sehr schweren Formen die Sprache vollkommen normal geworden ist. Ich nenne nur einen jungen Herrn, Baron von L. aus Curland, der die schwerste Form von Gaumenspalte hatte, die ich überhaupt je gesehen habe. Der harte und weiche Gaumen wurden in einer Sitzung operirt und heilten. Die Sprache war, als ich ihn in seine Heimath entliess, noch mangelhaft, so dass ich es bereute, mir überhaupt die Mühe der Operation gegeben zu haben. 4 Jahre später ging ich Unter den Linden gerade an der Academie vorüber, als ein Herr auf mich zusprang und mich in herzlicher Weise begrüsste. Ich erkannte ihn nicht, weil der mittlerweile gewachsene Vollbart ihn mir unkenntlich machte und ich bei den wenigen Worten der Begrüssung durchaus keinen Sprachfehler wahrgenommen hatte. Erst nachdem er seinen Namen genannt und ich längere Zeit mit ihm conversirte, machte sich eine Andeutung des Sprachfehlers noch bemerkbar. Der junge, sehr intelligente Mann hatte sich sehr consequent geübt und dadurch dies vorzügliche Resultat erreicht, das ich niemals erwartet hatte. Deshalb möchte ich dringend anrathen, neben Anwendung der Electricität die Sprachübungen ohne Obturator anstellen zu lassen, denn jedenfalls ist es doch ein Gewinn, wenn man keinen Obturator braucht, besonders für Unbemittelte, weil, wie ich höre, der Preis ein sehr hoher ist.

Herr Rydygier (Culm): Es ist allgemein aufgefallen, dass die Patienten auch ohne Obturator ziemlich gut sprechen und man ist versucht zu glauben, ob der nebenstehende Sprachlehrer nicht mehr beigetragen hat zu dem schönen functionellen Resultat, wie der angewandte Obturator. Ich möchte darauf aufmerksam machen, dass Trélat in einem der letzten Hefte der Revue de chirurgie, ebenso wie Exc. von Langenbeck, ein ungemein grosses Gewicht darauf legt, die Sprachübungen sehr sorgfältig zu machen, und zwar nicht nur nach der Operation, sondern schon längere Zeit vorher. Er erwähnt eine relativ grosse Anzahl von Fällen, in denen nach solchem Verfahren die Sprache normal oder fast normal geworden ist. Ich glaube, dass man also immer vor Anlegung des Obturators diese Uebungen weiter fortsetzen muss, die man schon gehörig lange vor der Operation angefangen hat. Die uns vorgeführten Fälle sprechen entschieden auch dafür.

Herr von Langenbeck: Das ist vollkommen richtig und ich empfehle stets, die Kinder, sobald sie zu sprechen anfangen, regelmässige Sprechübungen, womöglich unter Anleitung eines Lehrers, anstellen zu lassen, bis die Zeit der Operation gekommen ist. Gebildete Eltern thun dies in der Regel von selbst und es ist ein sehr grosser Unterschied, ob man Kinder von gebildeten Leuten operirt oder von solchen, die gar kein Verständniss dafür haben, dass solche Uebungen nützlich sind.

Herr Schede (Hamburg): Ich kann mich auch nur Dem anschliessen,

was unser verehrter Herr Präsident gesagt hat. Ich habe die gleiche Erfahrung gemacht wie er. Ich erinnere mich besonders an eine erwachsene Dame mit einer sehr schweren Gaumenspalte, die etwa ein Jahr nach der Operation zu mir in die Sprechstunde kam und mich begrüsste und die ich absolut nicht erkannte, weil nicht der leiseste Fehler an der Sprache zu hören war. Ich denke auch, man muss nach der Operation zunächst die Leute längere Zeit üben lassen, ehe man zum Obturator greift, der bleibt einem ja immer noch übrig.

Herr Wolff: Ich halte es für das Beste, gleich nach der Operation meinen Rachenobturator einzulegen, um schnell zu einem guten Sprechresultat zu gelangen. Es ist damit nicht ausgeschlossen, dass der Patient später auch ohne Obturator zu sprechen lernt. Nach Gaumenspaltenoperationen, die in einem Zuge gelingen, bei denen also nur wenig von dem für die Gaumenbildung vorhandenen organischen Material verloren geht und namentlich bei Kindern wird es am leichtesten möglich sein, den Obturator entweder sofort oder doch später entbehrlich zu machen. Wenn gerade Excellenz von Langenbeck häufig gute Sprechresultate durch die blosse Operation erzielte, so liegt dies, wie ich schon früher hervorhob, vielleicht daran, dass es ihm besonders oft gelang, die Spalte in einem Zuge zu vereinigen. Für das Gelingen der Operation in einem Zuge scheint es mir sehr wesentlich zu sein, dass der Patient bei der Operation wenig Blut verliert. Er wird dann weniger geschwächt und die Heilungsbedingungen werden günstigere. Man kann aber sehr viel Blut ersparen, wenn man bei der Operation die methodische temporäre Wundcompression verwendet. Ich erinnere Sie daran, dass ich die temporäre Compression zur Stillung der parenchymatösen Blutungen nach der Constriction mit Vortheil verwerthet habe. Später habe ich auch bei der Strumectomie und bei anderen Operationen und — auf eine Anregung des Herrn von Bergmann — namentlich auch bei der Uranoplastik und Staphylorhaphie die temporäre Wundcompression verwendet.

Sobald es bei der Uranoplastik und Staphylorhaphie stark blutet, lasse ich die blutende Gaumenseite, anstatt Eiswasserbespülungen zu machen, vielmehr sofort energisch comprimiren und operire unterdessen an der nicht blutenden Seite ruhig weiter fort. Verfährt man so, dann ist die Blutung, selbst wenn man bei herabhängendem Kopf operirt, äusserst gering.

Wenn in meinem zweiten Falle das günstige Sprechresultat des ersten Falles nicht vollkommen erreicht worden ist, so liegt dies daran, dass die Spalte nach unten nicht ganz so weit vereinigt ist, wie im ersten Falle.

M. H.! Ich möchte noch auf die vortheilhaften psychischen Veränderungen bei den Kranken hinweisen, die nach glücklich vereinigtem Gaumen und alsdann eintretender Sprechverbesserung sich bemerklich machen. — Die kleine Ihnen vorgestellte Patientin, die früher scheu und linkisch war, ist jetzt ein dreistes, munteres, ja übermüthiges Kind geworden. Das wäre gewiss nicht in so vollem Maasse geschehen, wenn bei unvereinigtem Gaumen Sprache und Gesang durch einen harten Süersen'schen Gaumenobturator verbessert worden wären.

Denn Das namentlich macht die kleine Patientin so stolz und glücklich,

dass sie einen eben solchen Gaumen hat, wie ihre Mitschülerinnen und dass sie sich nicht zu geniren braucht, auch einmal den Mund zu öffnen und ihren Gaumen zu zeigen.

Herr von Winiwarter (Lüttich): Ich möchte noch ein Mittel nennen, das mir wenigstens neben den methodischen Sprachübungen in einigen Fällen gute Dienste geleistet hat: das ist eine Art Massage des Pharynx und des Velum und ihrer Muskeln durch methodisches Einführen des Fingers in die Mund- und Rachenhöhle und streichende, knetende Bewegungen desselben längs der Scheimhautoberfläche. Ich glaube, dass das Verfahren in seiner Wirkung einigermaassen der Electricität nahekommt, von welcher unser verehrter Herr Vorsitzende gesprochen hat. (Herr König: Die Lippen dazu?) Ja wohl, die Lippen und die Muskulatur des Pharynx. — Ich glaube übrigens, dass, wie dies schon mehrere Collegen ausgesprochen haben, es sehr wesentlich von der Individualität des Patienten abhängt, wie weit man in der Ausbildung der Sprache bei ihm kommt. Intelligente Menschen, Menschen, denen etwas daran liegt, dass sie eine ordentliche Aussprache erlangen, die eine gewisse Dosis Eitelkeit besitzen, die werden ganz bedeutend besser sprechen lernen, als die sogen. Durchschnittsmenschen. Ich habe bis jetzt nicht ein einziges Mal Gelegenheit gehabt, den Obturator anzuwenden, einfach deshalb, weil er mir nicht zugänglich war und ich muss sagen, dass ich trotzdem in mehreren Fällen ein recht gutes Resultat erzielt habe. Mir kommen diese Patienten immer vor wie Leute, die Klavier oder Violine spielen lernen sollen: manche lernen es sehr leicht und gut, während andere nichts Rechtes zu Stande bringen.

Herr König: Wäre es nicht möglich, dass der Obturator auch von anderen Menschen gemacht würde als von Herrn Schiltsky? Ich habe zufälligerweise wohlhabende Patienten gehabt, die ich hierher schicken konnte, aber die Armen bleiben ohne Obturator.

Herr Wolff: Herr Schiltsky hat mir, wenn es sich um arme Patienten handelte, wie in dem zweiten von mir vorgestellten Falle, den Obturator unentgeltlich oder zu einem sehr geringen Preise hergestellt. Uebrigens glaube ich, dass die technischen Schwierigkeiten keine so sehr grossen sind, und dass auch andere Zahntechniker meinen Rachenobturator werden anfertigen können.

Herr Hirschberg (Frankfurt a. M.): Ich habe in Frankfurt für einen Knaben, bei dem ich die Uranoplastik gemacht hatte, diesen Schiltsky'schen Obturator von einem Zahnarzt machen lassen. (Herr König: Ich glaube nicht, dass der Obturator nachgemacht werden darf, da er, soviel ich weiss, patentirt ist.) Jedenfalls ist dieses Vergehen gegen den Patentschutz unbewusst verübt. Der Obturator wurde also genau nach dem Schiltsky'schen Modell gemacht, und ich habe den Knaben mit dem Obturator bei einem Taubstummenlehrer lange Zeit Unterricht nehmen lassen. Die Sprache ist aber um nichts besser geworden. Nun ist der betreffende Zahnarzt jüngst selbst bei Herrn Schiltsky gewesen, um sich die Sache zeigen zu lassen, und er meint, die richtige Herstellung sei doch nur Jemandem möglich, der viele Obturatoren gemacht und grosse Uebung erlangt hat. Ich glaube demnach nicht, dass es

anderen ausserhalb Berlin lebenden Zahnärzten gelingen wird, genau zu adaptirende Schiltsky'sche Obturatoren herzustellen.

5) Herr Rudolphi (Neu-Strelitz): „Demonstration eines Retentionsapparats für Unterkieferbrüche mit Krankenvorstellung." Vor einigen Jahren demonstrirte hier unser verehrter Herr Vorsitzende einen von Herrn Zahnarzt Sauer construirten Retentionsapparat für Unterkieferbrüche, der sich in dem betreffenden Falle vollkommen bewährte. Aehnliche gute Erfolge erzielte auch Herr Süersen durch einfache Ueberkappung der unteren Zahnreihe mit Kautschukschienen. Beide zahnärztliche Technicismen lassen aber im Stich, wo es sich um Fracturen im Kindesalter handelt. Dass man ebenso Vollkommenes auch bei ganz jugendlichen Individuen mit einfachen Mitteln erreichen kann, wenn man zur Fixirung der Fragmente nicht nur sämmtliche Zähne des Unterkiefers, sondern auch die des Oberkiefers benutzt, zeigt ein Retentionsapparat, welchen Herr Zahnarzt Warnekros, früher bei uns, jetzt in Berlin, als Nachfolger Carl Süersen's, construirt hat. Die Veranlassung dazu gab ein durch Pferdehufschlag hervorgebrachter Bruch der Mandibula zwischen 2. und 3. linken Vorderzahn mit grosser Beweglichkeit und hartnäckiger Dislocation der Bruchstücke bei einem Knaben von $4^3/_4$ Jahren. Die Gypsabgüsse, welche ich herumreiche, geben davon ein deutliches Bild. Complicirt war der Unterkieferbruch mit einer Diastase in der Naht der Gaumenfortsätze beider Oberkieferbeine. Die zuerst versuchte einfache Ueberkappung versagte hier, weil die Kieferbogen und somit die Haftfläche zu kurz und zu niedrig war, auch die Zähne meistens lose waren. Die Fixirung der Schiene gelang aber sofort, als Warnekros sie an einer oberen Gaumenplatte vermittelst seitlicher Golddrahtfedern befestigte, wie das gewöhnlich bei Gebissen geschieht. Ueberdies wurde der Schluss der Ueberkappungen zu einem absolut festen durch Einlage von erwärmter Guttapercha, welche im Munde erhärtend jede kleinste Lücke ausfüllte. Zur Beobachtung der Bruchstelle befindet sich ein Ausschnitt an der Schiene. Die Herstellung des normalen Bogens an der unteren Schiene wurde dadurch leicht erreicht, dass der in seiner pathologischen Stellung hergestellte Abdruck des Unterkiefers an der Bruchstelle durchsägt, nach dem Bogen des Oberkieferabdrucks richtig gestellt und darüber die Schiene gefertigt wurde. Dieser Apparat immobilisirte den Bruch sicher und genirte beim Kauen und Sprechen durchaus nicht. Die Heilung erfolgte in ca. 6 Wochen und stellte einen völlig normalen Kieferschluss her. Die Schwere der Verletzung ist noch heute ersichtlich aus der nachträglichen Bildung eines Sequesters, welcher demnächst zu entfernen sein wird. (Folgt Demonstration des Patienten.)

Discussion:

Herr Sauer (Berlin): Wenn es mir gestattet ist, in Betreff der Kieferbrüche auch das Wort zu nehmen, so möchte ich hervorheben, dass ich in ähnlicher Weise, wie dieser Apparat hergestellt ist, seiner Zeit einen Patienten behandelt habe, dem der Unterkiefer zum grössten Theile mit den entsprechenden Weichtheilen fortgeschossen war. Einen Apparat, wie ihn Herr Rudolphi gezeigt hat, habe ich bei Kindern in Fällen, in denen der Verband

nicht am Unterkiefer selbst befestigt werden kann wegen der Zahnform oder Zahnstellung, schon im Jahre 1883 in der „Deutschen Monatsschrift für Zahnheilkunde", S. 117, empfohlen. Es heisst daselbst: „In solchem Falle würde ich bei Verwendung dieser Verbände für den Unterkiefer eine Ueberkappung des Oberkiefers oder ein Drahtgestell für denselben vorschlagen, welches mit dem Unterkieferverbande durch Federn verbunden ist. Die Construction wäre also wie bei einem Federgebiss." Herr Geheimrath von Bergmann hatte die Güte, den geheilten Patienten seiner Zeit vorzustellen. Es war, wenn Sie sich erinnern, auf der rechten Seite nur ein Stück des Unterkiefers vorhanden bis zum zweiten Molaris, der übrige Theil des Unterkiefers fehlte vollständig, und durch meinen Dehnapparat, den ich im Unterkiefer applicirte, gelang es, das betreffende Bruchstück wieder auf die richtige Stelle zu bringen und die durch Plastik hergestellten Weichtheile, welche durch Narbencontraction verkürzt waren, derart zu dehnen und die Kinnpartie zur Geltung zu bringen, dass der künstliche Unterkiefer, der jetzt von dem Patienten seit 2 Jahren in seiner Heimath getragen wird — der Mann ist Schmied — einen normalen Kieferbogen giebt. Der Dehnapparat für den Unterkiefer konnte in diesem Falle nur dadurch gestützt werden, dass er durch Federn, welche ihn mit einer Platte für den Oberkiefer verbanden, gegen die Unterkieferpartie gedrängt wurde. Was weiter die von mir hergestellten Verbände und die seiner Zeit von Excellenz von Langenbeck vorgestellten Patienten mit Verbänden von mir betrifft, so sind dieselben für den Zahnarzt namentlich so enorm einfach, dass ich mir wohl erlauben möchte, noch einmal darauf zurückzukommen. Sie sind jedenfalls auch billig, denn sie sind nur von Stahldraht hergestellt und die Ligaturen an den Zähnen werden ebenso von ganz dünnem Eisendraht, sogen. Binde- oder Blumendraht genommen. Sie gestatten jeden Ueberblick über den gebrochenen Kiefer und jede chirurgische Behandlung. Ich möchte hier den Vortheil hervorheben, dass diese Maschinen in sich selbst verschiebbar sind. Nachdem eine Seite, die dislocirte, mit dem Apparat verbunden ist, wird die andere Seite nach und nach von Zahn zu Zahn oder von je 2 Zähnen zu je 2 Zähnen mit dem Apparat in Verbindung gebracht. Hierbei nimmt der gebrochene Unterkiefer endlich die normale Form an, wenn er vorher eine anormale Form hatte und dem Patienten wird die normale Form viel leichter und bequemer gegeben, selbst wenn sich die Herstellung der normalen Lage einfach mit den Händen ermöglichen lässt. Die Zahnärzte, welche ausser mir solche Verbände angewandt haben, sprechen sich auch so aus, dass der Verband sich sowohl bei anormaler Lage des Bruches wie bei normaler Lage wohl anwenden lässt. Vielleicht erlaubt mir Herr Geheimrath von Bergmann, einen Patienten vorzustellen, bei dem er die Resection gemacht hat. Bei dem Patienten blieb auf der rechten Seite ein Kieferstück stehen vom Condylus bis zum zweiten Molaris und auf der linken Seite das Stück vom Condylus bis 2. Bicuspis. Es wurde also ein Kieferstück entfernt, entsprechend rechterseits dem 1. Molaris inclusive bis linkerseits dem 1. Bicuspis inclusive, also die ganze Vorderpartie des Unterkiefers. Die stehenden Zähne waren zum Theil etwas gelockert. Nach Herrn Geheimrath von Bergmann's Plan gelang es, nachdem die Ge-

schwulst entfernt war, sofort den Apparat anzulegen. Rechts wurde der Apparat nicht nur an den Zähnen befestigt, sondern auch mittelst einer Perforation des Kiefers mit diesem selbst durch Bindedraht verbunden. Der Pat. hat unter der Stütze des Apparats auch hier vorn, wie Sie sehen, möglichst die normale Form des Gesichts behalten. Zwischen der Lippe und dem vorderen Theile des Verbandes fassten die Verbandstücke Halt und halfen so ein Zusammenfallen der Lippen- und Kinnpartie verhüten.

Herr von Bergmann: Ich erlaube mir, zu bemerken, dass es sich um ein grosses peripheres Sarcom handelte, dass das ganze Mittelstück des Unterkiefers entfernt werden musste, und dass es mir daran lag, während der Heilung gleich schon jene Dehnung, die Herr Sauer so oft uns in bekannter Vorzüglichkeit geleistet hat, in Gebrauch zu ziehen. Die Methode haben wir bei einem meiner Patienten vor 2 Jahren kennen gelernt. In der That löst der Apparat die ihm gestellte Aufgabe in vollendetster Form. Ich darf nicht unerwähnt lassen, dass der Apparat jetzt 3 Wochen lang liegt, ohne dass ein Wechsel stattgefunden hat und dass er den Patienten nicht genirt.

Herr Sauer: Ich möchte mir noch die Bemerkung erlauben, dass dieser Apparat verschiedene Modificationen zulässt, in denen ich ihn auch schon angewandt habe. Ich habe einen Soldaten behandelt, der durch einen Backenstreich einen Bruch zwischen dem 2. Molaris und Weisheitszahn bekommen hatte. Das kürzere Bruchstück mit dem Weisheitszahne ragte um die Höhe der Weisheitszahnskrone über die Zahnreihe der übrigen Zähne. Patient konnte beide Zahnreihen des Ober- und Unterkiefers nicht aneinanderbringen. Das war selbstverständlich eine für die Behandlung insofern schwierige Stelle, als ja der letzte Zahn durch den Apparat nicht gut mit den übrigen Zähnen in eine solche Verbindung gebracht werden konnte, dass man von einer gehörigen Wirkung reden konnte, um so weniger, als der Weisheitszahn durch seine conische Form eine Verbindung mittelst einer Klammer nicht gestattete. Ich habe deswegen in diesem Falle meinen Apparat nur bis gegen den Weisheitszahn angebracht und befestigt. Da die Lage des Unterkiefers mehr nach links war, habe ich beiderseits in der Gegend des 1. Molaris und 2. Bicuspis eine schiefe Ebene mit Goldloth derart angelöthet, dass der Patient gezwungen war, immer mit dem Unterkiefer nach rechts hinüberzubeissen. Der Erfolg war ein derartiger, dass der Biss und die Zahn- und Kieferstellung schliesslich normal wie vorher wurde. Nur als ich den Patienten einer zahnärztlichen Versammlung vorstellen wollte, konnte ich es zu meinem Leidwesen nicht in der gewünschten Weise mit dem Weisheitszahn. Der Patient hatte Schmerzen in der Bruchstelle gehabt. Ein Arzt hatte unglücklicher Weise die Vermuthung, die Schmerzen gingen von diesem Weisheitszahn im Unterkiefer links aus und hatte dem Mann den Weisheitszahn ausgezogen. Der Schmerz war aber selbstverständlich trotz der Extraction geblieben und verlor sich erst mit dem Consolidiren des Bruches. Bei Kindern lässt sich der Apparat ja vielleicht nicht immer, aber doch in den weitaus meisten Fällen anwenden, und ich habe seiner Zeit auch Gelegenheit gehabt, bei einem 4jährigen Kinde einen solchen Apparat zu befestigen und mit Nutzen anzuwenden. Hier ist noch ein Patient, der an Unterkieferbruch

behandelt ist. Derselbe ist von dem Militärarzt in Quedlinburg, der hier diese Maschine gesehen hat, hergeschickt. Der Bruch ging aus von der Gegend des 2. Bicuspis, schräg nach unten bis unter den Weisheitszahn. Es war wegen der entstandenen schiefen Bruchebene eine Verschiebung derart eingetreten, dass die Zahnreihe bis zum 2. Bicuspis sehr viel tiefer war, als die linke Zahnreihe von der Bruchstelle bis zum Weisheitszahn. Jetzt ist der Bruch wieder so, dass man ihn auch als geheilt ansehen kann. Die Zahnreihe ist in gleicher Höhe.

Herr von Langenbeck: Es kommt ja vor, dass Brüche des Unterkiefers durch Verschiebung der Fragmente nicht heilen. Ich glaube, wenn man sie in die gehörige Stellung bringen könnte, so dass die Bruchflächen sich berühren, so müsste ganz bestimmt eine Heilung zu Stande kommen, denn es gelingt niemals, mittelst Durchsägung des Unterkiefers eine Pseudarthrose auf die Dauer herzustellen, der Unterkiefer wächst früher oder später stets wieder zusammen. Es ist mir in mehreren Fällen gelungen, nach Schussfracturen mit Substanzverlust zurückgebliebene Pseudarthrose dadurch zu heilen, dass ich die übernarbten Knochenfragmente, ohne sie wieder anzufrischen, durch Schienen oder Knochennaht mit einander in Berührung erhielt.

Herr Sauer: Der erste Fall, den ich behandelte, wurde mir aus Mecklenburg zugeschickt, bei ihm kam ich auf die Idee, meinen in sich verschiebbaren Verband auch aus Draht herzustellen. Der Patient war in Mecklenburg als geheilt entlassen, trotzdem war noch eine vollständige Verschiebung der Theile zu einander vorhanden und die Kieferstücke aneinander beweglich. Es ist mir in diesem Fall gelungen, eine normale Stellung, wie auch eine feste Verheilung unter dem Verbande zu sehen. Der Patient war ungefähr 25 bis 30 Jahre alt. Die Fractur bestand 8 Wochen, als ich sie zur Behandlung bekam.

Herr Rudolphi: Ich möchte mir nur erlauben, darauf hinzuweisen, dass ich diesen Fall deshalb vorgestellt habe, weil das Resultat mit so einfachen Mitteln erreicht worden ist. Es ist ein Apparat, wie er in jeder kleinen Stadt vom Zahntechniker hergestellt werden kann.

6) Herr Ranke (Groningen): „Vorstellung eines Falles von durch Resection geheilter Ankylosis vera mandibulae.“ *)

Discussion:

Herr Volkmann: Ich möchte fragen, ob es eine Synostose war?

Herr Ranke: Ja, es war eine vollständige Synostose. Es konnte wie bei den Ankylosen des Hüftgelenks Stück für Stück herausgemeisselt werden.

7) Herr Fehleisen (Berlin): „Zur Casuistik der Exostosis cartilaginea.“ **)

Discussion:

Herr Volkmann: M. H.! Ich habe eine nicht unerhebliche Zahl solcher

*) s. Grössere Vorträge und Abhandlungen No. IV.
**) s. Grössere Vorträge und Abhandlungen.

Exostoses bursatae operirt, mit und ohne Gelenkkörper. In allen Fällen bis in die allerjüngste Zeit war eine Communication mit dem Gelenk nicht vorhanden. In diesem Jahre habe ich zum ersten Male eine solche Exostose noch ganz im Kniegelenk drinliegend gefunden. Ein Soldat im Anfang der zwanziger Jahre bekam einen Hufschlag gegen die innere Seite des linken Kniegelenks. Es entwickelte sich allmälig eine Schwellung der Gegend; Patient wurde vom Militär entlassen und kam zu mir. Die Diagnose war sofort zu stellen: Eine Exostose, offenbar innerhalb der Kapsel und verschiedene freie Gelenkkörper. Der Kranke wurde von mir operirt, das Gelenk weit geöffnet, die Exostose abgemeisselt, die freien Körper extrahirt (Zeichnung). An der Stelle, wo an der Fossa patellaris femoris der Limbus des Knorpels in die Höhe hinaufsteigt, hat sich die ganz typische Exostose mit der bekannten drusig-höckerigen, von Knorpel überzogenen Oberfläche entwickelt. Das übrige Gelenk ist vollständig gesund, nur die Zotten sind etwas vergrössert. Ich habe die Literatur noch nicht nachsehen können; so viel ich weiss ist dies der erste Fall derart, wo eine solche grosse Exostose noch ganz im Gelenk liegt und sich noch nicht beim weiteren Wachsthum herausgestülpt, oder vielmehr wo sie sich beim Längenwachsthum des Knochens, von dem sie ausgeht, noch nicht so weit verschoben hat, dass der Zusammenhang mit dem Gelenk verloren gegangen ist. Die freien Gelenkkörper, die übrigens die Grösse von halben Wallnüssen erreichten, waren rein knorpelig und liessen nirgends die Stelle erkennen, wo sie früher aufgesessen. Nun, dies ist ja bei den freien Gelenkkörpern, soweit sie nicht reine Absprengungen von Gelenktheilen sind, das Gewöhnliche. Trotzdem hätte man denken können, Patient hat einen heftigen Hufschlag gegen den Condylus internus bekommen: die Exostose ist eine Art Calluswucherung und die freien Körper sind traumatisch abgelöste Knorpelstückchen, die sich später noch vergrössert haben. Das ist aber nicht möglich, denn diese freien Gelenkkörper, die Sie nachher in der Abbildung sehen werden, sind überall von Endothel überzogen und mit einem feinen Rasen von den allerzartesten Gelenkzotten versehen, also der beste Beweis dafür, dass es sich hier nicht um abgesprengte Knorpelstücke gehandelt hat, sondern dass sie ursprünglich unter der Synovialmembran im Bindegewebe sich entwickelt haben. Immerhin muss man doch annehmen, dass später noch irgend welche Veränderungen am Körper vorgehen, vielleicht auch ein Wachsthum, schon weil man später die Ablösungsstelle niemals sieht. Das ist eine grosse Ausnahme, dass man beim Gelenkkörper später bei der Extraction die Stelle sieht, wo er früher festgesessen hat. Ich würde aber die Körper, die Herr von Bergmann in so colossaler Zahl in seinem Falle gefunden, nicht Reiskörper nennen, das giebt Confusionen. Die gewöhnlichen Reiskörper sind nicht organisirt; in dem Punkte hat sich Virchow früher getäuscht. Er hat früher geglaubt, es wären die gewucherten Gelenkzotten, die sich ablösten, und hat diese Schleimbeutel als Hygroma proliferum bezeichnet. Das ist ja die Virchow'sche Nomenclatur. Wenn man aber die sog. Reiskörper untersucht, und ich habe das sehr vielfach gethan, so sind es nicht organisirte Bildungen, sondern es sind Faserstoffconcremente. Die Täuschung kommt daher, dass die Faserstoffconcremente sich bisweilen an ein Stückchen Rau

higkeit von der Gelenkkapsel festsetzen. Wenn sie also aus Knorpel bestehen, warum wollen Sie sie nicht auch einfach Gelenkkörper nennen? Dass es so viele sind, ist ja ungeheuer interessant, und das kommt ja sehr selten vor.

Herr Fehleisen: Ich glaube auch, dass es zur Klarheit der Sache beitragen wird, wenn man diese Knorpel als freie Gelenkkörper bezeichnet. Ich habe davon Abstand genommen, von vorn herein diese Bezeichnung zu gebrauchen, weil ich nicht wusste, ob man mir das, was ich beschrieben habe, als abgesprengten Theil des Gelenks gelten lassen wird, und deswegen wollte ich nicht gleich betonen, dass es sich um das Gelenk handelt, obgleich das ja meine Ansicht ist.

Herr Volkmann: Aber ich glaube nicht, dass die Frage dadurch influenzirt wird, denn ich habe den sehr interessanten Fall beobachtet, wo bei einer Pseudarthrose am Oberschenkel sich nicht bloss eine ordentliche Kapsel mit Synovia und ein fester knorpeliger Ueberzug der frei in diese Kapsel ragenden Gelenkflächenartig angeschwollenen Bruchenden gebildet hatten, sondern wo sich in dem neuen Gelenk auch eine Anzahl rein knorpeliger freier Gelenkkörper vorfand. Ebenso werden sich auch niemals in einem Schleimbeutel, der als ganz neue Bildung über einer knorpeligen Exostose entsteht, freie Gelenkkörper mit Knorpel und Knochenstructur bilden können. Und wenn sich bei Pseudarthrosen eine Gelenkkapsel mit Zotten und Gelenkkörpern bilden kann, so zeigt dies, dass es nicht nothwendiger Weise die beim Wachsthum verschobene Gelenkkapsel sein muss, von der die Bildung ausgeht. Das nennen Sie (zu Herrn Fehleisen) wohl die abgesprengte Gelenkkapsel?

Herr Fehleisen: Im Sinne der Cohnheim'schen versprengten Keime. Ich möchte nur darauf aufmerksam machen, dass man an einzelnen Stellen des Präparats sehr deutlich sieht, wie sich die freien Körper in den Zotten gebildet haben; die kleinsten sitzen den Zotten fest an, und wenn sie wachsen, wird ihre Verbindung mit den Zotten eine mehr lockere, bis sie sich schliesslich ganz abtrennen.

Herr von Bergmann: Nur zu den Fragen, die in Bezug auf die Benennung aufgeworfen sind, bitte ich einen Augenblick noch um Ihre Geduld. Das Vorkommen von freien Knorpelstücken ist eben nur im Gelenke bis jetzt bekannt gewesen oder in Pseudarthrosen. Ein Fall, wo auch in den Gelenk- und Knorpelexostosen sich solche freie Knorpelstücke finden, ist meiner Ansicht nach bloss von Rindfleisch in den Züricher Beobachtungen beschrieben worden. Dem schliesst sich dieser Fall an. Es ist also wohl ganz richtig, dass man vor ihrer neueren Deutung, erst die allgemeine Bezeichnung wählt, unter welcher alle organischen Fremdkörper in geschlossenen Höhlen bekannt sind; und das um so mehr, weil man ja diese Cysten für Schleimbeutelcysten bis jetzt wieder in Anspruch genommen hat. In den gewöhnlichen Schleimbeutelcysten kommen aber, wie schon gesagt, Knorpel nicht vor, sondern nur in Gelenken und Pseudarthrosen. Die Gelenke über den knorpeligen Exostosen darf man nicht ohne Weiteres als abgelöst vom Kniegelenk ansehen, denn es kommen sogar Exostosen vor, die einen Knorpelüberzug tragen und recht weit vom Gelenk entfernt sind. Ich habe so eben eine von der Tibia entfernt, die zwei Finger breit von dem Malleolus internus

lag. Das Vorkommen der freien Knorpelstücke über diesen Exostosen sehe ich als einen Beweis dafür an, dass es sich hier um ein Gelenk mit allen seinen Attributen, auch den pathologischen handelt.

8) Herr Rosenberger (Würzburg): „Ueber Plastik der Urethra" (Mit Demonstrationen)*).

9) Herr Kajetan Baron Horoch (Wien): „Demonstration einer exstirpirten Niere und einer exstirpirten Milz." Hochgeehrte Versammlung! Ich erlaube mir zwei Präparate von Tumoren zu demonstriren, welche von Kranken stammen, die vor Kurzem an der Klinik des Prof. Albert operirt wurden. Der eine Tumor gehörte der Niere und der zweite der Milz an.

Was zunächst den Nierentumor anlangt, so fand man denselben bei einer 40jährigen Frau, welche am 31. Januar zur Aufnahme gelangte. Dieselbe war nie schwer krank gewesen, hatte zweimal ohne jede Beschwerde geboren, die Menstruation war immer regelmässig und von kurzer Dauer. Die Kranke bemerkte seit zwei Jahren nach einem Falle, der von einer unregelmässigen, einen Tag andauernden Uterinblutung gefolgt war, eine Geschwulst in der rechten Bauchhälfte, welche bei linksseitiger Lageveränderung nach links sich bewegte; die Geschwulst war Anfangs faustgross, nahm stets an Beweglichkeit zu, erzeugte der Pat. bedeutende Magenbeschwerden und reichte bis zum Nabel. Pat. gab an, dass sich die Geschwulst über der Symphyse zusammengezogen hatte, und dass sie Bewegungen spürte, welche sie zur Annahme einer bestehenden Schwangerschaft führten. Anfangs traten Harnbeschwerden in den Vordergrund, indem die Kranke beim Uriniren sehr stark pressen musste in ähnlicher Weise wie bei der Geburt, es entleerte sich hierauf ein Stück geronnenen Blutes mit dem Urin, dem dann etwas flüssiges Blut folgte. Nach Abgang desselben fühlte die Pat. eine wesentliche Erleichterung, bis sich der Anfall von Neuem wiederholte. Stuhlbeschwerden stellten sich öfters ein. Die Geschwulst blieb stationär, bis sie vor einem halben Jahre rasch zu wachsen anfing. Die Magenbeschwerden nahmen zu. Vor 4 Wochen erlitt die Kranke nach einem Falle eine grössere Nierenhämorrhagie.

Bei der Aufnahme bot die Kranke folgenden Stat. praes. dar: Der Bauch asymmetrisch, die rechte Hälfte desselben ausgedehnt und in ihr vom linkseitigen Rectusrande bis zur rechten hinteren Axillarlinie reichend, eine unregelmässige, mehrfach höckerige, auf der Unterlage verschiebliche Geschwulst, von derber Consistenz, nicht fluctuirend, welche nach aufwärts bis zum Rippenbogen sich erstreckte. Die Peripherie des Abdomens in der Höhe der Rippenbogen betrug 70 Ctm., in der Höhe des Nabels 77 Ctm. und in der Mitte zwischen Nabel und Symphyse 82 Ctm. — Die Percussion ergab folgenden Befund: Die Leberdämpfung am oberen Rande der 6. Rippe beginnend,

*) s. Grössere Vorträge und Abhandlungen No. XII.

etwas den Rippenbogen überragend. Ueber der Geschwulst, ungefähr im Nabelniveau ein tympanitischer Schall, daselbst ein quer verlaufender verschieblicher an 3 Ctm. breiter Strang zu fühlen, und man konnte nach rechts unten gegen die Spina anter. super. die tympanitische Zone, welche in ihrer queren Richtung eine Ausdehnung von 7—8 Ctm. hatte, verfolgen. Der erwähnte Strang und die tympanitische Zone waren förmlich in einer Delle und Furche des Tumors eingebettet. Der Tumor überragte die Zone sowohl nach oben gegen die Rippenbogen, als nach hinten gegen die Axillarlinie. Nach vorne und hinten von der tympanitischen Zone konnte man einen grossen Höcker der Geschwulst tasten und unterhalb desselben vorn über dem horizontalen Schambeinaste war ein Streifen tympanitischen Schalles vorhanden. Die Dämpfung in der Quere reichte vom lateralen Rande des linken M. rectus abdominis bis zur hinteren Axillarlinie rechterseits, worauf bis zum lateralen Rande des rechten Sacrolumbaris ein Streifen tympanitischen Schalles eingeschaltet war. Die Nierendämpfung war von der des Sacrolumbaris nicht zu isoliren. Die Dimensionen der Geschwulst waren der Länge nach 27 und der Breite nach 19 Ctm. Bei der Untersuchung per vaginam wurde der Uterus hochgradig retroflectirt gefunden, sein Fundus war unter dem Promontorium tastbar, der Uteruskörper schlank, weich. Bei Bewegungen der Geschwulst bewegte sich der Uterus nicht mit. Beim Eindrücken konnte man die Geschwulst in vorderem Laquear fühlen. Die Länge des Uterus 8 Ctm., beide Ovarien tastbar. Die Menge des entleerten Harnes betrug 500 Cbcm. in 24 Stunden. Der Urin war dunkelgelb, getrübt, sauer reagirend, Sediment in grosser Menge enthaltend, welches aus Harnsäurekrystallen, Schleimkörperchen, Plattenepithelzellen und Bacterien bestand; ausserdem war dem Sediment etwas Blut beigemengt. — Nach all' den angeführten Symptomen konnte man auf das Vorhandensein eines Nierentumors schliessen, jedoch wurde die Gewissheit der Diagnose erst durch directe Sondirung beider Ureteren festgestellt, welche Herr Docent Dr. Pawlik ausgeführt hatte. Bei der Sondirung vorerst des rechten Ureter ergab sich Folgendes: Der aus demselben entleerte Urin war gelb, stark getrübt, mit reichlichen, scheinbar eitrigen Flocken und ab und zu mit Blutcoagulis vermischt. Die Secretion war ziemlich langsam. Microscopisch erwiesen sich die Flocken als Eiter. Geschwulstpartikelchen waren nicht zu sehen. Bei Druck auf den Tumor floss der Harn reichlicher durch den Catheter. Bei Sondirung des linken Ureter hingegen floss aus dem Catheter vollkommen klarer Urin, ohne jedes Sediment und enthielt nach der chemischen Analyse Spuren von Eiweiss. Zur weiteren Sicherstellung der Diagnose wurde später ein Infusion des Colon vom Mastdarm aus mit Brausepulver vorgenommen, in deren Folge sich die ganze Gegend vor dem Tumor entfaltete und tympanitischen Peroussionsschall ergab. Die früher erwähnte Delle vor dem Tumor ergab die deutlichste Schwappung, von mit Gasen gemischter Flüssigkeit, das früher an 3 Ctm. breite Colon blähte sich zu einem Körper von 10 Ctm. Breite auf und das Coecum reichte jetzt bis zur Axillarlinie nach hinten. Nachdem so die Diagnose sicher gestellt worden war, wurde am 7. Februar von Prof. Albert die Exstirpation des Tumors vorgenommen. Es wurde eine schiefe an 25 Ctm. lange Incision gemacht,

welche vom Ende der 11. Rippe nach innen und unten bis gegen die Mitte zwischen Nabel und Symphyse verlief. Nach Durchtrennung der Muskeln und der Fascia transversalis konnte man durch Vordrängen der Eingeweide die Umschlagstelle des Peritoneums deutlich sehen; es wurde der Tumor stumpf vom hinteren Antheil des Colon ascendens und dem median gelegenen Peritoneum gelöst, wobei während des Abpräparirens eine ziemlich starke venöse Blutung aus der V. circumflexa ilei auftrat, die durch Schwammcompression gestillt wurde, sodann drang man nach hinten und innen vor, bis zu einem auf Daumendicke erweiterten, venösen Gefässe in welches ein Zapfen der Geschwulst hineinwucherte. Dieses Gefäss erwies sich später als ein Ast der Vena renalis und wurde, so wie zwei andere Venen und die Art. renalis, unterbunden. Es wurde ferner der Ureter fast in der Mitte der Geschwulst durchgeschnitten. Nach der Herausnahme der Geschwulst zeigte sich, dass das Peritoneum an zwei Stellen eingerissen war. Beide Einrisse wurden sogleich mittelst fortlaufender Seidennaht exact vereinigt. Nach exacter Blutstillung wurden die drei Muskellagen und die Haut durch separate fortlaufende Seidennaht vereinigt, unter jede der vier Schichten Jodoformgazestreifen gelegt. Der durchschnittene verdickte Ureter wurde mit einer Sicherheitsnadel im unteren Wundwinkel fixirt. Die Operation dauerte $^5/_4$ Stunden, die Kranke war während derselben nicht collabirt. In den ersten 2 Tagen nach der Operation war kein Fieber vorhanden, es trat mehrmals Erbrechen ein, der Puls war etwas beschleunigt, die Harnblase wurde öfters mit Salicylsäurelösung gereinigt, die Kranke fühlte sich wohl und klagte über mässige Schmerzen in der Wunde. Die Menge des ausgeschiedenen Harnes 600 Ccm., der Urin stark eiweisshaltig. Diarrhöen in den ersten Tagen. Am 3. Tage früh Temp. 39,5. Verbandwechsel: In der Wunde keine Reaction. Diese Temperatur war die höchste während des ganzen Krankheitsverlaufes, sie fiel in den nächsten Tagen langsam ab und die Wunde heilte mit mässiger Eiterung zu und war in der 4. Woche nach der Operation gänzlich verheilt. Die Pat. hat sich bedeutend erholt, sieht blühend aus, fühlt sich ganz gesund und wurde vor einigen Tagen entlassen. Von Interesse war das Verhalten der Menge des ausgeschiedenen Urins. Pat. hat vor der Operation 500 Cbcm. Harn in 24 Stunden abgesondert. Diese Menge hielt sich auf gleicher Stufe durch einige Tage nach der Operation, um erst später allmälig zu steigen, so dass sie am 13. Tage nach der Operation auf 1300 Cbcm. und am 22. Tage auf 2900 Cbcm. gestiegen war. Jetzt hält sie sich constant auf eine Höhe von 2400—2600 Cbcm. Der Urin ist dunkelgelb, leicht getrübt, sauer reagirend. Specif. Gew. 1,005, abnorme Stoffe fehlen, Urobilin vermehrt. Diese Vermehrung des Urins ist wohl auf die grössere Zufuhr von Flüssigkeiten zurückzuführen, da die Kranke sehr viel trank. Es mag auch sein, dass das Bedürfniss nach grösseren Mengen von Flüssigkeiten durch das Fehlen einer Niere bedingt ist, indem die löslichen Bestandtheile, welche bei normalen Menschen durch zwei Nieren mit einer bestimmten Menge Urin ausgeschieden werden, jetzt durch eine Niere abgesondert werden müssen, was bei vermehrter Flüssigkeitszufuhr zum Organismus in genügender Weise vor sich geht.

Das Praeparat der Niere hat eine unebene höckerige Oberfläche, fühlt sich derb an, hat ein Gewicht von 1300 Grm., ist 20 Ctm. lang und 12 Ctm. breit. Im Querschnitte desselben sieht man im oberen Pole eine kleine Partie der noch vorhandenen normalen Niere, während der Rest derselben in die Aftermasse übergeht. Letztere erwies sich bei der microscopischen Untersuchung als ein carcinomatös degenerirtes Nierenadenom. Entsprechend dem Hilus der Niere sieht man den Querschnitt einer Vene, in deren Lumen ein Zapfen des Tumors hineinragt.

Das zweite Präparat ist einer 34 Jahre alten Frau entnommen, welche am 18. Februar in sehr anämischem Zustande auf die Klinik des Prof. Albert aufgenommen wurde. Anamnestisch hat man über die Frau erfahren, dass sie in ihrer Jugend an Intermittens gelitten und im 17. Jahre eine Pneumonie überstanden hatte. Im 14. Jahre traten zum ersten Male die Menses ein, die stets sehr blass bis zum 23. Lebensjahre regelmässig in der Dauer von 4—5 Tagen wiederkehrten. In ihrem 23. Jahre wurde sie schwanger und gebar ein Mädchen, welches 18 Tage alt starb. Seit dieser Zeit waren die Menses sehr unregelmässig, indem sie entweder alle zwei Wochen sich wiederholten, oder, was öfters geschah, erst nach Pausen von 2 Monaten sich einstellten. Die letzte Menstruation hatte am 1. Februar stattgefunden, wobei die Kranke angeblich sehr viel Blut verloren hatte. Pat. gab ferner an, dass sie seit einem Jahre eine vom Beginne an hühnereigrosse Geschwulst im linken Hypochondrium bemerkte, welche beim Gehen und Stehen Schmerzen verursachte, durch Druck auf dieselbe wurden bei der Kranken Uebelkeiten und Erbrechen von schwärzlichen Massen hervorgerufen. Die Geschwulst hat sich im Laufe eines Jahres nicht wesentlich vergrössert und war noch im Januar dieses Jahres als eigrosser Tumor tastbar. In der Nacht des 15. Februar habe sich Pat. in der Zeit von 8 Uhr Abends bis 1 Uhr Nachts dem Tanzvergnügen hingegeben, sie war nicht geschnürt — ohne Mieder — hierbei wurde sie, ohne dass Schmerzen vorangegangen wären, von Uebelkeiten befallen: beim Nachhausegehen erbrach sie schwärzliche Massen, der Bauch wurde auffallend rasch gross, gespannt und schmerzhaft. Pat. gab weiter an, dass sie nach dem Tanze eine Entwicklung des Tumors in dem Sinne beobachtet hatte, dass derselbe nunmehr weiter abwärts und nach rechts reichte, als früher. Sie war angeblich früher sehr blass, jedoch nach der letzten Menstruation ist sie noch blasser geworden.

Stat. praes.: Pat. sehr blass und anämisch. Die Zählung der Blutkörperchen ergab in einem Kubikmillimeter Blut 1,600,000 rothe und 26,000 weisse Blutkörperchen. Pat. klagt über Bauchschmerzen, fortdwährenden Brechreiz und Erbrechen. Temperatur 38,9. Die Auscultation der Lunge normal, die Herzaction etwas aufgeregt. Lungenpercussion ergab rechts bis zur IV. Rippe einen hellen vollen Schall, von da aber eine Dämpfung, welche am unteren Rande der V. Rippe in der Parasternallinie aufhörte und bis zum Rippenbogen einem tympanitischen Percussionsschall Platz machte. In der Axillarlinie begann der leere Percussionsschall plessimeterbreit und reichte bis zum Rippenbogen, nach hinten bis an die Wirbelsäule. Der Bauch im Niveau der Rippenbogen leicht eingeschnürt. Die Unterbauchgegend vorgewölbt. Bei

der Palpation derselben fand man in der rechten Regio hypochondrica und hypogastrica einen Tumor, dessen scharfer Rand bis etwa über die Mitte des linken horizontalen Schambeinastes reichte, von da an schief nach innen oben um die Mittellinie, dieselbe 2 Ctm. über dem Nabel schneidend, aufstieg; knapp nach dieser Kreuzung tastete man in demselben Rande eine tiefe Kerbe, und hierauf verlief der Rand weiter nach aussen oben und traf den rechten Rippenbogen in der Axillarlinie. Nach rechts und abwärts von dieser beschriebenen Linie konnte man die ganz glatte Oberfläche des Tumors abtasten, welcher den Bauchdecken nicht unmittelbar angelegen, sondern durch eine Schicht undulirender und abgesackter Flüssigkeit von denselben getrennt war. Die Palpation der Geschwulst war etwas schmerzhaft. Die Percussion über der Geschwulst vollkommen leer, nach links überall tympanitisch bis auf eine kleine Stelle im linken Hypochondrium, die der Milzdämpfung entsprach. Der Tumor lag während der Respiration vollkommen ruhig und man konnte eine geringe Verschiebung desselben constatiren, was mit bedeutenden Schmerzen verbunden war. Bei der innerlichen Untersuchung ergab sich Folgendes: Im vorderen Laquear tastete man den unteren Rand des Tumors, der Uterus retrovertirt, die hintere Fläche desselben abtastbar. Bei Bewegungen des Tumors im Bauchraume blieb der Uterus unbeweglich, bei forcirten Bewegungen aber, insbesondere bei Zurückdrängen des linksseitgen Randes nach rückwärts, fühlte man die Vaginalportion sich nach vorn verschieben; man konnte auch den Uterus gegen den Tumor ausgiebig verschieben. Die Ovarien waren nicht zu tasten. In der Sacralgegend fand man Oedem der Haut; die chemische Untersuchung des Urins erwies normale Bestandtheile desselben. Nach diesen geschilderten Symptomen musste man einen Tumor in abdomine diagnosticiren, welcher durch irgend eine Lageveränderung zur peritonitischen Reizung Veranlassung gegeben hatte. Die Stellung einer stricten Diagnose wurde dadurch erschwert, dass man erstens eine Dämpfung an der der Milz entsprechenden Stelle constatirt hatte, ferner durch den Umstand, dass man die Ovarien nicht abtasten konnte. Nach mehrfacher Berathung mit verschiedenen Herren der Universität einigte man sich in der Diagnose eines Milztumors und zwar aus folgenden Indicien: Erstens aus der Beschaffenheit des beschriebenen, scharfen, freien Randes, welcher mit Kerben versehen war, weiter aus der Anamnese, dass der Tumor ursprünglich links beobachtet wurde und beim Tanzen sich nach rechts verschoben hatte und plötzlich auffallend gross wurde. Herr Prof. Albert führte am 8. März unter Spray die Operation aus.

Es wurde ein Schnitt in der Mittelinie von der Symphyse bis über den Nabel geführt. Nach Eröffnung der Bauchhöhle entleerten sich $1\frac{1}{2}$ Liter Ascitesflüssigkeit, worauf man gleich die blossliegende, bläulich violett gefärbte vordere Fläche des Tumors erblickte, welche mit Blutgerinnseln belegt und mit zarten Adhäsionen an den Rändern, an die vordere Bauchwand fixirt war. Ebenso zeigten sich an der hinteren Fläche sowie an den Rändern derselben lockere Adhäsionen mit den Därmen und mit dem Netz, welche stumpf, ohne jede Schwierigkeit abgelöst werden konnten. Nachdem durch Palpation die Leber an ihrem normalen Platz gefunden wurde, war es bald klar, dass es

sich bei unserer Pat. um die verschobene und vergrösserte Milz handele. Es wurde hierauf noch ein querer Schnitt durch die Bauchdecken nach rechts unter dem Nabel geführt, da man durch die frühere Bauchwunde den Tumor nicht hätte entwickeln können. Man suchte den Stiel auf, und fand ihn zwei Finger dick, central an der Hinterfläche des Tumors inserirt. Er bestand aus den Hilusgefässen, welche an zwei Stellen, und zwar knapp an der Geschwulst und etwa 6 Ctm. weiter durch ziemlich scharfe circulär herumgreifende Bindegewebsstränge eingeschnürt waren, ferner aus dem rechtsseitigen, in den Milzhilus herübergezogenen Rande des Omentum majus und endlich aus dem durch Pseudomembranen fixirten Schwanze des Pancreas. Durch Detorquirung der Geschwulst, durch eine beinahe 180° betragende Drehung derselben von rechts unten nach links oben gelang es, den Stiel auf sein Minimum zu reduciren. Die Gefässe sowie die übrigen Stielgebilde wurden sodann zwischen je 2 Massenligaturen durchtrennt. Im Stiele sowie an der hinteren Fläche der Geschwulst befand sich ein bläuliches, spiralig verlaufendes, weiter an der hinteren Fläche des Tumors ein beiläufig hühnereigrosses Gebilde, welches sich nach der Durchtrennung als die aus den einzelnen Windungen nach Art der Nabelstrangvenen zusammengesetzte, vielfach geknickt verlaufende Milzvene erwies, welche mit einem schwarzbraun gefärbten Coagulum ausgefüllt war. Nach Versorgung des Stieles untersuchte man noch die Bauchhöhle und fand eine parenchymatöse Blutung in dem kleinen Becken, welche aus den flächenhaften Adhaesionen herstammte. Dasselbe wurde mit klebender Jodoformgaze, deren beide Enden herausgeleitet wurden, ausgefüllt, die Bauchhöhle mit Salicyllösung ausgespült, die Bauchwunde mit Carbolseide vernäht. Die Operation dauerte eine Stunde. Pat. war gar nicht collabirt. Am 2. Tage erster Verbandwechsel, Pat. befand sich ganz wohl. Am 4. Tage nach der Operation Lungenhypostase, häufiger Lagewechsel. Pat. befindet sich jetzt ganz wohl, die Wunde bis auf den unteren Winkel, durch welchen die Jodoformgaze herausgeleitet wurde, vollkommen geheilt, die Kranke geht im Zimmer herum. — Die in der 3. Woche nach der Operation von Dr. Siegl vorgenommene Blutkörperchenzählung ergab die Zunahme der rothen Blutkörperchen fast um das Doppelte; es wurden in einem Cubikmillimeter 3,660,000 rothe, 12.000 weisse Blutkörperchen gezählt.

Anschliessend an den eben erwähnten Fall suchte ich die einschlägige Literatur durch und konnte unter den bekannten Fällen keinen finden, der dem unserigen analoge Verhältnisse dargeboten hätte. Den Pathologen waren ähnliche Befunde bekannt und Rokitansky beschreibt in seinem Buche vom Jahre 1867 ausführlicher einige Fälle, welche genau dieselben Verhältnisse der Torsion der Milz mit Verlagerung nach rechts, wie wir sie in unserem Falle getroffen haben, dargeboten hatten. Rokitansky bespricht auch die Ausgänge vorhandener Dislocation der Milz und sagt, dass dieselbe nicht selten lange, ja für immer, nachdem die Milz verödete, ertragen wird. In manchen Fällen dagegen wird sie früher oder später, bei freier oder adhärenter Milz tödtlich, und zwar durch eine von der Zerrung des Magens und der Beeinträchtigung der Gefässlumina abzuleitenden Gangrän des Magenblindsackes. Das dislocirte gezerrte Pancreas zieht in dem zum Milzhilus gehen-

den Strange über das untere Querstück des Duodenums hin, und ist im Stande, dasselbe bis zur Undurchgängigkeit zu comprimiren. Unter den 33 Fällen von Milzexstirpation, welche in der Literatur bekannt sind, waren es nur 13 Fälle, bei denen die Milzexstirpation aus anderen Krankheitsursachen als Leukämie vorgenommen wurde, so bei Hypertrophie der Milz, Wandermilz, Cysten etc. Von den sämmtlichen zur Operation gelangten 33 Fällen sind nur 8 glückliche Resultate zu verzeichnen, und gerade diese betreffen jene Fälle, mit Ausnahme eines einzigen Falles von Franzolini, bei denen die Milzexstirpation nicht wegen Leukämie ausgeführt wurde. Wenn ich nun die Indicationen in allen bekannten Fällen erwähnen soll, welche zur Exstirpation die Veranlassung gaben, so waren es meistens die grossen Schmerzen und Verdauungsbeschwerden, welche sowohl den Operateur als auch den Patienten zur Ausführung der Operation bestimmt hatten. Auch in unserem Falle waren die Schmerzen und peritonitischen Erscheinungen Ausschlag gebend zur Vornahme der Operation, und wenn man die hochgradige Torsion der Hilusgefässe der Milz berücksichtigt, so wird man begreifen, dass beim unterlassenen Eingriffe diese Torsion mit der Zeit das letale Ende der Pat. herbeigeführt hätte. Es war wohl die höchste Zeit, die Operation vorzunehmen und wenn man weiter die günstigen Verhältnisse berücksichtigt, welche für die Operation von der Natur selbst durch die Abschnürung des Stieles und die Infarcirung der Milz geschaffen wurden, so war unter der sorgfältigsten Antiseptik a priori der gute Ausgang der Operation zu erwarten. Unser Fall vermehrt die Zahl der günstigen Erfolge von Milzexstirpationen bei nicht leukämischer Erkrankung, und derselbe bildet in Betreff der Indication und des Befundes ein Unicum und lässt auf Grund dieser beiden auch eine Radicalheilung erhoffen.

Was das Präparat der exstirpirten Milz anbelangt, so war dasselbe sogleich nach der Operation 2700 Grm. schwer, an der Vorderfläche gemessen, unter Berücksichtigung der Einziehung nach der Hinterfläche, 21 Ctm. lang, 17 Ctm. breit. Der Tumor war von blaurother Farbe, an der Vorder- und Hinterfläche mit Blut und weissen Fibringerinnseln besetzt, hatte einen rechtsseitigen, scharfen, concaven, einen linksseitigen convexen und einen abgerundeten unteren und oberen Rand. Der Tumor hatte am rechten Rande drei 4 Ctm. tief eindringende Kerbe, am linken einen tieferen, durch Pseudomembranen geschlosssen Spalt. In der Mitte der hinteren Fläche sass eine hühnereigrosse, mit breitem Stiele versehene Geschwulst von einer fein vascularisirten Membran überzogen und bläulich durchschimmernd. Von dieser Geschwulst ging ein dicker Fortsatz aus, der nichts Anderes als die verdickte und vielfach geschlängelte Vena lienalis war. Die Geschwulst war ziemlich derb und fest, sie war an mehreren Stellen eingerissen und man konnte ein schwarzes, mässig Blut enthaltendes hartes Parenchym sehen. Die microscopische Untersuchung ergab das Bild eines Milzinfarctes.

Discussion:

Herr Credé (Dresden): M. H.! Zwei kurze Bemerkungen wollte ich mir erlauben, erstens, dass der vor 3 Jahren hier vorgestellte Kranke, dem ich

wegen einer grossen Cyste die Milz exstirpirte, sich sehr wohl befindet, und zweitens, dass die Veränderungen des Blutes in dem eben gehörten Falle in scheinbarem Widerspruch zu dem Verhalten desselben bei meinem Falle zu stehen scheinen. Der Herr Redner hat mir privatim mitgetheilt, dass unmittelbar nach der Operation in dem Blute eine sehr grosse Menge weisser Blutkörperchen enthalten gewesen sei und dass in den nächsten Wochen eine unverkennbare Zunahme der rothen und Abnahme der weissen Blutkörperchen erfolgt sei. In meinem Fall war es gerade umgekehrt. 4 Wochen nach der Operation begann eine rapide Zunahme der weissen Blutkörperchen, die drei Monate lang anhielt, und dann schwanden sie wieder langsam. Nach weiteren 3 Monaten erschien die Zusammensetzung des Blutes wieder normal. Die Veränderungen im Blut beginnen nun doch selbstverständlich mit dem Ausfall der Milz. Da wir es aber in dem eben gehörten Falle mit einer seit Monaten mumificirten Milz zu thun haben, deren Function also schon lange vor der Operation erloschen war, so muss das in meinem Falle beobachtete Stadium der Vermehrung der weissen Blutkörperchen schon vor der Operation vorhanden gewesen sein und wir befinden uns jetzt in dem Stadium, wo die weissen Blutkörperchen wieder ab- und die rothen zunehmen. Der Widerspruch in dem Verhalten beider Fälle ist demnach nur scheinbar und möchte ich im Gegentheil aus der mitgetheilten jetzigen Beschaffenheit des Blutes auf eine Gleichartigkeit des Verlaufes schliessen.

Herr von Hacker (Wien): Ich möchte nur erwähnen, dass jene Frau, bei welcher Herr Prof. Billroth am 20. März 1884 mit glücklichem Erfolge einen Milztumor (primäres Sarcom) entfernte, den ich im Vorjahre mir zu demonstriren erlaubte, im Herbst an Recidiven auswärts gestorben ist und dass es uns leider nicht möglich war, die Section zu machen.

10) Herr Claus (Elberfeld): „Demonstration einer Nierengeschwulst durch Laparotomie exstirpirt.“ M. H.! Ich würde mir nicht erlauben, hier den Fall vorzutragen und die Geschwulst zu zeigen, wenn mir nicht dazu die Bemerkung des Herrn von Bergmann auf der vorigen Naturforscher-Versammlung Anlass gäbe, dass von 24 durch Laparotomie exstirpirten Nierengeschwülsten 20 Fälle einen unglücklichen Ausgang genommen hätten. Ich trage den Fall vor, weil ich die Ueberzeugung hege, dass sich in nächster Zeit die Fälle vermehren werden, wo der Ausgang nach Exstirpation durch Laparotomie ein glücklicher ist.

Der Fall hier beruhte, wie auch mehrere andere, auf einer falschen Diagnose. Man fühlte im Leibe eine grosse monoloculäre Cyste von der Grösse der Gebärmutter im 9. Monat der Schwangerschaft. Es war nicht die geringste Urinstörung da, auch waren bis zum 4. Monat keinerlei Störungen der Gesundheit eingetreten, nur fühlte die Frau eine Geschwulst, die langsam wuchs und in der letzten Zeit zuweilen Schmerzen im Leibe. Da die Cyste sich an ihrer hinteren Fläche weder umfassen noch verschieben liess, wurde die Diagnose auf eine Ovarialcyste mit starken Verwachsungen nach hinten gestellt.

Die Operation an sich war nur insofern schwierig und dadurch lang-

wierig, als man sich nach und nach über Lage, Natur und Ursprung der Geschwulst orientiren musste. Dazu war die Trennung der vor der Geschwulst liegenden sehr verdünnten hinteren Wand des Peritoneum, sowie die vorgängige Umstechung der darin verlaufenden Blutgefässe nöthig. Sobald man, unter Entleerung und Hervorziehung der grossen morschen Blutcyste, zu der soliden Geschwulst der Niere kam, war die Operation sehr leicht und bald beendet. Die Heilung verlief ohne jede Störung. Die Frau konnte kaum drei Wochen im Bett gehalten werden und verliess acht Tage später das Krankenhaus.

Hier ist die Geschwulst und hier die von Herrn Professor Ribbert in Bonn angefertigte schematische Zeichnung.

Es ist ein zellarmes, faserreiches Fibrom, welches sich in dem vorderen Theile der rechten Niere zwischen der Mark- und der Rindensubstanz entwickelte und beide auseinander drängte. Da, wo die grosse Cyste, welche zwischen $3^1/_2$ und 4 Liter zersetztes Blut enthielt, sich von der Niere abhebt, kann man an der inneren Cystenwand noch die sich immer mehr verdünnende Rindensubstanz der Niere erkennen. Sonst ist der cystöse Hohlraum durch die Nierenkapsel gebildet und zeigt nach innen eine Schicht zellreichen mit Pigment durchsetzten Gewebes, in welchem sich reichliche, lange, spindelige Zellen finden. Ausserdem sieht man viele sehr dicke Venen die Wandungen des Sackes durchziehen. Die Flüssigkeit in der Cyste rührte wohl grösstentheils von Blutungen aus diesen Venen her.

Discussion:

Herr König: Ich habe nur das Wort erbeten, um die Casuistik zu vervollständigen und mitzutheilen, dass ich im Laufe der letzten Jahre 2 Nierenexstirpationen durch den Bauch hindurch bei Kindern gemacht habe. Es handelte sich das eine Mal um ein Sarcom, das andere Mal um ein Myxosarcom der Niere und beide Male um sehr grosse Geschwülste. Das letzte Kind war $2^1/_4$ Jahre alt und hatte einen Tumor, der kaum grösser gedacht werden kann. Beide Male ging die Operation leicht von statten, indem ich die hintere Wand des Peritoneums sehr breit spaltete. Beide Male liessen sich die Tumoren entfernen, mit der Hand lösen bis an den Stiel, der unterbunden wurde und beide Male war der Verlauf ein ungetrübter. In dem einen Fall allerdings, der vor 2 Jahren operirt ist, ist bereits vor ungefähr einem Jahr ein Recidiv constatirt worden, der andere Fall ist erst vor Kurzem entlassen. Ich meine, es ist von Bedeutung, dass man auch diese Sarcome bei Kindern operiren kann, wenn auch selbstverständlich Recidive leicht eintreten werden.

Herr Claus: Ich glaube wirklich, dass diese Operation an sich nicht so schlimm ist, wie manche Operationen von Ovarialcysten. Diese letzteren liegen im Peritoneum und bieten, auch wenn sie gutartig sind, oft ausgedehnte Verwachsungen.

Herr von Bergmann: Die letzte Behauptung möchte ich nicht unterschreiben. Es ist ganz unzweifelhaft, dass es Nierengeschwülste giebt, die nach der Laparotomie leicht entfernt werden können. Ich habe eben aus der Klinik einen Fall entlassen, wo auch durch Laparotomie ein sehr grosser Nierentumor, der verhältnissmässig leicht zu operiren war, entfernt werden

musste. Bei Kindern wird in den meisten Fällen die Schwierigkeit eine ungewöhnliche sein, wie ich aus zahlreichen Sectionsbefunden frühzeitig an Nierenblutungen gestorbener Kinder weiss. Ausser den König'schen Fällen ist mir nur eine gelungene Exstirpation bekannt geworden. Daher darf ich dabei bleiben, dass die Entfernung von Nierentumoren grosse Schwierigkeiten hat. Man braucht ja nur die Krankengeschichten, die von den Operateuren mitgetheilt sind, sich anzusehen. Die Blutungen und Verwachsungen — ich erinnere bloss an die Zerreissungen der Vena cava, die vorgekommen sind — beweisen hinlänglich, dass die Technik der Operation bei den meisten Nierentumoren ungewöhnliche Hindernisse zu überwinden hat. Ich rechne dazu die grosse Malignität dieser Tumoren, ihren ungemein grossen Blutgehalt, das Bestehen von Erweichungscysten und die Lage im retroperitonealen Raum.

Herr König: M. H.! Ich bin darin doch etwas anderer Ansicht. Ich glaube nicht, dass die Exstirpation der retroperitonealen Tumoren überhaupt, und zumal die der ziemlich häufigen Neubildungen der Niere, grosse Schwierigkeiten haben dürfte. Ich gebe zu, es ist etwas ganz Anderes, wenn es sich um eine Hydronephrose mit entzündlichen Erscheinungen handelt. Alle die Tumoren, die ich operirt habe — und es sind deren eine ganze Anzahl — habe ich gleich mit dem Bewusstsein angegriffen: es handelt sich hier um einen retroperitonealen Tumor. Die alten Operationsgeschichten kranken an dieser Frage. Es hat lange gedauert, bis man die Diagnose stellte. Man hat erst den Bauch aufgeschnitten, dann hat man lange am Peritoneum herumgearbeitet, man wusste auch nicht recht, wie man den Schnitt durch die hintere Peritonealwand machen sollte und diese Schwierigkeit lag daran, dass man keinen grossen Bauchschnitt machte. Ich habe in allen Fällen den Schnitt so gemacht, dass ich zunächst die Bauchdecken an der geeignetsten Stelle, meist seitlich breit aufschnitt, dass ich dann bei der Eröffnung der hinteren Peritonealwand den Darm vermied und wenn ich einen grossen Schnitt mache, ist es ja sehr leicht, dass ich mit der Hand ganz langsam zwischen Peritoneum und Tumor eingehe, stumpf löse. Es sind hier und da ja Blutungen eingetreten, aber durch das grosse Loch konnte man die Blutung bewältigen. Die einzige Schwierigkeit war dann eben der Stiel. Dass da einmal in manchen Fällen sehr grosse Schwierigkeiten an dieser Stelle vorkommen können, gebe ich vollständig zu, aber ich glaube, die Regel ist es nicht. Nach den vielleicht ein Dutzend Operationen, die ich an der Stelle gemacht habe, nicht nur bei Nieren, sondern auch bei anderen retroperitonealen Tumoren, ist es mir nicht schwer vorgekommen.

Herr Schönborn (Königsberg): Nur um die von Herrn von Bergmann gewünschte Casuistik der Fälle zu vermehren, erlaube ich mir mitzutheilen, dass ich vor 2 Jahren ein Sarcom der Niere bei einem Kinde mit Glück entfernt habe. Es handelte sich bei einem 7—8jährigen Mädchen um einen etwa zweifaustgrossen Tumor, der in der rechten Hälfte des Unterleibes gelegen war. Die Operation bot, gerade im Gegensatz zu andern Nierenexstirpationen, die ich nach vorausgeschickter Eröffnung der Abdominalhöhle versucht habe, verhältnissmässig wenig Schwierigkeiten dar. Der Fall ist

glatt verlaufen und ohne jedes ungünstige Vorkommniss geheilt. Nach 4 Monaten war von einem Recidiv bei dem Kinde nichts nachzuweisen. Seit jener Zeit habe ich von dem Kinde nichts gehört, glaube aber annehmen zu dürfen, dass, wenn ein Recidiv der Geschwulst aufgetreten wäre, ich eine Mittheilung darüber erhalten hätte.

Herr Landau (Berlin): Der Herr Vortragende, der eine von ihm exstirpirte Nierengeschwulst — wie es scheint, eine Hydronephrose — demonstrirt hat, hat die Hoffnung ausgesprochen, dass die Zahl der Nierenexstirpationen sich mehren möge. Bezüglich der Zahl der für die Nierenexstirpation aufgestellten und allgemein acceptirten Indicationen theile ich jedoch diese Hoffnung nicht, sondern hege vielmehr den Wunsch, dass dieselben auf das richtige Maass eingeschränkt werden mögen. Da ist zunächst die Indication der beweglichen Niere, gegen deren Exstirpation ich mich bereits an anderem Orte ausgesprochen habe; hierher gehört ferner die Hydronephrose und die Nierenbecken-Bauchfistel; beides Erkrankungen, bei welchen die Exstirpation der Niere für das beste Mittel gilt. Wenn man bei unsicherer Diagnose nach gemachtem Bauchschnitt einen hydronephrotischen Sack wie einen Ovarialtumor behandelt hat, so ist es selbstverständlich, dass man mit der totalen Exstirpation faute de mieux nicht zögern darf. Steht aber von vornherein die Diagnose auf eine Hydronephrose fest, so muss die Behandlung, wie ich glaube, nicht auf eine Exstirpation gerichtet sein, sondern auf die Eröffnung des Sackes mit Anlegung einer Nierenbecken-Bauchfistel, wenn es geht, seitlich in der Axillarlinie, unterhalb des Rippenbogens. Abgesehen davon, dass diese nach der von mir geübten und empfohlenen einzeitigen Methode ausgeführte Operation keine besonderen Gefahren bietet, während die Mortalität nach der Exstirpation der Niere eine sehr beträchtliche ist, bietet das Anlegen einer Fistel vor der Exstirpation auch für das fernere Wohlbefinden des Kranken erheblich günstigere Chancen. Denn indem man den hydronephrotischen Sack von seinem Inhalt entleert, fängt der nunmehr unter keinem Inhaltsdruck mehr stehende Nierensack wieder zu secerniren an, und es ist in durchaus conservativer Weise mit dieser Operation dem Kranken nicht nur Nierensubstanz erhalten, sondern sogar wiedergegeben. Wie eine von Billroth zuerst veröffentlichte Statistik ergiebt, findet sich unter 144 Fällen von Nierenexstirpation 9 Mal die Indication des Bestehens einer Nierenbecken-Bauchfistel. Es könnte nun scheinen, als ob diese selbst ein sehr grosses Uebel wäre, das sogar für sich eine so gefährliche Operation erforderte, wie dies die Nierenexstirpation sowohl bezüglich des Ueberstehens des Eingriffes als für das spätere Wohlbefinden ist. Dem aber ist nicht so und es besteht meiner Ansicht nach die Indication, bei bestehender Nierenbecken-Bauchfistel die Niere schlechtweg herauszuschneiden, nicht zu Recht. Denn weder ist die einfache Nierenfistel ein das Leben bedrohendes noch verbitterndes Leiden, noch ist die Exstirpation der Niere hierbei eine prognostisch günstige Operation. Die Vorstellung, als ob die Nierenbauchfistel so lästig und ekelhaft sei, wie etwa eine Blasenscheidenfistel, kann ich auf Grund der Beobachtung von 3 Fällen keineswegs theilen. In dem einen von mir

vor 6 Jahren operirten Falle*) befindet sich die nunmehr 65jährige Kranke, welche von ihrer Hände Arbeit lebt, sehr wohl, und ist während der ganzen Zeit nach der Operation von der Fistel aus selbst nicht einmal das geringste Eczem entstanden, wiewohl oder vielleicht, weil sie keinen complicirten Retentionsapparat zum Auffangen des Urins, sondern ein einfaches Drainrohr in der Fistel trägt. Würden wir den hydronephrotischen Sack exstirpirt haben, so wäre hier wie in analogen Fällen die Gefahr vorhanden, dass bei dem Entstehen einer Hydronephrose der anderen Niere, die ja bekanntlich hier besonders gefährdet ist, der Tod erfolgt wäre, während ihr jetzt selbst eine Hydronephrose dieser Niere nicht verderblich werden kann. Ich glaube daher, dass es ebenso wenig gerechtfertigt ist, wegen Hydronephrosen und wegen Nierenbecken-Bauchfisteln die Nieren herauszuschneiden, wie wegen beweglicher Nieren. Selbstverständlich können ausnahmsweise Complicationen, wie perinephritische Abscesse, Neubildungen auch die Nephrectomie indiciren, aber dann wird sie nicht wegen Hydronephrose etc. gemacht, sondern wegen dieser Complicationen.

Herr Claus: Der Herr Vorredner spricht von Hydronephrose; hier war aber gar keine Hydronephrose, sondern wie ich gezeigt habe, war es ein Fibrom, welches sich nicht im Nierenbecken, sondern von der ganz entgegengesetzten Seite der Niere, zwischen Mark- und Rindensubstanz, entwickelt hatte. Das Nierenbecken war total gesund, und der ganze Inhalt der Cyste, die circa 4 Liter enthielt, war Blut. Die Cyste war sehr brüchig, so zwar, dass, wie ich mit dem Trocart hineingestochen hatte, sich Blut neben der Canüle ergoss, und nur dem Umstande, dass ich die Cyste in demselben Augenblick vor die Schamtheile wälzte, verdanke ich es, dass nicht die geringste Menge Blut sich in den Bauch ergoss. Wenn die Geschwulst vielleicht noch einen Monat bestanden hätte, wäre sie ganz gewiss geplatzt, denn die Hülle war ganz weich geworden, und nach vornhin sehr verdünnt. Ich habe mit Schaudern daran gedacht, was geschehen wäre, wenn ich da vielleicht die Probepunction gemacht hätte, denn da wären 3 oder 4 Liter Flüssigkeit in die Bauchhöhle gelaufen, und kein Mensch hätte diese mehr reinigen können. Also es handelte sich nicht um eine Hydronephrose, sondern um ein Fibrom, welches sich zwischen der äusseren Substanz der Niere, zwischen der Corticalsubstanz und der Marksubstanz entwickelt und, in Folge von Blutungen, zu einer grossen Cyste geführt hat.

Herr Landau: Ich wollte nur dem Herrn Vorredner bemerken, dass sich meine Ausführungen nicht auf den von ihm operirten Falle beziehen, der, wie ich eben höre, ein Nierenfibroid sein soll, sondern im Allgemeinen auf die Indicationen zur Nephrectomie.

Herr Pauly (Posen): Ich glaube doch, dass es sich verlohnt, die Frage noch einmal kurz zu berühren, wann es erlaubt ist, den hydronephrotischen Sack zu exstirpiren. Ich glaube nämlich, dass die principielle Gegnerschaft des Herrn Landau sich wohl mit den bisherigen Thatsachen vereinigen

*) s. Landau, Wanderniere der Frauen, Beobachtung 9, S. 106.

lässt. Es kommt eben darauf an, ob die Hydronephrose doppelt oder einfach ist, und ich glaube, es wird gelingen, die doppelte Hydronephrose genau zu diagnosticiren. Ich werde mir erlauben, das in den Congress-Verhandlungen auf Grund eines Falles mitzutheilen.*)

11) Herr Rydygier (Culm a. W.): „Demonstrationen von Magenresections-Präparaten." M. H.! Die Magenresectionen haben unzweifelhaft in sehr kurzer Zeit ein bedeutendes Interesse gewonnen, ich glaube jedoch noch immer nicht so viel Zutrauen erworben, wie sie es wirklich verdienen.

Deshalb erlaube ich mir, Ihnen 2 Präparate vorzulegen, um zu zeigen, wie man selbst in sehr zweifelhaften Fällen noch eine länger bestehende — ich kann noch nicht sagen radicale — Heilung zu erzielen vermag. Ich habe die Fälle unlängst in der Deutschen Zeitschrift f. Chirurgie (Bd. XXI.) publicirt und gehe hier nur kurz auf die Beschreibung der Präparate ein.

Das erste Präparat hier stellt einen gewiss sehr weit vorgeschrittenen Fall von Krebs dar; es misst an der grossen Curvatur 20 Ctm, an der kleinen 10 Ctm. Die Patientin war zur Zeit der Operation ungemein geschwächt und trotzdem hat sie nicht nur die Operation überstanden, sondern sie lebt — so

---

*) Nachträgliche Mittheilung. Der Fall betrifft einen 18jährigen Knaben mit einer Mannskopfgrossen, rechtsseitigen Hydronephrose, welche punctirt 3—6 Liter blutiger, wenig harnstoffhaltiger Flüssigkeit ergab. Solche Punctionen fanden von 1877—78 6 Mal statt und erwies sich nach der Punction zweifellos, dass der Sack mit der Blase communicirte. Wenn nämlich derselbe prall voll war, so war der abgesonderte Urin (etwa 1 Ltr. in 24 Stunden) hell und klar; nach der Punction war er blutig und schmutzig. Es wurde also eine congenitale Klappenhydronephrose diagnosticirt, welche sich immer mehr abknickte, bis der Sack sich füllte und endlich gegen den Ureter hin definitiv verschloss. Mit gutem Gewissen konnte man sich nach Simon's unvergesslichem Vorgang zur Anlegung einer permanenten Nierenbeckenfistel entschliessen; ja, die Totalexstirpation schien gewiss ihr Recht zu haben. Als ich nun nach wiederholten Punctionen lege artis Ende 1878 die Nierenbeckenfistel zweizeitig anlegte (wobei sich etwa ½ Dtzd. erbsengrosser, schwarzer, innen hohler Steinchen vorfand), trat unter tiefen gastrischen Störungen fieberlos nach 14 Tagen Exitus letalis ein. — Bei der Section zeigte sich, abgesehen von einer klassischen, rechtsseitigen Klappenhydronephrose mit wandständigem Ureterverlauf die linke Niere in sehr mässigem Grade hydronephrotisch. Nun glaube ich, dass man auf die schöne, bisher unbeachtete Arbeit Wölfler's in v. Langenbeck's Archiv, Bd. 21, S. 694, gestützt, die Krankheit der anderen Niere hätte diagnosticiren können, denn die Harnstoffmenge des zur Zeit des vollständigen Klappenabschlusses abgesonderten Harnes der linken Niere betrug pro Liter nur 7 Gramm, war also unter der Norm. Es ist also wenigstens in Fällen von Klappenhydronephrose möglich, die Absonderung der anderen Niere ausschliesslich chemisch und microscopisch zu prüfen und danach die operative Indication festzustellen. Aber die Anlegung einer Nierenbeckenfistel — auch diesen Nachweis verdanken wir Wölfler — ist kein erlaubter Eingriff bei Erkrankung und Insufficienz der anderen Niere, was in der betreffenden Arbeit nachzulesen ist. Es muss eben dann jeder operative Eingriff unterbleiben und die einmal von Maas und Fränkel beabsichtigte Doppelincision bei beiderseitiger Hydronephrose hat keine Aussicht auf Erfolg.

weit meine Nachrichten reichen — vollständig gesund. Der Coll. Dr. Batkowski in Posen schrieb mir etwa 8 Monate nach der Operation, dass sich die Pat. ganz wohl befindet. Um Ihnen zu zeigen, was ihr Magen leisten kann, will ich Ihnen einen kleinen Auszug aus ihrer Speisekarte vorlesen, welchen mir der College gütigst zuschickte: „Sie isst Erbsen, Schweinefleisch, Flundern, Stockfisch, ohne jemals Magenbeschwerden zu bekommen, und arbeitet, wie in gesunden Tagen." Von 77 Pfund nach der Operation ist sie auf 102 Pfund gekommen. Ich meine das ist alles Mögliche, was man von einer Operation unter so desolaten Umständen verlangen kann, wenn man die Patientin auch nur auf 8 Monate vollständig gesund machen würde. Aber ich habe sogar die Hoffnung, dass die Pat. geheilt bleiben wird trotz der colossalen Grösse des Tumors, der hier exstirpirt vorliegt. Ich habe nämlich in diesem Falle, was nicht minder für alle Fälle wichtig ist, nicht am Magen geschont, sondern recht viel gesunde Magenwand mitgenommen. Wenn man genauer zusieht, bemerkt man selbst in grosser Entfernung von dem Hauptkrebsknoten noch einzelne zerstreute kleinste Pünktchen, die man bei der Operation leicht übersehen könnte. Es ist also wichtig, dass man an der Magenseite sich recht weit von der sichtbaren Grenze der Krebsinfiltration hält — mehr als dies auch sonst bei Krebsexstirpationen zu geschehen pflegt — da uns die Erfahrung lehrt, dass namentlich in den Magenwandungen die unsichtbaren Zerstreuungen und Infiltrationen häufig sehr weit reichen. Für gewöhnlich haben wir ja auch am Magen Material zum Fortschneiden genug wegen der gleichzeitig bestehenden Magendilatation. Am Duodenum, wo uns das Material sehr knapp zugemessen ist, schneidet bekanntermassen der Krebs für gewöhnlich ganz scharf ab.

Der Fall, von dem dieses Praeparat herrührt, ist noch in anderer Beziehung von principieller Bedeutung, wie ich das des Näheren in meiner erwähnten Arbeit (Deutsche Zeitschrift f. Chir. Bd. XXI.) gezeigt habe. Ich musste nämlich das Mesocolon auf einer kleinen Strecke (etwa 5 cm lang) vom Colon transversum ablösen, habe das betreffende Stück nicht resecirt und trotzdem ist Gangrän nicht eingetreten. Dies ist nicht etwa ein „Ausnahmefall", wie es Lauenstein nannte, sondern ich glaube sicher behaupten zu können, gestützt auf meine Experimente*) und sonstige Erfahrungen, dass es sich in jedem ähnlichen Falle so verhalten wird, dass es also nicht nöthig ist die Pylorusresection mit einer Resection des Colon transversum in jedem Falle zu complíciren, und zwar dann nicht, wenn man bloss auf einer kleinen Strecke das Mesocolon durchbrochen hat und wenn die Durchtrennungslinie oberhalb der Theilung der Mesenterialgefässe in ihre Arcaden liegt. Ich glaube dies besonders betonen zu müssen, da es gewiss von grösster Bedeutung ist, vorkommenden Falles nicht ohne zwingende Nothwendigkeit die an und für sich schon grosse Gefahr der Pylorusresection noch zu steigern. Andererseits

*) Ueber circuläre Darmresetion mit nachfolgender Darmnaht. Berl. klin. Wochenschrift. 1881. No. 41 und Ein interessanter Fall von zweimaliger Darmresection, Heilung. Berl. klin. Wochenschr. 1882. No. 38.

erkenne ich sehr wohl an die Wichtigkeit der Erfahrung Lauenstein's, Czerny's, Küster's und Molitor's betreffend die Durchtrennung des Mesocolon. Das Nähereingehen auf diese Verhältnisse halte ich hier für überflüssig, da ich das schon in meiner erwähnten Arbeit gethan habe. An dieser Stelle wiederhole ich nur die Schlusssätze:

1) Beim querdurchtrennten Darm darf man auch nicht $^1/_2$ cm weiter den Darm vom Mesenterium abtrennen, als bis zur beabsichtigten Durchschnittsstelle, sonst erlebt man Grangrän der Nahtlinie. Allgemein anerkannter Grundsatz.

2) Beim nicht durchschnittenen Darm, dessen Mesenterium dicht am Darm in grösserer Ausdehnung abgelöst worden ist, muss das entsprechende Darmstück resecirt werden. Ist aber die Durchtrennung weiter ab vom Darm geschehen, namentlich oberhalb der Theilung der Mesenterialgefässe in ihre Arcaden, dann hängt es davon ab, wie gross die abgelöste Schlinge ist, ob man reseciren soll oder nicht. Strikte Zahlen lassen sich nicht angeben, bis zu welcher Länge man nicht zu reseciren braucht. Zur Orientirung kann uns aber der Umstand dienen, dass wir beobachten, ob sich die abgelöste Darmschlinge verfärbt oder nicht; verfärbt sie sich, so ist allemal zu reseciren.

Das zweite Präparat stammt her von einer Patientin mit Ulcus ventriculi. Sie können sehen, wie hochgradig die Verengerung war. Einmal dieserhalb, und andererseits wegen der in Folge von Narbenbildung eingetretenen Rigidität der Pyloruswände war die Passage so sehr behindert, dass Pat. fast nach jedem Essen erbrach. Die Operation hat sie glücklich überstanden und ihre Beschwerden waren darnach gehoben. Leider kann ich ihren jetzigen Aufenthalt nicht ermitteln. — Der Ihnen vor 3 Jahren vorgestellten Frau, die ich auch wegen Ulcus ventr. resecirt habe, geht es nach zuletzt eingelaufenen Nachrichten andauernd gut.

Zum Schluss muss ich noch hervorheben, dass es mir aufgefallen ist, dass Frauen entschieden besser die Pylorusresection vertragen, wie Männer; von meinen 5 Operirten leben 3 und zwar alle Frauen; 2 Männer sind gestorben. Sehe ich darauf hin meine Zusammenstellung von 48 Fällen an, so finde ich, dass angegeben sind 13 Männer, 26 Frauen (in den andern Fällen ist das Geschlecht nicht angegeben); von diesen haben die Operation überstanden 14 Frauen und nur 2 Männer (in einem Fall das Geschlecht nicht angegeben); also das Verhältniss zu Gunsten der Frauen weit überwiegend.

12) Herr von Hacker (Wien): „Zur Casuistik und Statistik der Magenresectionen und Gastroenterostomien“.*)

(Schluss der Sitzung um 1 Uhr.)

*) s. Grössere Vorträge und Abhandlungen No. VII.

b) Nachmittagssitzung in der Aula der Königl. Universität.

Eröffnung der Sitzung um 2 Uhr 10 Minuten.

Herr von Langenbeck: M. H.! Ich theile Ihnen zunächst ein Telegramm mit, welches Sir James Paget aus Torquay im südlichen England uns eingeschickt hat. Dasselbe lautet in englischer Sprache: „Nehmen Sie meinen Dank und bringen Sie ihn der Gesellschaft dar!" Von Sir Joseph Lister habe ich keine Nachricht bekommen. Ohne Zweifel ist er augenblicklich in der Villegiatur, nicht in London anwesend.

Als Mitglieder wurden in die Gesellschaft noch aufgenommen die Herren: 1) Dr. Albert Hoffa, Assistenzarzt in Würzburg, 2) Dr. Witzel, Docent in Bonn, 3) Dr. Settegast in Berlin, 4) Dr. Rehn in Frankfurt a. M., 5) Sanitätsrath Dr. Petri in Detmold, 6) Dr. von Farkas, Primararzt in Budapest, 7) Dr. Kajetan Baron Horoch, Assistenzarzt in Wien, 8) Dr. Holz in Berlin, 9) Dr. O. Sprengel, dirig. Arzt am Kinderspital zu Dresden, 10) Dr. von Antal, Prof. in Budapest, 11) Dr. Paul Reichel, Assistenzarzt in Breslau.

M. H.! Vor der Tagesordnung hat Herr Volkmann uns Abbildungen zu zeigen, die Bezug haben auf die heute morgen stattgefundene Discussion über Knorpelgeschwülste, knorpelige Exostosen.

1) Herr Volkmann: „Demonstration von Abbildungen." M. H.! Heute morgen hat uns Herr College Fehleisen einen ausserordentlich interessanten Fall von Exostosis bursata am Oberschenkel gezeigt, wo eine sehr grosse Exostose vorhanden war, überzogen von einer Gelenkkapselartigen Bildung, die wieder eine grosse Masse freier knorpeliger Gelenkkörper enthielt. Er ist, so viel ich ihn verstanden habe, der Ansicht, dass es sich hier um einen versprengten Keim handle, der gleichzeitig Knorpel und etwas Anlage von Synovialmembran enthalten habe, und dass sich in Folge der Versprengung dieses Keimes von der Gelenkspalte her an einer höher gelegenen Partie des Femur nun eine Art Gelenkkopf mit Kapsel u. s. w. gebildet habe.

Ich glaube, dass es in Bezug auf die Kapselbildung die Bildung einer solchen Synovialmembran, welche Synovia enthält, doch nicht nothwendig ist, auf die Theorie der versprengten Keime zurückzugehen, und ich möchte sogar glauben, dass diese Theorie für die Synovialmembran gewisse Bedenken hat. Ja, wenn die Synovialmembran ein Epithellager hätte, könnte ich mir die Richtigkeit jener Annahme sehr gut vorstellen; aber so handelt es sich bloss um ein Bindegewebslager, auf dem sich die früher sogenannten „Bindegewebskörperchen", die Bindesubstanzzellen, in der bekannten Weise als Endothel gelagert haben. Ich finde auch gar nicht, dass es nothwendig ist, auf eine solche Versprengung eines Keimes zurückzugehen. Man kann sich das sehr einfach durch Verschiebungen der Theile erklären. (Demonstration an der Wandtafel.) Wenn sich in der Gegend des Epiphysenknorpels oder auch vom Limbus

des Gelenkknorpels ausgehend, an einer Stelle eine solche Exostose bildet, die also in einem verknöcherten Knorpelauswuchs besteht, so wird sich dieselbe, wenn nachher der Knochen sehr bedeutend wächst, immer mehr nach der Mitte der Diaphyse hin verschieben und die Kapsel über sich ziehen, und auf diese Weise können sich sehr gut Exostosen bilden, die von einer Kapsel überzogen sind und die einmal noch mit dem Gelenk in Zusammenhang stehen und ein anderes Mal nicht mehr.

Ich lege Ihnen hier eine sehr instructive Abbildung vor von einem Falle von einer solchen Exostosis cartilaginea, die ich kürzlich operirt habe und die ausnahmsweise noch ganz intraarticulär sass. Die Exostose ist aber auch viel später entstanden, als sie gewöhnlich zu entstehen pflegt, nämlich bei einem ungefähr 20jährigen Menschen nach einem ganz sicher traumatischen Anlass. Ein Pferd hat ihn gegen den Condylus internus geschlagen; dann ist eine knöcherne Auftreibung des Condylus entstanden, daneben Hydarthros; Gelenkkörper haben sich gebildet, und es fand sich nun also diese eigenthümliche Exostose. (Vorzeigung der Abbildung.)

Nachdem ich das Gelenk weit aufgeschnitten hatte, fanden sich neben der grossen, breitbasig aufsitzenden Exostose, die abgemeisselt wurde, drei rein knorpelige Gelenkkörper von halb Wallnussgrösse, die, nach der Versilberungsmethode untersucht, mit Endothel überzogen waren und auch einen ganz dichten Rasen der allerschönsten Gelenkzotten besassen.

Ich gebe gleich noch eine zweite Zeichnung herum, die sich auf unsere Tuberculose-Discussion bezieht, und bitte deshalb um Indemnität. (Demonstration.)

Es handelt sich hier um lipomasische, hyperplastische Gelenkzotten von ganz ungewöhnlicher Grösse und Zahl, die ich einem jungen Menschen aus dem Kniegelenk geschnitten habe. Die Affection bestand 14 Jahre. Kurz vor der Operation traten bei ihm Reizungserscheinungen ein, es bildete sich etwas mehr Erguss im Gelenk, er konnte nicht mehr ordentlich gehen und hatte Schmerzen, und als ich die grossen Zottenconvolute exstirpirte, fand sich, dass eben an ihnen eine Tuberculose entstanden war. Ueberall findet man unter dem serösen Ueberzug dieser colossal-hypertrophischen Gelenkzotten ganz frische miliare Tuberkel.

Herr von Langenbeck: M. H.! Es würde nun die Discussion über die Tuberculose fortzusetzen sein; es ist aber von vielen Seiten darauf aufmerksam gemacht worden, dass dann bei dem grossen Umfange des uns noch vorliegenden Materials sehr viele Vorträge gar nicht gehalten werden könnten, und Herr Volkmann ist ganz damit einverstanden, dass der Rest der Discussion über Tuberculose bis zum nächsten Congress verschoben wird. (Zustimmung.)

2) Herr Bessel-Hagen (Berlin): „Ueber die Pathologie des Klumpfusses und über die Behandlung hochgradiger veralteter Fälle mittelst der Talusexstirpation“*). Da trotz der viel-

*) Auszug des Vortrages. — Genauere Angaben und Abbildungen wird der Verfasser demnächst in einer ausführlichen Bearbeitung der Pathologie und Therapie des Klumpfusses folgen lassen.

fachen Umwandlungen, welche die Lehre vom menschlichen Klumpfusse während der letzten Jahre erfahren hat und trotz einer grossen Menge von Arbeiten über diesen Gegenstand die Frage, wie man hochgradige Klumpfüsse behandeln solle, noch immer ihrer endgültigen Entscheidung harrt, so veranlassten mich Erfahrungen, welche ich im Friedrichshainer Krankenhause und in der Klinik des Herrn Geheimrath von Bergmann gesammelt habe, zu einer kritischen Prüfung Dessen, was bisher auf diesem Gebiete geleistet worden ist. In erster Linie hat sich eine solche Untersuchung natürlich auf die Kenntniss der pathologischen Veränderungen und auf Das, was wir von der Entwicklung und von den Wachsthumsvorgängen am Knochen wissen, zu stützen; es wurde damit das Studium einer grossen Zahl von Präparaten zur Vorbedingung und es war dasselbe um so mehr geboten, als man über das Wesen der als „Klumpfuss" bezeichneten Deformität noch nicht hinreichende Aufklärung zu besitzen schien. Die von mir angestellten Untersuchungen haben nun bezüglich des pathologischen Baues, welchen der Fuss beim Varus und Equinovarus besitzt, zu wesentlich neuen Anschauungen geführt; sie haben damit ergeben, dass der Streit der verschiedenen sich einander gegenüberstehenden Theorien nicht wohl zum Abschluss kommen konnte, ehe eine anatomische Grundlage in sicherer Weise geschaffen war. Die mannichfachen Combinationen, in denen die Deformität vorkommt, zusammen mit den secundären Störungen, denen sie unterworfen ist, machen den ganzen Gegenstand von vornherein zu einem ausserordentlich complicirten; dennoch hat es sich mit voller Bestimmtheit nachweisen lassen, dass die verschiedenen Arten des Klumpfusses, auch wenn sie gänzlich veraltet sind, doch immer sehr schwerwiegende Unterschiede aufzuweisen haben. Folgt daraus auf der einen Seite, dass in klinischer Beziehung dem veralteten Klumpfuss mit seinen deformirten Knochen in jedem Einzelfalle eine besondere, seinem anatomischen Verhalten Rechnung tragende Beurtheilung gebührt, so ist andererseits das Streben, für die Entstehung sämmtlicher Formen eine einzige Ursache festzustellen, als ein durchaus verfehltes anzusehen. Es ist vor Allem daran festzuhalten, dass die ätiologisch verschiedenen Arten des Klumpfusses, trotz der scheinbaren Aehnlichkeit ihrer äusseren Form, nicht nur genetisch, sondern auch morphologisch verschiedene Deformitäten darstellen. Jede einzige besitzt ihre pathognomonischen Merkmale, welche nicht einmal durch die secundären Veränderungen in Folge der Belastung und des Gebrauches im Leben gänzlich verwischt werden. Die einzelnen Arten des Klumpfusses müssen daher in jeder Hinsicht scharf auseinander gehalten werden.

I. Aetiologie und Pathogenese. Pathogenetisch sind 3 Gruppen zu unterscheiden, von denen die erste die angeborenen, die zweite und dritte die im Leben erworbenen Klumpfüsse umfasst.

1) Die congenitalen Klumpfüsse sind trotz aller Gegensprüche nichts weniger als myogene Contracturen; sie beruhen auf einer abnormen Form und Lagerung der einzelnen Knorpel und ihrer Gelenkfacetten, während das Verhalten der Weichtheile diesem Zustande angepasst, also in den meisten Fällen als etwas Secundäres aufzufassen ist.

a) Eine selten vorkommende, hierher gehörende Form von Varus verdankt ihre Entstehung einer defecten Bildung der Tibia; sie ist, was den Fuss betrifft, eine Wachsthumsstörung in Folge des einseitig verminderten Widerstandes. (Demonstration eines Präparates.)

b) Ebenso sicher erwiesen ist die Entstehung congenitaler Klumpfüsse in Folge einer Einschränkung der fötalen Bewegungen durch abnorme Lagerung oder abnormen Druck im Uterus. (Demonstration eines Präparates, an dem auf eine hierfür characteristische, durch den Druck der Uteruswand übereinander geschobene Stellung der Zehen aufmerksam gemacht wird.)

Hierher würden auch die congenital paralytischen Vari gehören.

c) Die Berücksichtigung individueller Verschiedenheiten einerseits und andererseits die Beachtung ontogenetischer und phylogenetischer Thatsachen zeigt aber auch, dass eine andere Reihe von Klumpfüssen aus einer fehlerhaften Entwicklung hervorgeht und aus einer Zeit stammt, in welcher der Fuss seine ursprünglich ganz gestreckte und dem Verhalten der vorderen Extremität analoge Stellung noch nicht verlassen hat. Insofern der anatomische Bau in solchem Falle einige Aehnlichkeit mit demjenigen des Fussskelets beim Orang und bei einigen Edentaten besitzt, ist die Annahme eines Atavismus nicht ganz von der Hand zu weisen.

2) Die zweite Gruppe umfasst den kleineren Theil der im Leben erworbenen Klumpfüsse, nämlich diejenigen traumatischen Klumpfüsse, welche durch eine Verletzung der Tarsal-Knochen und -Gelenke selbst entstanden sind und daher gleichfalls von Anfang an ein deformes Knochengerüst besitzen.

3) Zur dritten Gruppe ist die grosse Zahl der übrigen nach der Geburt acquirirten Klumpfüsse zu rechnen, bei denen das deformirende Element ausserhalb des Fussskelets liegt.

Obgleich dieselben ätiologisch noch sehr verschiedene Ursachen haben, so gehen sie doch sämmtlich aus einer allmäligen Umgestaltung des normalen Fussgerüstes unter dem Einflusse stetig und in derselben Richtung wirkender mechanischer Kräfte hervor; sie zeigen daher, gleichviel ob sie durch Trauma, Entzündung, Lähmung, Gewohnheit oder noch auf andere Art entstanden sind, zunächst nichts Anderes als eine ausgiebige, mit Adduction und Plantarflexion verbundene Supinationsstellung des sonst normal geformten Fussskelets. Während in der einen Reihe der hierher zu zählenden Fälle, die man insgesammt als „consecutive Klumpfüsse" bezeichnen kann, das Verhalten der Tibia und Fibula, wie z. B. bei einer dislocirt geheilten Fractur oder bei einer Resection der distalen Tibiaepiphyse die falsche Fussstellung bedingt, sind es in der anderen Reihe die Veränderungen der Weichtheile, wie z. B. Narbencontracturen, Schrumpfungen der Gelenkkapseln und nutritive Veränderungen der Muskeln, welche zunächst allein einer Correctur der anomalen Gelenkstellung entgegenwirken.

II. Anatomie. Bezüglich des anatomischen Baues, der bei den verschiedenen Arten des Klumpfusses, entsprechend den ätiologischen Verhältnissen, auch stark genug variiren muss, beschränke ich mich auf die Angabe nur des Wichtigsten und auch das nur so weit, als es für unsere therapeutischen Ein-

griffe von Einfluss ist; ich lasse ebensowohl die bekannten Erscheinungen wie die selten vorkommenden Deformitäten überhaupt unberücksichtigt. (Erläuterung an zahlreichen Abbildungen und Präparaten begleitet das weiter Vorgetragene.)

1) Der congenitale Klumpfuss. Was die gewöhnlich vorkommenden Arten des congenitalen Klumpfusses betrifft, so kann keine einzige der seither aufgestellten Theorieen als vollkommen richtig anerkannt werden. Am meisten Berechtigung hatte die Lehre Kocher's, insofern als sie sämmtliche Theile als abnorm in Form und Lage betrachtete; aber auch diese Theorie legte, wie alle übrigen, irrthümlicher Weise das Hauptgewicht auf die Krümmung im Chopart'schen Gelenk. Es mochte das wohl darin seinen Grund haben, dass hier gerade die Deformität durch secundäre Verschiebung am auffälligsten und noch dazu in sehr früher Zeit vermehrt wird. Sehe ich von den in der späteren Schwangerschaftszeit erworbenen Klumpfüssen ab, so ist das ganz gewiss, dass die typische Form derselben auf Veränderungen beruht, welche alle Theile des Fusses, das Fussgelenk und den Unterschenkel, ja nicht selten auch den Oberschenkel betreffen. Alle Präparate ohne Ausnahme, sowohl aus den embryonalen wie aus der postfötalen Zeit, zeigten Anomalieen in der Gestaltung der einzelnen Knorpel oder Knochen ebenso wie in der Stellung und Richtung ihrer Gelenkfacetten. Mit Rücksicht auf die Entwickelungsgeschichte muss ich aber den früheren Theorieen, nach denen die Krümmung im Chopart'schen Gelenk unser Interesse in erster Linie auf sich lenken sollte, widersprechen; ich lege in morphologischer Hinsicht das Hauptgewicht 1) auf die Veränderungen des Talus und seiner Gelenkfacetten, und zwar mehr noch des Taluskörpers als des Talushalses, und 2) auf die Form und Stellung des Calcaneus.

Wie die analytische Untersuchung des angeborenen Klumpfusses zeigt, verdankt er die Eigenthümlichkeiten seines Baues 1) einer angeborenen perversen Form und Stellung der beiden Sprunggelenke gleichzeitig im Sinne einer Plantarflexion und Adduction, 2) einer perversen Form und Stellung des Chopart'schen Gelenkes im Sinne einer Supination. Da nun die hinteren beiden Tarsalknochen keine oder doch nur eine sehr geringe Supinationsstellung einnehmen, so ist der vordere Abschnitt des Fusses gegen den hinteren um seine Längsaxe gedreht und diese Torsion des Fusses im Chopart'schen Gelenk ist als eine sehr wesentliche zu betrachten. Alle übrigen Anomalien — und zweifellos haben auch die kleineren Gelenke und Knochen ihren Antheil an dem Aufbau der Deformität — treten jedenfalls mehr in den Hintergrund zurück und sind vielfach auch secundärer Natur. Wie Hueter die plantarflectirte Stellung des Talo-Cruralgelenkes als etwas ganz Nebensächliches betrachten konnte, ist nicht recht zu begreifen, wenn man dieselbe ähnlich wie bei ganz veralteten auch schon an fötalen Klumpfüssen weit über das physiologisch mögliche Maass hinausgehen sieht. Ja, ich kann mehrere embryonale Präparate vorlegen, an denen die Tibia nur auf dem hintersten Theile des Taluskörpers ruht und der Calcaneus in grosser Ausdehnung mit den Unterschenkelknochen articulirt. In wie verschiedenen Graden diese Plantar-

flexion auch vorkommen mag, jedenfalls ist sie bei den congenitalen Klumpfüssen eine ganz constante. Dabei ist es von grosser Bedeutung, dass sie nicht als Ausdruck einer einfachen Bewegung im Sinne Henke's aufgefasst werden darf, sondern dass sie durch die pathologische Configuration des Talus und durch die anomale Stellung der Gelenkfacetten bedingt wird.

Der ganze Taluskörper ist abgeplattet, keilförmig nach hinten zugeschärft, ähnlich wie in früher Embryonalzeit; die Gelenkfacette des Talocruralgelenks ist dazu nach hinten verschoben, verschmälert, abgeflacht und nicht viel grösser als die gleichfalls abnorm geformte Facette der Tibia. Es ist klar, dass das Talo-Cruralgelenk hiermit den Charakter eines Ginglymus verlieren muss; es nähert sich mehr oder weniger einer Amphiarthrose, einem Schiebegelenk mit straffer Kapsel. Der Vergleich eines normalen Talus mit demjenigen eines kindlichen Klumpfusses und besonders die Betrachtung von Sagittalschnitten lehrt die Abplattung und Keilform in auffälliger Weise kennen; sie giebt auch Aufschluss darüber, warum der Calcaneus in noch stärkerer Plantarflexion sich befindet als der Talus, und erklärt endlich auch die congenitale Verkürzung des Gastrocnemius, welche nach Hueter's Theorie doch nicht zu verstehen wäre.

Ebenso constant wie die plantarflectirte Stellung ist dann die Adduction der hinteren Tarsalia. Ist die Drehung in diesem Sinne schon am Talus deutlich ausgesprochen und veranlasst durch eine Aenderung in der Stellung der tibialen Gelenkfläche zum Körper des Talus, so ist sie noch in weit höherem Maasse am Calcaneus vorhanden. Die Drehungsaxe des Talo-Calcanealgelenkes zeigt eine gänzlich vom Normalen abweichende Richtung. Während ferner in der Norm die Längsaxe des Calcaneus mit derjenigen des Talus einen nach vorn offenen Winkel bildet, verläuft sie am angeborenen Klumpfuss gerade umgekehrt, nämlich abgesehen von der schrägen Richtung nach abwärts von hinten und aussen nach vorn und innen. Der Processus anterior calcanei ist dem zu Folge nach einwärts gewendet, der Fersenfortsatz dagegen ganz nahe an den Malleolus externus hinangerückt. Da ausserdem der ganze Calcaneus etwas lateralwärts verschoben ist, so ist auch das Ligamentum calcaneo-fibulare ausserordentlich verkürzt und andererseits der Malleolus externus im Wachsthum zurückgeblieben. Es ist nie ein rechter Werth auf diese Anomalien gelegt worden; dennoch bilden sie sowohl anatomisch wie klinisch eine constante und für die Behandlung die wichtigste Eigenschaft des congenitalen Varus. Ja sie gewinnen noch mehr an Bedeutung dadurch, dass der Unterschenkel, wenigstens beim Fötus und beim Neugeborenen, eine abnorme Torsion nach innen aufweist, während zugleich die distale Fibulaepiphyse an der Tibia nach vorn verschoben ist; ein Verhalten, welches auch später durch die secundär eintretende Torsion nach aussen meist nur wenig abgeändert wird. Auf die Veränderungen im Chopart'schen Gelenk und auch auf die der übrigen Knochen gehe ich an dieser Stelle nicht ein; sie sind aus Hueter's und Kocher's Arbeiten wohl bekannt; nur muss ich Das noch bemerken, dass die Verlängerung des Talushalses nach innen und abwärts, auf welche Hueter so grosses Gewicht legte, in sehr vielen Fällen nur eine scheinbare ist, indem sie sich einerseits auf

die geschilderten Verhältnisse, andererseits auf eine anomale Verschmälerung des Talushalses auf Kosten der oberen und äusseren Partien zurückführen lässt. Sehr wesentliche Abänderungen erleidet das skizzirte Bild secundär unter dem Einflusse der Belastung und des Gehens. Mehr durch Umgestaltung der Knochenformen als durch Verschiebung werden die einzelnen Deformitäten noch verstärkt. Die auffälligsten Veränderungen aber erleidet der Talus; sein Körper wird durch den Druck der Tibia stark verkürzt und noch mehr keilförmig abgeschliffen; das Collum tali wird durch den Druck des Naviculare von der Innenseite her zur Atrophie gebracht, so dass bei Erwachsenen schliesslich die Axe des Talushalses mit der des Taluskörpers zusammenfällt. In anderer Weise übt natürlich eine lange dauernde orthopädische Behandlung ihren Einfluss auf die Knochenformen aus.

2) Die acquirirten Klumpfüsse. Die traumatischen Klumpfüsse der zweiten Gruppe meiner Eintheilung lasse ich aus leicht ersichtlichem Grunde aus dem Bereiche meiner Schilderung, ebenso die Anfangsstadien der übrigen im Leben erworbenen Klumpfüsse. Dass bei hochgradigen und veralteten, consecutiven Klumpfüssen Eigenthümlichkeiten zu Tage treten können, welche als Secundärerscheinungen vom congenitalen Klumpfuss her bekannt sind, ist nicht abzuleugnen. Die Kräfte, welche auf den Klumpfuss einwirken, sobald er zum Tragen der Körperlast verwendet wird, müssen ja bei allen Arten ihrer gesammten Configuration zu Folge nach einer ähnlichen Richtung hin zur Wirkung kommen und deswegen zu ähnlichen Veränderungen der Weichtheile führen. Dennoch aber ist die Anschauung, dass die congenitalen und die acquirirten Klumpfüsse nach langem Bestande auch in ihrem Knochenbaue einander ähnlich würden, eine durchaus falsche. Selbst bei ganz veralteten Klumpfüssen, die durch ossificirende Periostitis stark verändert sind, bleibt noch Vieles zurück, was an die ursprüngliche Stellung und Form des Unterschenkels und der Fusswurzelknochen erinnert. Vor Allem unterscheiden sich die erworbenen Klumpfüsse von den angeborenen durch das Verhalten der beiden hinteren Tarsalknochen und besonders durch die Stellung des Calcaneus. Ausserdem zeichnen sich alle erworbenen Klumpfüsse durch eine ungewöhnlich starke Torsion der Unterschenkelknochen nach aussen, besonders bei starker Atrophie des Beines und osteoporotischer Beschaffenheit der Knochen, aus; ja diese Torsion kann noch über die individuellen Schwankungen hinausgehen, mit denen uns Mikulicz bekannt gemacht hat. Aber abgesehen von den Unterschieden zwischen den congenitalen und acquirirten Formen werden auch nicht einmal die erworbenen Klumpfüsse alle einander gleichen. Einmal lassen sich verschiedene anatomisch gut charakterisirte Deformitäten unterscheiden, je nachdem sie aus der Kindheit oder aus der Zeit der Wachsthumsvollendung stammen. Dann aber kommt es auch, je nach der Beschaffenheit der Weichtheile und besonders der Gelenkbänder, in dem einen Falle vorwiegend zu Formveränderungen in Folge von Druckschwund, in dem anderen Falle vorwiegend zu Subluxationen; und diese Subluxationen kommen ebensowohl in beiden Sprunggelenken wie im Chopart'schen Gelenk zu Stande. Ich stehe also im Gegensatze zu Denen, welche die secundären Veränderungen der erworbenen Klumpfüsse besonders

auf Wachsthumsdifferenzen zurückführen und das Talo-Calcanealgelenk vor Verschiebungen geschützt glauben, wie z. B. Hueter und Lorenz.

Vornehmlich sind hier zwei Formen des veralteten, acquirirten Klumpfusses zu berücksichtigen.

a. Die eine Form weist neben Verschiebungen in den Gelenken sehr bedeutende Formveränderungen der Knochen auf. Eine sehr beachtenswerthe Eigenschaft dieses Klumpfusses ist es, dass der Talus in seiner plantar-flectirten Stellung durch den Druck der Tibia in seiner Längsaxe verkürzt und keilförmig zugeschliffen wird, dass sein Hals und Kopf durch das Naviculare von innen her zum Schwunde gebracht werden, dass er also dann in Gestalt und Stellung dem Talus eines hochgradigen und veralteten congenitalen Klumpfusses ähnlich wird. Auch hier verliert das Talo-Cruralgelenk seinen normalen Character; auch hier ist eine Dorsalflexion durch Uebereinandergleiten der Gelenkflächen ausgeschlossen, da aus dem Ginglymus annähernd eine Amphiarthrose geworden ist. Aber die Aehnlichkeit dieses Klumpfusses mit dem congenitalen Varus ist eben auch nur auf dieses Verhalten beschränkt. Ganz anders ist es mit dem Calcaneus. Derselbe bleibt mit seiner Längsaxe in sagittaler Richtung und mit seinem Fersenfortsatz ungefähr in der Mitte zwischen Malleolus internus und externus stehen.

Sehr viel häufiger bekommt man es mit einer anderen Form des consecutiven Klumpfusses zu thun, welche vorwiegend durch Subluxationen characterisirt ist. Durch eine übermässig gesteigerte Supination und Plantarflexion des Fusses wird hier der Talus gewissermassen aus seinen Verbindungen nach vorn und aussen hinausgedrängt. Es treten Verschiebungen zuerst im Chopart'schen Gelenk, dann im Talo-Crural- und im Talo-Calcaneal-Gelenk ein, der Art, dass endlich ein grosser Antheil des Körpers und der Talusrolle vor die Malleolennische gelangt und zugleich auch der laterale Theil der unteren Gelenkfacette am Taluskörper frei wird.

Es würde mich zu weit führen, wenn ich auf den Mechanismus dieser Subluxationen eingehen wollte; ich erwähne nur, dass das Ligamentum deltoides dabei eine grosse Rolle spielt. Durch dasselbe am Malleolus internus festgehalten, kommt nämlich der Calcaneus durch die Subluxation im Talo-Calcanealgelenk gleichzeitig in eine mässige Adduction und in eine so überaus starke Supinationsstellung, dass diese Art des Klumpfusses dadurch vor allen übrigen Arten ein besonderes und characteristisches Aussehen erhält. Der Fersenfortsatz bleibt weit vom Malleolus externus entfernt, mehr in der Mitte zwischen ihm und dem Malleolus externus stehen, während die Plantarfläche des Calcaneus ganz ungewöhnlich weit von der Spitze des Malleolus externus abgedrängt wird. Man würde sich übrigens sehr täuschen, wenn man glauben wollte, dass die veralteten Klumpfüsse dieser Art auch immer eine Reposition der Luxationen und damit eine Correctur der falschen Fussstellung gestatten müssten, weil die Form ihrer Knochen nur wenig abgeändert ist. Vielmehr verschieben sich im Laufe der Zeit die Insertionsstellen der Ligamente am Taluskörper; es treten

Schrumpfungen erschlaffter Kapselpartien ein und zu allem Diesen kommen noch Knochenauflagerungen und periostitische Wucherungen, welche ohne eine schwere Verletzung die Reposition des Talus verhindern müssen. Nicht zum wenigsten trägt der Umstand dazu bei, dass in Folge der Verschiebung des Taluskörpers und in Folge der Verlagerung seiner Seitenbänder die Drehungsaxe der Talusrolle excentrisch wird, weiter nach hinten rückt und dass in Folge dessen die Vorderkante der Tibia bei jeder Dorsalflexion gegen den Vordertheil der Talusrolle stossen und so zur Hemmung werden muss. Man findet daher nicht selten, durch allmäliges Ausschleifen Seitens der Tibia entstanden, tief einschneidende Längsusuren in der Talusrolle. In schönster Ausbildung fand ich eine solche Usur bei einem erwachsenen Mädchen, welches lange Zeit orthopädisch mit Redressement und Contentivverbänden behandelt worden war. Die Stellung des Fusses war hier entschieden eine bessere geworden; aber das Mädchen hatte doch fortdauernd über heftige Schmerzen beim Auftreten geklagt und sie auch nicht eher verloren, als bis der Talus excidirt war.

III. Die klinische Differentialdiagnose. Auf detaillirte Angaben über die Anatomie habe ich verzichten müssen. Doch glaubte ich durch Das, was ich hervorgehoben habe, schon hinreichend zeigen zu können, dass es sich in der That um pathologische Formveränderungen, und zwar von sehr verschiedener Beschaffenheit, handelt. Es würde eine Hintansetzung aller anatomischen Grundlagen bedeuten, wenn man die verschiedenen Arten des Klumpfusses auf ein und dieselbe Ursache zurückführen und ein und derselben Behandlung unterwerfen wollte. Unser therapeutisches Handeln hat also nicht bloss die äussere Form, sondern auch den inneren Bau des Klumpfusses zu berücksichtigen und so kommt es darauf an, dass wir uns in jedem einzelnen Falle nach den äusseren Formverhältnissen zunächst ein klares Bild von dem pathologischen Zustande der Deformität machen. Thatsächlich ist das wohl nicht so schwierig, wenn man die von mir geschilderten Eigenthümlichkeiten beachtet. Die Differentialdiagnose der verschiedenen Formen des Klumpfusses hat sich am lebenden Individuum, abgesehen von den bekannten Merkmalen, ganz besonders auf das Verhalten des hinteren Tarsalabschnittes, auf die Stellung der Ferse, auf die Lage der Ferse zwischen beiden Malleolen und auf die Distanz der äusseren Malleolenspitze von der Plantarfläche des Calcaneus zu stützen. Die Betonung dieser Punkte mag hier genügen, um den Weg zu weisen, auf dem man vorzugehen hat.

IV. Die Therapie. Ueber die Behandlung der leichteren Formen von Klumpfuss ist man zur Zeit ziemlich einer Ansicht. Anders steht es mit der Behandlung der schwereren Formen, der hochgradigen veralteten und der recidivirenden Klumpfüsse. Hier handelt es sich darum, zu entscheiden, wann man einfach, mit oder ohne Zuhülfenahme der Tenotomie oder Myotomie, redressiren und wann man reseciren soll; es handelt sich aber auch im letzten Falle noch weiter darum, ob man unter den Methoden der Tarsotomie der Keilosteotomie oder ob man der Talusexcision den Vorzug geben solle. Vor allen Dingen muss daran festgehalten werden, dass unsere Anordnungen mit sorgfältiger Beachtung der Pathogenese und Aetiologie, mit Be-

achtung des inneren Baues, besonders des Knochengerüstes, mit Beachtung also der individuellen Eigenthümlichkeiten des Klumpfusses getroffen werden. dass wir ganz scharf zu trennen haben: 1) die congenitalen und die acquirirten Klumpfüsse, 2) die frischen und die veralteten Klumpfüsse und 3) die bereits behandelten und die nicht behandelten Fälle. Dass die Klumpfüsse der Kinder im Allgemeinen so früh wie möglich in Behandlung zu nehmen sind, kann keinem Zweifel unterliegen. So lange das Fussskelet noch theilweise knorplig ist, redressiren wir in der Narcose, in schwereren Fällen mit Zuhülfenahme von Tenotomien und Myotomien; wir fixiren den Fuss in seiner corrigirten Stellung mit dem Heftpflaster-Schienenverband von Wahl's, bei älteren Kindern mit Gypsverbänden, die wir in der von Heinike angegebenen Manier anlegen oder mit dem Verbande von Bartscher aus Heftpflasterstreifen und Wasserglas. Wir halten es für zweckmässig, die Verbände so anzulegen, dass sie ein Umhergehen gestatten, indessen sind wir der Meinung, dass ein solcher Verband auch nicht zu lange liegen bleiben darf; wir pflegen ihn stets nach einigen Wochen zu erneuern.

Der gleichen Behandlung sind im Allgemeinen auch die Klumpfüsse der älteren Kinder und der Erwachsenen zu unterwerfen, wenn die Knochenformen nur geringe Abweichungen zeigen, wenn die Knochen noch weich und leicht einzubrechen, die Gelenke bis zu einem gewissen Grade passiv beweglich und die Ligamente nachgiebig sind. Die hochgradigen veralteten Fälle dagegen, bei denen das Verhalten der Knochen und Gelenke ein solches ist, dass eine Correctur der Deformität nur mit sehr schweren Knochenzertrümmerungen und Zerreissungen möglich ist, indiciren die Resection des Tarsus. Die Bedingungen dazu geben die beschriebenen Veränderungen des Talo-Cruralgelenks und des Talo-Calcanealgelenkes in erster Linie; in dem einen Falle, bei der hochgradigen congenitalen und bei der ersten Form des acquirirten Klumpfusses, ist es die Umwandlung des Talo-Cruralgelenks in eine Amphiarthrose, verbunden mit der abgeschliffenen Keilform des Taluskörpers, in dem anderen Falle, bei der zweiten Form des acquirirten Klumpfusses, ist es die Fixation der veralteten Subluxationen durch Verlagerung der Kapselinsertionen und durch periostitische Wucherungen, welche einem Redressement ganz besonders hinderlich wird und jeden Erfolg desselben vereitelt. Unter solchen Umständen ist eben eine Verbesserung der falschen Fussstellung unmöglich, ohne dass gleichzeitig das Talocruralgelenk nach ausgedehnter Zerreissung der Gelenkkapsel hinten zum Klaffen kommt und ohne dass vorn die gegeneinander gepressten Partieen der Tibia und des Talus zertrümmert und zerquetscht werden. Von der grossen Anzahl verschiedener Operationsmethoden, welche man ersonnen hat, um das deforme Knochengerüst des Klumpfusses in eine bessere Form zu zwingen, sind nun die meisten nichts weiter als Modificationen der einen oder der anderen Methode. Lässt man von vornherein Operationen fort, die sich wenigstens für hochgradige Fälle zwecklos erwiesen haben, wie die Durchmeisselung des Naviculare oder die gleichzeitige Entfernung des Naviculare und Cuboideum, schliesst man ferner Operationen aus der weiteren Betrachtung aus, wie Billroth's supramalleoläre Osteotomieen und Volkmann's Keil-

ausschnitt aus der Fussgelenksgegend, Operationen, die bei besonderen Formen des erworbenen Klumpfusses vollberechtigt und auch in der Klinik des Herrn Geheimrath von Bergmann noch im vorigen Semester mit Erfolg ausgeführt worden sind, schliesst man also alle diese Operationen aus, so bleiben mit Rücksicht auf die anatomische Localisation und auf die Wirkung nur zwei Operationsmethoden übrig, welche hier in Frage kommen, auf der einen Seite die Keilexcision, auf der anderen die Totalexstirpation des Talus.

Wenn Lorenz noch vor Kurzem zu Gunsten der Keilosteotomie eintrat, so mag er wohl im Sinne der meisten Chirurgen gesprochen haben, die unter dem Einflusse der Lehren Hueter's die Hauptdeformität noch im Chopart'schen Gelenke suchen.

Meine Erfahrungen haben mich zu einer anderen Ansicht gebracht; ich bin überzeugt worden, dass man gerade mit der Exstirpation des Talus in den hochgradigen veralteten Fällen von congenitalem und in vielen Fällen von erworbenem Klumpfuss ungleich viel mehr auszurichten vermag, als mit irgend einer der anderen Behandlungsmethoden. Freilich ist das auch einer bestimmten, wissenschaftlich begründeten Methode, einer besonderen Ausführung der Operation zu verdanken, mit anderen Worten einer Rücksichtnahme auf anatomische Thatsachen, durch deren Vernachlässigung die Misserfolge einzelner Chirurgen sich erklären lassen. Die keilförmigen Osteotomieen haben gewiss nicht alle die gleiche Wirkung; das aber haben doch sämmtliche Methoden derselben gemeinsam, dass sie den Fuss in der Gegend des Chopart'schen Gelenkes angreifen. Sie hätten daher zum Ziele führen müssen, wäre die Theorie Hueter's, aus der sie hervorgegangen waren, richtig gewesen. Sie haben sich aber als unzureichend erwiesen, wenigstens bei den hochgradigen veralteten Klumpfüssen, weil sie einen sehr wesentlichen Theil der Deformität, den hinteren Tarsalabschnitt und die Ferse unbeeinflusst lassen und diese Deformität weder durch die Tenotomie der Achillessehne noch auch durch ein forcirtes Redressement ohne schwere Verletzung beseitigt werden kann. Betrachtet man das typische Bild einer wohlgelungenen Keilosteotomie bei einem veralteten schweren Klumpfusse, so wird man stets bemerken, wie trotz der Verbesserung, welche der vordere Fussabschnitt erkennen lässt, doch die Ferse nicht nur vom Boden absteht, sondern auch in ihrer adducirten und oft supinirten Stellung verblieben ist. Ein solches Resultat kann uns nicht befriedigen und thut es noch viel weniger, wenn man bedenkt, dass die fehlerhaft verbliebene Stellung des Talus und Calcaneus nach mechanischen und dynamischen Gesetzen nothwendiger Weise wieder zum Recidiv führen muss, wenn nicht eben eine Ankylose sich ausbildet, die jede Stellungsänderung unmöglich macht*). Ich habe dabei den günstigsten Fall angenommen; allein es kommt oft noch

*) Es ist hier natürlich einzig und allein von schweren und sehr hochgradigen Klumpfüssen die Rede. Dass es mit keilförmiger Tarsotomie corrigirte Klumpfüsse giebt, die ohne Recidiv geblieben sind, ist eine ganz bekannte Thatsache; es sind das aber Fälle, die wir in der Klinik überhaupt nicht mit einer Resection, sondern nur mit forcirtem Redressement behandeln.

eine andere Ursache des Recidives hinzu, es tritt nämlich nicht einmal immer eine knöcherne Vereinigung der Meisselflächen ein. Mehrfach sind derartige Beobachtungen erwähnt und ich selbst bin in der Lage gewesen, mehrere solcher Recidive, davon auch zwei post mortem, untersuchen zu können. In einem dieser Fälle wurde hier im letzten Semester der nach vorn luxirte Rest des Talus von Herrn Geheimrath von Bergmann excidirt; der Knabe, von dem ich spreche, geht jetzt so gut, wie man es bei dem Vorhandensein einer gleichseitigen congenitalen Hüftgelenksluxation nur erwarten kann.

Die Wirkung der Talusexstirpation ist eine ganz andere als die der Keilexcision; nur muss auf das Verhalten der Weichtheile genügend Rücksicht genommen werden. Es wird ein Knochen gleichzeitig aus dem Fussgerüst selbst und aus der Verbindung des Fusses mit dem Unterschenkel entfernt, ein Knochen, der in jedem Falle entweder durch seine Form oder durch sein Verhalten zur Umgebung einen wesentlichen Theil der Deformität bedingt. Die Talusexcision wirkt demnach auf den vorderen Fussabschnitt ebenso wie auf den hinteren; sie corrigirt die Stellung beider zu einander und corrigirt die Stellung des ganzen Fusses zum Unterschenkel. Was den congenitalen Klumpfuss betrifft, so beseitigen wir mit der Talusexstirpation einen Knochen, der wie ein fremder überflüssiger Keil von aussen und vorn zwischen Unterschenkel und Fuss eingeschoben erscheint. Da dieser gewissermassen natürliche Keil durch seine besondere Lage im Gegensatz zu den gewöhnlich aus dem Tarsus ausgemeisselten Keilen nicht nur auf die Krümmung im Chopart'schen Gelenk, sondern auch auf die Stellung des hinteren Tarsalabschnittes von Einfluss ist, so werden wir mit seiner Entfernung in den Stand gesetzt, den Fuss bis zu einem rechten Winkel aufzurichten, so dass derselbe mit der vollen Sohle und mit der ganzen Ferse auftreten kann. Gleichzeitig verlässt die Fussspitze ihre stark adducirte und supinirte Stellung; dennoch bleibt sie in Folge der Adduction des Calcaneus noch oft genug nach einwärts gerichtet. Um diesen Fehler zu beseitigen, haben wir die Stellung des Calcaneus zu ändern; wir durchtrennen das Ligamentum calcaneo-fibulare und machen überhaupt den Calcaneus von seiner Verbindung mit der Fibula so frei, dass wir die Längsaxe desselben senkrecht zur Queraxe der Malleolengabel richten können. Ist das geschehen, so haben wir in den meisten Fällen ausser der vollen Beseitigung der Plantarflexion und Supination auch noch die Abductionsstellung des Fusses erzielt, welche bekanntlich von Bartscher als erste Bedingung des guten Erfolges und als Schutzmittel gegen das Eintreten eines Recidivs gefordert wurde. Wir erreichen das selbst in Fällen, wo der Calcaneus mit den Unterschenkelknochen eine anomale Gelenkverbindung eingegangen ist und nach anderer Meinung der Fuss lieber amputirt werden sollte.

Es ist dazu aber, wie gesagt, nicht das blosse Herausholen des Talus, wie es z. B. in vielen Fällen stückweise geschehen ist, ausreichend; sondern es ist ganz principiell die Lösung des Calcaneus von der Fibula erforderlich. Es kann deswegen auch ein Misserfolg anderer Operateure nicht mehr als Beweis für die Unzugänglichkeit dieser Behandlungsmethode der hochgradigen veralteten, oder recidivirenden congenitalen Klumpfüsse gelten und das um

so weniger, als unsere Erfahrungen practisch erwiesen haben, wieviel von den minder wichtigen Störungen und Deformitäten, wieviel von dem Widerstande der Weichtheile man durch sorgsame Nachbehandlung zu beseitigen im Stande ist.

Etwas anders gestaltet sich natürlich die Sachlage bei den erworbenen Klumpfüssen. Aber auch da findet die Talusexcision ihre Berechtigung in den Veränderungen der Knochen bei der einen Form und in der Fixation der subluxirten Gelenke bei der anderen. Bald hat man einen keilförmigen Talus, ähnlich wie beim congenitalen Klumpfuss zu entfernen, bald ersetzt man die drei luxirten Gelenke durch eine feste Syndesmose. Dass dabei nur ganz veraltete und hochgradige Fälle, die allen anderen Correcturversuchen trotzen, in Frage kommen können, liegt auf der Hand. Nur unter besonderen Umständen, wie z. B. bei den Druckusuren der Talusrolle, von denen ich ein Präparat cursiren liess, kann die Talusexcision auch bei weniger hochgradigen Deformitäten zweckmässig erscheinen.

Hinsichtlich des formellen und functionellen Resultates wird mit der Totalexstirpation des Talus das, was man bei einem so deformen Fussgerüst überhaupt verlangen kann, geleistet. Das Resultat ist zudem ein solches, dass es durch Gebrauch und Belastung des operirten Fusses noch sehr erheblich gebessert werden kann. Der Fuss, der übrigens nicht verkürzt, sondern verlängert wird, hat zunächst etwas Aehnlichkeit mit einer Luxation nach aussen; aber es lässt sich denken, dass durch die Wirkung der Schwere gerade unter solchen Umständen am besten der Entstehung eines Recidivs entgegengewirkt werden muss. Wenn wir auch nicht immer einen künstlerisch schönen Fuss bekommen, wenigstens nicht bei den congenitalen Klumpfüssen, wenn wir auch nur eine geringe Beweglichkeit in der Syndesmose zwischen Unterschenkel und Calcaneus erhalten, so bekommen wir doch einen Fuss, der gut functionirt und mit dem wir am besten vor einem Recidiv geschützt sind. Dieses wird auch bewiesen durch die statistische Zusammenstellung der mir bekannt gewordenen Tarsotomien. Von 122 keilförmigen Osteotomien aus der lateralen Hälfte des Tarsus haben, abgesehen von 5 Todesfällen, 45 Fälle ein bestimmt schlechtes Resultat gehabt; in mehr als 20 Fällen ist ein Recidiv bekannt geworden. Dazu kommt dann noch, dass das Ergebniss auch bei den übrigen oft nur mit gewissen Einschränkungeu ein gutes genannt werden konnte und gewiss häufig durch ein nachfolgendes Recidiv illusorisch geworden ist; mir sind wenigstens mehrere derartige Fälle, die in den Tabellen als „vorzügliche" glänzen, bekannt.

Anders lauten die Zahlen für die Talusexstirpation. Unter 64 Operationen, von denen 11 mit einer Keilexcision verbunden waren, ist das Resultat, von einem Todesfall abgesehen, nur 6 Mal ein unvollkommenes und schlechtes gewesen, dagegen 57 Mal ein gutes; freilich sind in dieser Zahl auch diejenigen Operirten einbegriffen, bei denen die Adduction der Fussspitze noch zu tadeln war; ich habe diesen Fehler hier ausser Acht gelassen, weil er durch eine richtige Ausführung der Operation vermieden werden kann. Wirkliche Recidive nach einer Talusexstirpation sind mir gar nicht bekannt: nur 2 Mal bildete sich bei paralytischen Klumpfüssen nachträglich eine leichte

Spitzfussstellung aus. Hervorzuheben ist, dass bei einigen Patienten die Beobachtungszeit bereits 3 und 4 Jahre umfasst. Was die Technik der Operation betrifft, so habe ich das Wesentliche bereits mitgetheilt. Wir führen unseren nach unten leicht gebogenen Hautschnitt vom Malleolus externus über die Prominenzen des Talus fort bis zur lateralen Seite der Strecksehnen. Nach Abhebelung der oft nach vorn dislocirten Peroneussehnen werden zunächst die Ligamenta talo-fibularia und dann beim congenitalen Varus die Verbindungen des Calcaneus mit der Fibula durchtrennt. Endlich wird der Talus in einem Stücke mit einem kurzen Resectionsmesser herausgelöst. Den Malleolus externus bei congenitalen Klumpfüssen gänzlich zu reseciren, liegt gewöhnlich kein Grund vor; er ist da ohnehin schon ganz kurz und steht nach der Durchschneidung des Ligamentum calcaneo-fibulare meistens nicht mehr der Aufrichtung des Calcaneus im Wege. Die totale Abtragung des Malleolus würde dem Fuss eine wichtige Stütze nehmen und in der Zukunft leicht zum Anlass einer Valgusstellung werden. Wohl aber kann es gerathen sein, die äussere Seite des Malleolus abzuschrägen. um ein zu starkes Vorspringen und einen zu starken Druck gegen die Haut zu vermeiden. Ebenso wie die Resection des Malleolus externus, erachte ich auch die Resection eines Keiles aus dem äusseren Fussbogen neben der Excision des Talus nur im Nothfalle für gerechtfertigt. Wir sind in fast allen Fällen, selbst bei Erwachsenen, ohne dieselbe ausgekommen, trotzdem einer der Erwachsenen mit congenitalem Klumpfuss bereits 30 Jahre alt war. Allerdings empfiehlt es sich dann. durch ein kräftiges Brisement nach der Operation die weniger wichtigen Deformitäten zu beseitigen und, wenn man damit nicht zum Ziele kommen sollte, zunächst noch seine Zuflucht zur Tenotomie der Achillessehne und der Plantaraponeurose zu nehmen. In gewissen Fällen wird man überhaupt einer späteren Senkung der Fussspitze durch eine Tenotomie der Achillessehne vorbeugen müssen. Der Verband wird sofort in corrigirter Stellung angelegt. Ist dann die Wunde geheilt und die Stellung von Neuem corrigirt. so lassen wir auch den Kranken mit einem Wasserglasverbande aufstehen. Bald darauf geben wir ihm einen guten Schnürstiefel, der für die erste Zeit nur zum Schutze mit einer leichten Seitenschiene versehen sein kann. Bei paralytischen Klumpfüssen, wo das functionelle Resultat der Behandlung ganz von dem sonstigen Zustande des Patienten abhängig ist, kann die Schiene, wenn es erforderlich sein sollte, gleichzeitig dazu dienen das Herabsinken der Fussspitze zu verhindern. Ausserordentlich anzurathen ist es, dass die Patienten durch Bäder. Massage, Electricität und gymnastische Uebungen für die Kräftigung ihrer Muskeln sorgen. Wir lassen aus diesem Grunde den Wasserglasverband möglichst früh. oft schon in der vierten Woche, bei Erwachsenen in der sechsten bis achten Woche bei Seite.

Im Wesentlichen habe ich hiermit die Grundsätze und Thatsachen characterisirt, von denen wir uns in der Behandlung des Klumpfusses leiten lassen. Noch einmal betone ich, dass wir die Talusexstirpation nicht in jedem Falle für berechtigt halten, dass auch wir erst zur Tarsotomie schreiten, wenn die übrigen Hülfsmittel der Orthopädie uns im Stiche lassen. Wohl können einmal äussere Verhältnisse in Frage kommen, welche

uns davon abgehen lassen; aber, soweit wie Herr Prof. Vogt, der den Klumpfuss eines Neugeborenen bereits mit Talusexstirpation behandelt hat, gehen wir nie. Die kindlichen Knorpel sind noch dehnbar genug, dass sie eine andere Behandlung gestatten. Auch bei älteren Kindern und Erwachsenen richten wir uns ganz nach dem anatomischen Verhalten der Knochen und Gelenke. Wir exstirpiren den Talus nur in ganz hochgradigen veralteten Fällen mit stark deformirten Knochen und ganz veralteten Luxationen. Es sind das Fälle, in denen keine Methode der Behandlung, wenn sie die hinteren Tarsaltheile unbeeinflusst lässt, zum Ziele führen kann. Es sind das also auch Fälle, in denen eine ausgedehnte Durchschneidung der Weichtheile oder ein Redressement, wenn es nicht eben hochgradige Verletzungen schafft, unmöglich die Deformität beseitigt.

3) Herr von Bergmann (Berlin): „Ueber Hirndruck." *)

4) Herr Kümmell (Hamburg): „Die Contact- und Luftinfection in der praktischen Chirurgie." **)

(Schluss der Sitzung nach 4 Uhr.)

Vierter Sitzungstag.

Sonnabend den 11. April 1885.

a) Morgensitzung im Amphitheater der Königl. chirurgischen Klinik.

Eröffnung der Sitzung nach 10 Uhr.

1) Herr Bessel-Hagen (Berlin): „Demonstration von Klumpfüssen, die mit Exstirpation des Talus behandelt worden sind." M. H.! Nachdem ich mir gestern erlaubt habe, auf Grund der Untersuchungen, die ich an anatomischen Präparaten angestellt hatte, einen Ueberblick über die pathologischen Verhältnisse der verschiedenen Klumpfussformen zu geben, und nachdem ich versucht habe, Ihnen klarzulegen, welche Grundsätze ich der anatomischen Sachlage nach bei der Behandlung der congenitalen und der hochgradigen acquirirten Klumpfüsse befolgt wissen möchte, gestatte ich mir heute, Ihnen zwei Patienten vorzustellen, die wegen schwerer congenitaler Klumpfüsse hier in der Klinik operirt worden sind.

Ich zeige Ihnen zunächst ein $12^1/_2$jähriges Mädchen, von dem Sie be-

---

*) s. Grössere Vorträge und Abhandlungen No. X.
**) Desgleichen.

reits gestern Abbildungen gesehen haben. Sie konnten aus der einen Photographie entnehmen, dass es sich um einen ziemlich hochgradigen congenitalen Klumpfuss gehandelt hat. Derselbe trat mit der lateralen Seite des Fussrückens auf und war so stark adducirt, dass die Fussspitze ganz einwärts gerichtet war und parallel der Querachse des Kniegelenks verlief. Das Mädchen ist von Herrn Geheimrath von Bergmann Mitte December vorigen Jahres operirt worden. Nach $5^1/_2$ Wochen ist es aufgestanden und dann zwei Monate lang ohne irgend einen Verband und ohne Schnürstiefel ganz einfach in Strumpf und Morgenschuh umhergegangen; trotzdem hat sich nicht die geringste Neigung zu einem Recidive gezeigt. Jetzt trägt das Mädchen einen gewöhnlichen Schnürstiefel. Wir haben ihr dazu eine kleine Seitenschiene gegeben, die weiter keinen Zweck hat, als das Fussgelenk zu schützen. Das Mädchen geht ohne Schiene ebenso sicher wie mit der Schiene. Nur hinkt es noch ein wenig; aber bei der starken Verkürzung des rechten Beines, die bereits vor der Operation vorhanden war — es handelte sich um eine Verkürzung von 4 Ctm. — kann man das wohl nicht anders erwarten. Uebrigens ist die Stellung des Fusses eine gute; der Fuss tritt mit der vollen Sohle auf; die Fussspitze sieht nach auswärts. In der Syndesmose zwischen Unterschenkel und Calcaneus ist ein wenig Beweglichkeit erhalten.

Der zweite Patient, den ich Ihnen zeige, ist ein 24jähriger Herr, den ich wegen doppelseitigen congenitalen Klumpfusses im vorigen Jahre operirt habe. Ende Juli, also vor nunmehr 8 Monaten, habe ich den linken Talus und Mitte September den rechten Talus exstirpirt. $5^1/_2$ Wochen nach der zweiten Operation ist der Patient aufgestanden. Während er vor der Operation nicht im Stande gewesen war, ohne Stock und ohne Schmerz zu gehen, vermag er es jetzt, sich leicht und gut zu bewegen; er geht ohne Schienen vollkommen sicher. Die Stellung beider Füsse ist dabei eine abducirte; und es ist ebenfalls an der Stelle des früheren Fussgelenks eine geringe Beweglichkeit sowohl activ wie passiv vorhanden. Obgleich dieser Patient bereits 5 Monate lang ohne ärztliche Aufsicht gewesen ist, so ist doch keine Neigung zu einem Recidiv zu bemerken. Dass es sich aber um einen sehr schweren congenitalen Klumpfuss gehandelt hat, kann ich Ihnen durch einen Gipsabguss beweisen. (Demonstration desselben.) Die Fussspitze stand hier ebenfalls wie bei dem vorher gezeigten Mädchen ganz einwärts, in derselben Richtung wie die Frontalaxe des Kniegelenks. Ein Theil des Fussrückens bildete den Stützpunkt.

Zum Schluss möchte ich noch darauf aufmerksam machen, dass der eben demonstrirte Gipsabguss nicht die Form wiedergiebt, welche der Klumpfuss hatte, sobald der Patient stand und auftrat. Ich habe ganz absichtlich den Abguss in derjenigen Stellung des Klumpfusses angefertigt, in welcher die Deformität so viel wie möglich corrigirt war. Ich habe den Fuss so weit abducirt, so weit pronirt und flectirt, wie es irgend ging, und dann in dieser Stellung eingegipst. Sie können das auch an der Lage der Gehschwiele erkennen. Stellt man nämlich den Abguss so hin, wie das Bein beim Auftreten stehen müsste, so sehen Sie, dass die Gehschwiele hier keineswegs den Stütz-

punkt bildet, sondern weiter oben auf der lateralen Seite des Fussrückens liegt.

Ich glaube, dass auf diese Art des Abformens ein grosses Gewicht zu legen ist und dass nur auf solche Weise ein Mittel gewonnen wird, mit dessen Hülfe man später wenigstens ein einigermassen zutreffendes Bild von der Schwere eines Klumpfusses machen kann. Der Grad der passiven Beweglichkeit in den Gelenken und der Grad, bis zu welchem die Klumpfussstellung sich einfach manuell, ohne Anwendung von Gewalt beseitigen lässt, sind eben Momente, auf die es sehr wesentlich bei der Auswahl der einen oder der anderen Behandlungsmethode ankommt, von denen zum grossen Theil das Urtheil über den Widerstand, welchen der Klumpfuss der Correctur entgegensetzt, abhängig ist.

2) Herr Hirschberg (Frankfurt a. M.): „Demonstration von Klumpfüssen." M. H.! So grosses Interesse die anatomischen Auseinandersetzungen des Herrn Bessel-Hagen erregt haben, so glaube ich doch nicht, dass, namentlich nachdem wir jetzt seine mit der Talusexstirpation gewonnenen Resultate gesehen, man diese Operation vorläufig als das Ideal der operativen Massnahmen bei der Behandlung des Klumpfusses betrachten wird. Ich finde zunächst, dass beide Patienten sehr unsicher und unbeholfen gehen, dass sie auftreten, wie wenn sie noch recht kranke Füsse hätten und die Form selbst ist doch auch keine der Norm nahe kommende. Es ist ja auch allerdings die Entfernung des Talus nicht etwa die Consequenz der anatomischen Erwägungen gewesen, der Talus war vielmehr schon früher in vielen Fällen weggenommen und Herr Bessel-Hagen hat dann die mit dieser Operation gewonnenen Resultate mit seinen anatomischen Untersuchungen und Erwägungen in Einklang zu bringen versucht. Daraus geht aber noch keineswegs hervor, dass die Wegnahme des Talus bei congenitalem Klumpfuss die beste Operation ist. Ich habe seit 5 Jahren viel bessere Resultate bei Klumpfüssen durch eine andere Operationsmethode erreicht, wenn man es überhaupt wagen darf, noch von einer Methode zu sprechen, nachdem bereits 14 Methoden von Lorenz zusammengestellt sind. Nun, m. H., ich glaube, dass Lorenz der grössten Anzahl von Operateuren, an deren Namen sich diese sogenannten Methoden knüpfen, viel zu viel Ehre gethan hat, denn wenn wir ehrlich sein wollen, so müssen wir gestehen, dass man eigentlich in den seltensten Fällen nach einer bestimmten Methode operirt hat. Jeder hat nach Belieben von den Knochen weggenommen. Von den Malleolen an bis zum Metatarsus wurden alle Knochen nach Gutdünken weggemeisselt oder exarticulirt oder resecirt. Gelang die Adaptirung nicht bei dem oder den ersten Knochen, die man herausgenommen hatte, so setzte man den Meissel noch ein oder mehrere Male an, oder entfernte noch einen Tarsalknochen, oder resecirte einen Malleolus — denn das Operiren an sich war ja ganz ungefährlich — bis die gewünschte Fussform sich herstellen liess. So verfuhr man in den meisten Fällen. Ich will mit dem Gesagten keineswegs den Herren zu nahe treten, die nach bestimmten Grundsätzen vorgingen, aber das müssen wir doch sagen, dass die anatomischen Verhältnisse uns bei der Operation eigentlich ganz im Stiche gelassen

haben. Der erste Fall, der nach anatomischen Grundsätzen von Hueter operirt wurde, misslang gänzlich; er musste, nachdem er einen Keil aus dem Talushalse weggenommen hatte, die Exstirpation des ganzen Taluskopfes und des Os naviculare folgen lassen, um den Fuss redressiren zu können. Wenn wir aber nicht von anatomischen Verhältnissen geleitet werden, dann, glaube ich, können wir nicht anders handeln, als das ganze untere Extremitätenstück, d. h. Malleolen sammt Fuss, als ein verunstaltetes Ganze, als ein Stück aus einem Guss zu betrachten und wir haben die Aufgabe zu lösen, dieses Stück so umzuformen, dass es der normalen Fussform möglichst nahe kommt. Wir müssen mit anderen Worten, zwar unbeirrt durch die anatomischen Verhältnisse, aber doch nicht nach Gutdünken, nicht nach dem blossen Augenmass, sondern durch Berechnung, die Lage und die Grösse des zu entfernenden Knochenstückes bestimmen. So werden wir mit dem möglichst kleinen Substanzverlust den möglichst vollkommenen Effect erzielen. Ich bin in Folge dieser Erwägungen sehr gern auf den Vorschlag eines Mathematikers, des Herrn Professor G. Zehfuss in Frankfurt a. M., eingegangen, welcher erklärte, man könnte in sehr leichter Weise den Keil bestimmen, den man fortnehmen müsste, um einen normalen Fuss mit möglichst geringem Substanzverlust zu bekommen. (Die ausführliche Darlegung der von Herrn Professor Zehfuss angestellten Berechnung folgt am Schluss.) Ich habe nach dieser Methode seit 5 Jahren mit durchaus zufriedenstellenden Resultaten operirt und lege Ihnen einige Gypsabgüsse von meinen Operirten vor. Sie sehen an den Gypsabgüssen, dass erstens die Formen der Füsse der Norm möglichst sich nähern, dann aber, dass sowohl das Talocruralgelenk wie das Chopart'sche Gelenk intact geblieben sind.

Nun, m. H., wird es Ihnen etwas sonderbar, zum mindesten etwas umständlich vorkommen, dass man sich für jeden Klumpfuss erst von dem Mathematiker einen Keil berechnen lassen muss. Die Praxis hat jedoch ergeben, dass das durchaus nicht nöthig ist. Wie die Form der congenitalen Klumpfüsse in den meisten Fällen eine typische ist, so wird auch die Operation in typischer Weise ausgeführt. Die Lage des Keils ist mit seltenen Ausnahmen eine gegebene. Es hat sich nämlich in mehreren Fällen von typisch geformten angeborenen Klumpfüssen, bei denen ich die Berechnung habe machen lassen, herausgestellt, dass der zu entfernende Keil immer vorn herauszulösen ist, vor dem eigentlichen Buckel, d. h. vor der Fussgelenks- und Chopart'schen Linie, so zwar, dass die vordere Keilseite in die Lisfranc'sche Linie fällt, die hintere Seite in den Metatarsus hinein, und zwar derart, dass das Chopart'sche Gelenk meistentheils, das Fussgelenk immer vollständig intact bleibt. Es ist ganz erstaunlich, wie leicht sich der Fuss alsdann nach Durchschneidung der Fascia plantaris und der Achillessehne redressiren lässt. Im Grossen und Ganzen wird es sich nun um solche Fälle handeln und da braucht man nicht die Berechnung machen zu lassen, sondern man meisselt mit einigen Hammerschlägen den Keil nach den oben angegebenen Grenzen heraus. Wenn es sich jedoch um einen sehr hochgradigen Fall von Klumpfuss handelt, der von der typischen Form bedeutend abweicht, würde ich die Operation nicht ohne Weiteres machen, sondern immer die Berechnung anstellen

lassen, und was man da erreichen kann, sehen Sie an diesem Gypsabguss. (Demonstration.) Ich glaube, einen hochgradigeren Fall wird man kaum in Behandlung bekommen. In diesem Fall habe ich die Operation nicht in der erwähnten typischen Weise ausgeführt, ich liess mir vielmehr wieder den Keil berechnen und konnte sofort nach Herausnahme des Keils, dessen Basis auf den Fussrücken gezeichnet war, den Fuss in die Richtung stellen, die Sie an dem Gypsabguss sehen, der etwa $^1/_4$ Jahr nach der Operation genommen wurde und der von der normalen Fussform kaum abweicht. Ich glaube, wenn die Herren die beiden Formen miteinander vergleichen, werden Sie zugeben, dass ein besseres Resultat nicht zu erreichen ist. Ich mache auch hier darauf aufmerksam, dass das Chopart'sche Gelenk nicht getroffen ist.

Anhang: „Ueber die graphische Bestimmung eines keilförmigen Stückes, welches aus den Knochen verwachsener Gliedmaassen behufs Geraderichtung derselben herausgeschnitten werden soll." Von G. Zehfuss in Frankfurt a. M.

Vor 5 Jahren erzählte mir Herr Banquier L. dahier mit Sorge von der bevorstehenden Operation am linken Klumpfusse seines Sohnes. Der rechte Fuss sei bereits früher operirt worden, doch habe dieser hierbei keine ganz richtige Stellung erlangt. Ich erkannte sofort, dass hier ein mathematisches Problem vorliege, indem es möglich sein müsse, nach vorgängiger geometrischer Untersuchung des Fusses die Lage und Stärke des Keilausschnittes zum voraus so vorzuzeichnen, dass nach Herausnahme desselben und Zusammenlegung der restirenden Theile gerade die normale Fussstellung erreicht werde. Ich bat Herrn L., diese meine Ansicht dem operirenden Arzte Herrn Dr. Hirschberg mitzutheilen, indem ich mich zugleich erbot, die betreffenden geometrischen Bestimmungen vorzunehmen. Herr Dr. Hirschberg hatte auch die Güte, meinen Vorschlag als der Sicherheit des Verfahrens förderlich anzunehmen. Bezüglich meiner mathematischen Idee glaube ich mir eine Priorität wahren zu sollen, indem inzwischen schon von anderen Seiten über den Gegenstand Publicationen, wenn auch nicht eigentlich mathematischer Natur, erfolgt sind. In der folgenden, schon damals geschriebenen Darstellung meines Verfahrens, welches sich auf die durch Herrn Dr. Hirschberg am linken Klumpfusse des jungen L. im Spätsommer 1880 vorgenommene Operation bezieht, war ich bemüht, die Hülfe besonderer künstlicher Apparate zu vermeiden. Nebenbei sei bemerkt, dass der Fuss insoweit von der normalen Stellung abwich, dass er gegen letztere um einen Winkel von 42^0 nach innen gedreht war und zwar um eine Axe, deren obere Seite gegen die nach oben gerichtete Verticale um 40^0 nach vorn und gegen die Medianebene um 18^0 nach rechts (innen) geneigt war. Der Winkel des herauszuschneidenden Keiles musste offenbar 42^0 betragen und die Schneide desselben (die Keilaxe) von der Verticalen um 40^0 nach vorn und um 18^0 nach innen gegen die Medianebene geneigt sein.

Die beiden Keilflächen treten im Allgemeinen auf der Hautfläche aus in Gestalt eines Zweiecks, und da die Winkeldrehung des zu corrigirenden Fusses, wenn einmal der Winkel und die Axendrehung des Keiles, wie in obi-

gem Falle, bekannt wären, dieselbe bleibt, auch wenn die Keilschneide nach Belieben mit sich selbst verschoben oder selbst dann, wenn die Halbirungsebene des Keilwinkels beliebig um die Axe gedreht wird, so hat man in der willkürlichen Verfügung über letztere beiden Umstände ein Mittel, nicht allein die Keilaxe in eine gerade noch hinreichende Entfernung vom Fussrande zu bringen, damit ein genügend grosser Knochenkörper ausfalle, sondern auch die gedachte Mittelebene des Keiles thunlichst senkrecht gegen die abnorme Wölbung des Fussrandes zu stellen. damit nach Herausnahme des Keiles beim Zusammenbiegen der beiden Schnittflächen möglichst correspondirende Theile aufeinandertreffen, was für die Heilung nur förderlich sein kann. Eben diese Willkür erlaubt auch, den Keil nicht etwa in ein Hauptgelenk zu verlegen, sondern behufs Schonung der Gelenkflächen nur in die Nähe derselben auf den Mittelfuss, derart, dass dabei zumeist die vorhandene unnatürliche Wölbung betroffen wird. Es bedarf kaum der Erwähnung, dass die einzige durch den Keilausschnitt bewirkte Drehung hinreicht, um gleichzeitig die falsche Rotation, Adduction und Flexion zu beseitigen und dass, abgesehen von der sonst entstehenden Weitläufigkeit. nicht drei gesonderte Keiloperationen erforderlich sind, indem nach einem Eulerschen Satze drei Drehungen um drei in einen Punkt zusammentreffende Axen einer einzigen Drehung um eine durch denselben Punkt gelegte Axe gleichkommen. Diese ideelle Drehaxe läge zwar etwa im Fussgelenk, während die Keilaxe bei Seite angenommen wird. und es wäre daher, den Lehren der Kinematik zufolge, noch eine kleine Parallelverschiebung des Fusses erforderlich. die jedoch unausführbar ist, übrigens auch für den Endzweck der Operation nicht in Betracht kommt.

Um nun einige Tage vor der Operation die Axenlage und den Winkel (w) des herauszuschneidenden Keiles zu gewinnen und zuletzt den Keil als Zweieck auf der Hautfläche für die Operation vorzeichnen zu können, setze man zunächst die zu untersuchende Person auf einen Stuhl, welcher der nöthigen Höhenlage wegen auf einem starken Tische steht, so dass man den in natürlicher Lage vor dem Stuhle schwebenden Fuss bequem vor sich sieht. Die Hauptlängsrichtung des Tisches, welcher die Medianebene der oben sitzenden Person parallel gerichtet wird, wähle man, um sie bei etwaigem Vorkommen einer kleinen Verrückung leicht wieder in die ursprüngliche Stellung orientiren zu können, dergestalt, dass die correspondirenden Ecken zweier Tischfüsse auf derselben Kante einer Fussbodendiele stehen. Zweckmässig wählt man eine solche, die gerade auf eine Verticalkante des Fensters stösst, oder man verzeichnet mit Kreide die entsprechenden geraden Striche, so dass beide Linien zusammen deutlich eine Verticalebene anzeigen, in die man sich jederzeit einvisiren kann; dieselbe stellt zugleich die Medianebene der auf dem Stuhle sitzenden Person vor und dient im Verein mit der Horizontalebene als Basis des geometrischen Verfahrens.

Um gegenüber diesen beiden festen Ebenen zunächst die falsche Stellung der Fusssohle zu markiren, befestige man auf derselben mittelst zweier den Fuss leicht umspannenden dünnen Gummiringe ein vom Fersenballen bis an die vorderen Zehenränder oder noch über diese hinausragendes

dünnes, rechteckiges, ebenes Brettchen, etwa von Cigarrenkistenholz, dessen Längsrichtung zugleich der Mittellinie der Fusssohle entspricht. Eine geometrische Construction am lebenden Fusse ist nun nicht wohl ausführbar. Da es sich indessen nur um Lagevergleichungen von Ebenen oder Linien handelt, so darf man die Fusssohle nebst Mittellinie des Fusses einstweilen auf einen Globus übertragen, wo sich die durch sein Centrum projicirte Ebene des Brettchens als ein schiefliegender, mit Kreide leicht kenntlich zu verzeichnender grösster Kugelkreis und die Mittellinie als die auf dessen Umfang einander diametral gegenüberliegenden Endpunkte eines Durchmessers abbilden. Man wähle hierzu einen Globus von gegen 1 Fuss Durchmesser und setze ihn auf einen kleinen Tisch, so dass das nöthigenfalls noch durch untergeschobene Bretterabschnitte erhöhte Centrum des Globus noch etwas über der Fusssohle steht. Das Fussviereck des Tischchens muss bei allen Stellungen, welche man ihm etwa anzuweisen haben wird, leicht nach der Fussbodendiele orientirbar sein und ebenso wird der Hauptmeridian nach dem Augenmaasse möglichst genau in die Medianebene (nach Fussbodendiele und Fensterkante) einvisirt und dann die Stellung des Globus auf dem Tischchen durch einige Kreidemarken bezeichnet, um die richtige Orientirung immer wieder leicht herstellen zu können. Am besten eignet sich ein Globus mit verstellbarem Pole oder Aequator, indem durch letzteren zugleich die corrigirte Ebene der Fusssohle vorgestellt werden kann, worüber weiter unten Näheres folgen wird.

Will man jetzt die Richtung der Ebene des Fusssohlenbrettchens als schiefliegenden grössten Kreis auf die Kugel übertragen, so muss das Tischchen mit dem Globus, unter Beachtung richtiger Orientirung, um den in der Luft schwebenden Fuss soweit herumgerückt werden, bis die verlängerte Ebene des Brettchens durch das Kugelcentrum trifft, also auf der Oberfläche des Globus einen grössten Kreis, nicht etwa einen Parallelkreis ergiebt. Ein solcher lässt sich, indem man flach über die Ebene des Brettchens wegvisirt, auf dem Globus leicht mit Kreide nachzeichnen. Auch seine beiden Pole können angegeben werden, denn sie müssen so liegen, dass sie von allen Punkten der Peripherie gleich weit abstehen, was durch Abmessen mittelst eines Papierstreifens controlirbar ist. Hätte sich die Ebene des Brettchens nicht genau durch das Kugelcentrum projicirt, so wäre statt eines grössten ein kleinerer Pararallelkreis entstanden. Man erkennt dieses daran, dass sich seine Peripherie näher bei dem einen als bei dem anderen seiner beiden Pole (p, p′) befindet. Unter Festhaltung dieser zwei Punkte lässt sich dann aber der gesuchte grösste Kreis aus dem gefundenen Parallel finden, indem man zu letzterem mit der Kreide eine Parallele legt, welche gleichen Abstand von p und p′ hält. Um ein Verwischen der Kreidepunkte pp′ zu vermeiden, kann man sie durch Aufkleben von etwa Linsengrossen gummirten Papierfleckchen bezeichnen.

Jetzt ist auch die Uebertragung der Mittellinie des Fusses auf den Globus nicht schwer. Man stelle sich mit einem Senkblei so vor dem Fusse auf, dass die Längskante des Brettchens, wenn man über den Faden visirt, scheinbar mit demselben zusammenfällt, also mit ihm in einerlei Verticalebene liegt. Wird nun der Globus zwischen Faden und Fuss in orientirter Lage so ein-

gestellt, dass der Faden zugleich durch die verticale Polaraxe (N—S) der Kugel, also durch deren Mittelpunkt zu gehen scheint, so muss auch die parallel mit sich selbst in den Mittelpunkt des Globus gerückt gedachte Mittellinie des Fusses in derselben Verticalebene liegen, und ihre Austrittsstelle auf dem zuvor gezeichneten Sohlenkreise befindet sich da, wo der Faden diesem Kreise zu begegnen scheint. Ist nun dieser Punkt (f) gleichfalls mit Kreide und dann mit einer gummirten Papiermarke bezeichnet, so sind die geometrischen Elemente bestimmt, welche nun zur Ermittelung der Lage der Keilschneide und des Keilwinkels (w) dienen sollen. Diese beiden letzteren haben offenbar der Anforderung zu genügen, dass, wenn man den Fuss (resp. Globus) um die Keilaxe K eine Winkeldrehung = w nach aussen ausführen lässt, nicht allein der Fusssohlenkreis, sondern auch die Mittellinie f des Fusses diejenige Lage F erhalten, welche sie bei einem gesunden, frei vor dem Stuhle schwebenden Fusse einnehmen. Nun zeigt die Beobachtung an einem gesunden Fusse, dass die Sohlenebene unter obigen Umständen nach vorn unter den Horizont herab geneigt ist, jedenfalls in Folge der Schwere des Fusses, und zwar um etwa 20°, sowie dass die Mittellinie desselben um höchstens 10° nach aussen gekehrt ist. Die stärkeren Auswärtsstellungen von 30 bis 45°, welche bei dem aufrechten Schreiten statt zu haben pflegen, treten dann von selbst hauptsächlich durch das Spiel der eigenthümlichen Beschaffenheit des Kniegelenks ein. — Hiernach lässt sich die herzustellende richtige Lage der Fusssohlenebene auf dem Globus mit Kreide als ein grösster Kreis aufzeichnen, welcher um 20° nach vorn unter den Horizont deprimirt erscheint und seine tiefste Stelle (F), welche den Austrittspunkt der richtigen Mittellinie vorstellt, 10° links vom Hauptmeridian erreicht. Sein Pol (P) liegt also auf einem durch den obersten Punkt des Globus senkrecht herabsteigenden und gegen die Medianebene um 10° nach links geneigten Meridiane und zwar nach vorn 20° tiefer als der höchste Punkt des Globus.

Jetzt lässt sich auf der Kugel der Austrittspol (K) der Keilaxe durch eine einfache geometrische Construction ermitteln. Da nämlich durch eine Umdrehung um K der Punkt f nach F gelangen soll, so muss K eben so weit von f als von F abstehen, also muss sich K auf einem hinreichend genau aus freier Hand mit Kreide auf der Globusfläche verzeichenbaren grössten Kreisbogen befinden, welcher mitten auf dem Bogen fF auf diesem senkrecht errichtet wird. Und da durch genannte Umdrehung auch die falsche Fusssohlenebene in die Lage der richtigen übergeführt werden muss, mithin auch deren Pole p und P zur Deckung gelangen, so wird aus gleichem Grunde K auch auf einem senkrecht mitten auf den Bogen Pp zu errichtenden Kreisbogen liegen. Im Durchschnittspunkte dieser beiden grössten Kreisbogen ist also der Pol K, der Austrittspunkt des die Keilaxe repräsentirenden Kugeldurchmessers gefunden, dessen unterer von ihm um 180° abstehender Gegenpol K′ gleichfalls leicht bestimmbar ist. An dem Punkte K würde sich auch der Winkel PKp = FKf = w durch einen passend zugeschnittenen und der Kugelkrümmung anzupassenden Papierwinkel abmessen lassen, desgleichen seine Bogenabweichung vom obersten Punkte der Globusfläche (= Neigungswinkel der Keilaxe gegen die Verticallinie), sowie sein Bogenabstand vom

Hauptmeridian (= Neigungswinkel der Keilaxe gegen die Medianebene). Doch ist für hiesige Zwecke hauptsächlich die Uebertragung des Keiles auf den Fuss von Wichtigkeit.

Wegen der Beweglichkeit des lebenden Fusses ist es aber unumgänglich nöthig, einige Zeit vor der obigen geometrischen Aufnahme des Fusses einen Gypsabguss desselben anfertigen zu lassen, welcher, bis etwa zum Beginn der Wade reichend und mit Berücksichtigung des Depressionswinkels (20°) eines frei schwebenden Fusses, die Richtung des Unterschenkels noch deutlich erkennen lässt. — Die Uebertragung des Keiles auf den Gypsfuss zunächst geht am leichtesten vor sich, wenn man die Keilaxe durch 2 starke in den Punkten K, K′ senkrecht zur Globusfläche eingesteckte Nadeln gut kenntlich macht; auch 2 in K, K′ aufgeleimte Korkcylinderchen können hierzu verwandt werden. Die Uebertragung erfordert, dass der Gypsfuss, welcher dem lebenden einstweilen substituirt wird, möglichst genau dessen ursprüngliche Lage und Stellung erhalte. Dies lässt sich durch Anwendung einer eben hinreichend grossen auf den Tisch gelegten Unterlage aus plastischem Thon oder weich geknieteter Brodmasse bewirken, in welche man den Gypsfuss so eindrückt, dass der deformirte Theil desselben frei bleibt. Eine hinreichend genaue Parallelstellung mit dem lebenden Fusse kann dadurch bewirkt werden, dass man den Rand des Gypsfusses genau über den Grundriss des über dem Tische schwebenden lebendigen Fusses bringt (welcher bei Umfahren des lebenden Fusses mittelst eines aufrecht auf einer Kathete stehenden rechtwinkeligen Dreiecks mit Kreide nachgezeichnet werden kann) und dann nach genügender Parallelverschiebung des Stuhles auf dem Tische dafür sorgt, dass der Unterschenkel des Gypsfusses dem des lebenden möglichst parallel steht.

Jetzt kann man sich bei einigem Augenmaass im Hinblick auf die am Globus sichtbare Axe KK′ schon eine leidlich genaue Vorstellung über die ungefähre Lage der Keilaxe im Gypsfusse bilden, indem man etwa die Spitze einer zu KK′ parallel gehaltenen Stricknadel versuchsweise über die Gegend der stärksten Höckerkrümmung des Gypses herumführt, und hierauf gestützt, wird man schon mit einiger Sicherheit, wenigstens in erster Annäherung, denjenigen Punkt (a) angeben können, wo die Austrittsstelle der Keilaxe auf der Oberfläche des Fusses etwa anzunehmen sein dürfte. Man wird ihn, wie schon erwähnt, nahe dem Fussgelenk annehmen.

Um aber die Axe genau auf den Gypsfuss zu übertragen, stelle man einen Stuhl mit durchbrochener Lehne (letztere ungefähr parallel zur Medianebene) nahe dem orientirten Gypsfusse, aber auf der dem Globus gegenüberliegenden Seite desselben auf, so dass über die rechteckige Oeffnung der Lehne ein langes Lineal mittelst zweier Gummiringe hinlänglich festgespannt, aber dabei leicht in jede beliebige Richtung geschoben werden kann. Stellt man das Lineal so, dass es, wenn man von der Seite her über seine Kante visirt, gleichzeitig den Punkt a und die beiden Punkte K, K′ zu decken scheint, so projicirt seine Kante eine die Keilaxenrichtung enthaltende und durch a gehende Ebene auf den Gyps, welche auf demselben eine gewisse Curve A auszuschneiden scheint, die man mit einem weichen Bleistift punktweise nachzeichnen kann, auch auf der Fusskante und Sohle, nöthigenfalls auf der Unterseite durch ge-

eignete Verlängerung. Verschieben wir aber jetzt den Globus, unter Beibehaltung der richtigen Orientirung, in eine geeignete zweite Lage, so können wir gleicherweise mittelst des nachgerückten Visirlineals eine zweite, gleichfalls durch a gehende Curve B auf den Gyps projiciren, deren Ebene gleichfalls die Keilaxe enthält. Ausser in a schneiden sich dann beide Curven noch in einem anderen auf der Fusssohle liegenden Punkte b, dessen Lage noch durch eine dritte Curve C controlirt werden kann. Die durch a und b gehende Gerade ist die gesuchte Keilschneide.

Zuletzt muss im Anschluss an dieselbe das Keilzweieck, dessen Winkel = w gefunden wurde, construirt werden. — Die den Keilwinkel halbirende Mittelebene (M) muss möglichst senkrecht zum Gypsfussrande gestellt werden, was bei der unregelmässigen Form der abnormen Fusswölbung im Allgemeinen nicht in aller Schärfe ausführbar ist, aber doch den Umständen gemäss so gut als möglich nach dem Augenmaasse bewerkstelligt werden kann. Man zeichnet zu diesem Zwecke durch die hierfür am passendsten gefundene Lage (m) des Fussrandes eine ebene Verbindungscurve amb, indem man bei bequem auf den Tisch gelegtem Gypsfusse ein Lineal auf a, m, b einvisirt und seine Kante auf den Gyps projicirt. — Zu beiden Seiten dieser Mittelebene (resp. -Curve) M sind nun noch die Schenkelebenen (resp. -Curven) S und S′ des Keiles (resp. Keilzweiecks) als zwei von a nach b laufende Curven aufzuzeichnen, deren Ebenen jederseits mit der Ebene M einen Winkel $^1/_2$w bilden. Man schneidet zu diesem Zweck den Winkel $^1/_2$w aus Cartonpapier, hält den Scheitel desselben auf a, während die Papierfläche senkrecht zu der bekannten Richtung der Keilaxe gehalten wird, und visirt, nachdem das Auge in die Richtung der Keilaxe gebracht worden, den einen Schenkel des Papierwinkels auf die als eine gerade Linie erscheinende Curve M ein. Der andere Schenkel ergiebt dann, je nachdem er links oder rechts von m gehalten wurde, die Curven S und S′, welche sich leicht mit Bleistift nachzeichnen lassen, besonders wenn man zunächst nur den auf den Fussrand fallenden Punkt s einer solchen Curve anmerkt und dann auf a, s, b eine Linealkante einvisirt, deren Projection leicht nachzuzeichnen ist.

Vom Gypsfusse aus wird endlich das Keilzweieck durch ein Paar Zirkelabmessungen, bei welchen etwa 2 Nagelecken als Basis von Hülfsdreiecken dienen können, punktweise etwa in der Reihenfolge a, b, m auf den lebenden Fuss übertragen und die Curven S, S′ mit Tusche kenntlich gemacht. Das zwischenliegende Zweieck schwärze man mit Höllenstein.

Discussion (zu S. 93):

Herr König: Das ist so, wie wir es auch machen, das geht durch's Gelenk.

Herr Hirschberg: O nein, das täuscht, die Operationslinie geht nicht durch das Gelenk, man konnte das aus den entfernten Knochentheilen, die ich leider nicht mehr bekommen konnte, ersehen. Was übrigens noch die Bemerkung des Herrn Bessel-Hagen betrifft, dass nach der Keiloperation Recidive eintreten werden, so kann ihn auch darüber beruhigen. In dem ersten Falle, den ich vor circa 5 Jahren operirt habe, ist kein Recidiv eingetreten.

Sie sehen hier den Schuh, in dem der Junge geht, in dem er 5 — 6 Stunden weite Bergtouren macht und sie können wohl aus der Gehfläche des Schuhs schliessen, dass ein Recidiv nicht eingetreten ist, dass er ein guter Sohlengänger geblieben ist.

3) Herr Julius Wolff (Berlin): „Demonstration von Klumpfüssen“ *).

Discussion:

Herr Volkmann: Darf ich eine Frage stellen. Sind Sie (zum Patienten) denn wirklich so aufgetreten? d. h. mit so stark supinirtem Fuss, auf dem äusseren Theile des Fussrückens?

Herr Wolff: Ja. Hier ist die Photographie.

Herr Volkmann: Ja das kann man ja . . . . .

Herr Wolff (einfallend): Die Photographie täuscht nie.

Herr Volkmann: Nein; aber wenn der Fuss beweglich ist, kann man ihn doch einmal mehr so oder mehr so stellen. Man sieht keine Schwiele; das ist doch sehr auffallend, dass in der kurzen Zeit vom Juli bis jetzt schon jeder Clavus und Callus, jede Schwiele, jede Hypertrophie der Haut verschwunden sein sollte.

Herr Wolff: Das vollkommene Schwinden des Knochenbuckels und der Hautschwiele auf dem Fussrücken meines Patienten erklärt sich sehr einfach, wie ich das in meiner Publication in der Berliner klinischen Wochenschrift dargethan habe. durch das „Transformationgesetz“. Buckel und Schwiele, welche früher für die functionelle Anpassung an die Einwärtskehrung der Extremität erforderlich waren, sind geschwunden, weil sie für die von mir wiederhergestellten richtigen statischen Verhältnisse nicht mehr gebraucht wurden, also keinen functionellen Werth mehr hatten.

Der frühere Zustand des Fusses meines Patienten ist durch Gypsabguss und Photographie in unzweideutigster Weise documentirt. Beide können um so weniger täuschen, als ja bekanntlich namentlich bei dem congenitalen Klumpfuss alle Gelenke fast vollkommen steif sind, und daher nur eine einzige Stellung des Fusses möglich ist.

Herr von Bergmann: Ich kann mich nicht genau der Mittheilungen des Herrn Wolff erinnern, aber ich lege viel Werth darauf, ob hier schon in früherer Zeit eine Behandlung eingetreten ist. bald nach der Geburt, im ersten Lebensjahre, bevor diese Behandlung geübt wurde.

Herr Wolff: Ich glaubte die Einzelheiten des Falles hier nicht besonders mittheilen zu müssen, weil ich dieselben ja bereits genau publicirt habe.

Als Pat. 3 Monate alt war hat Wilms bei ihm die Tenotomie der Achillessehne gemacht. Alsdann ist Pat. in verschiedenen Kliniken mit redressirenden Gypsverbänden behandelt worden, und im 3. oder 4. Lebensjahr bekam er Schienenstiefel, die er bis zu seinem 19. Lebensjahr trug, ohne dass während dieser ganzen Zeit auch nur noch das Geringste weiter für seinen Fuss geschehen wäre.

*) s. Grössere Vorträge und Abhandlungen.

Herr von Bergmann: Der eben vorgestellte Fall ist mir aus den Verhandlungen in der Berliner medicinischen Gesellschaft bekannt, es ist mir aber nicht noch erinnerlich, ob es derselbe Fall, in dem schon früher, ehe er in Herrn Wolff's Cur kam, eine Behandlung stattgefunden hatte? Darüber möchte ich mir eine Erklärung erbitten.

Herr Wolff: Ja, Patient ist bis zu seinem 4. Lebensjahre von Geheimrath Wilms behandelt worden.

Herr von Bergmann: Diese Erklärung halte ich für ausserordentlich wichtig. Ich habe absichtlich und zwar deswegen nach ihr gefragt, weil ich in allen Fällen gefunden habe, dass das Redressement eines Varus ausserordentlich viel leichter ist, wenn schon in den ersten Lebensjahren eine zweckmässige Behandlung, wie z. B. die Tenotomie stattgefunden hat. Da diese, ja noch mehr, eine 4 Jahre lang fortgesetzte, sachverständige Behandlung stattgefunden hat, so bin ich überzeugt, dass die Talus-Exstirpation überflüssig gewesen wäre. Auch wir hätten diesen Fall durch die Bartscher'sche Methode geheilt, durch welche wir, ebenso wie durch die Methode von Wahl's Dutzende von Klumpfüssen kleiner Kinder alljährlich heilen. Die wir eben hierdurch nicht heilen, das sind die Candidaten für unsere Talus-Exstirpationen.

Herr Wolff: Man wird, wie ich glaube, auf keine Weise über das von mir erzielte Resultat, welches durch die Ihnen vorliegenden Photographien und den Gypsabguss in unzweideutigster Weise documentirt ist, hinwegkommen können. M. H.! Ich erlaube mir nun noch Ihnen einen zweiten Fall zu zeigen, mit dem es mir analog geht. Er ist auch noch nicht fertig. Wenn es später wäre, vielleicht in 3 Monaten, würde ich Ihnen sicherlich einen Erfolg haben zeigen können, der Sie vollkommen befriedigt haben würde. Ich habe von der kleinen Patientin — sie ist jetzt 12 Jahre alt — für die Demonstration eine vergrösserte Photographie anfertigen lassen. Sie sehen hier wieder die verschiedenen Photographien, welche zeigen, welches Resultat in 3 Wochen erzielt worden ist. Sie trat nach 3 Wochen so auf wie jetzt, natürlich war der Fuss damals nicht so weich, wie er jetzt ist. Das ist erst langsam durch diese in der That sehr merkwürdige Transformation des ganzen Fussskelets unter dem Verbande geschehen. Bei diesem Kinde habe ich versucht ohne die Tenotomie zu Stande zu kommen. Ich habe erst nachträglich, vor 6 Wochen, die Tenotomie auf beiden Seiten vorgenommen und wieder einen Verband angelegt. Das Kind ist von ausserhalb und erst 6 Tage in Berlin. Ich habe erst vor 6 Tagen den Verband abnehmen und einen Stiefel tragen lassen. Nun ist für das Kind Alles neu; sie ist erst seit 3 Tagen in dem Stiefel und hat sich noch gar nicht recht gewöhnt, ohne Verband zu gehen. Hier sind die beiden Gypsabgüsse. Sie werden sehen, sie kann jetzt die Füsse gar nicht mehr nach einwärts bringen, es ist also zur Schienenbehandlung keine Ursache.

Schliesslich, m. H., wollte ich Ihnen noch die beiden Gypsabgüsse des Falles von paralytischem Klumpfuss vorzeigen, den ich Ihnen im vorigen Jahre mit seinem Verband vorgestellt habe. Der Patient ist in Leipzig. Wenn ich sicher gewusst hätte, dass es zur Vorstellung ge-

kommen wäre, hätte ich ihn kommen lassen. Indess sehen Sie doch aus diesen beiden Gypsabgüssen, welches der Erfolg der Behandlung gewesen ist. Der Patient geht jetzt bereits seit 6 Monaten ohne jeden Verband und ich habe aus Leipzig dieser Tage den Bericht bekommen, dass der Fuss, obwohl es ja ein paralytischer Fuss ist, bei dem man das von vornherein viel weniger wissen kann als beim congenitalen, noch genau so steht, wie vor einem halben Jahre, vor Abnahme des Verbandes.

Herr König: M. H.! Nach Rücksprache mit einigen Freunden, die schon vor der Demonstration hier stattgefunden hat, waren wir übereingekommen, zu beantragen, dass eine Klumpfussdebatte nicht opportun sei, dass wir also besser nicht debattiren. Wenn Sie das Menu hier ansehen und bedenken, dass eine grosse Anzahl von Collegen hierher gekommen ist, um uns Sachen zu demonstriren, so werden Sie es begreiflich finden, dass wir darüber klar werden müssen, ob wir das noch abwickeln, oder ob wir über Klumpfüsse debattiren wollen. Wenn das Geschoss einmal aus dem Rohr ist, dann ist kein Aufhalten und ich kann Ihnen auch sagen, ich kann es mir nicht versagen, wenn hier gesprochen wird, mit in die Debatte einzutreten. Das dauert also mindestens bis 12 Uhr. Nun hat freilich Herr Wolff die Sache sehr schwer gemacht. Er hat seine Function hier erheblich überschritten und hat eine Discussion angefangen, statt sich an die Demonstration zu halten. Trotzdem drücke ich es für meine Person herunter, ihm zu widersprechen. Ich frage also die Versammlung, ist sie damit einverstanden, dass jede Discussion, zumal über die Behandlungsfrage, vorläufig vertagt wird? — (Allseitige Zustimmung.)

Herr von Langenbeck: Ich möchte den Antrag stellen, dass die Sache beim nächsten Congress auf die Tagesordnung gesetzt wird.

4) Herr Volkmann: „Photographie von Schultergelenks-Resection". Ich wollte Ihnen nur eine Photographie zeigen. Es ist Ihnen bekannt, dass nach Schulterresectionen fast immer die Elevation des Armes sehr mangelhaft bleibt. Es ist schon ausserordentlich selten, dass ein Kranker nach Schulterresection den Arm nur bis zum rechten Winkel, also bis zur Horizontalen, erheben kann, und noch viel seltener sind die Fälle, wo der Kranke den Arm höher heben kann. Ich gebe Ihnen hier die Photographie von einem Mädchen herum, das vor $6\frac{1}{2}$ Jahren resecirt worden ist und wo, nicht durch mein Verdienst — ich weiss nicht woran es liegt — ein Resultat erzielt worden ist, wie es bis jetzt noch nicht erreicht wurde. Das Mädchen kann den Arm bis zur Verticalen und selbst noch etwas über dieselbe hinaus emporheben, und zwar ruhig, ohne jedwede Schleuderbewegung. Sie ist nach der Langenbeck'schen Methode wegen fungöser Caries resecirt.

5) Herr Lauenstein (Hamburg): „Zur Technik der Pylorusresection". M. H.! Im Interesse der übrigen Herren, die noch auf der Tagesordnung stehen, erlaube ich mir, mich ganz kurz zu fassen und Sie nur auf 3 Puncte der Technik der Pylorusresection aufmerksam zu machen, die ich bei meinen letzten Operationen zu beurtheilen Gelegenheit hatte. Ich

glaube, dass bei einer so eingreifenden und langdauernden Operation, wie die Pylorusresection es ist, jeder Vorschlag, der die Technik zu vereinfachen und die Dauer der Operation abzukürzen geeignet ist, Beachtung verdient.

Der erste Punkt ist die fortlaufende Naht, die von Tillmanns zuerst wieder mehr in die Chirurgie eingeführt, von Rydygier zuerst bei der Darmresection angewandt und nachher auf die Pylorusresection übertragen ist. Ich selbst habe die fortlaufende Naht vor einigen Jahren bei der Anlegung einer Magendünndarmfistel angewandt und dadurch die Operation erheblich abgekürzt — sie dauerte kaum eine Stunde — und in neuerer Zeit bei zwei Pylorusresectionen. Dieses eine Präparat von alveolärem Gallertcarcinom stammt von einem Patienten, den ich am 10. Januar operirt und bei dem ich mich der fortlaufenden Naht bedient habe. Ich habe zur Occlusionsnaht 3 Reihen angelegt und zur Insertion des neugebildeten Pylorus an das Duodenum 2 Reihen. Dabei habe ich die Vorsicht angewandt, dass ich die einzelnen Stiche alternirend angelegt habe, so dass z. B. die Stiche der zweiten Nahtreihe in die Interstitien der ersten Nahtreihe zu liegen kamen; sodann habe ich an der oberen und unteren Seite des Duodenums die fortlaufende Nahtreihe durch eine Knopfnaht unterbrochen. Bei diesem Patienten, welcher geheilt wurde, einem 34jährigen Seemann, tratt keinerlei Störung von Seiten der Naht ein. Am 10. Tage etwa bekam er schon etwas geschabtes Fleisch mit Ei und am 18. Tage feste Nahrung. Als er Anfang März aus dem Hospital entlassen wurde, hatte er in den letzten Wochen circa 20 Pfund an Gewicht zugenommen. Ich glaube, m. H., da man bei der Pylorusresection 70—90 Stiche zu machen hat, dass durch die fortlaufende Naht die Operation sehr erheblich abgekürzt wird. Früher währte eine solche Operation 4—5 Stunden, diese beiden letzten haben $2^1/_2$ und $1^3/_4$ Stunden gedauert.

Der zweite Punkt betrifft das Kocher'sche Verfahren, zur Anlegung der Occlusionsnaht, das er vor $1^1/_2$ Jahren im Centralblatt für Chirurgie (1883, No. 45) besprochen hat (Zeichnung). Er hat, wie Sie wissen, um den Abfluss von Mageninhalt zu verhindern, und um die Blutstillung zu sichern, eine Klammer von der kleinen Curvatur aus angelegt, damit die Magenwände aneinander gepresst und hinter dieser Klammer eine, wie er sie nennt, Gély-sche Naht angelegt. Diese Bezeichnung könnte vielleicht zu Missverständnissen führen, denn die Naht muss in diesem Falle von vorn angelegt werden durch zwei Wände hindurch, während die Gély'sche Naht, wie in den gebräuchlichen Handbüchern steht, in der Art angelegt wird, wie man einen Schnürstiefel oder ein Corset zuschnürt. Deswegen haben mich einige Herren gebeten, ich möchte es hier zeigen, wie ich die Naht angelegt habe; aber vielleicht ist es zweckmässiger, wenn ich dies den sich dafür interessirenden Herren später demonstrire. Also Kocher durchschneidet vor der Klammer, nimmt dieselbe darauf weg und stülpt die gesammte vereinigte und gequetschte Magenpartie nach dem Magenlumen zu ein und bringt darüber eine Vereinigung der Serosa zu Stande. Ich habe dieses Kocher'sche Verfahren in einem Falle von ausserordentlich hochgradiger Ektasie in Folge eines das Lumen des Pylorus fast vollständig stenosirenden Ulcus angewandt. Man sieht an dem betreffenden Präparate, welches ich mir ebenfalls vorzulegen

erlaube, gar keine Lichtung, und man ist nur im Stande, eine dünne Sonde hindurchzuführen. In diesem Falle ist keine Heilung eingetreten, der Patient starb vielmehr nach 15 Stunden im Collaps. Bei der Section hatte ich Gelegenheit, zu constatiren, dass weder eine Spur von Blut im Magendarmcanal, noch in der Bauchhöhle war, dass die Naht sehr fest hielt, und dass keine Ernährungsstörungen an diesen eingestülpten Magenpartien zu Stande gekommen waren. Aber, m. H., dies Verfahren ist nicht in allen Fällen anwendbar. In dem ersterwähnten Falle z. B., wo es sich nicht um einen vergrösserten Magen und um ein relativ grosses Pylorusstück handelte, versuchte ich, das Verfahren, das mir plausibel schien, anzuwenden; es war aber wegen Mangel an Raum absolut nicht möglich, und besonders deshalb nicht, weil die starren Wände dieses Pylorustumors in sagittaler Richtung über 8 cm von einander standen. Wenn ich also die Klemme da angelegt hätte, so wären schon 4 cm mindestens weggefallen und wenn man, wie Kocher das thut, 2 Klemmen angelegt hätte, so wären gewiss 7 cm weggefallen, und ich habe mich davon überzeugt, dass bei diesem normal grossen Magen, wo nur so viel Substanz entfernt war, als eben nöthig schien, um den Tumor im Gesunden abzutragen, die Anlegung der Occlusionsnaht mit grossen Schwierigkeiten verbunden war. Es war nämlich nur eben möglich, unter der Leber oben im Scrobiculus cordis den oberen Theil der Occlusionsnaht zu machen. Hätte ich da mehr weggenommen, als ich gethan habe, so würde ich nicht im Stande gewesen sein, die Pylorusresection so zu beendigen, wie ich das gethan habe.

Der dritte Punkt, m. H., auf den ich Ihre Aufmerksamkeit lenken möchte, entspricht einem Vorschlage von mir selbst. Er betrifft den Zeitpunkt der Abtrennung des Pylorustumors von dem Duodenum. Die meisten Herren, welche sich bisher mit der Pylorusresection beschäftigt haben, haben die Operation so gemacht, dass sie zunächst die Isolirung des Pylorustheiles von dem grossen und kleinen Netz vorgenommen, eventuell auch die Adhäsionen der Hinterfläche gelöst haben, darauf erst dazu übergegangen sind, den Tumor im Bereiche der nachherigen Occlusionsnaht abzutrennen und nach Anlegung dieser, sowie der völligen Trennung vom Magen, ganz zuletzt das Duodenum zu durchschneiden. Ich glaube, dass es vortheilhaft ist, in allen Fällen, besonders aber in denen, wo man Verwachsungen constatirt hat, aber doch die Operation zur Ausführung bringen will, zunächst, nach Isolirung des Pylorusstückes vom grossen und kleinen Netz und nach provisorischer Unterbindung des Duodenums, die Abtrennung des Tumors von diesem letzteren vorzunehmen. Dann hat man den grossen Vortheil, dass man den Pylorus, wenn keine Verwachsungen bestehen, nach links hin überklappen und so bewirken kann, dass ein etwa vorhandener Mageninhalt nach dem Fundus zu sinkt; und man kann so, wenn man auch keinen instrumentellen provisorischen Verschluss anwendet, sicher sein, dass kein Mageninhalt ausfliesst. Handelt es sich um Verwachsungen der Hinterfläche des Pylorus, so hat man den grossen Vortheil, dass man nicht blind zu arbeiten braucht, sondern unter Controle der Augen die Ablösung der Verwachsungen vornehmen kann. Es ist ja klar, dass, wenn der Tumor noch an beiden Seiten festhaftet, man dann höchstens von unten, aber von oben gar nicht ankommen kann, um die Verwachsungen

so zu lösen, wie es wünschenswerth ist. Wenn man nun bei der Pylorusresection den Vorschlag ausführt, den ich kürzlich bezüglich der Verwachsungen mit dem Mesocolon an der hinteren Pylorusfläche bei gutartigen Stenosen gemacht habe (Centralblatt für Chirurgie. 1885. No. 8), dann kann man das überhaupt nur in der Weise ausführen, dass man nach der Isolirung des Pylorustheiles vom grossen und kleinen Netz erst das Duodenum nach provisorischer Unterbindung abschneidet und dann diese Verwachsungen, die in der Regel eine characteristische Begrenzung (Dreieckform mit der Basis nach abwärts) zu haben scheinen, während man den Pylorus aufhebt und nach links hinüber wendet, sammt der Serosa ablöst.

6) Herr Esmarch: „Vorzeigung kriegschirurgischer Apparate. Ich möchte Ihnen einige kriegschirurgische Apparate vorzeigen und deren Anwendung in kurzen Worten erläutern.

Zunächst zeige ich hier ein neues Spiralfeder-Tourniquet, welches an Stelle der Kautschuckschnürbinde zur provisorischen Stillung von Blutungen und zur künstlichen Blutleere dienen soll. Sie werden wohl Alle mir darin beistimmen, dass die elastische Umschnürung weit sicherer wirkt und weit leichter anzuwenden ist als das alte Tourniquet, welches, wenn es nicht von sehr geübter Hand angelegt und stets überwacht wird, als ein sehr unsicheres und gefährliches Instrument bezeichnet werden muss. Trotzdem hat die elastische Schnürbinde das Tourniquet noch immer nicht aus den Armamentarien der Feldlazarethe und Sanitäts-Detachements zu verdrängen vermocht, nicht bloss in unserer Armee, sondern auch in den Armeen der andern Nationen, wie sich bei den Verhandlungen der kriegschirurgischen Sectionen auf den internationalen Congressen in London und Kopenhagen herausgestellt hat. Der Grund dafür liegt darin, dass sich Kautschukstoffe nicht lange in Magazinen aufbewahren lassen, ohne ihre Elasticität ganz oder theilweise einzubüssen, und dass man deshalb fürchten muss, beim Ausbruch des Krieges die Mittel zur Beherrschung der Blutungen, die Schnürschläuche und Schnürbinden unbrauchbar zu finden. Desswegen construirte ich vor einigen Jahren einen Hosenträger, welcher als elastische Schnürbinde zu verwenden ist, und sprach den Wunsch aus, dass alle Soldaten im Kriege mit solchen Tourniquet-Hosenträgern versehen werden möchten. Da sich indessen der allgemeinen Einführung dieses Tragbandes Schwierigkeiten in den Weg stellten, so habe ich nunmehr eine Schnürbinde anfertigen lassen aus vernickelten Messingspiralen, welche mit Handschuhleder überzogen sind, und dieselbe mit einem sehr einfachen Schlussapparat versehen, welcher nach Art einer Sicherheitsnadel wirkt. Ich zweifle nicht, dass diese Schnürbinde sich viele Jahre wird aufbewahren lassen, ohne ihre Brauchbarkeit einzubüssen und spreche den Wunsch aus, dass dieselbe nunmehr endlich das alte unsichere Tourniquet verdrängen möge.*)

Ich bemerke bei dieser Gelegenheit, dass bei der Anwendung der

*) Der Instrumentenmacher H. Beckmann in Kiel liefert diese Tourniquets für 9 Mark.

Schnürbinde als Tourniquet nicht eine Pelotte auf die Arterie gelegt werden muss, wie man es noch oft in chirurgischen Büchern abgebildet sieht, sondern dass die mehrfache circuläre Einschnürung genügt, um den arteriellen Zufluss zu beherrschen, und dass demnach durchaus keine Kenntniss von dem Verlauf der Arterienstämme zur wirksamen Anlegung des Constrictors nöthig ist. Daher ist auch der Laie im Stande, mit der Schnürbinde eine lebensgefährliche arterielle Blutung zu stillen, was bekanntlich mit dem alten Tourniquet nicht wohl möglich war.

Ferner zeige ich Ihnen hier einige Schienen aus Telegraphendraht, welche ziemlich genau die Form der jetzt wohl überall für complicirte Fracturen und Resectionen gebräuchlichen Schienen wiedergeben. Auf der vorjährigen kriegschirurgischen Conferenz wurden einstimmig die von Volkmann angegebenen flachen Eisenblechschienen mit T-förmiger Fussstütze für die untere Extremität, und für die obere Extremität die hölzernen Supinations-Schienen auch für die Kriegspraxis empfohlen. Ich habe diese Schienen schon seit Jahren in Gebrauch gehabt, aber bei der antiseptischen Wundbehandlung stellte sich bald der Uebelstand heraus, dass, wenn Wundsecret den Verband durchdringt und dieses wie gewöhnlich dem Gesetze der Schwere folgend an der Rückseite des Verbandes zu Tage tritt, dies wegen der Undurchsichtigkeit der Schienen nicht sofort bemerkt werden konnte, wenn man nicht das Glied häufig von den Schienen entfernen wollte. Aus diesem Grunde haben wir mehrere Jahre lang Glasschienen gebraucht, welche mein früherer Assistent, Dr. Neuber für meine Klinik hatte anfertigen lassen.

Da dieselben aber sehr kostspielig und zerbrechlich sind, so habe ich sie in neuerer Zeit durch diese Drahtschienen ersetzt, welche viel leichter, dauerhafter und billiger*) sind und gleichfalls gestatten, die Oberfläche des Verbandes stets im Auge zu behalten. Da sich Telegraphendraht von zerstörten Telegraphenlinien meist in der Gegend der Schlachtfelder findet, sonst auch leicht in grösserer Quantität mit in's Feld genommen werden kann, und da jeder Krankenwärter oder Lazarethgehülfe nach geringer Uebung im Stande

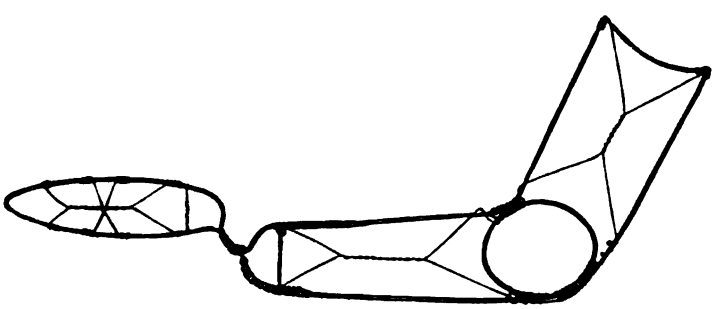

*) Der Instrumentenmacher Beckmann in Kiel liefert die Beinschienen für M. 3, die Armschienen für M. 2, während die Volkmann'sche Beinschiene M. 7,50 und die hölzernen Supinationsschienen je nach der Grösse M. 3 bis M. 4,50 kosten.

ist. diese Schienen nach einem vorhandenen Modell oder nach einer Zeichnung mittelst einer starken Biegezange anzufertigen, so glaube ich, dass sich diese Schienen ganz besonders gut für den Gebrauch im Kriege eignen.



Drittens zeige ich hier die bekannten Blumentopfgitter aus gekreuzten feinen Holzstäben, welche ich von verschiedener Grösse habe anfertigen lassen. Dieselben eignen sich vorzüglich gut zu Nothschienen bei einfachen und complicirten Knochenbrüchen, da sie sich durch Auseinanderziehen weit öffnen und über das verletzte Glied herschieben lassen und, nachdem sie an dasselbe angedrückt und durch Tücher und Binden befestigt sind, sich gut anschmiegen und die zerbrochenen Knochen gut fixiren. Da sie sich auch durch Sterilisirung im Desinfectionsofen oder durch Abseifen und Eintauchen in antiseptische Flüssigkeit leicht desinficiren lassen, so kann man sie ohne Gefahr in die Verbände mit einschliessen. Ich kann sie namentlich

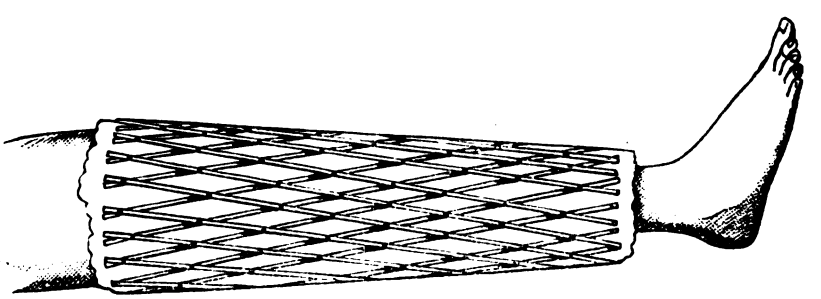

für den antiseptischen Dauerverband nach Resection des Kniegelenkes empfehlen, wo ich sie zwischen dem inneren und äusseren Polster anbringe. Wenn sie nach Anlegung des inneren Polsters an dasselbe mit einer Mullbinde angedrückt worden sind, so geben sie dem Gliede eine solche Festigkeit, dass man das Bein ohne Schaden in die Höhe heben kann, wenn man genöthigt ist, das äussere Polster zu wechseln.

Herr König: Kommen die Blumentopfgitter unter diesem Namen im Handel vor?

Herr Esmarch: Ja, sie werden in manchen Gegenden zur Verzierung der Blumentöpfe gebraucht und ich habe sie in verschiedenen Längen für die Samariterschulen und für meine Klinik anfertigen lassen.

7) Herr Esmarch: „Hautlappen-Ueberpflanzung." Endlich möchte ich Sie noch auf den hohen Werth der Ueberpflanzung von ganz abgelösten grossen Hautlappen auf frische Hautwunden aufmerksam machen, welche ich in letzter Zeit mit grossem Nutzen angewendet habe, und zwar zur Deckung von solchen grossen Substanzverlusten der Haut, die man bisher der Heilung durch Granulationen zu überlassen pflegte. Dahin gehören namentlich die grossen Defecte der Stirnhaut, welche nach der Rhinoplastik und anderen plastischen Operationen im Gesicht zurückbleiben, und die grossen Wunden, welche durch Scalpirung der Kopfhaut durch Maschinenkraft u. s. w. entstehen. Diese Methode der Hautverpflanzung (Dermanaplastie) ist bekanntlich nicht neu. Schon im Jahre 1823 gelang es Bünger in Marburg, einen grossen, der Vorderfläche des Oberschenkels entnommenen Hautlappen auf einen Nasendefect aufzupflanzen. Weil aber die Versuche anderer Chirurgen (Dzondi, von Graefe, Dieffenbach, von Langenbeck) fehlschlugen, so fand diese Methode keinen rechten Eingang, bis in neuerer Zeit, 1876, Wolfe in Glasgow mehrere Fälle mittheilte, in denen es ihm gelungen war, Ectropien durch Ueberpflanzung grösserer Hautstücke aus dem Arme zu heilen. Das Verfahren ist namentlich von Augenärzten (Zehender) vielfach mit gutem Erfolg zur Heilung von Ectropien angewendet worden, und ich selbst habe damit in einem solchen Falle vor 6 Jahren einen schönen Erfolg erzielt. Aber erst seit einigen Jahren habe ich angefangen, das Verfahren in ausgedehnter Weise zu verwerthen, und bin mit den Resultaten so zufrieden, dass ich Ihnen empfehlen möchte, es auch bei anderen grossen Hautdefecten zu versuchen. Die Vortheile einer raschen Vernarbung solcher Defecte liegen auf der Hand. Ich habe einige Abbildungen mitgebracht, welche die Resultate des Verfahrens darstellen.

Dies Bild zeigt die Nase einer Dame, welche seit 10 Jahren an einem Krebsgeschwür (Cancer rodens) des Nasenrückens gelitten hatte und bereits zweimal hier in Berlin durch Ausschabung mit nachfolgender Thermocauterisation operirt worden war. Das Geschwür hatte im Sommer vorigen Jahres bereits wieder die Grösse eines Zehnpfennigstückes erreicht; die Ränder waren knotig indurirt; der Geschwürsgrund auf dem unterliegenden Knorpelgerüst noch etwas verschiebbar. Die Dame war in Folge des zweimaligen Recidivs in einer verzweifelten Stimmung und fürchtete mit Recht, dass mit der Zeit die ganze Nase zerstört werden würde. Um die Entstellung zu vermeiden, welche eine Nasenbildung aus der Stirnhaut mit sich bringt, umschnitt ich die erkrankte Stelle ringsum im Gesunden, präparirte sie vom Nasenknorpel ab und deckte den Substanzverlust sofort durch ein myrtenblattförmiges Hautstück von ca. 3 Ctm. Länge und 1,50 Ctm. Breite, welches ich dem linken Oberarm entnahm. Die Hautwunde am Oberarm wurde durch Catgutnähte genau vereinigt und heilte per primam intentionem. Das Hautstück, welches sofort stark zusammenschrumpfte, wurde, nachdem alles Unter-

hautfettzellgewebe sorgfältig mit der Hohlscheere entfernt worden war, mit einigen feinen Catgutnähten an vier Stellen des Wundrandes angeheftet, so dass es überall ohne Spannung der Wundfläche auflag. Darüber wurde ein in Sublimatlösung getauchtes Stück Lint gelegt. Als dasselbe nach 10 Tagen entfernt wurde, fand sich das Hautstück vollkommen angeheilt und sah nur noch etwas blasser und gelber aus als die übrige etwas stark geröthete Nasenhaut. In den nächsten Monaten bildeten sich auf dem Lappen dicke Schichten verhornter Epidermis, welche mehrmals mit warmem Wasser abgeweicht werden mussten. Darunter nahm der Lappen eine immer bessere Färbung an, die nach 4 Monaten, als diese Zeichnung gemacht wurde, nicht mehr allzusehr von der der umgebenden Haut abstach. In der Stimmung der Patientin aber war eine wesentliche Veränderung zum Besseren eingetreten.

Die zweite Abbildung zeigt einen Fall von jenen hässlichen pigmentirten Muttermälern der Wangenhaut, welche so oft in der Gegend des äusseren Augenwinkels vorkommen und das Gesicht so sehr entstellen. Ich habe in solchen Fällen früher den nach der Exstirpation der ganzen Hautstelle entstehenden Substanzverlust durch Transplantation von gestielten Lappen aus der benachbarten Schläfen- und Wangenhaut ersetzt, in einem Falle auch die Wunde granuliren lassen und dann durch Aufpflanzung vieler kleiner Hautstücke nach der Reverdin'schen Methode die Vernarbung beschleunigt; weit schöner aber war das Resultat in diesem Fall, wo ich den Substanzverlust sofort deckte durch zwei lanzettförmige Hautstücke, welche ich beiden Oberarmen entnahm und durch wenige Catgutnähte an die Ränder anheftete. Auch hier erfolgte die Heilung aller drei Wunden per primam intentionem, und diese dritte Abbildung zeigt das Aussehen der Gesichtswunde nach Entfernung des ersten Verbandes, 14 Tage nach der Operation. Um dieselbe nicht zu sehr zu complieiren, habe ich die pigmentirten Partien der Augenlider noch nicht mit entfernt, sondern mir dasselbe für eine spätere Nachoperation vorbehalten.

Die vierte Abbildung zeigt die Einheilung von zwei Armhautlappen in einen grossen Substanzverlust der Stirnhaut, welcher durch Herunterklappen eines grossen gestielten Hautlappens entstanden war. Dem Patienten war das Rad eines schweren Wagens über das Gesicht gegangen, wodurch dasselbe in zwei Hälften auseinander gequetscht wurde. Die Oberkiefer waren zum Theil zertrümmert und auseinander gedrängt. Die Nasenbeine und ein grosser Theil der Haut des Nasenrückens und der Nachbargegend war in Folge der Quetschung brandig abgestossen. Es galt zunächst, das grosse Loch zu verschliessen, durch welches man tief in den Nasenrachenraum hineinschauen konnte und ich benutzte dazu den grossen Lappen von der Stirnhaut, aus welchem ich später noch den Nasenrücken herzustellen beabsichtige. Die Wunden heilten sämmtlich per primam intentionem.

Für das Gelingen dieser Methode ist es von grosser Wichtigkeit, dass man die innere Fläche des Hautlappens auf das Sorgfältigste von allem Fett und lockerem Zellgewebe befreit, wie es von Wolfe genau beschrieben worden ist. Man breitet den abgelösten Lappen auf einer glatten Fläche aus oder legt ihn auf die Spitze des linken Zeigefingers und schneidet nun mit einer Hohlscheere mit vielen kleinen Schnitten alles weiche und gelblich aussehende

Gewebe weg, bis auch die innere Fläche des Lappens ganz eben und so weiss erscheint, wie weisses Handschuhleder. Der Lappen wird dann noch einmal in Sublimatlösung abgespült und legt sich ganz leicht genau der Oberfläche an, auf welche er transplantirt werden soll. Ein genaues Annähen der Ränder ist unnöthig und nicht zu empfehlen; es genügen wenige feine Catgutnähte, um seine Lage zu sichern; nur muss man den Lappen ziemlich viel grösser machen als die zu deckende Wundfläche, weil die Hautstücke sich bekanntlich durch Schrumpfung sehr verkleinern.

Ich würde auch bei frischen Scalpwunden des Schädels den ganzen Substanzverlust auf diese Weise zu decken suchen. Es ist natürlich nicht nothwendig, die Ersatzlappen der Haut des Patienten selbst zu entnehmen. Ich habe schon wiederholt Hautstücke von amputirten Gliedern für diese Zwecke benutzt und in einem Falle die Haut, welche einen enorm grossen Bruchsack eines alten Schenkelbruches bedeckte, die ich bei der Radicaloperation dieses Bruches wegschneiden musste.

Discussion:

Herr von Langenbeck: Ich möchte fragen, ob Herr Esmarch den Panniculus an dem transplantirten Hautlappen zurückgelassen oder weggenommen hat?

Herr Esmarch: Wie bereits erwähnt, wurde alles Unterhautzellgewebe sorgfältig mit der Hohlscheere entfernt.

Herr von Langenbeck: Ich habe neuerdings ein nach Verbrennung des Gesichts entstandenes hochgradiges Ectropium der Unterlippe so operirt und geheilt, dass ich den nach Ablösung und Aufrichtung der ectropirten Unterlippe entstandenen reichlich 3 Ctm. grossen Hautdefect der Kinngegend durch einen aus dem Oberschenkel des Patienten entnommenen Hautlappen, an welchem der ganze Panniculus adiposus zurückgelassen war, ersetzt habe. Der Hautlappen wurde mit den Defecträndern durch zahlreiche Catgutnähte genau vereinigt, mit Jodoformpulver und Watte bedeckt und diese durch Binden fixirt. Als am vierten Tage der Verband entfernt wurde, zeigte sich der Lappen angeheilt und lebend, sogar etwas stärker geröthet als die gesunde Gesichtshaut. So blieb es 14 Tage lang, dann zeigte sich eine leicht bräunliche Färbung des Lappens und die Oberfläche desselben, keineswegs aber der ganze Lappen, starb ab. Als nach 4 Wochen die papierdünne, trockene Eschara entfernt wurde, fand sich der Defect durch eine glatte Narbenmasse ausgefüllt, das Ectropium der Lippe war vollständig beseitigt. Offenbar war nicht der ganze Hautlappen abgestorben, sondern vielleicht gerade die angeheilte tiefere Schicht (Panniculus) erhalten geblieben. Ich möchte die Wiederholung der Versuche mit Transplantation von Hautlappen, an welchen der Panniculus zurückgelassen, unter Anwendung des Jodoformverbandes dringend empfehlen.

8) Herr Kümmell (Hamburg): a) „Beitrag zur osteoplastischen Fussresection". M. H.! Gestatten Sie mir, kurz über eine nach der Mikulicz'schen Methode mit Erfolg ausgeführte osteoplastische Resection zu

berichten, bei welcher sämmtliche Fusswurzelknochen entfernt werden mussten. Die Patientin selbst konnte ich Ihnen aus socialen Gründen leider nicht vorstellen. Es handelte sich um eine 39jährige Dame, die im Herbst 1883 in das Mariakrankenhaus mit einer diffusen käsigen Ostitis des linken Calcaneus aufgenommen wurde. Wir entfernten den erkrankten Calcaneus in toto und schlossen die Wunde durch Nähte, die Heilung erfolgte primär. Nach relativ kurzer Zeit trat ein Recidiv ein. Die Narbe wurde von Neuem geöffnet, die fungösen Massen in bekannter Weise mit Scheere und Pincette entfernt und die kranke Partie aus Talus und Tibia ausgemeisselt. Nach ca. 4 Monaten trat ein neues Recidiv ein, welches die Mikulicz'sche Resection nöthig machte, bei welcher die Knochenabschnitte durch das Os cuboideum und naviculare einerseits und durch die Malleolen des Unterschenkels andererseits gelegt wurden. Die Knochenflächen wurden durch Nägel vereinigt, die dorsale Hautmasse durch einige Matratzennähte zu einem Wulst verbunden. Die vollständige Heilung der Wunde war nach etwa 4 Wochen eingetreten, die erhoffte Consolidation der Knochen erfolgte nicht, statt dessen war im October vorigen Jahres ein neues tuberculöses Recidiv mit Abscessbildung zu constatiren. Da die Patientin die ihr vorgeschlagene Amputation des Unterschenkels hartnäckig verweigerte, eröffnete ich, um die kranke Partie nach Möglichkeit zu beseitigen, die Narbe von Neuem, entfernte die noch übrigen Fusswurzelknochen und über 4 Ctm. der erkrankten Tibia und Fibula und durchsägte die Metatarsi parallel der Sägefläche der vorigen Operation; die Metatarsi, sowie die Unterschenkelknochen wurden durchbohrt und mit Seidenfäden und zwei Stahlnägeln aneinander befestigt. Die dorsale Hautmasse wurde zu einem sehr stark prominirenden Wulst mit einigen Matratzennähten vereinigt. Die Heilung erfolgte per primam. Die Consolidation machte nur sehr allmälige Fortschritte, ist aber jetzt fast vollständig eingetreten, so dass die Patientin mit Hülfe eines Gipsschuhes erfolgreiche Gehversuche machen kann. Die excidirten Knochenpartien betrugen $13\frac{1}{2}$ Ctm., die Verkürzung des operirten Beins bei dorsalflectirten Zehen etwa $5\frac{1}{2}$—6 Ctm. Die Operation wurde vor 7 Monaten ausgeführt, bis jetzt ist kein Recidiv eingetreten; der Hautwulst ist wesentlich kleiner geworden.

Herr Kümmell: b) „Demonstration von Verbandstoffen aus Holzfaser". M.H.! Erlauben Sie mir, Ihnen das vorliegende, aus Tannenholz hergestellte Präparat als brauchbares Verbandmaterial zu empfehlen. Es geschieht dies gewiss nicht, um einem bestehenden Bedürfnisse abzuhelfen, denn wir haben ja bereits über eine grosse Anzahl bewährter Verbandstoffe zu verfügen, sondern um vielleicht zu einer weiteren Vereinfachung unser Verbandtechnik in Etwas beizutragen. Die Waldwolle, die ich seit $1\frac{1}{2}$ Jahren mit Vortheil zu Occlusivverbänden verwandt habe, erforderte zu ihrer Desinfection und zur Erhöhung ihrer Resorptionsfähigkeit das Eintauchen in heisses Wasser. Um diese immerhin zeitraubende Manipulation auszuschalten, um einen vollkommenen Trockenverband herzustellen und um eventuell das Einnähen der Verbandmaterialien in Gazebeutel zu vermeiden, veranlassten wir eine bekannte

Wiener Fabrik,*) welche stärkere Holzfasersorten zum Füllen von Bettmatratzen, sowie zum Polstern von Sesseln und dergl. an Stelle der Rosshaare seit einiger Zeit herstellt, vorliegendes Material anzufertigen. Nach einigen nicht befriedigenden Versuchen wurde dieser saubere, weiche, Charpieähnliche und gut aufsaugende Stoff, welcher fabrikmässig aus Tannenholz dargestellt ist, uns zugesandt. Durch seine lange Faserung kommt diese Holzcharpie der Watte, die abgesehen von ihrem hohen Preise und der leichten Durchlässigkeit doch immer noch eines unserer vollkommensten Verbandmaterialien ist, am nächsten. Die Holzcharpie scheint mir die Vorzüge der in letzter Zeit viel verwandten Holzwolle zu besitzen, ohne jedoch die mit der kurzen Faserung der letzteren verknüpften Nachtheile zu involviren. Was die Anwendung der Holzcharpie und die Herstellung der Verbandstücke anbetrifft, so kann man für kleinere Verbände das Einnähen in Gazebeutel entbehren. Mit Hülfe zweier Holzwalzen, der zum Plätten der Wäsche gebräuchlichen Mangeln, kann man Holzcharpieplatten in jeder Stärke herstellen und leicht ein beliebig grosses Stück mit der Scheere abschneiden; für grössere Verbände ist jedoch das Einnähen der Holzcharpie in Kissen zu empfehlen. Zu sogenannten Tupfern an Stelle der Schwämme eignet sich die in Mullstückchen eingebundene Holzcharpie sehr gut. Die aus Holzcharpie hergestellten Verbandstücke kommen ohne Präparation mit irgend einem Desinficiens zur Verwendung. Die aus der Mitte eines Ballen mit reiner Hand entnommene Holzcharpie enthielt, in Koch'sche Nährgelatine eingebracht, nur Schimmelpilze, keine Bacteriencolonien. Der Preis der Holzcharpie ist per Centner 40 Mark, doch ist zu hoffen, dass bei grösserem Verbrauch eine wesentliche Preisermässigung eintreten wird.

Discussion:

(Herr König: Ich möchte nach dem Kostenpunkt fragen.) Die Wiener Fabrik berechnet für den Centner 40 Mark, wir haben jedoch bei deutschen Fabrikanten Erkundigungen eingezogen und den Bescheid erhalten, dass der Centner Holzcharpie für etwa 10 Mark hergestellt werden könne. Soviel ich weiss, sind nicht die Holzpräparate, sondern nur die Maschinen, mit denen sie hergestellt werden, durch Patent geschützt.

Herr Esmarch: M. H.! Auch ich habe die Holzfasern, die mir im Laufe des Winters von der ersten österreichisch-ungarischen Holzfaserfabrik zu Pest zugeschickt wurden, als antiseptisches Verbandmaterial geprüft, und habe gefunden, dass sie doch bei Weitem nicht so gut aufsaugen als die anderen Stoffe, namentlich als Torfmull und Torfmoos, sondern das Wundsecret rascher durchsickern lassen. Ich habe deswegen davon abgesehen, sie als Verbandmaterial weiter anzuwenden. Aber ganz vortrefflich eignet sich die Holzfaser zur Füllung der Tupfer, die man statt der Schwämme bei Operationen gebraucht. Ich wende jetzt fast nur noch Tupfer aus Holzfaser an, und zwar lasse ich die Faserballen nicht in Mull einhüllen, sondern in Tüll, weil letzteres grössere Maschen hat und aus festeren Fäden besteht als der Mull. Von

*) Erste Oesterr.-ungar. Holzfaserfabrik. Wien. IX. Bez. Pramergasse 3.

diesem bleiben beim Austupfen der Wunde, namentlich bei Knochenoperationen, leicht Fäserchen in der Wunde zurück, was beim Tüll nicht zu befürchten ist.

Ich habe nun solche Tupfer aus Holzfaser und Tüll in allen Grössen herstellen lassen und finde, dass sie bei allen Operationen ihren Zweck ausgezeichnet erfüllen.

9) Herr Sonnenburg (Berlin): „Spontanluxationen des Femur und deren Behandlung" (mit Krankenvorstellung).*)

Discussion:

Herr Volkmann: M. H.! Ich habe gerade in diesem Augenblick versucht, die Indicationen für die verschiedenen Formen, die bei Ankylose des Hüftgelenks in Betracht kommen, also die Resection, die Durchschneidung des Schenkelhalses und die Osteotomia subtrochanterica festzustellen, und ich verweise Sie auf meine Arbeit, die heute im Centralblatt für Chirurgie erschienen ist. Ich wollte nur auf einen Punkt aufmerksam machen. Ich unterscheide scharf zwischen denjenigen Fällen, wo eine ganz feste Ankylose vorhanden ist, und denjenigen, wo der Kopf noch beweglich ist. Das macht ungeheuer viel aus für die Wahl der Methode. Auf die Details will ich hier nicht eingehen. In den Fällen, wo eine feste knöcherne Ankylose vorhanden ist, habe ich die verschiedenen hier in Betracht kommenden blutigen Operationen 29 Mal gemacht; alle Kranken sind geheilt, keiner ist in Lebensgefahr gekommen. Wie oft ich ausserdem Operationen — d. h. in diesen Fällen Resectionen — bei mehr oder minder beweglichem Kopf gemacht habe, kann ich Ihnen augenblicklich nicht sagen; aber auch diese Fälle sind sämmtlich geheilt, so dass ich Sie wenigstens zu derartigen Operationen bei Hüftgelenksankylose sehr ermuntern kann; sie sind sehr dankbar.

10) Herr Ranke (Gröningen): „Casuistische Mittheilungen über Tumoren, welche von Schleimbeuteln ausgehen".**)

11) Herr Bidder (Berlin): „Ueber die Entstehung und Heilung einer Dickdarm-Gebärmutter-Scheidenfistel".***)

12) Herr Tillmanns (Leipzig): a) „Ueber todte Osteome der Nasen- und Stirnhöhle (nebst Demonstration)". †)

b) „Zur operativen Behandlung von Nervendefecten". ††)

13) Herr Dr. F. Gotthelf (Berlin) (als Gast): „Discussion über die späteren Resultate der Operation complicirter Hasenscharten." Ich bin von Herrn Prof. Czerny beauftragt, über die in der Heidelberger

*) S. Grössere Vorträge und Abhandlungen No. XIII.
**) Desgleichen.
***) Desgleichen No. VI.
†) Desgleichen No. VIII.
††) Desgleichen No. XV.

chir. Klinik gesammelten Erfahrungen betreffend die Behandlung der complicirten Hasenscharten zu berichten. Die Grundsätze, denen Prof. Czerny hierbei folgte, erlaube ich mir, mit seinen eignen Worten anzuführen, welche lauten: „Meines Erachtens sollte der Zwischenkiefer immer erhalten und nach der Bardeleben'schen Methode in einer Sitzung mit der Hasenschartenoperation zurückgelagert werden, wenn Platz für ihn vorhanden ist. Wenn aber kein Platz für ihn vorhanden ist, dann fort mit ihm.“ Im Zeitraume von 1877 bis 1883 wurden in der Heidelberger chir. Klinik im Ganzen 7 Fälle von complicirter Hasenscharte mit vorstehendem Zwischenkiefer behandelt. Fünf davon, die ich zunächst mittheile, sind typische durchgehende Doppelspalten, bei denen allen die Rücklagerung des Zwischenkiefers nach der Bardeleben'schen Methode vorgenommen werden konnte. Es sei bemerkt, dass die Blutung trotz des subperiostalen Verfahrens immer noch eine so beträchtliche war, dass sie durch Compression oder Tamponnade gestillt werden musste. — Die Operation geschah immer am hängenden Kopf, mehrmals unter leichter Chloroformnarkose. — Die Vereinigung der Lippentheile (mit Malgaigne'schen Läppchen, dreieckiger Anfrischung des Philtrum, Entspannungsschnitten und ausgiebiger Lösung der Weichtheile von dem Kiefergerüst, je nach Bedarf) fand unmittelbar darauf statt, in aufrechter Lagerung des Patienten und ohne Chloroform. Die ganze Operation geschah möglichst unter antiseptischen Cautelen. — Bei der Nachbehandlung wurden zweimal Heftpflasterstreifen, sonst aber keine Verbände angewandt. Die unmittelbaren Heilungsresultate waren günstige: die Heilung kam in allen fünf Fällen zu stande, viermal mit vollständiger prima intentio, einmal mit leichter Eiterung der Stichkanäle und geringem oberflächlichem Klaffen der Wundränder. Alle 5 Patienten befanden sich bei der Operation in einem Alter von weniger als 6 Monaten. Um über das definitive Heilungsresultat Auskunft zu erhalten, wollten wir diese Kinder im Winter 1883/84 zur Untersuchung wieder nach Heidelberg bestellen. Doch ergab sich dabei, dass sie alle bis zu dieser Zeit gestorben waren, und zwar vier davon innerhalb 2—4 Monaten nach der Operation, eines nach $1^3/_4$ Jahren. Als Todesursachen erfuhren wir Bronchopneumonie, Convulsionen, Morbillen, einmal den unbestimmten Ausdruck „Kinderkrankheit“, einmal nichts. — Es ist auch in anderen Kliniken die Erfahrung gemacht worden, dass die complicirten Hasenscharten, bei denen die Rücklagerung des Zwischenkiefers vorgenommen wurde, eine sehr hohe Mortalität haben (N.B. wenn man den Patienten nach ihrer Entlassung aus dem Hospital wieder nachfragt). So betrug dieselbe in Zürich nach Fritsche 50 pCt., in Breslau nach den Angaben Erich Hermann's ebenfalls 50 pCt. Diese Ziffer (nur für die Sterblichkeit im I. Lebensjahre berechnet) ist eine sehr hohe, verglichen mit der normalen mittleren Säuglingssterblichkeit, die sich für die in Frage kommenden Gegenden und socialen Verhältnisse etwa zwischen 24 und 30 pCt. bewegt. — Die Frage, ob diese hohe Sterblichkeit eine Folge der Missbildung und ihrer begleitenden Umstände ist, oder ob auch die Operation an der Verschuldung derselben Theil hat, ist schwer zu entscheiden, da wir über die Mortalität der nicht operirten complicirten Hasenscharten nichts wissen. Ich habe in meiner, demnächst in

v. Langenbeck's Archiv*) erscheinenden Arbeit, den Nachweis zu führen versucht, dass allerdings die Operation der complicirten, ja selbst die der einfachen Hasenscharten, in den ersten Lebensmonaten, nicht so ungefährlich ist, wie man sich allgemein vorzustellen gewöhnt hat. Ohne auf die Beweisführung hier näher eingehen zu können, sei es mir nur gestattet, zu erwähnen, dass der Blutverlust das die Hauptgefahr involvirende Moment ist. Wenn man die verschiedenen Verfahren bei Hasenscharten-Operationen, nach dem dabei stattfindenden Blutverlust vergleicht, so ergiebt sich folgende Scala: 1) Am geringsten ist die Blutung bei der einfachen Anfrischung und bei oberflächlichen Entspannungsschnitten, weil sie sich hier durch Compression der Arteria maxillaris externa resp. Coronaria labii superioris fast vollständig beherrschen lässt. 2) Stärker ist sie bei der Ablösung der Weichtheile vom Kiefergerüst, wobei das Messer meist bis in die Fossa canina vordringt und dabei Gefässgebiete der Maxillaris interna öffnet, deren Stamm sich nicht comprimiren lässt. 3) Am stärksten endlich, und am schwersten zu stillen ist die Blutung aus der Naso-palatina bei der Rücklagerung des prominenten Zwischenkiefers, besonders wenn am hängenden Kopf operirt wird. Ausserdem sind bei den letzteren beiden Verfahren Nachblutungen häufiger und bleiben wohl meist unentdeckt, da die Kinder das Blut verschlucken. — Dieser aufsteigenden Scala des Blutverlustes entspricht nun eine aufsteigende Scala der Sterblichkeit (im 1. Lebensjahre) nach den drei Operationsverfahren, wie ich aus einer Zusammenstellung der Heidelberger und der von Fritzsche mitgetheilten Züricher Fälle fand. Die Mortalität beträgt hiernach für die Kategorie 1) = 38,2 pCt., für die Kategorie 2) = 44,4 pCt., für die Kategorie 3) = 50,0 pCt. — Hiernach ist der Schluss berechtigt, dass der Blutverlust einen Maassstab für die Gefährlichkeit der Hasenschartenoperation abgiebt (neben andern Momenten, deren Erörterung mich hier zu weit führen würde). Die Erklärung hierfür möchte ich in dem Umstande suchen, dass die ohnehin meist anämischen und schwächlichen Kinder den erlittenen Blutverlust nur schwer wieder ersetzen, weil ja ihre Ernährungsbedingungen durch die Operation nachgewiesener Maassen nicht verbessert, eher noch durch das Blutschlucken bei der Operation und bei Nachblutungen, die verborgen bleiben, verschlechtert werden. Die Säuglinge gehen daher direct an Marasmus zu Grunde, oder sie erliegen intercurrenten Krankheiten um so leichter. — Ich muss daher, entgegen der jetzt herrschenden Anschauung, der Meinung Billroth's, v. Nussbaum's und einiger andern Autoren beipflichten, welche die Operation der complicirten Hasenscharte als eine für Kinder im 1. Lebensjahre sehr gefährliche Operation betrachten, und daher rathen, sie erst im 2. Lebensjahre oder noch später vorzunehmen.

Ich habe jetzt noch über die beiden Fälle zu berichten, bei denen ein abweichendes Operationsverfahren stattfand. In beiden Fällen war der Zwischenkiefer mit dem rechten Alveolarrande verwachsen und ragte nach links und vorne vor. Ich kann hier auf die näheren Details nicht eingehen, und muss mich darauf beschränken, die Operationsmethoden anzudeuten und die Resultate mitzutheilen.

Der erste Fall betrifft eine 25jährige weibliche Person Es gelang hier,

*) Bd. 32. S. 355, 573.

den Zwischenkiefer einfach durch Druck gewaltsam in eine bessere Lage zu bringen, so dass die Weichtheile vereinigt werden konnten. Die Heilung trat per primam intentionem ein. $5\frac{1}{2}$ Jahre nach der Operation wurde Patientin wieder untersucht und es zeigte sich ein befriedigendes cosmetisches Resultat. Was den Zwischenkiefer betraf, so zeigte er sich ganz nach oben gedrängt, Verwachsung des linksseitigen Alveolarspaltes war nicht eingetreten.

Der zweite Fall betraf ein Kind von 4 Monaten. Hier stellten sich der Operation ganz besondere Schwierigkeiten entgegen. Der mit seinem linken Rande vorragende Zwischenkiefer hinderte nach mehrmaligen fruchtlosen Versuchen immer wieder die Vereinigung der Lippentheile, indem er, von hinten gegen die Nähte andrängend, dieselben zum Auseinanderweichen brachte. Da er wegen seiner festen Verwachsung mit dem rechten Alveolarrande weder durch Brisement forcé noch nach der Bardeleben'schen Methode in eine bessere Lage gebracht werden konnte, so bewerkstelligte Prof. Czerny die Rücklagerung auf folgende Weise: Er führte über dem Zwischenkiefer, also unmittelbar unter der Nasenspitze einen. das Septum und den Vomer von vorne und oben her durchtrennenden Schnitt, wie die schematischen Zeichnungen, die ich Ihnen vorzulegen mir erlaube, illustriren. Der Zwischenkiefer liess sich dann nach unten und hinten umklappen, und verhinderte fortan die Heilung nicht mehr. Patientin wurde mit einer normal hohen und gut geformten Oberlippe entlassen, und unter dem linken Nasenloch zeigte sich nur noch ein geringer Defect von der Grösse eines Zwanzigpfennigstückes. Dieser Defect verkleinerte sich später noch sehr, so dass er, bei einer zweiten Untersuchung, zwei Jahre nach der Operation sich nur noch wie eine Vergrösserung des linken Nasenloches ausnahm. Was den Zwischenkiefer betrifft, so stand er zwei Jahre nach der Operation etwas über dem Niveau des Alveolarrandes. Verwachsung war nicht eingetreten.

Zum Schluss erlaube ich mir noch. Ihnen ein Präparat vorzulegen, welches die Folgen der totalen Wegnahme des Zwischenkiefers recht anschaulich demonstrirt. Es ist das Gypsmodell vom Gaumen und oberen Alveolarrande eines 16jährigen jungen Mannes. mit complicirter Hasenscharte, dem in seinem ersten Lebensjahre der Zwischenkiefer weggenommen worden war. Ich verdanke dieses Modell der Güte des Herrn Dr. med. Adolph Witzel, Zahnarzt in Essen a. Ruhr, der dasselbe in Heidelberg im Winter 1884 anfertigte; die näheren Details über die spätere Behandlung dieses Falles wird derselbe demnächst veröffentlichen. Was an diesem Präparat besonders auffällt. ist, dass die beiden medialen Enden der Alveolarbögen bis zur gegenseitigen Berührung in der Mittellinie genähert sind. Die normale Krümmung der Alveolarbögen nach der Fläche ist fast ganz verschwunden, dafür ist eine starke Krümmung nach der Kante eingetreten, so dass ihre medialen Enden in der Medianlinie, da wo sie sich berühren, in einem Winkel zusammenstossen und um $2\frac{1}{2}$ Ctm. höher stehen als die seitlichen Theile. Beim Aufeinanderbeissen entsteht in Folge dessen in der Mitte ein deltaförmiger Hiatus zwischen der oberen und unteren Zahnreihe, und es berühren sich nur die hinteren Zähne beider Kiefer. von den zweiten Praemolaren an. Die beiden mittleren oberen Schneidezähne fehlen und haben wahrscheinlich in dem entfernten

Zwischenkiefer gesessen. Die beiden lateralen Schneidezähne stehen rechts und links an den medialen Enden der Alveolarbögen, symmetrisch schief nach vorne innen gerichtet. Ebenso sind die sonst normalen Eckzähne gerichtet. Nach dem Zahnbefund handelt es sich hier wohl um eine intraincisive Spalte im Sinne Albrecht's. Der Gaumenspalt ist nur in seinem vorderen Theile verschmälert, hinten beträgt seine Breite noch 3—4 Ctm. Die Processus palatini sind steil nach aufwärts gerichtet. Das äussere Ansehen des Patienten war ein günstiges; besonders war die Nase normal geformt, eher schmal als breit, die Nasenflügel nicht abgeplattet, die Nasenlöcher nicht vergrössert. Ich habe hier nur das Wesentliche des Befundes angedeutet. Vom cosmetischen Standpunkte aus spricht dies Resultat wohl nicht gegen die vollständige Wegnahme des Zwischenkiefers; denn durch das Zusammenrücken der Alveolarbögen in der Mitte werden die Insertionspunkte der Nasenflügel so genähert, dass die hässliche Verbreiterung und Abplattung der Nasenflügel vermieden und der Nase eine gute Form gegeben wird. Allerdings fällt dagegen der Nachtheil in die Wagschale, dass durch den Hiatus zwischen den Zahnreihen für die Sprache und vielleicht auch für die Ernährung ein Hinderniss entsteht, das nachher kaum zu beseitigen sein dürfte.

Herr Volkmann: M. H.! Die Anregung hier die späteren Resultate der Hasenscharten zu discutiren, ist von mir ausgegangen. Es ist ausserordentlich wünschenswerth, dass diese Resultate einmal festgestellt werden. Wenn wir uns untereinander über diesen Gegenstand, d. h. also über die Resultate der Operation complicirter Hasenscharten, unterhalten, so finden wir Alle, dass wir ausserordentlich wenig darüber wissen, was aus unseren in der Kindheit operirten Patienten später geworden ist. Es ist daher sehr schwer, zu sagen, welche von den verschiedenen Methoden am meisten zu empfehlen ist. Man macht die Operation, man ist mit dem Resultat sofort oder nach einiger Zeit sehr zufrieden, Jeder lobt seine Methode, Das, was er erfunden hat, und man weiss doch schliesslich gar nicht, was definitiv erreicht wird. Ich habe vor einigen Jahren versucht, über meine Hasenschartenkranken etwas zu erfahren, und dabei entdeckte ich zu meiner grossen Bestürzung, dass fast alle die Kinder, die ich an schweren Formen der complicirten Hasenscharte, namentlich an doppelter Kieferspalte mit sog. Bürzelbildung im Laufe der Jahre operirt hatte, nachher gestorben sind, so dass es ausserordentlich schwer ist, geheilte Kranke im erwachsenen Alter zu Gesicht zu bekommen; die spätere Sterblichkeit war, wenigstens unter den von mir operirten Kindern mit doppelter Kieferspalte und prominentem Zwischenkiefer, eine so grosse, dass ich es für ausserordentlich schwer halte, im Augenblick zu entscheiden, ob wirklich die Mortalität bei Kindern durch die Operation herabgesetzt wird. Bis jetzt hat man immer als einen Hauptgrund für die Operation der Hasenscharten angegeben, dass die Mortalität eine so grosse wäre; das trifft ja auch zu, aber ich wenigstens kann bis jetzt noch nicht beweisen, dass durch die frühe Operation die Mortalität herabgesetzt wird; die Kinder, die man an schweren complicirten Hasenscharten glücklich operirt, sterben nachher auch. Wenn das aber der Fall ist, dann fällt allerdings diese Indication für die frühe Operation fort.

Herr Hoffa (Würzburg): M. H.! Ich möchte Ihnen kurze Mittheilung machen über 80 Hasenschartenoperationen, deren Resultate ich kürzlich zusammengestellt habe; die Fälle stammen theils aus der Freiburger Klinik vom Jahre 1876—1883, theils aus der Würzburger Klinik seit 1872. Es handelte sich 36 Mal um einfache Hasenscharten; davon sind 4 gestorben, 32 am Leben. Von den anderen 44 Fällen sind im Ganzen 15 gestorben; das würde also eine Mortalität von etwa 34 pCt. ergeben. Ich erinnere daran, dass die Kindermortalität überhaupt auch zwischen 30—40 Cpt. schwankt. Von den 44 complicirten Hasenscharten waren 11 mit prominirendem Zwischenkiefer. Von diesen 11 sind noch 6 am Leben, während 5 gestorben sind; das wäre also eine Mortalität von etwa 45 pCt. Die Operationsmethode konnte ich leider nicht in allen Fällen feststellen, ich konnte nur in Erfahrung bringen, dass von 5 nach der Methode von Bardeleben operirten Kindern 4 noch am Leben sind. Das älteste Kind ist 10 Jahre, und die Eltern sind mit dem Resultat ausserordentlich zufrieden. (Herr Volkmann: Aber Sie haben sie nie sehen können?) Einige habe ich gesehen. (Herr Volkmann: Es ist aber sehr wichtig, dass die anderen noch gesehen werden.)

Herr Volkmann: Ich möchte doch bitten, dass Sie ja streng die Fälle von doppelter Kieferspalte mit Bürzelbildung in Bezug auf die Heilresultate trennen; denn das wissen wir schon, dass bei einseitiger Kieferspalte ein sehr stark schief vorspringender Zwischenkiefer durch die Spannung der Lippen hübsch in das Niveau wieder hineinkommt. Diese Frage ist entschieden, anders ist es mit der doppelten Kieferspalte und bei vollständiger Bürzelbildung, hier fragt es sich eben, ob der zurückgebrachte Zwischenkiefer einheilt und ob die Zähne später so stehen etc. dass sie gebraucht werden können.

Herr Partsch (Breslau): Angeregt durch den auf dem XII. Chirurgencongress von Hrn. Roser gehaltenen Vortrag: „Ueber Vorstehen des Zwischenkiefers bei Hasenscharten" unternahm ich es, das bezügliche Material der Königl. chirurgischen Klinik zu Breslau zusammenzustellen. Die Resultate der Arbeit sind niedergelegt in der Diss. inaug. von Dr. E. Herrmann: „Beiträge zur Statistik und Behandlung der Hasenscharten. Breslau 1884." Ich kann mich deshalb, ohne mich bei den allgemeinen Fragen über Heilungsverlauf der Operation der Hasenscharten aufzuhalten, darauf beschränken, hier nur Das zu erwähnen, was auf die complicirten Hasenscharten Bezug hat. Von 197 in den Jahren 1870—1883 in der Breslauer Klinik beobachteten Fällen von Spaltbildungen des Gesichtes waren 52 = 26.9 pCt. complicirte doppelseitige, und zwar betrafen sie 34 Knaben und 18 Mädchen. Nur von 31 derselben ist es möglich gewesen, genauere Nachrichten über den ferneren Verlauf zu erhalten, und zwar von 11 Mädchen und 20 Knaben. Von den 31 Kindern, welche sämmtlich der Operation unterworfen wurden, lebten zur Zeit der statistischen Erhebung nur noch 8, und zwar 1 Mädchen und 7 Knaben. 10 Mädchen und 13 Knaben sind trotz der Operation gestorben. Um das Resultat noch niederdrückender zu machen, muss noch hinzugefügt werden, dass unter den 8 lebenden sich 2 Kinder befinden, die schon bei Vornahme der Operation 4 und 9 Jahr alt waren — Fälle, die bei der Entscheidung über die Bedeutung der Operation für die Ernährung des Kindes

nicht in Frage kommen können. Es würde sich demgemäss das Verhältniss so gestalten, dass von 29 operirten Kindern nur 6 am Leben geblieben sind = 21 Cpt. Intra operationem starb kein Kind; 6 gingen in der ersten Woche nach der Operation zu Grunde, 7 im ersten Monat, 5 bis zu Ende des 2. Monates, also von 23 18 im Laufe der ersten 8 Wochen des Lebens. Je ein Kind starb im 3., 4. und 7., 2 im 5. Monat nach der Operation. Als Todesursache wurden 9 Mal Krämpfe, 3 Mal Schwäche und Atrophie. 2 Mal Lungenentzündung, 1 Mal Brechdurchfall angegeben. Obgleich somit die Resultate weit hinter unseren Erwartungen zurückgeblieben sind, so haben wir dennoch alle Fälle, die sich uns mit Gesichtsspalten vorstellten, fernerhin der Operation unterworfen; nur ein Kind befand sich in einem solchem Zustande der Atrophie und war noch mit Magendarmkatarrh behaftet, dass wir ihm die Operation nicht zumuthen wollten. Es starb 14 Tage nach der Vorstellung. Fehlt uns doch zu einer richtigen Beurtheilung der Tragweite obiger Zahlen bislang noch die Statistik darüber, wie sich das Sterblichkeitsverhältniss der Kinder, wenn sie nicht operirt werden, stellt; denn halten wir obigen Zahlen die von Froebelius mitgetheilte Thatsache gegenüber, dass von den 76 mit Spaltbildungen des Gesichtes im Petersburger Findelhause aufgenommenen Kindern die 47, welche Gaumenspalten hatten, sämmtlich zu Grunde gingen — ein Mortalitätsverhältniss, dem aber keine allgemeine Gültigkeit zuzumessen ist — so wird das Urtheil über das von uns erzielte Resultat schon etwas günstiger werden.

Was die Ausführung der Operation anlangt, so kam es uns bei den complicirten Hasenscharten zunächst darauf an, sicher und rasch die Lippenspalte zu schliessen, und durch die Lippenbildung einen Wall zu schaffen, der das Regurgitiren der Speise aus dem Munde des Kindes möglichst verhindern, die Nahrungsaufnahme dem Kinde erleichtern sollte. Wir haben deshalb stets von den complicirten Operationsmethoden Abstand genommen, und nach umfangreicher Ablösung der Nasenflügel von den Oberkiefern uns mit einer einfachen lineären Anfrischung begnügt. Es wurde zunächst die grössere Spalte geschlossen, nach 3—4 Wochen die kleinere. Natürlich gelingt das auch nur nach guter Reclination des prominenten Zwischenkiefers. Oefters ist derselbe nach Bardeleben submucös discidirt und verschoben worden; in den meisten Fällen schlagen wir mit bestem Erfolge einen anderen Weg ein. Von einem dem Vomer parallel auf seiner unteren Kante geführten Schnitt aus wurde das Periost beider Seitenflächen mit einem feinen Elevatorium abgehebelt. Der Vomer konnte nun bequem mit den △ geformten*) Branchen einer Knochenbeisszange gefasst werden und aus seiner Substanz liess sich je nach der Tiefe, in die das Instrument eingeführt wurde, ein mehr oder weniger grosses Dreieck ausschneiden, entsprechend dem Grade der Prominenz des Os intermaxillare. So gelang uns in jedem Falle nicht nur die Rücklagerung des Os intermaxill., sondern auch die Beseitigung seiner Abweichung von der Sagittallinie ganz leicht und ohne jeden Blut-

*) Die Zange ist vom Instrumentenmacher Haertel (Breslau) gefertigt worden.

verlust zu bewerkstelligen. Die Herstellung einer den cosmetischen Anforderungen entsprechenden Lippe haben wir in diesen Fällen uns aufgespart für eine spätere Zeit. Da uns in erster Linie von Wichtigkeit war, so schnell und so sicher wie möglich einen Verschluss der Spalte herbeizuführen, haben wir lieber eine einfache lineäre Anfrischung ausgeführt, die wir mit Bestimmtheit per primam verheilen konnten, als eine jener vielen, geistvoll ersonnenen complicirten Operationsmethoden, bei denen man die primäre Vereinigung nicht so sicher vorhersagen kann. Zu diesem Entschluss hat uns wesentlich das Resultat der statistischen Erhebungen über Hasenscharten bestimmt. Auch die best ausgeführte, vollständig per primam geheilte Operation hat in ihrem cosmetischem Erfolge uns nicht befriedigt. So lange man zur Lippenbildung das auf dem Zwischenkiefer fest aufgewachsene Lippenstück benutzt, wird die Lippe nie frei beweglich werden, sondern durch ihre Befestigung am Zwischenkiefer stets jenen eigenthümlich verkniffenen Zug bekommen, den wir von den operirten Patienten her kennen. Sowohl beim Sprechen, wie beim Essen macht sich der Mangel eines Vestibulum oris an dem Mittelstück der Lippe unliebsam bemerkbar. Erst wenn mit dem Wachsthum des Kindes die seitlichen Lippenstücke fleischiger, dicker geworden, kann aus ihnen eine besser functionirende, frei bewegliche Lippe geschaffen werden, welche auch den cosmetischen Anforderungen mehr entspricht. Wie wichtig die gute Beweglichkeit der Lippe für das Sprechen und Sprechenlernen dieser Kinder ist, hat Herr Jul. Wolff mit Recht hervorgehoben.

Um die Bedeutung der Operation der complicirten Hasenscharten für die Verkleinerung ev. den Verschluss der Gaumenspalten richtig ermessen zu können, ist es nothwendig, ein recht genaues Bild von der Ausdehnung und dem Umfange der Spalte, von der Entwickelung der Oberkieferzahnfortsätze, von der Grösse und Lage des Vomer zu besitzen, um die späteren Stadien mit dem vor der Operation vorhandenen Zustande vergleichen zu können. Da weder eine detaillirte Beschreibung, noch eine Bleistiftskizze diese complicirten Verhältnisse so genau schildern oder wiedergeben kann, dass später ein Vergleich mit Erfolg angestellt werden könnte, habe ich mir von den Fällen von Hasenscharten mit Gaumenspalte Abdrücke verschafft. Es ist nicht sehr umständlich und nach einiger Uebung auch schnell und ohne unnütze Quälerei der kleinen Patienten möglich, einen solchen Abdruck sich herzustellen. Formen, wie sie die Zahnärzte für Anfertigung der Zahnabgüsse verwenden, je nach dem Alter des Kindes verschieden gross, werden mit Stents'scher Masse gefüllt, die bei 30—36 ° C. weich und knetbar wird, ohne zu kleben. Bei weit offen gehaltenem Munde zwei breite Mundhaken in die Mundwinkel eingesetzt, den Unterkiefer und die Zunge mit dem linken Zeigefinger nach unten gedrückt, wird die Form gegen das Dach der Mundhöhle fest angepresst; in wenigen Minuten (3—4) ist die Masse so starr, dass man die Form herausnehmen kann und der Abdruck ist fertig. Man kann die zum Erhärten nothwendige Zeit noch abkürzen, wenn man auf die Form kaltes Wasser, am besten mit einer Spritze, applicirt. In gewöhnlicher Weise wird der Abdruck mit Gyps abgegossen. Man hat dann in festem Material unabänderlich sicher ein genaues Abbild der so complicirten Fälle der Missbildung.

Die auf diesem Wege gewonnenen Abbildungen, die ich Ihnen hier demonstrire, werden Ihnen am besten veranschaulichen, was durch die Operation erreicht worden ist. In allen Fällen ist nach dem Verschluss der Lippenspalte sichtlich eine Verkleinerung der Gaumenspalte eingetreten. So zeigt z. B. der vor der Operation genommene Abdruck beim Kinde W. einen vorn 12 Mm., hinten 18 Mm. breiten Spalt. 1 Jahr später nach der Operation hat er sich um die Hälfte verkleinert, indem er vorn nur noch 6 Mm., hinten 9 Mm. misst. In ähnlicher Weise, aber nicht immer gleich ausgiebig, hat sich die Spalte in anderen Fällen, auch bei einseitigen Gaumendefecten, verengert. Die Abdrücke geben auch ein genaues Bild von dem Verhalten des Zwischenkiefers und von dem Werthe der verschiedenen für die Rücklagerung desselben empfohlenen Operationsverfahren.

Beim Kinde L. wurde der Zwischenkiefer nach Bardeleben's Methode reclinirt und gleichzeitig die grössere rechte Lippenspalte geschlossen. Es resultirte, als das Kind 8 Wochen später zur zweiten Operation vorgestellt wurde, an der Discisionsstelle des Vomer eine winkelige Abknickung des vorderen, das Os intermaxillare tragenden Vomerrandes. Durch Verschluss der anderen Lippenspalte wurde diese Difformität jedoch so weit beseitigt, dass nunmehr der Zwischenkiefer gut in die Kieferbogen eingefügt erscheint. Ohne jede Mühe gelang es auch nach der andern, oben geschilderten Methode den Zwischenkiefer in allen, auch den hochgradigsten Fällen in das Niveau des Alveolarbogens zu bringen. In keinem von mir selbst gesehenen und untersuchten Falle aber ist eine wirkliche Verwachsung des Zwischenkiefers mit den Oberkieferfortsätzen eingetreten. Stets war derselbe durch einen mehr oder weniger engen Spalt von den letzteren getrennt, selbst in einem Falle, bei dem ein hypertrophisches Os intermaxillare nach beiderseitiger Anfrischung in den Spalt zwischen den Alveolarfortsätzen eingenäht worden war. Auch hier hatte sich jeder der betreffenden Theile wieder seinerseits mit Schleimhaut überzogen, so dass keine Narbe zu Stande gekommen war. Ebensowenig habe ich nach der Durchschneidung des Vomer, gleichgültig ob dieselbe nach Bardeleben oder nach der von uns geübten Methode ausgeführt worden war, eine feste knöcherne Verbindung der beiden Theile des Vomer gesehen, auch in jenem Falle nicht, den ich 2 Jahre nach der Operation revidiren konnte. Immer sass das Os intermaxillare, getragen von der vorderen Partie des Vomer beweglich, pseudarthrotisch auf dem hintern Ende auf, und liess kleine Seiten- und Aufwärtsbewegungen zu. Meistens erschien es sogar etwas nach unten gedreht, insofern die aus ihm herauswachsenden Schneidezähne mit ihrer breiten Vorderfläche nicht nach vorn, sondern direct nach unten, mit ihrer Schneide nach hinten sahen. Offenbar konnte bei dieser Stellung der Zähne und der abnormen Beweglichkeit des Zwischenkiefers der Zwischenkiefer von den Kindern beim Essen nicht benutzt werden. Die Mütter erklärten auch, dass die Kinder immer „mit den Backzähnen ässen." Was die Entwickelung der Zähne anlangt, so dürfte die Beobachtungszeit noch zu kurz sein, um ein richtiges Urtheil zu gestatten.

Kurz resumirt ist also der Effect der Operation in den von mir beobachteten Fällen der gewesen, dass stets eine Verkleinerung der Gaumenspalte

erfolgt ist, dass der Zwischenkiefer nie mit den Alveolarfortsätzen verwachsen ist, ausserdem abnorm beweglich und etwas nach unten gedreht, gut in den Kieferbogen eingefügt steht, aber für die Nahrungsaufnahme bei den Kindern nichts zu leisten vermag.

Zum Schluss möchte ich noch über einen Patienten berichten, dem vor nunmehr 13 Jahren von Herrn Maas, dem damaligen Assistenten der Königl. chir. Klinik der Zwischenkiefer excidirt und die Lippenspalte durch Naht vereinigt worden ist. Als sich Patient auf unser Ersuchen am 21. August 1883 in der Klinik vorstellte, fand sich an der Lippe ein Colobom, indem die Seitentheile der Lippe nur in der oberen Hälfte mit dem kleinen mittleren stehen gebliebenen Läppchen verwachsen sind, in der unteren Hälfte frei stehen und einen 1 cm breiten Raum zwischen sich lassen. Die Lippe ist sonst gut beweglich und gleichmässig dick. Die Alveolarfortsätze des Oberkiefers sind leicht nach innen oben gebogen, so dass sie sich in der Mitte fast berühren und nur einen für eine mittelstarke Sonde durchgängigen Spalt zwischen sich lassen. Der Vomer stellt eine kleine, am Siebbein hängende Platte dar. Eine Nachoperation wird verweigert. Von einem Zurückbleiben des Wachsthums des Oberkiefers mit dem secundären Einsinken des Kieferbogens ist nichts zu bemerken. Die Zähne des Oberkiefers treten beim Schluss des Mundes auf die des Unterkiefers.

Herr Braun (Jena) sprach darauf, unter Demonstration verschiedener Präparate, über die Erfahrungen, welche sein Vorgänger in Jena, Herr Geh. Rath Prof. Dr. Ried in Bezug auf die späteren Resultate complicirter Hasenscharten gemacht hat*).

Erfahrungen über die späteren Resultate der Operation complicirter Hasenscharten von Herrn Ried (Jena).

In der Einladung für den diesjährigen Chirurgen-Congress wurden die Mitglieder desselben aufgefordert, ihre etwaigen Erfahrungen über die späteren Resultate der Operation complicirter Hasenscharten bekannt zu geben.

Als Beitrag zur Lösung der aufgestellten Fragen erlaube ich mir Folgendes mitzutheilen:

Die höchsten Grade dieser Missbildungen, bestehend in symmetrischen, doppelseitigen Lippen- und Kieferspalten, mit Fortsetzung der letzteren in eine mediane Gaumenspalte**) habe ich im Anfange meiner selbstständigen chirurgischen Praxis, unter Schonung des am vorderen Ende des Vomer unmittelbar unter der Nasenspitze gelagerten Lippenkieferstückes theils durch allmälige oder gewaltsame Zurückdrängung theils durch Excision eines dreieckigen Stückes aus der Nasenscheidewand behandelt, ohne jedoch, trotz wiederholter Versuche blutiger Anfrischung, eine Verwachsung der Spalträuder der gegenüberliegenden Kieferstücke bei der Entlassung der Patienten constatiren zu können.

*) Statt dieser Mittheilungen des Herrn Braun folgt, auf dessen Wunsch, nachstehend der Originalbericht des Herrn Ried.

**) Ich verweise auf Sandifort, Obs. anat. pathol. Lugd. Batav. 1777. lib. IV. pag. 29. Tab. VI u. VII. — Bruns, Atlas. Taf. VI. p. 30.

Als mir im weiteren Verlaufe der Praxis derartige Missbildungen auch bei älteren Kindern und selbst bei Erwachsenen zur Operation kamen, war ich genöthigt, da wegen bereits vorgeschrittener Verknöcherung der Nasenscheidewand eine Keilexcision aus derselben und eine Zurückdrängung des Zwischenkieferstückes nicht mehr ausführbar war, auf die Erhaltung des knöchernen Mittelstückes zu verzichten, und es wurde mir dieser Entschluss erleichtert, da die Beschaffenheit des Mittelstückes, die unregelmässige Stellung der in demselben enthaltenen, überdies meist abnorm gebildeten, oder erkrankten Zähne (man vergleiche [S. 123. 124] die Abbildung der Mittelkieferstücke. Fig. 1, 2, 3) eine Verwendung desselben geradezu unthunlich erscheinen liess. Bestärkt wurde ich noch in dieser Anschauung, als ich Gelegenheit hatte, zwei vor zwei Jahrzehnten unter Erhaltung der Zwischenkieferstücke operirte Individuen untersuchen zu können (siehe die Abbildungen [S. 125] Fig. 4. 6). In beiden Fällen war der Zwischenkiefer geschrumpft, enthielt in dem einen Falle gar keine Zähne, in dem anderen zwei kleine cariöse Wurzeln, in unregelmässiger Stellung. Aussordem war das Stück nicht verwachsen, sehr beweglich und daher beim Kauen nur hinderlich. Der untere

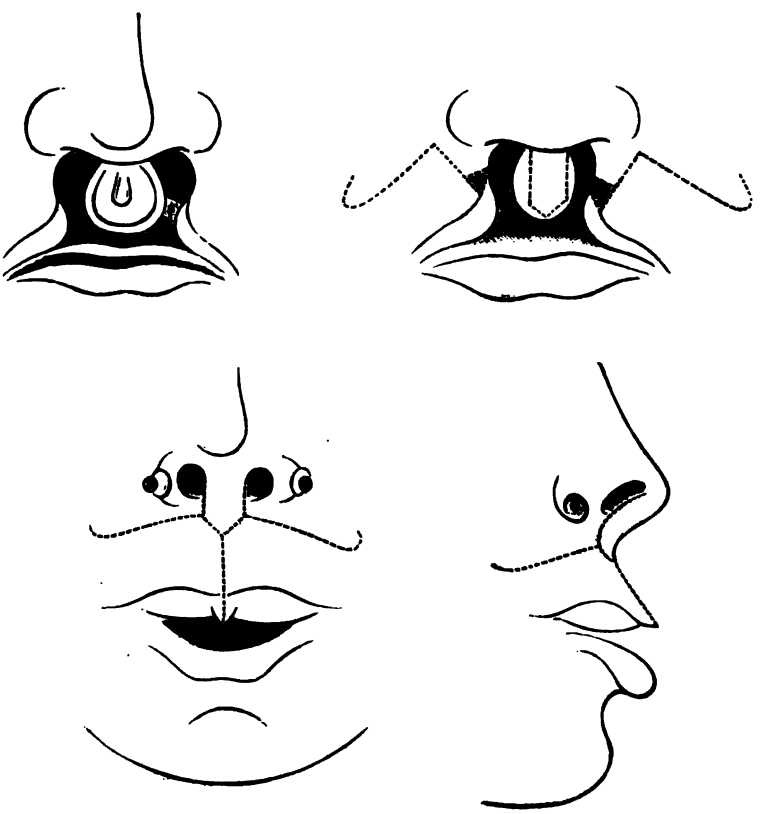

Rand der Zwischenkieferstücke stand wenigstens 1 Ctm. höher als die entsprechenden Oberkieferränder.

Auf diese Erfahrungen gestützt, habe ich die Erhaltung des Mittelkieferstückes ganz aufgegeben und beschränke mich, unter Verwendung des Mittellippenstückes zur Bildung des Septums, auf die Vereinigung der Spalträuder der seitlichen Lippentheile durch eine Art von Chiloplastik (s. die Figuren auf S. 122) mit nachträglicher Einlegung eines Süersen'schen Obturators, welcher auch den Ersatz der Zähne des entfernten Mittelkiefers enthält.

Was nun jene Formen von Lippen- und Kieferspalten betrifft, die man als asymmetrische bezeichnen kann*), wobei nur auf einer Seite eine durchgehende mehr oder weniger breite Spalte zwischen dem mittleren und seitlichen Kieferstück besteht, während auf der anderen Seite die Spalte unvollkommen auch bisweilen nur angedeutet ist, so habe ich in solchen Fällen, da allein das der durchgehenden Spalte entsprechende Mittelkieferstück einen Vorsprung vor dem Bogen der Alveolarfortsätze bildet, etweder das gewaltsame Zurückdrängen dieses vorspringenden Randes oder bisweilen, bei älteren Individuen, die keilförmige Excision eines Stückes aus dem horizontalen (Gaumen-) Theile des Oberkiefers in Anwendung gebracht und sehr gute Resultate erzielt. Zur Fixirung wurde unter solchen Verhältnissen mehrfach die Knochennaht in Anwendung gebracht.

Bemerkungen zu den Abbildungen.

I. Abbildungen weggenommener Unterkiefer.

Fig. 1 von einem Kinde im 2. Jahre. Das Mittelkieferstück ist kugelig, die beiden mittleren Schneidezähne sind an ihrer Vorderfläche auffällig convex, an der Hinterfläche entsprechend concav, stehen aber, abgesehen von der Richtung nach hinten, ziemlich regelmässig, dagegen stehen die beiden äusseren Schneidezähne rechtwinkelig zu den mittleren, und zwar so, dass die

Fig. 1.



Vorderfläche des rechten gerade nach aussen, während linkerseits die hintere Fläche nach aussen gekehrt ist. Nur die Schneiden der beiden mittleren Zähne hatten das Zahnfleisch durchbohrt.

Fig. 2 von einem 12jährigen Knaben. Das Mittelkieferstück ist im Verhältniss zum Alter des Kindes auffällig klein, enthält nur die beiden mittleren

*) Siehe Bruns, Atlas. Taf. VI. p. 23, 24.

Schneidezähne, wie es scheint, noch Milchzähne, dabei mit Querstreifen und theilweiser Necrose und in einer fehlerhaften, nach aussen divergirenden Richtung stehend.

Fig. 2.

Fig. 3. Das Mittelkieferstück eines 20jährigen jungen Mannes. Auch dieses ist für das Alter desselben auffällig klein, unregelmässig kuglig. Nur ein Zahn der linken Seite, wie es scheint der äussere, hatte das Zahnfleisch durchbohrt und stand schräg nach hinten unten und aussen, mit seiner Hinterfläche mehr lateralwärts gerichtet. Dabei zeigt er unregelmässige Querstreifen und ist im Verhältniss zu normalen Schneidezähnen dieses Alters sehr klein. Der zweite linke Schneidezahn liegt schräg oberhalb desselben, ist sehr klein und ganz unregelmässig, seine Vorderfläche liegt nach aussen.

Fig. 3.

Die beiden rechten Schneidezähne liegen ganz unregelmässig, der eine, wie es scheint der innere, ganz unförmlich, fast knollig; eine Schneidefläche ist an demselben gar nicht zu unterscheiden. Der andere, also wie es scheint der äussere, stand schräg nach unten und vorn, seine vordere Fläche etwas nach einwärts, die hintere Fläche mehr nach aussen gerichtet, übrigens ebenso klein und verbildet wie der entsprechende linke.

a Ansicht von der linken Seite, b Ansicht von vorne.

II. Abbildungen von erhaltenen Mittelkieferstücken.

Fig. 4 zeigt dass Gebiss eines 22jährigen Mädchens, welches als 11monatliches Kind am 18. Mai und 31. Juli 1856, unter Excision eines dreieckigen Stückes aus dem Vomer mit Erfolg operirt worden war. Die Zeichnung stammt vom 23. Mai 1878; das Mittelkieferstück ist sehr beweglich, ge-

schrumpft, enthält zwei unentwickelte und cariöse Zähne, der untere Rand des Mittelkieferstücks steht über 1 Ctm. höher, als die Ränder der seitlichen Oberkieferstücke.

Fig. 4. Fig. 5. Fig. 6.

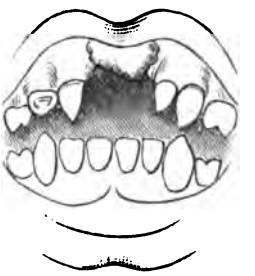

Um ein Ersatzstück überhaupt einlegen zu können, mussten die beiden Zähne. die nur eine Länge von kaum 1 Ctm. hatten, entfernt werden.

Fig. 5. Die entfernten beiden Schneidezähne des Mittelkieferstücks.

Fig. 6. Das Gebiss eines 19jährigen jungen Mannes. der als mehrwöchentliches Kind im Jahre 1860, unter gewaltsamer Zurückdrängung des Mittelstücks operirt worden war. Die Zeichnung datirt vom 20. Januar 1879. Der ganz zahnlose, geschrumpfte Mittelkiefer ist sehr beweglich und steht fast 1 Ctm. höher, als die seitlichen Kieferstücke. In diesen stehen medianwärts von den Eckzähnen (der rechte war cariös) überzählige conische Schneidezähne (?).

Herr von Nussbaum (München), welcher persönlich auf dem Congress zu erscheinen verhindert war, hat seine Erfahrungen im Folgenden schriftlich mitgetheilt:

§ 1. In den 27 Jahren meiner Praxis operirte ich in Klinik, Privatspital und Privatpraxis 310 Hasenscharten, wovon 222 mit Zwischenkiefer complicirt waren, da nur die ungünstigsten Fälle in die Klinik geschickt werden.

§ 2. Von diesen 222 Fällen operirte ich 107 durch gänzliche Entfernung des Zwischenkiefers, 91 durch Einschneiden und Zurückdrängen und 24 Fälle dadurch, dass ich jenes Knochenstück. welches mir im Wege stand, sammt den darin meist enthaltenen Zähnen sorgfältig ausschälte, wegschnitt, Periost und Mucosa aber zurückliess und durch eine Matratzennaht vereinigte, wobei oft eine starke Blutung eintrat oder das Zurückgebliebene recht zerfetzt aussah. sich einrollte und einigemal abstarb.

§ 3. Nur 27 Fälle sah ich nach 1—2—10—16 Jahren wieder, und unter diesen 27 Fällen sind 11 Fälle, welche von anderen Operateuren operirt worden waren, wovon ich die Operationsmethode nicht erfuhr.

§ 4. Kein einziges Resultat möchte ich ermuthigend nennen. Mir ward der Eindruck, dass die meisten so Operirten nach einem Jahre schöner aussehen als nach 5 Jahren.

Am schönsten schienen mir noch jene zu werden, wo ich das generende Knochenstück ausgeschält hatte. Bei 2 solcher Fällen gelang mir später die Uranoplastik sehr gut, während ich diese Operation in jenen Fällen, wo der Zwischenkiefer ganz herausgenommen, nie ganz fertig brachte.

§ 5. Indem ich wiederhole, dass mir fast nur sehr ungünstige Fälle in die Hände kamen, erlaube ich mir die schreckliche Erfahrung anzufügen, dass die Mortalität meiner Hasenschartenoperation vor der antiseptischen Zeit über 60 pCt. betrug; jetzt hingegen kaum mehr 15—20 pCt., weil erysipelatöse Entzündung der Nadelstiche, Schmerz, Fieber, Schlaflosigkeit, Nahrungsverweigerung und namentlich Opiumbedürfnisse nicht mehr vorkommen.

14) Herr Lassar (Berlin): „Vorstellung eines Kranken mit Lupus erythematodes." M. H.! Bei der neulichen Discussion über Lupus und Tuberculose ist mit Recht hervorgehoben worden, dass die Unterschiede zwischen Lupus erythematodes und vulgaris unter allen Umständen festzuhalten seien. Die Krankheitsbilder sind an sich typisch so verschieden, dass es demjenigen, der eine Anzahl von Fällen gesehen hat, auch bei hochgradigstem Lupus erythematodes nicht schwer werden wird, das Leiden als solches zu erkennen. Wir wissen aber, dass gerade der Lupus erythematodes besondere Schwierigkeiten in Bezug auf die Heilung geboten hat, und ersehen aus den Lehrbüchern, dass alle Methoden, selbst die nach Herrn Volkmann's Vorgang von Vidal mit Vorliebe geübten Scarificationen meistens im Stich lassen. Ich musste mich deshalb, da mir eine grössere Anzahl solcher Fälle in der letzten Zeit zukamen, bemühen, ein Verfahren zu finden, das geeignet war, dieses hauptsächlich in einer Entstellung gipfelnde Leiden mit möglichst geringer Entstellung der normalen Haut zur Heilung zu bringen. Und dies ist in der That gelungen. Ich gebe hier einige Photographien von hochgradigem Lupus erythematodes herum, die sich von dem gewöhnlichen Lupus sehr deutlich unterscheiden lassen und zeige Ihnen hier die Photographie eines sehr ausgesprochenen Falles vor und nach der Behandlung. Die Behandlung besteht darin, dass man mit dem nur sehr gering erwärmten Paquelin-Stifte ganz oberflächlich über die erythematös erkrankte Haut in einer ganz leichten federnden Bewegung hinweghuscht. Der Wärmegrad ist am besten so gering, dass der Platinstift dem Erkalten nahe steht. Diese calorische Einwirkung ist kräftig genug, um das Krankhafte abzutödten, das Gesunde aber vollständig normal und gesund zu erhalten. Dieses junge Mädchen, die an einem ausgesprochenen Lupus erythematodes höchsten Grades gelitten hat, ist vor ihrem Eintritt in meine Klinik von mehreren Fachgenossen in mannichfacher Weise behandelt worden, aber ohne jeden Erfolg. Sie sehen nur, m. H., an den ganz kleinen, punktförmigen Recidiven, die an vereinzelten Stellen noch aufgetaucht sind, dass es sich in der That um Lupus erythematodes gehandelt hat. Nur bei bestimmter seitlicher Beleuchtung ist der Sitz des ursprünglichen Leidens in Kleinhandtellergrösse an einer minimalen, grubigen Einsenkung der Haut noch zu erkennen, dagegen wird es sonst kaum möglich sein, das junge blühende Mädchen von einem gesunden zu unterscheiden. Ich

hebe schliesslich die Leichtigkeit und relative Schmerzlosigkeit des Verfahrens hervor, weil wir mit demselben im Stande sind, auch den Recidiven durch eine in kurzen Sitzungen wieder aufgenommene sehr schonende Behandlung entgegenzutreten.

15) Herr Helferich (München): a) „Demonstration zur feldmässigen Antiseptik". M. H.! Die Vorzüge der aus einem Stück gefertigten chirurgischen Instrumente, resp. der Metallgriffe an denselben sind so anerkannt, dass darüber nichts gesagt zu werden braucht. Die technische Herstellung dieser Metallgriffe ist jedoch verschieden. Die aus ganz solidem Metall bestehenden Griffe sind zu schwer; sie liegen ungewohnt in der Hand und sind deshalb nicht so brauchbar wie Holzgriffe. Man hat, um diesen Uebelstand zu vermeiden, die Metallgriffe hohl gemacht, d. h. so, dass zwei Hülsen fest vernietet wurden; diese Griffe bieten aber den grossen Nachtheil, dass, wenn an irgend einer Stelle die Hülsen ein Loch bekommen, die Höhlung des Griffes durch Eindringen von Flüssigkeit, Blut, Staub zu einem förmlichen Reservoir septischer Stoffe wird. Eine solche Beschädigung der hohlen Griffe tritt in der That leicht ein, und dieser Umstand ist die Ursache, dass diese Modification der Metallgriffe nur von untergeordnetem Werthe ist.

Auf Wunsch unseres Münchener Instrumentenmachers Katsch zeige ich Ihnen hier eine Reihe von Instrumenten (Messer, Elevatorien, Schwammträger, Trocart etc.), welche auf eine andere Art hergestellt sind. Es sind gewöhnliche Holzgriffe, welche galvanisch mit Kupfer überzogen werden, worauf der Kupferüberzug vernickelt wird. Diese Griffe sind wenig schwerer, als die alten Holzgriffe und verbinden mit dieser Eigenschaft grosse Solidität; sie können Stunden lang ohne jeden Schaden in kochendem Wasser bleiben, und der Metallüberzug, wenn er nur dick genug hergestellt ist, wird nicht leicht schadhaft. Die Verbindung zwischen Griff und Stahl lässt sich so machen, dass das ganze Instrument in der That wie aus einem Stück ist. Der Preis solcher Instrumente ist natürlich etwas höher als jener mit gewöhnlichen Holzgriffen.

Diese Instrumente scheinen mir von Bedeutung für den Verbandplatz etc., da ihre Haltbarkeit grösser und die Desinfection derselben erleichtert ist, indem sie ja eventuell bei Mangel von Carbollösungen durch beliebig wiederholtes Kochen im Wasser aseptisch gemacht werden können.

Im gleichen Sinne möchte ich noch etwas erwähnen. Für poliklinische Districtsthätigkeit ist man in der Lage ein Antisepticum so mit sich führen zu sollen, wie es am practischsten ist, um in der Wohnung des Patienten rasch und mit möglichster Genauigkeit eine antiseptische Lösung herzustellen. Wir alle haben zu diesem Zweck Fläschchen mit flüssiger Carbolsäure bei uns gehabt. Aber das Glas ist zerbrechlich, die darin enthaltene Flüssigkeit kann durch Verwechselung gefährlich werden; ich kenne mehrere Fälle, dass Aerzte in zu grossem Eifer sich mit flüssiger reiner Carbolsäure die Hände verbrannt haben, während sie eine 5 proc. Lösung zur Desinfection zu benutzen glaubten. Seitdem wir das Sublimat als Antisepticum benutzten, haben wir manche Vortheile. Gerade für's Feld wäre es von grosser Bedeutung, da das Subli-

mat ein fixes, nicht flüchtiges Mittel ist, da es in geringerer Menge Dasselbe leistet wie Carbolsäure etc. Viele benutzen Sublimatspiritus, um sich antiseptische Lösungen zu improvisiren, aber das hat wieder die oben erwähnten Nachtheile. Ich benutze seit 1½ Jahren in München für diesen Zweck Sublimatwatte-Bäuschchen. Es ist nicht schwer, von einer gleichmässig bereiteten Sublimatwatte von 50 pCt. Gehalt soviel Watte zu bestimmen, dass gerade 0,5 oder 1,0 Sublimat darin enthalten sind. Wird diese Watte mit etwas Mull umgeben, so ist das Bäuschchen fertig, und mehrere solche führe ich stets in einer sehr kleinen Holzbüchse bei mir. Sie wissen, dass Sublimatpulver in Wasser langsam und schwer löslich ist; es schwimmt oben und es dauert lange, selbst im heissen Wasser, bis die Lösung erfolgt ist. Nehmen wir dagegen ein solches Bäuschchen, durchschneiden die Mullumhüllung, bringen es dann in die entsprechende Menge Wasser und rühren etwas um, so ist in 1 Minute sicher alles Sublimat gelöst. Diese grosse Löslichkeit beruht darauf, dass in der Watte das Sublimat ausserordentlich fein vertheilt ist, auch ein leichter Glyceringehalt wirkt günstig.

Solche Bäuschchen sind Jahr und Tag aufgehoben worden und haben die Fähigkeit, sich schnell in Wasser zu lösen, nicht verloren. Aus diesem Grunde benutze ich sie; auch andere Aerzte in München haben sie verwendet und sind damit zufrieden gewesen. Gerade für das Feld scheinen mir diese Bäuschchen nicht unwichtig, da sie leicht transportabel sind, nicht viel Platz brauchen, nicht zu Verwechslungen und zu Vergiftung Anlass geben und jederzeit gestatten, wo sich Wasser findet, beliebige kleinere Mengen antiseptischer Lösungen herzustellen. Da sie billiger sind als die entsprechende Menge Lösung aus der Apotheke, verwende ich sie auch bei Verbandwechsel etc. in gleicher Weise.

Herr Schillinger, Besitzer der Adler-Apotheke in München, welchem ich die Herstellung dieser Sublimatbäuschchen verdanke, hat mir durch die Reaction bei Zusatz von Jodwasserstoffsäure die rasche Löslichkeit des Sublimats in der beschriebenen Form bewiesen; da das Bäuschchen selbst nach 1 Minute dauerndem Umrühren in Wasser keine stärkere Reaction mehr zeigt, als die erhaltene Lösung, so ist in der That alles im Bäuschchen enthaltene Sublimat als gelöst anzusehen. (Demonstration.)

Herr Helferich: b) „Ueber improvisirte Drahtprothesen nach Resectionen". M. H.! Nach der totalen Resection des Oberkiefers verwende ich seit einiger Zeit einen Ersatz, welcher aus etwas biegsamen Draht und Jodoformgaze hergestellt ist. Zum ersten Male verwendete ich einen solchen Ersatz im Jahre 1883 bei einem Fall von Carcinom des Processus alveolaris beider Oberkiefer und des ganzen harten Gaumens, um dem Pat. das Schlucken nach der Operation möglichst zu erleichtern. Da der Erfolg bei diesem ersten Versuche ein sehr guter war und auch seither in mehreren Fällen eintrat, so stehe ich nicht an, Ihnen diese kleine Improvisation zu empfehlen*).

*) Seit dieser Mittheilung habe ich noch 4 Mal Gelegenheit gehabt, nach

Ich benutze für diesen Zweck geglühten Eisendraht von solcher Stärke, dass er sich leicht biegen lässt und doch einige Festigkeit bietet. Die Hauptsache ist die Grundfläche, welche in der Höhe des harten Gaumens zu liegen kommt; die vordere Spange, dem Proc. alveolaris entsprechend, vorstehen zu lassen, ist nicht zweckmässig. Für die typische einseitige Oberkieferresection hat diese Grundfläche die Form eines rechtwinkligen Dreiecks, dessen Hypotenuse leicht bogenförmig, nach aussen convex ist, während sich die Katheten an den Rand des harten Gaumens und an den abgetrennten weichen Gaumen anlegen. Von dieser Grundfläche biege ich die Enden — alles aus einem Stück — in ziemlich hohem oberen Bogen und divergirend so von vorn nach hinten, dass nach dem Ueberzug mit Jodoformgaze ein Körper entsteht von ähnlicher Form, wie der exstirpirte Oberkiefer. Die Höhe des Drahtgestelles kann sehr leicht den Verhältnissen angepasst und ausprobirt werden. Die Jodoformgaze wird in Streifen zunächst um die Drahtspangen herumgewunden, schliesslich wird das Ganze in ein grösseres Stück Jodoformgaze eingenäht. Dieses Gestell wird nun genau den Wundrändern adaptirt und gut eingelegt; wo es zu klein erscheint, kann leicht noch etwas Jodoformgaze mehr zwischengeschoben werden. Je öfter ich diesen Ersatz benutzte, um so grössere Sorgfalt wandte ich auf gute Fixation desselben durch einige Nähte an die deckenden Weichtheile meistens an 3 Stellen. Hierdurch wird schliesslich die Prothese so adaptirt, dass der Pat. in der That den Vortheil hat, nach seinem Erwachen aus der Narcose ohne Beschwerden und namentlich ohne sich zu verschlucken, schlucken zu können. Ich glaube, dass die Gefahr einer Fremdkörperpneumonie hierdurch vermindert wird; andererseits ist die Wunde auch vor directen Läsionen geschützt und eine nicht gewünschte Verwachsung der Wundflächen verhindert; endlich ist auch die Jodoformwirkung auf die einfachste Weise erreicht und gesichert, wie mir scheint besser, als durch ein Ausstopfen der ganzen Höhle mit Jodoformgaze. Jedem Gaumendefect entsprechend kann sehr leicht der Ersatz gebildet werden.

Ich habe dieses Gestell bis 14 Tage liegen lassen und dann nach Lösung der Nähte durch Drehung mit der Kornzange leicht extrahirt.

Eine ähnliche Drahteinlage zog ich bei einem Falle von Spontanfractur nach acuter Osteomyelitis nach der Sequestrotomie in Verwendung. Diese Beobachtung datirt schon aus dem Jahre 1880, so dass also jetzt über definitive Verhältnisse berichtet werden kann.

Es handelte sich um einen 6jährigen Knaben, der am 6. August 1880 in meine Behandlung kam mit dem typischen Bilde einer schweren acuten eitrigen Osteomyelitis und Periostitis des linken Oberschenkels. Bei der sofort vorgenommenen ausgiebigen Eröffnung des sehr ausgedehnten Abscesses zeigte sich das Femur an einem grossen Theil seiner Diaphyse ganz vom Periost entblösst. Wegen der Möglichkeit und Gefahr einer Spontanfractur bei Lösung des Sequesters vor genügender Ladenbildung wurde über den anti-

---

der Oberkieferresection diesen Ersatz anzuwenden, stets mit gleich gutem Erfolg.

septischen Verband eine Schiene gelegt. Trotz dieser Vorsicht zeigte sich am 2. October nach Abnahme des Verbandes, dass eine Spontanfractur eingetreten war, mit sehr bedeutender Verkürzung des Femur. Durch energische Gewichtsextension wurde die normale Länge des Femur nahezu wieder hergestellt und ich entschloss mich ohne weiteres Zuwarten die Sequestrotomie vorzunehmen. Dieselbe wurde am 22. October ausgeführt. Der Sequester hatte die Form des Femur an seinem unterem Ende, war 10 $^1/_2$ Ctm. lang und an dem grössten Theil seiner Aussenfläche glatt, wie ein normaler Knochen nach der Maceration. Von einer Knochenlade fehlte jede Spur in der Länge von etwa 10 Ctm. Nur an seinen Enden steckte der Sequester lose in den verbleibenden Femurenden. Um bei dieser Sachlage doch eine Regeneration des Knochens zu ermöglichen, beschloss ich das Einlegen einer Silberdrahtspirale in den Knochendefect und gleichzeitig andauernde Gewichtsextension. Bei dem ersten Verbandwechsel zwei Tage nach der Operation wurde daher eine unterdessen gefertigte Spirale aus ziemlich starkem Silberdraht in die Tiefe der weit klaffenden Wundspalte an Stelle des extrahirten Sequesters eingelegt; und zwar so, dass das eine Ende der Spirale an, resp. in dem Ende des unteren Femurstückes lag, während ihr oberes Ende von dem Ende des oberen Femurstückes aus leicht gebogen zum oberen Theile der Wunde herausgeleitet wurde. Die Drahtspirale hatte eine Länge von 18 Ctm., einen Umfang von 1 $^1/_2$ Ctm., und die einzelnen Windungen standen in einem Abstande von je $^1/_2$ Ctm. Durch diesen Eingriff, welcher auf den Wundverlauf nicht den geringsten ungünstigen Einfluss hatte, wurden die Fracturenden in gewisse Verbindung gebracht und die Weichtheile an der Stelle des Knochendefectes auseinandergehalten.

Ich übergehe weitere Details der Krankengeschichte, da ich auf solche, so weit sie von allgemeinem Interesse sind, an anderer Stelle zurückkommen werde. Hier ist von Wichtigkeit, zu constatiren, dass die Heilung eintrat. Am 2. Januar 1881 wurde die Spirale wider Erwarten leicht entfernt, indem sie an ihrem oberen aus der Narbe vorstehenden Ende entsprechend der Richtung der Spiraldrehung einfach herausgedreht wurde. Der Knabe ist völlig gesund, beide Oberschenkel haben gleiche Länge und Form, und auch eine neuerdings stattgehabte Untersuchung ergab nichts Abnormes, namentlich auch nicht die geringste Wachsthumsstörung an dem betreffenden Oberschenkel.

(Schluss der Sitzung um 1 Uhr.)

b) Nachmittagssitzung in der Aula der Kgl. Universität.

Eröffnung der Sitzung um 2 Uhr 10 Minuten.

Vor der Tagesordnung giebt Herr von Adelmann (Berlin) den „Bericht über die Revision der Casse der Gesellschaft".

Herr von Langenbeck: Ich darf wohl im Namen der Gesellschaft den Herren von Adelmann und Mitscherlich unseren Dank für die Mühewaltungen aussprechen, die sie bei der Revision gehabt haben. Was die letzten Wünsche des Herrn von Adelmann betrifft, so sind sie keineswegs ausser Acht gelassen oder vergessen worden. Es sind verschiedene Pläne in Aussicht. Einmal sind die Aerzte Berlins im Begriff, ein Vereinshaus zu bauen. Das ist allerdings noch in sehr weiter Ferne, indess es ist darüber verhandelt. Sodann ist ein Grundstück hier in Berlin am Schiffbauerdamm gefunden, welches käuflich ist, ein Grundstück, gross genug, um ein sehr grosses Gebäude — denn das müsste es ja sein — aufzuführen. Also wir haben keineswegs die Sache ganz aus den Augen verloren. Es ist nur ausserordentlich schwer, einmal bei dem hohen Preise der Grundstücke und den doch immer geringen Mitteln, die zu Gebote stehen, diesen Plan rasch anzufassen. Meiner Ansicht nach könnten wir es immerhin riskiren, ein Haus zu bauen, wenn wir sicher sind, dass die verschiedenen Vereine in Berlin dann die Räume miethsweise nehmen würden. Das Alles wird sich hoffentlich im Laufe des Jahres klären, so dass doch die Aussicht, ein eigenes Heim zu besitzen, nicht in zu grosser Ferne liegt. (Bravo!)

M. H.! Wir haben noch die Wahl des ersten Präsidenten vorzunehmen. Ich muss constatiren, dass ich von unserem ersten Congresse an bis auf den heutigen Tag immer darauf gedrungen habe, durch Zettelwahl den Präsidenten zu ernennen. Die grosse Güte, die Sie gehabt haben, mich durch Acclamation so oft wieder auf den Präsidentenstuhl zu berufen, war doch ganz gewiss ein statutenwidriges Vorgehen, und ich möchte also vor Allem darauf hinweisen, dass wir unseren Statuten gemäss in Zukunft alljährlich in der ersten Sitzung durch Zettelwahl das Bureau wählen sollten. Durch die lange Reihe von Jahren ist die Ehre des Vorsitzes bei mir fast zur süssen Gewohnheit geworden, und es wird mir ausserordentlich schwer, von diesem Sitze scheiden zu müssen. Indess ich habe mir gesagt, dass meine Gesundheit keineswegs eine sehr gute ist und namentlich, dass sie die Functionen des Präsidenten erschwert, und deshalb ist es mein dringender Wunsch gewesen, das Präsidium niederzulegen und eine Neuwahl stattfinden zu lassen. Es würde mir also immerhin erfreulich sein, wenn wir von Neuem wählen wollten. Es sind mir aber von so vielen Seiten Wünsche zugekommen, ich möge jetzt noch nicht ausscheiden, dass ich allerdings den Versuch zu machen bereit bin, ob ich in diesem Jahre noch zum Präsidium fähig bin. (Lebhafter Beifall.) Allerdings muss ich aber die Bedingung stellen, dass, wenn meine Kräfte ganz versiegen, der zweite Präsident mein Vertreter im nächsten Con-

gress sein wird. Also, wenn es Ihr Wunsch ist, so nehme ich für dieses Jahr das Präsidium noch an.

Herr Volkmann: Excellenz! Wenn auch nicht im Auftrage, so doch ganz bestimmt aus dem Herzen Aller danke ich Ihnen vielmals dafür, dass Sie den Vorsitz in unserer Gesellschaft weiter führen wollen. Ich würde es als ein Unglück betrachtet haben, und wir Alle, wenn Sie zurückgetreten wären. Man sagt, dass kein Mensch unersetzlich ist — Sie sind für uns unersetzlich. Es ist Niemand da, der sich mit Ihnen messen kann, weder an Ansehen, noch an Einfluss, noch vor allen Dingen an allgemeiner Hochachtung und Verehrung. Sie sehen ja, wie es in den Chirurgen-Congressen zuweilen zugeht. Es kann ja auch gar nicht anders sein, und es wäre ja ein Unglück, wenn das nicht wäre, dass die Geister nicht zuweilen aufeinander platzen. Das muss sein. Wir haben ja in diesem Congresse gesehen, dass sogar alte liebe Freunde sich einmal abstossen wie zwei Kugeln, die mit der gleichnamigen Elektricität geladen sind. Es ist Niemand weiter da, als Sie, Excellenz, dem sich Jeder beugt und gern beugt, sehr gern. Bleiben Sie bei uns, vertreten Sie uns durch Ihren Einfluss und vermitteln Sie, wie Sie es bisher gethan haben. (Lebhafter Beifall.)

Herr von Langenbeck: M. H.! Ich danke Ihnen sehr für diese für mich so ehrenvolle Zustimmung zu den Worten meines verehrten Freundes Volkmann, der meine Verdienste um unseren Congress freilich in viel zu schönen Farben geschildert hat. Das Einzige, was ich für mich in Anspruch nehmen darf, ist ein guter Wille und das wärmste Interesse für unsere Gesellschaft. Ich werde also versuchen, in diesem Jahre den Vorsitz noch weiter zu führen. (Bravo!)

1) Herr Hansmann (Hamburg): „Demonstration einer Fussgelenks-Extensionsschiene, einer Arm-Lagerungsschiene, einer Modification von Spritzen und eines abnehmbaren Gypsstiefels für Plattfüsse“.*)

2) Herr Hoffa (Würzburg): „Ueber Kniegelenksresectionen“.**)

3) Herr Prof. Albrecht (Brüssel) (als Gast)***): a) „Ueber die morphologische Bedeutung der Pharynxdivertikel“. A. sucht nachzuweisen, dass, abgesehen von den Lungen zweierlei verschiedene Arten von Phaeynxdivertikeln beim Menschen vorkommen, nämlich 1) dorsale oder epipharyngeale†) und 2) laterale oder parapharyngeale.

*) S. Grössere Vorträge und Abhandlungen No. XVII.

**) Desgleichen No. XI.

***) Der Herr Vortragende beabsichtigt die nachstehenden 5 Mittheilungen in extenso in kürzester Zeit im Archiv für klinische Chirurgie zu veröffentlichen.

†) Beim Menschen auch als Retropharyngealdivertikel zu bezeichnen.

1) Dorsale Divertikel des Pharynx (Epipharyngealdivertikel). Die Epipharyngeldivertikel des Menschen sind die von Zenker und von Ziemssen als Pulsionsdivertikel bezeichneten Divertikel desselben. Alle bisher beobachteten Fälle haben das gemeinschaftlich, dass der Aditus laryngis, der Aditus oesophagi und der Aditus diverticuli auf gleicher Höhe liegen. Da bei verschiedenen Säugethieren (constant beim Schwein, Kameel und Elephanten, zuweilen auch beim Rinde) auf der gleichen Höhe normalerweise ein solches Divertikel, die sogenannte Rachentasche oder das Coecum oesophageum der Thierärzte liegt, so stellt A. die Ansicht auf, dass die Zenker- und v. Ziemssen'schen Pulsionsdivertikel des Menschen die morphologische Bedeutung atavistischer Bildungen besitzen, die sämmtlich auf eine den Säugethieren ursprünglich zukommende retropharyngeale Rachentasche derselben zurückzuführen sind. Diese letzterere hält A. wiederum für ein Homologon der Schwimmblase, indem er jede Homologie zwischen Schwimmblase und Lungen bestreitet, da einige Teleostier (Diodon, Triodon, Tetrodon) Schwimmblase und Lungen zu gleicher Zeit besitzen, und andererseits bei einigen Selachiern (Galeus, Mustelus, Acanthias) die Schwimmblase in der Form eines epipharyngealen Rachendivertikels auftritt. Da beim Schweine, dessen Rachentasche A. an einem Präparate demonstrirt, dieselbe vom Musculus crico-pharyngeus überzogen wird, und man bei in sie eingeführtem Finger die Schleimhaut derselben unter dem Crico-pharyngeus hervorstülpen und auf diese Weise künstlich die vom Menschen her bekannte Pharyngocele herstellen kann, so erklären sich die mehrfach in der Literatur verzeichneten, von Zenker und von Ziemssen aus theoretischen Gründen angezweifelten Befunde von Muskelfasern auf dem oberen (cranialen) Abschnitte der Pulsionsdivertikel beim Menschen. Die Controverse Zenker und von Ziemssen versus König in Betreff dieser Muskelfasern ist also zu Gunsten König's entschieden, indem der craniale Abschnitt der Pulsionsdivertikel unter allen Umständen vom Musculus crico-pharyngeus bedeckt sein muss.

2) Laterale Divertikel des Pharynx (Parapharyngealdivertikel). Alle Parapharyngealdivertikel des Menschen haben nach A. dieselbe morphologische Bedeutung; sie alle sind die 2. postorale, das heisst, die zwischen dem Zungenbeinbogen (Processus styloides ossis temporum + Ligamentum stylohyoideus + Cornu minus ossis hyoidis) und dem ventralen Rudimente des 1. Kiemenbogens (Cornu majus ossis hyoidis) des Menschen ursprünglich gelegene Kiemenspalte, deren Ostium cutaneum geschlossen, und deren auf diese Weise entstandenes blindes laterales Ende sackartig erweitert ist. Ueberhaupt sind nach A. sowohl die Parapharyngealdivertikel, wie die Fistulae colli congenitae, die congenitalen Hydrocelen, Atherome und Dermoide des Halses auf ein und dasselbe Organ, nämlich auf die so eben ihrer morphologischen Lage nach gekennzeichnete 2. postorale Kiemenspalte zurückzuführen. Schliesst sich nämlich diese Spalte überhaupt nicht, so liegt eine Fistula colli congenita vor, schliesst sich ihr Ostium cutaneum, so entsteht die innere unvollständige Halsfistel, die, wenn sich ihr laterales, blind ge-

schlossenes Ende ausbaucht, uns als laterales oder Parapharyngealdivertikel des Pharynx imponirt (Watson'scher Fall); schliesst sich ihr Ostium pharyngeum, so entsteht die äussere unvollständige Halsfistel; schliessen sich ihr Ostium cutaneum und Ostium pharyngeum, so entstehen, je nachdem der Inhalt serös oder breiig ist oder dermoide Gebilde (Haare, Zähne) enthält, entweder eine congenitale Hydrocele oder ein congenitales Atherom oder ein congenitales Dermoid des Halses.

Die Parapharyngealdivertikel liegen, wie die Fistulae colli congenitae, medial vom Musculus sterno-cleido-mastoides, treten zunächst zwischen Arteria carotis externa und Arteria carotis interna, dann zwischen Nervus glossopharyngeus und Musculus stylopharyngeus hindurch, um schliesslich mit ihrem Ostium pharyngeum hinter dem Arcus pharyngo-palatinus in den Pharynx zu münden. Der Grund, dass das Ostium cutaneum der Fistula colli congenita und das blind geschlossene Ende der Parapharyngealdivertikel dicht über dem Sternoclaviculargelenk liegt, ist nach A. in der cranio-caudalen Wanderung des Ostium cutaneum der congenitalen Halsfisteln resp. des lateralen Endes des Parapharyngealdivertikels zu suchen, eine Wanderung, die mit der caudalen Wanderung des Magens, des Herzens und der Aortenbogen zusammenfällt und die einzige Erklärung dafür giebt, dass, statt des 21. Spinalnerven, ein Gehirnnerv noch den Magen des Menschen versorgt, und der Nervus laryngeus inferior eine beim Erwachsenen zwei Fuss lange Schlinge um den 4. Aortenbogen (links Arcus aortae, rechts Arteria anonyma + Anfangsfangstheil der Arteria subclavia dextra) macht, um zu den von ihm versorgten Muskeln des Kehlkopfes zu gelangen. Kehlkopf + Luftröhre + Lungen hält A. für ein normales Hypopharyngealdivertikel.

Die folgende Tabelle giebt eine Uebersicht über das so eben Erläuterte.

I. Die Pharyngealdivertikel des Menschen

1) Dorsale, Retro- oder Epipharyngealdivertikel. (Pulsionsdivertikel; Rachentasche; Coecum oesophageum; Schwimmblase.)
2) Laterale oder Parapharyngealdivertikel. (2. postorale oder hyo-branchiale Kiemenspalte, deren Ostium cutaneum geschlossen und, deren so entstandenes, blind geschlossenes, laterales Ende sackartig erweitert ist.)
3) Ventrale oder Hypopharyngealdivertikel. (Laryngo-tracheo-pulmonar-Apparat; sogenannte Schwimmblase des Polypterus; sogenannte Luftsäcke der Plectognathen.)

II. Die 2. postorale oder die hyo-branchiale Kiemenspalte des Menschen.

1) Vollständig erhalten. (Fistula colli congenita; weisse Borste.)
2) Ostium cutaneum geschlossen.
   a) laterales Ende nicht sackartig erweitert. (Unvollständige innere Halsfistel.)
   b) „ „ sackartig „ (Parapharyngealdivertikel oder laterales Divertikel des Pharynx.)
3) Ostium pharyngeum geschlossen. (Unvollständige äussere Halsfistel.)

4) Ostium cutaneum und Ostium pharyngeum geschlossen.
a) Inhalt serös. (Hydrocele congenita colli.)
b) „ breiig. (Atheroma congenitum colli.)
c) „ aus dermoiden Gebilden, Haaren und Zähnen, bestehend. (Congenitales Dermoid des Halses.)

A. fügt ferner hinzu, dass auch Reste der ersten postoralen oder der hyomandibularen Kiemenspalte beim Menschen vorkommen und in den Unterkieferwinkelfisteln zu suchen sind, dass Tuba Eustachii + präossiculärer Raum der Paukenhöhle hingegegen die, vom Munde aus gerechnet, 1. präorale Kiemenspalte ist, deren Ostium pharyngeum das Ostium pharyngeum tubae Eustachii, deren Ostium cutaneum das zuweilen in der Membrana flaccida Shrapnelli auftretende Foramen Rivini ist. Der Zuckerkandl'sche Recessus des menschlichen Pharynx entsteht durch starke Ausbuchtung des Ostium pharyngeum tubae; der Pertik'sche Recessus desselben hingegen ist das bei Säugethieren häufiger auftretende Coecum pharyngeum der Thierärzte*). Ersteres liegt daher stets zwischen Musculus tensor und levator palati mollis, letzterer über (cranial) dem Musculus pterygo-pharyngeus und kommt dadurch zu Stande, dass die Raphe pharyngis zu einer Aponeurosis sich verbreitert.

b) „Ueber die Shepherd'schen Fracturen des Astragalus". Bei ruhiger Ueberlegung und genauer Kenntniss des Säugethiercarpus und -tarsus ergiebt sich, dass das Scaphoid des Fusses dem Scaphoid der Hand entspricht. Beide tragen die Träger der drei radio-tibialen Finger, d. h. am Fusse die drei Cuneiformia, an der Hand Multangulum majus, minus und Capitatum. Ferner ist der Calcaneus dem Pisiforme gleich zu setzen, das bei verschiedenen Säugethieren mit Ulna und Lunatum, ja sogar mit Hamatum, das dem Cuboides entspricht, und selbst dem fünften Metacarpus verbunden sein kann. Es ist daher ebensowenig ein os hors du rang (Cuvier) wie der Calcaneus. Ist aber das Scaphoid des Fusses dem Scaphoid der Hand, der Calcaneus dem Pisiforme homodynam, so muss der Astragalus dem Lunatum + Triquetrum entsprechen. Dies ist auch in der That der Fall. Der lunate Abschnitt des Astragalus ist nämlich Astragalus minus Processus posterior, und dieser wiederum, an den sich das Ligamentum talo-fibulare posticum setzt, ist das Triquetrum des Fusses von Bardeleben II. das Trigonum genannt. Die Shepherd'schen Fracturen des Astragalus, in denen der Processus posterior, wie er sich ausdrückt, abgesprengt ist, sind also Pseudofracturen; es sind Continuitätstrennungen, die darauf zurückzuführen sind, dass in solchen Fällen der Processus posterior astragali, d. h. das dem Triquetrum entsprechende Trigonum, sich nicht mit dem dem Lunatum entsprechenden Reste des Astragalus vereinigt hat. Die vorgelegten Präparate verdankt A. Herrn Prof. Stieda in Dorpat.

*) Nicht zu verwechseln mit dem oben genannten Coecum oesophageum des Schweines, das den Zenker und v. Ziemssen'schen Pulsionsdivertikeln des Menschen entspricht.

Albrecht'sche Homodynamien im Carpus und Tarsus.

Carpus.	Tarsus.
Scaphoid	Scaphoid.
Lunatum	Talus.
Triquetrum	Trigonum.
Pisiforme	Calcaneus.

c) „Ueber congenitalen Defet der drei letzten Sacral- und sämmtlicher Steisswirbel beim Menschen". In jüngster Zeit hat Litzmann II. ein aus dem Altonaer allgemeinen Krankenhause stammendes durch Mangel der letzten Sacral- und sämmtlicher Steisswirbel ausgezeichnetes, weibliches Becken veröffentlicht*). A. kennt ebenfalls seit dem Monat Aug. 1882 ein solches, der pathologisch-anatomischen Gesellschaft zu Brüssel gehörendes Präparat, über das er der anthropologischen Gesellschaft zu Brüssel in der Sitzung vom 30. Juni 1885 kurz berichtet hat**). Das A.'sche Becken besitzt eine Lordoscoliose der Lendenwirbel, eine Spina bifida anterior im unteren Abschnitte des 1. und eine Spondylolysis des 2. Sacralwirbels, welche eine rudimentäre ventrale Partie des Wirbels von einem gut ausgebildeten dorsalen Abschnitt desselben trennt. Der erste Sacralwirbel articulirt rechts mit einer oberen Gelenkfläche am Ilium dextrum, mit einer unteren an dem ventralen Abschnitt des 2. Sacralwirbels, links hingegen mit 2 von einander getrennten Gelenkflächen, einer oberen und einer unteren, am am Ilium sinistrum. Da nun die ventrale Partie des zweiten Sacralwirbels nur rechts mit dem Ilium dextrum an einer Gelenkfläche articulirt, die der unteren Gelenkfläche des Ilium sinistrum für den 1. Sacralwirbel entspricht, so ist A. der Ansicht, dass die vordere Partie des 2. Sacralwirbels dessen selbständig gewordenes Hemicentrum dextrum ist, während das Hemicentrum sinistrum desselben mit dem 1. Sacralwirbel synostotisch verschmolzen ist. Der dorsale Abschnitt des 2. Sacralwirbels hat einen stark entwickelten Dornfortsatz und ausserdem einen ungefähr $1\,^1/_2$ Ctm. langen, zwischen den Spinae posteriores inferiores liegenden, knöchernen Stylus. Rechts articulirt dieses Bogenrudiment des 1. Sacralwirbels mit dem Ilium dextrum, links hingegen mit dem als Hemicentrum sinistrum des 2. Sacralwirbels angesprochenen Abschnitt des 1. Sacralwirbels.

---

*) H. Litzmann, Ein durch mangelhafte Entwicklung des Kreuzbeines querverengtes Becken. Archiv für Gynäkologie. Bd. XXV. Heft 1. Litzmann bildet nur 2 Sacralwirbel ab; doch ergiebt seine Abbildung wohl unzweifelhaft, dass auf den 2. zum mindesten noch das Rudiment eines 3. Sacralwirbels gefolgt ist. Dies ist wahrscheinlich das von ihm erwähnte, aber nicht abgebildete, zwischen den Spinae posteriores inferiores liegende Gebilde, „von dem es zweifelhaft ist, ob es mehr aus Knochen- oder Knorpelmasse besteht".

**) P. Albrecht, La queue chez l'homme. Bulletin de la Société d'anthropologie de Bruxelles. T. III. Fasc. 2. p. 164.

Die Maasse sind folgende:

		Litzmann'sches Becken.	Normales Becken.
I. Grosses Becken.			
Entfernung zwischen den Spinae anteriores superiores ossium ilium . .	21,4 cm	20,2 cm	23,0 cm
Maximalabstand der Cristae iliacae von einander	21,8 „	26,6—7 „	25,0 „
II. Kleines Becken.			
a. Beckeneingang.			
α) Conjugata vera	14,3 cm	11,6 cm	11,0 cm
β) Diameter transversa . . .	8,5 „	10,5 „	13,5 „
γ) „ obliqua jederseits	9,3 „	10,7 u. 10,5 „	12,2—5 „
δ) Distantia sacro-cotyloidea jederseits	10,4 „		8,5—9 „
b. Beckenhöhle.			
α) Vom unteren vorderen Rande des Sacrum bis zur Mitte der Symphyse	12,0 cm	12,2—3 cm	
β) Diameter transversa (Distantia acetabulorum)	7,5 „	7,8—9 „	12,5 cm
γ) Vom unteren vorderen Rande des Sacrum bis zum unteren Rande der Symphyse . .	13,2 „	13,1 „	
δ) Distantia spinarum ischii .	3,6 „	6,5 „	10,5 „
c. Beckenausgang.			
α) Distantia tuberum ischii .	4 cm	8,5 cm	11,0 cm
β) Vom unteren Rande des Stylus bis zum unteren Rande der Symphyse	14,2 „		
III. Sonstige Maasse.			
Maximal-Abstand der grossen Trochanteren im augenblicklichen Zustande	23,5 cm.		

An dem A.'schen Becken ist also eine auserordentliche Kleinheit der Querdurchmesser und eine wenn auch nicht so starke, so doch beträchtliche Verlängerung der geraden Durchmesser zu constatiren.

Die Ursache für die Entstehung dieses Beckens beruht darauf, dass der Schwanz vom 3. Sacralwirbel inclusive caudalwärts nicht zur Ausbildung gelangt ist; nur der 1. Postpelvicalwirbel (2. Sacralwirbel) hat sich noch, wenn auch von den erwähnten Veränderungen betroffen, anlegen können. Dieselbe Missbildung kommt zuweilen in noch höheren Graden, so dass das ganze Sacrum und selbst eine verschiedene Anzahl von Lendenwirbeln fehlen können, bei Hufthieren und Raubthieren vor. Beim A.'schen Becken ist also die Rudimentation des Schwanzes weiter vorgeschritten als beim Litzmann'schen, worauf wieder die Erklärung der beträchtlichen Verringerung der Querdurchmesser des ersteren beruht. Becken, welche, wie die erwähnten, auf mangelhafter Ausbildung des sacrocaudalen Abschnittes der Wirbelsäule beruhen, bezeichnet A. als **dyspygische Becken.**

d) „Ueber sechsschneidezähnige Gebisse beim normalen Menschen. Auf dem 1884er Chirurgen-Congress bemühte sich A. nachzuweisen, dass der mediale oder Schneidezahn (Parasymphysius) des Menschen in Wirklichkeit sein 1., sein lateraler (Präcaninus) in Wirklichkeit sein 3. oberer Schneidezahn ist. Der wahre 2. obere Schneidezahn (Proparasymphysius) des Menschen, welcher ursprünglich zwischen dem Parasymphysius und dem Präcaninus gelegen hat, kam jedoch, wie A. zeigte, bei den hexaprotodonten Hasenscharten jederseits wieder zur Ausbildung und stellte den seitlichen der beiden, unter solchen Umständen im inneren Zwischenkiefer gelegenen Zähne dar. Den Grund für dieses atavistische Wiederauftreten des dem Menschengeschlechte verloren gegangenen Proparasymphysius superior bei Hasenschartenkieferspalte suchte A. in den günstigen Ernährungsverhältnissen, in denen sich die inneren Zwischenkiefer und der Vomer bei Kiefergaumenspalten befinden, indem unter solchen Umständen die Arteriae nasopalatinae nicht mit den Arteriae palatinae descendentes anteriores anastomosiren, zu erklären. Doch kommen ebenfalls, wenn auch selten, hexaprotodonte Gebisse beim ganz normalen Menschen vor. Als solche demonstrirt A. 1) den Gypsabguss eines hexaprotodonten Oberkiefers, welchen er Herrn Professor Dr. Busch in Berlin verdankt, 2) den Schwefelabguss eines ebenfalls hexaprotodonten Oberkiefers, der ihm durch die Güte des Herrn Dr. Calais in Hamburg zugegangen ist, 3) den hexaprotodonten Unterkiefer eines der anthropologischen Gesellschaft zu Brüssel gehörenden Frankenschädels.

e) „Ueber zweiwurzlige Eck- und Schneidezähne beim Menschen. A. legt 2 untere Eck- und einen unteren Schneidezahn vom Menschen vor, welche 2 Wurzeln, nämlich eine vordere und äussere (periphere) stärkere und eine hintere innere (paraphere) schmächtige besitzen, ferner einen erwachsenen menschlichen Unterkiefer, dessen Alveolus sinister in zwei Unteralveolen getheilt ist, von denen die periphere für die periphere, die paraphere für die paraphere Wurzel des einen der beiden so eben genannten zweiwurzeligen unteren Eckzähne bestimmt ist. Den anderen zweiwurzeligen Eck- und den zweiwurzeligen Schneidezahn verdankt A. Herrn Dr. Calais in Hamburg.

Da kein Affe und kein Halbaffe (Galeopithecus als Insektenfresser gerechnet) heut zu Tage noch zweiwurzelige Eck- und Schneidezähne besitzt, so ist nach A. das Auftreten solcher beim Menschen ein Atavismus über Affen und Halbaffen hinaus. Da diese und andere Atavismen über die Halbaffen zurück häufiger beim Menschen als bei den übrigen Affen vorkommen, so ist A. der Ansicht, dass die Menschen die niedrigste Stufe in der Affenwelt einnehmen.

4) Herr von Winiwarter (Lüttich): a) „Demonstration von Präparaten und zwar zunächst einer Fractur des unteren Endes des Femur". M. H.! Ich erlaube mir, Ihnen einige Präparate vorzuzeigen, die mir ein gewisses Interesse zu verdienen scheinen.

Das erste betrifft das Kniegelenk eines 36jährigen Mannes, mit einer in Heilung begriffenen Fractura intercondyloidea, von welchem ich Ihnen

hier den Frontalschnitt (an dem gefrorenen Gelenke ausgeführt) demonstrire. — Die Geschichte des Falles ist kurz folgende: Der Mann wurde von einem schweren Steine auf beide Kniee getroffen und zu Boden gestürzt. Bei seiner Aufnahme in die Klinik fand ich rechts eine subcutane Luxation der Patella nach aussen und eine complicirte Fractur des Unterschenkels — links eine schwere Comminutiv-Gelenkfractur des unteren Femurendes mit ausgedehnter Weichtheilquetschung und Verfärbung der Haut — ausserdem eine zweite Fractur an der Grenze des oberen und mittleren Drittels des Femur. Das Kniegelenk war prall mit Blut gefüllt, beide Condylen sowohl von einander als von der Diaphyse losgetrennt; der Splitterbruch setzte sich bis an die Grenze des unteren Drittels nach aufwärts fort. Der Patient, ein schwächlicher Mensch mit tuberculösem Habitus, weigerte sich entschieden, die Amputation, welche ich ihm vorschlagen musste, ausführen zu lassen. Nachdem in der Narcose die Luxation der rechten Patella reducirt und die complicirte Fractur des rechten Unterschenkels verbunden war, eröffnete ich das linke Kniegelenk durch einen Längsschnitt. Ich that dies, einestheils weil fast mit Sicherheit vorauszusehen war, dass die gequetschte Haut gangränös werden würde und andererseits, weil es ganz unmöglich war, bei der ausgedehnten Zersplitterung des Knochens die Dislocation des inneren Condylus, der mit hinaufgeschoben war und der Femurdiaphyse zu beseitigen. Ueberdies forderte der Bluterguss in die Gelenkhöhle dringend zur Entleerung derselben auf. Nachdem das Gelenk eröffnet und ausgewaschen worden war, konnte man die Existenz einer T-förmigen Fractur constatiren, die sich nach aufwärts in eine Masse von grösseren und kleinen Fragmenten fortsetzte. Einige dieser Splitter wurden extrahirt und die Condylen genau aneinander coaptirt. Um sie in dieser Stellung zu erhalten, vereinigte ich sie mittelst eines langen Nagels, den ich von aussen her quer durch die beiden Fragmente eintrieb. Sie waren auf diese Weise vollkommen fixirt. Leider unterliess ich es, auch die Bruchstücke der supracondylären Fractur durch die Knochennaht an einander zu heften. Das Kniegelenk wurde drainirt, ebenso die Wundhöhle und über den antiseptischen Verband die permanente Extension angelegt, ausserdem der Oberschenkel durch Schienen immobilisirt. Der Verlauf war Anfangs nicht ungünstig, dann aber trat eine starke Eiterung an der Fracturstelle oberhalb des Kniegelenkes ein; es stiessen sich grosse Massen nekrotischen Gewebes ab, auch die Haut wurde stellenweise gangränös, während das Kniegelenk an der Eiterung ganz unbetheiligt blieb. Ich will Sie mit den Details der Krankengeschichte verschonen; nur so viel sei erwähnt, dass der ohnedies schwächliche Mann durch die profuse Eiterung sehr herunter kam. Die complicirte Fractur des rechten Unterschenkels war in reactionsloser Heilung begriffen, und gegen Anfang der 5. Woche zeigte auch die Fractur des linken Kniegelenkes bereits eine gewisse Festigkeit. Um diese Zeit fing der Patient an, sich zu erholen, die Eiterung nahm ab und in der Wundhöhle trat ein grösseres nekrotisches Knochenstück zu Tage, welches jedoch noch mit der Umgebung zusammenhing. So schien die Sache sich günstig zu gestalten, als ganz plötzlich, 6 Wochen nach der Verletzung, des Nachts, hervorgerufen durch eine heftige Bewegung, welche der Kranke im Schlafe machte, eine ar-

terielle Blutung aus der Wundhöhle auftrat. Allerdings wurde dieselbe verhältnissmässig rasch durch Compression gestillt, allein bei der Schwäche des Patienten war der an sich nicht beträchtliche Blutverlust genügend, um eine gefahrdrohende Anämie herbeizuführen. Ich vermuthete, dass die Blutung durch den scharfen Knochenrand des Sequesters herbeigeführt worden sei. Jedenfalls konnte der Mann eine zweite Blutung nicht mehr überstehen und unter den vorhandenen Umständen schien mir die Amputation oberhalb der Bruchstelle das Ultimum remedium zu sein. Ich führte dieselbe mit minimalem Blutverluste aus und liess gleichzeitig eine Transfusion von Kochsalzlösung (etwa 150 Grm.) in eine Armvene vornehmen. Leider gelang es nicht, den Collaps aufzuhalten und wenige Stunden nach der Operation starb der Patient. Die Section ergab, ausser tuberculösen Herden in der Lunge und der allgemeinen Anämie, keinerlei pathologische Veränderungen, namentlich keine Spur einer pyohämischen Infection. An der amputirten Extremität zeigte sich die Splitterung des Oberschenkels noch ausgedehnter als man vermuthen konnte. Von der unteren Fractur setzte sich dieselbe bis in die Anfangs erwähnte Fracturstelle an der Grenze des oberen Drittels fort; daher waren gänzlich isolirte, necrotische Knochensplitter bis weit hinauf zwischen die Muskeln des Oberschenkels verdrängt worden. Die schon während des Lebens deutliche Necrose betraf ein grosses Stück der Femurdiaphyse, war jedoch auf die Ausdehnung einiger Centimeter beschränkt. Die Fractur des oberen Drittels des Femur war in Consolidation begriffen — hingegen zeigte der supracondyläre Splitterbruch keine Spur von Callusbildung, die sämmtlichen Fragmente waren vollkommen unvereinigt geblieben und theilweise mit Granulationen bedeckt. Die intracondyläre Gelenkfractur jedoch, welche durch Aneinandernageln der beiden Hauptfragmente vereinigt worden war, erschien vollkommen geheilt, und zwar durch eine grossentheils knöcherne, solide Callusmasse, welche den engen Bruchspalt ausfüllte. Der äussere Callus fehlte selbstverständlich. An der Gelenkfläche des unteren Femurendes bemerkt man die schräg von oben und aussen nach unten und innen verlaufende Bruchlinie als eine leichte Depression, in deren Bereich der Knorpel durch fibröse Callusmasse, die jedoch bereits Knochenbälkchen enthält, ersetzt ist. Sie sehen an diesem Frontalabschnitte des Gelenkes den Durchschnit des unbeweglich fest steckenden Nagels; ausserdem bemerken Sie die Bruchlinie, von welcher sich nach oben zu eine zweite, ebenfalls in Verknöcherung begriffene abzweigt. In der Fossa intercondylica ist eine ganz geringe treppenförmige Verschiebung der beiden Hauptfragmente wahrnehmbar.

Das Präparat beweist meines Erachtens, dass bei schweren Gelenkfracturen sogar unter den ungünstigsten Verhältnissen eine knöcherne Vereinigung zu Stande kommen kann, wenn die Fragmente genau coaptirt werden — ferner, dass wir im Stande sind, die Dislocation der Fragmente durch das Aneinandernageln momentan und auf die Dauer zu beseitigen und so den schweren functionellen Störungen vorzubeugen, welche erfahrungsgemäss so häufig, besonders nach intraarticulären Fracturen des Kniegelenkes in Folge der Verschiebung der wesentlichen Theile des Gelenkes zu Stande kommen.

Herr von Winniwarter: b) Eine auf operativem Wege erzeugte Kniegelenksankylose. Die beiden Präparate, die ich Ihnen, m. H., vorlege, sind Kniegelenke, das eine frontal, das andere sagittal durchschnitten, an denen durch die Knochennaht eine knöcherne Ankylose erzielt worden ist. Die Präparate stammen von einem 10jährigen Knaben, welcher in seinem 2. Lebensjahre in Folge einer essentiellen Kinderlähmung eine totale Paralyse beider unteren Extremitäten acquirirt hatte. Als das Kind in meine Klinik aufgenommen wurde, waren die Beine im Hüft- und Kniegelenke leicht gebeugt, die Füsse in mässiger Varusstellung, die Muskeln des Ober- und Unterschenkels vollkommen gelähmt, atrophisch, während die Hüft- und Gesässmuskeln, sowie der Ileopsoas sich gut entwickelt zeigten und dem Willen gehorchten. Alle üblichen Behandlungsarten der Paralyse waren erfolglos geblieben — der Patient, ein sehr aufgeweckter intelligenter Knabe, war ein Findling, dessen Verpflegung und Unterhalt zwei Gemeinden sich gegenseitig zuschoben, kurz eines jener bedauernswerthen Wesen, von denen Niemand etwas wissen will. Ich führe diesen Umstand an, weil er bestimmend für mein Handeln wurde. Wenn überhaupt dem Patienten geholfen werden sollte, so konnte es nicht durch das Anlegen von complicirten Apparaten geschehen, mit Hülfe deren er allenfalls hätte umhergehen können. Nach kurzer Zeit hätten die Apparate erneuert werden müssen und es hätte sich Niemand gefunden, sie zu bezahlen. Deshalb fasste ich den Plan, die unteren Extremitäten des Patienten, soweit sie gelähmt waren, gewissermassen in zwei steife Stelzen zu verwandeln, auf welche sich der Körper wenigstens stützen könnte und mittelst welcher, ohne besondere Apparate, unter Zuhülfenahme von Krücken das Gehen ermöglicht werden sollte. Da die Hüft- und Beckenmuskeln functionirten, durfte ich hoffen, dass der Knabe mit steifen Knie- und Fussgelenken mindestens sich ebenso gut würde bewegen können, wie mit den besten Contentivapparaten. Zunächst suchte ich die Kniegelenke zur Ankylosirung zu bringen und führte zu diesem Zwecke folgende Operation aus. Durch einen T-Schnitt wurde die Patella freigelegt und in der Mitte quer durchtrennt. Da dieselbe noch zum allergrössten Theile knorpelig war, so wurde die Durchschneidung mit dem Resectionsmesser leicht vollzogen. Hierauf wurde das Kniegelenk freigelegt und die Cartilagines semilunares mittelst Scheere und Pincette exstirpirt. Nun frischte ich die Gelenkflächen von Femur und Tibia an, indem ich eine ganz dünne Knorpelschicht durch flache Messerzüge abtrug; auf dieselbe Weise wurde die hintere Fläche der Patella (an beiden Stücken) und die mit ihr in Berührung stehende Knorpelfläche der Femurepiphyse angefrischt. Nach dieser Vorbereitung führte ich zwei Suturen aus Silberdraht durch Femur und Tibia und vereinigte sie; die quer durchschnittene Patella wurde ebenfalls durch zwei Drahtsuturen zusammengeheftet und endlich fixirte ich noch die genähte Patella auf ihrer Unterlage mittelst zweier Acupuncturnadeln. Die Weichtheilewunde wurde genau geschlossen, ein typischer Dauerverband angelegt und die Extremität in gestreckter Lage eingegypst, wobei zugleich die Varusstellung des Fusses corrigirt wurde. Auf die beschriebene Weise wurde zuerst das rechte, dann einige Wochen später das linke Kniegelenk operirt; der Verlauf war absolut reac-

tionslos, die Vernarbung per primam, die Drahtsuturen heilten ein, während die Acupuncturnadeln entfernt wurden. Nachdem ich mich überzeugt hatte, dass die Ankylose eingetreten sei, unternahm ich eine analoge Operation am Talo-Cruralgelenke, indem ich auch hier die Gelenkflächen anfrischte und dieselben dann aneinandernagelte. Allein bevor noch die Heilung nach diesem Eingriffe vollendet war, wurde der Patient von einer schweren Angina diphtheritica befallen, welcher er rasch erlag. So bin ich in Besitz der Präparate der beiden Kniegelenke gelangt, welche ich Ihnen hier vorzeige. Die Gelenke wurden in gefrorenem Zustande, das eine frontal, das andere sagittal durchsägt und und in Alcohol aufbewahrt. Sie sehen, dass an beiden Gelenken der Zwischenraum zwischen Femur, Tibia und Patella ausgefüllt ist durch eine feste Narbenmasse, welche bereits zum Theil verknöchert ist; der Tod war 10 Wochen nach der ersten Operation erfolgt. Die Gelenkknorpel sind noch deutlich erkennbar; Sie sehen daraus, wie wenig von denselben weggenommen worden war. Der sagittale Durchschnitt zeigt, dass die knöcherne Narbe namentlich an der hinteren Seite des Gelenkes mächtig entwickelt ist. Die Silberdrähte sind von dem Perioste vollkommen überwachsen und eingeschlossen. Beide Kniegelenke sind, wie Sie sich leicht überzeugen können, unbeweglich und knöchern ankylosirt.

Selbstverständlich kann aus dem vorliegenden Falle kein Schluss gezogen werden auf das Endresultat, welches hätte erreicht werden können. Ich wage nicht zu behaupten, dass an einer derartig ankylosirten Extremität spätere Wachsthumsstörungen absolut ausgeschlossen seien. Allein es scheint mir doch in dem Umstande, dass von dem Knochen nur eine ganz dünne Schicht des Gelenkknorpels weggenommen wurde, eine gewisse Garantie für die Zukunft zu liegen. Ich meine, dass die Entwicklung der Knochen in normaler Weise erfolgen könne, ohne dass sich jene Winkelstellung des Gelenkes ausbildet, welche wir nach der Kniegelenksresection bei Kindern so sehr fürchten.

Herr von Winiwarter: c) „Demonstration eines Instrumentes zur Einführung von Drainröhren, angegeben von Dr. Fraipont (Lüttich)." Ich erlaube mir, Ihnen dieses von meinem Assistenten, Herrn Dr. Fraipont construirte einfache Instrument zu demonstriren, welches dazu dient, das Anlegen von Gegenöffnungen an schwer zugänglichen Punkten zu erleichtern und das Einziehen von Drainröhren zu ermöglichen. Sie sehen, dass dasselbe aus einer 30 Ctm. langen, schwach gekrümmten metallenen Röhre, deren Lumen ein mittelstarkes Drainrohr aufzunehmen vermag und die an einem pistolenartigen Griffe befestigt ist, besteht. Am oberen Ende ist die Röhre durch ein 4 Ctm. langes, kappenförmig abgerundetes Stück geschlossen. Dasselbe kann durch eine einfache Drehung abgenommen werden; innen trägt es einen gegen das Lumen der Röhre zugekehrten spitzen Haken. Das ganze Instrument ist aus Metall, vernickelt und leicht zu reinigen. Vor dem Gebrauche wird es armirt, indem man ein Drainrohr von beliebiger Länge mit einem Ende an den früher erwähnten Haken anspiesst; dann schiebt man das Drain in die Metallröhre hinein und schliesst dieselbe ab. Das Instrument

wird nun, wie der Chassaignac'sche Trocart, in die Höhlenwunde, die man drainiren will, eingeführt. Durch bohrende und hebelnde Bewegungen kann man es von innen gegen die Haut andrücken und nun dringt man auf dessen abgerundetes Ende entweder mit dem Messer oder mittelst des Thermocauters ein, bis dasselbe in der Gegenöffnung zum Vorschein kommt. Jetzt wird das Schlussstück ausserhalb des Wundcanals festgehalten und die Röhre zurückgezogen, so dass das Drainrohr ihre Stelle einnimmt. Der Haken wird sammt dem Schlussstücke abgenommen, das Drainrohr nach Belieben gekürzt und im Niveau der Haut befestigt. — Ich kann aus längerer Erfahrung bestätigen, dass das Instrument sich practisch sehr brauchbar erwiesen hat. Es ist von H. Wengenroth in Lüttich angefertigt worden.

Discussion:

Herr Volkmann: Herr Dr. Haberern aus Pest hat mich gebeten, im Anschluss hier eine Patella vorlegen zu dürfen, die nach einer Kniegelenksresection und querer Durchsägung nach etwa 6 Wochen wunderschön ohne jede Dislocation knöchern consolidirt ist.

5) Herr Riedel (Aachen): Demonstrationen:

a) einer Pancreascyste*);

b) einer Längsfractur des Schenkelkopfes und -halses. Das auf der Zeichnung wiedergegebene Präparat stammt von einem 15jährigen Knaben, der drei Monate nach der Verletzung in's Hospital aufgenommen wurde. Der Patient war unter eine schwere Karre gerathen; wie er gelegen hatte, als das Rad ihn traf, wusste er nicht anzugeben; er musste nach Hause gefahren werden und blieb ohne weitere Behandlung liegen.

Die Untersuchung ergab 5 Ctm. reelle Verkürzung des linken Beines; dasselbe stand in Flexion und Rotation nach innen, so dass man eine gewöhnliche Luxatio iliaca vor sich zu haben glaubte. Doch fühlte man bei jedem Versuche, das Bein zu bewegen, undeutlich Crepitation; ausserdem federte die Extremität nicht so fest, wie bei einer Luxation. Der Kopf war nur undeutlich zu fühlen, weil die Schwellung oberhalb des Trochanters ziemlich beträchtlich war. Nachdem der Trochanter abgeschlagen war in der von König angegebenen Weise, präsentirte sich der Kopf hinter- und oberhalb der Pfanne; es war aber nur die abgebrochene Partie desselben; nach Entfernung des Fragmentes kam der Rest des Kopfes in Sicht, er hatte sich mit der Spitze in den hinteren Pfannenrand eingebohrt, welch' letzterer theilweise zertrümmert war; in der Tiefe war die Pfanne leer und ganz normal. Es gelang leicht, den Rest des Kopfes wieder in die Pfanne zu drücken; dort ist er auch geblieben, Patient war nach 6 Wochen geheilt mit 2 Ctm. Verkürzung. Die Anfangs bestehende Beweglichkeit hat im Laufe der nächsten 3 Monate einer vollständigen Ankylose Platz gemacht.

Der Mechanismus dieser, wie Prof. Gurlt mir versichert, noch nicht beobachteten Verletzung ist vielleicht folgender: Beim Sturze vor das Wagen-

*) S. Grössere Vorträge und Abhandlungen No. XVIII.

rad gerieth der Schenkelkopf auf den hinteren Pfannenrand; gerade als die Luxatio iliaca eintreten sollte, traf eine zweite Gewalt wahrscheinlich das Rad der Karre, den Kopf von vorn so, dass er durch den scharfen hinteren Pfannenrand in 2 Theile zerschnitten wurde. Das lose Stück gelangte ganz aus der Pfanne heraus, der Rest des Kopfes bohrte sich in den hinteren Pfannenrand hinein, der bei dieser Gelegenheit zersprengt wurde. Die Diagnose war ohne Incision nicht zu stellen. Bei allen Rotationsversuchen bewegte sich der undeutlich fühlbare Kopf mit; völliger Abbruch des luxirten Kopfes war auszuschliessen, weil das Bein typische Luxationsstellung zeigte und trotzdem bewegte sich der Kopf nicht mit, so dass es auch keine Luxation sein konnte. Eine Schenkelhalsfractur von der gewöhnlichen Form war selbstverständlich sofort auszuschliesssn.

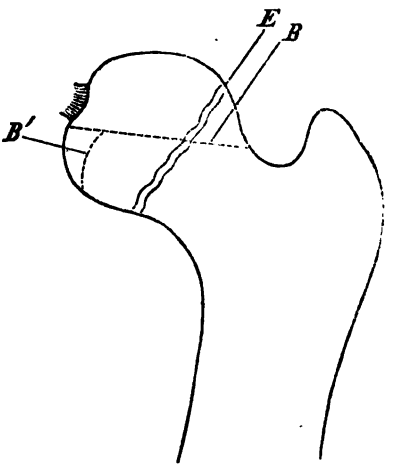

Erklärung der Abbildung.

E = Epiphysenknorpel.
B = Längsbruch des Schenkelhalses und -Kopfes.
B' = Bruchlinie des unteren Theiles vom Schenkelkopf.

Die Bruchlinie (B) verläuft schräg durch Schenkelkopf und Hals; das abgerissene Lig. teres hängt am abgesprengten Fragmente. Die Spitze des unteren Theiles vom Schenkelkopfe, der mit dem Schafte in Verbindung blieb, ist beim Stosse gegen den hinteren Pfannenrand eingedrückt worden (B'), so dass ein sehr verkleinerter Schenkelkopf resultirte. Eine Verkürzung der Extremität um 2 Ctm. war die Folge davon.

6) Herr Maas (Würzburg): a) Zur Resection der Brustwand bei Tumoren.*)

b) Ueber Plastik bei Geschwüren.**)

7) Herr Meinhard Schmidt (Hamburg): „Erklärungsversuch zur Genese der Hernia inguinalis interstitialis und Hernia inguino-properitonealis.***)

*) S. Grössere Vorträge und Abhandlungen No. XXIV.
**) Desgleichen No. XXV.
***) Desgleichen No. XIV.

8) Herr Kraske (Freiburg i. B.): „Zur Exstirpation der hochsitzenden Mastdarmkrebse“.*)

Herr von Langenbeck: M. H.! Ich schliesse nunmehr den Congress mit dem Ausdruck der lebhaftesten Freude über die grosse Anzahl belehrender Vorträge, welche uns in diesem Congress geboten worden sind und von denen man gewiss sagen darf, dass sie wiederum einen Beweis geben von dem Fleiss und der Gründlichkeit deutscher Forschung in der Chirurgie und mit dem Wunsche, dass wir uns im nächsten Jahre ebenso zahlreich wieder zusammenfinden mögen.

(Schluss der Sitzung und des Congresses um 4 ½ Uhr.)

---

*) S. Grössere Vorträge und Abhandlungen No. XXVI.

II.

Grössere Vorträge

und

Abhandlungen.

I.

Ueber die desinficirende Wirkung wässeriger Carbolsäurelösungen.

Von

Dr. Gärtner, und **Dr. Plagge,**

Marine-Stabsarzt, Stabsarzt im Hessischen Jäger-Bataillon No. 11,
commandirt als Hülfsarbeiter zum Kaiserlichen Gesundheitsamte.*)

Von jeher hat das Bestreben geherrscht, sich vor Ansteckung dadurch zu schützen, dass man den Infectionsstoff zu tödten versuchte. Da man putride, septische Erkrankungen früher aus Zersetzungs- und Fäulnissvorgängen ableitete, und den Grad derselben nach den gasförmigen, stinkenden Producten beurtheilte, so glaubte man die Beseitigung der Infectionsgefahr erreicht zu haben, wenn man den Gestank beseitigt hatte: man desodorisirte statt zu desinficiren. Allmälig brach sich die Anschauung Bahn: „Ohne Mikroorganismen keine Fäulniss", und diesem Satze entsprechend verlangte man von einem Desinfectionsmittel, dass es diese Fäulnisserreger zu tödten vermöge. Als Criterium des Todes galt Anfangs die Bewegungslosigkeit. Bald sah man aber, dass auch bewegungslose Mikroorganismen sich noch vermehren konnten. Der Bewegungslosigkeit musste daher das Aufgehobensein des Wachsthums, der Vermehrung, substituirt werden. Bis dahin war durchgehends mit Gemischen von Bacterien und zwar hauptsächlich Fäulnissbacterien gearbeitet worden. — Als man nun, Dank den epochemachenden Entdeckungen Koch's gelernt hatte, diese Bacteriengemische zu trennen, als man wusste, dass einzelne Mikroorganismen Dauerformen, d. h. Wachsthumsphasen von erheblich grösserer Widerstandsfähigkeit, als sie den sporenfreien Bacillen

*) Vorgetragen am 2. Sitzungstage des Congresses, am 9. April 1885.

eigen, bildeten, da musste von einem guten Desinfectionsmittel verlangt werden, dass es auch die Sporen zu tödten vermöge.

Es hatten sich somit die Ansprüche von der Desodorisation bis zur Sporentödtung gesteigert, und auch die Chirurgie musste dieser hohen Forderung der Desinfection, der Antisepsis, gerecht werden, da ihr ja die Organismen, welche die Wundinfection beim Menschen bewirken, noch sehr wenig bekannt waren. In den letzten Jahren aber haben wir eine ganze Reihe derartiger Keime genauer kennen gelernt, und es fragt sich nun, wie verhalten sich gerade diese, den Chirurgen interessirenden sporenlosen Keime gegen die in der Chirurgie üblichen Desinfectionsmittel, und sind die bisherigen, für sporenhaltige pathogene Organismen an die Desinfectionsmittel gestellten Forderungen nicht zu hoch bemessen, können diese Anforderungen nicht niedriger gestellt werden. Dabei ist aber, da der Operateur naturgemäss nur mit schnellwirkenden Desinficientien arbeiten kann, ein Hauptgewicht auf die Kürze der nöthigen Einwirkungszeit zu legen.

Dieser Frage sind wir auf Anregung und unter steter sorglicher Leitung des Herrn Geheimrath Dr. Koch näher getreten, und haben wir versucht, die Wirkung der 1proc., 2proc., 3proc. wässerigen Carbollösung und der Sublimatlösung von 1 auf 1000 festzustellen. Die von uns hierbei in Rücksicht gezogenen Organismen sind folgende:

Die von Rosenbach zuerst genauer beschriebenen Eiterkokken und zwar: der gelbe Traubenkokkus, der weisse Traubenkokkus, der Kettenkokkus.

Dann der von Becker als Ursache der Osteomyelitis gefundene Kokkus.

Der Mikrokokkus tetragenus, von Gaffky im Sputum kranker Lungen gefunden.

Der Kettenkokkus des Erysipels, von Fehleisen.

Der Kettenkokkus eines Puerperalfieberfalles.

Ein bei einer nicht traumatischen Meningitis gefundener Mikroorganismus.

Der Bacillus des Rotzes, von Löffler und Schütz.

Der Bacillus des Milzbrandes.

Ferner die von Löffler in den meisten Fällen von Diphtherie gefundenen Stäbchen.

Um die Methode zu prüfen diente uns der zu Desinfectionszwecken sehr geeignete Mikrokokkus prodigiosus. Wegen seiner allgemeinen Bedeutung wurde auch der sporenfreie Bacillus des Abdominaltyphus mit in Betracht gezogen.

Die Art und Weise der Versuche war folgende: Zuerst wurde ein Erlenmeyer'sches Kölbchen, etwa 10 Ccm. neutraler steriler Rinderbouillon enthaltend, mit der entsprechenden Cultur inficirt und 24—72 Stunden im Brütapparate belassen. Nach dieser Zeit erschien die Bouillon stark getrübt, das Mikroskop erwies die eingeimpften Bacterien in Reincultur und reichster Zahl. Dann setzten wir 1 Ccm. dieser Cultur zu 49 Ccm. einer 1, 2 und 3proc. Carbollösung oder 1 pM. Sublimatlösung, mischten durch Schütteln, entnahmen nach 8, 15, 30, 45, 60 Secunden bez. nach 3 und 5 Minuten einen Tropfen dieser Mischung und brachten ihn in ein Röhrchen mit etwa 10 Ccm. gewöhnlicher Nährgelatine. Die kürzeste Zeit, in welcher ein Tropfen in das Nährsubstrat gebracht werden konnte, betrug wegen der nöthigen Mischung und Entnahme zwischen 6 und 12 Secunden. Auf eine Glasplatte gegossen, wuchsen in den nächsten Tagen die nicht getödteten Keime zu makroskopisch sichtbaren Colonieen aus.

Um dem Einwande zu begegnen, dass der nicht zu vermeidende Zusatz von 1 Tropfen Desinfectionsflüssigkeit die Organismen nicht getödtet, sondern nur am Wachsthume gehindert habe, wurden Controlen in der Weise angefertigt, dass zu der Nährgelatine zuerst ein Tropfen der Desinfectionsflüssigkeit gesetzt wurde; nach tüchtigem Umschütteln fügten wir dann einen Tropfen Reincultur, d. h. einen Tropfen einer Mischung von 1 Ccm. der Culturhaltigen Bouillon auf 49 Ccm. sterilen Wassers hinzu. Wuchsen die Keime auf diesen Platten, so war der Beweis geliefert, dass das Desinficiens nicht hemmend gewirkt hatte. Nun ereignete es sich aber, dass in einzelnen der mit Sublimat versetzten Controlen keine Colonieentwickelung stattfand; es lag daher die Annahme nahe, dass der Tropfen des Desinfectionsmittels entwickelungshindernd gewirkt habe. Wir verdünnten deshalb in der Weise, dass wir einen Tropfen aus dem, wie vorhin beschrieben, fertig gestellten Controlröhrchen in ein zweites Röhrchen übertrugen. Beide Röhrchen gossen wir auf Platten. Es kamen dann in der Verdünnung Colonieen zur Entwickelung, während auf der Originalplatte

kein Wachsthum zu constatiren war. In dem ersten (Original-) Röhrchen betrug die Sublimatmenge 1 auf 200,000 Theile, in dem zweiten (Verdünnungs-) Gläschen aber nur mehr 1 : 40,000,000.

Hieraus ergab sich, dass bei den Organismen, deren Originalcontrolen nicht, deren Verdünnungscontrolen indessen wohl gewachsen waren, ebenfalls Verdünnungen der Versuchsröhrchen gemacht werden mussten.

Die erzielten Resultate sind in nebenstehender Tabelle zusammengestellt. Die oberste Zeile giebt die Desinfectionsmittel, die zweite die Zeit der Einwirkung in Secunden bez. Minuten an; dann folgen die einzelnen in Untersuchung genommenen Organismen. Das Pluszeichen bedeutet Wachsthum der Keime, ein Sternchen am Kopfe des Pluszeichens bedeutet eine theilweise Tödtung derselben. Das Minuszeichen significirt den Tod der betreffenden Mikroorganismen, also die gelungene Desinfection. Wo weder ein Plus noch ein Minuszeichen sich findet, ist der bezügliche Theil des Versuches ausgefallen.

Die sporenlosen Milzbrandbacillen sind am wenigsten widerstandsfähig: schon 8 Secunden lange Einwirkung einer 1 pCt. Carbollösung genügte, um von hunderten von Keimen alle bis auf drei zu tödten, und auch diese drei waren derartig abgeschwächt, dass nach Impfung mit den aus jenen Keimen entwickelten Colonieen eine Maus erst nach 2 Tagen, ein Kaninchen aber erst nach 8 Tagen unter starker Oedementwickelung an Milzbrand starb.

Bekanntlich ist es Toussaint zuerst gelungen, die pathogene Wirkung der Milzbrandbacillen durch Carbolsäure herabzusetzen.

Ebenso schnell, vielleicht noch schneller wie die vorerwähnten scheinen die Rotzbacillen zu Grunde zu gehen, da schon 1proc. Carbolsäure bei 15 Secunden Desinfectionsdauer hinreichte, dieselben auf erstarrtem Blutserum, einem ihnen sonst sehr zusagenden Nährboden, nicht mehr zum Wachsthum kommen zu lassen.

Die Kettenkokken jenes Falles von Puerperalfieber überstanden noch die 15 Secunden dauernde Einwirkung von 1 pCt. Carbol, während sie nach 30 Secunden getödtet waren; zu erwähnen ist noch, dass die Zahl der Colonieen auf den beiden bewachsenen Platten deutlich vermindert, die Entwickelung zeitlich verzögert war.

Die Kettenkokken des Erysipels sowohl als die Kettenkokken des Eiters widerstanden der Einwirkung der 1 pCt. Carbol-

Desinfectionsmittel.	Carbolsäure 1 pCt.							Carbolsäure 2 pCt.					Carbolsäure 3 pCt.					Sublimat 1 pM.				
Versuchsdauer.	8 Sec.	15 Sec.	30 Sec.	45 Sec.	60 Sec.	3 Min.	5 Min.	8 Sec.	15 Sec.	30 Sec.	45 Sec.	60 Sec.	8 Sec.	15 Sec.	30 Sec.	45 Sec.	60 Sec.	8 Sec.	15 Sec.	30 Sec.	45 Sec.	60 Sec.
Sporenloser Milzbrand . .	+*	—	—	—	—		—	—	—	—	—	—	—	—	—	—	—	—	—	—	—	—
Rotz		—	—	—	—		—	—	—	—	—	—										
Puerperalfieber	+	+*	—	—	—	—	—	—	—	—	—	—	—	—	—	—	—	—	—	—	—	—
Streptokokkus pyog. . . .	+	+*	+*	+*	+*		—	—	—	—	—	—	—	—	—	—	—	—	—	—	—	—
Erysipel	+	+	+*	+*	+*		—	—	—	—	—	—	—	—	—	—	—	—	—	—	—	—
Mikrokokkus tetragenus .	+	+	+	+	+*		—	—	—	—	—	—	—	—	—	—	—	—	—	—	—	—
Diphtherie.	+	+	+*	+*	+*	—	—	—	—	—	—	—	—	—	—	—	—	—	—	—	—	—
Staphylokokkus pyog. alb.	+	+	+	+	+	+*	+*	—	—	—	—	—	—	—	—	—	—	—	—	—	—	—
„ „ aur.	+	+	+	+	+	+	+	—	—	—	—	—	—	—	—	—	—	—	—	—	—	—
Osteomyelitis	+	+	+	+	+		+	+*	+*	—	—	—	—	—	—	—	—	—	—	—	—	—
Mikrokokkus prodigiosus .	+	+	+	+	+		+*	—	—	—	—	—	—	—	—	—	—	—	—	—	—	—
Typhus	+	+	+	+	+			—	—	—	—	—	—	—	—	—	—	—	—	—	—	—
Meningitis	+	+	+	+	+*	+*	+*	+	+*	+*	—	—	—	—	—	—	—	+	+	+	+	+

säure nicht genügend. Bei den letzteren wurde schon von der 20., bei den ersteren von der 30. Secunde ab eine progressive Verminderung der lebensfähigen Keime bemerkbar.

Auch der Mikrok. tetragenus zeigte nach 60 Secunden langer Einwirkung entschieden weniger Colonieen wie auf den vorhergehenden Platten.

Bei den Diphtheriestäbchen beginnt die Behinderung bei 1 pCt. Carbol mit 30 Secunden. Bei 2 pCt. und 3 pCt. Carbol, sowie bei 1 pCt. Sublimat ist Alles getödtet. Keiner aber von diesen vier verschiedenen Organismen vertrug einen 5 Minuten anhaltenden Contact mit 1 pCt. Carbolsäure.

Die beiden Traubenkokken des Eiters hielten noch 3 und 5 Minuten dem 1 pCt. Carbol Stand, während 2 pCt. in 8 Secunden die Lebensfähigkeit aufhob.

Von den Becker'schen Versuchen, standen noch Kulturen von Osteomyelitis-Kokken, welche ja sonst dem Staphyloc. aur. gleich sein mögen, zur Verfügung; dass diese Organismen noch bei 8 und 15 Secunden in 2 pCt. Carbollösung lebten, wollen wir nicht hoch anschlagen, da auf den Platten von einigen Tausend Keimen nur mehr 30 lebensfähige übrig geblieben waren.

Aehnlich wie die Eiterorganismen verhält sich der Mikrok. prodigiosus. 2 pCt. Carbol tödtet ihn; 5minutenlanges Verweilen in 1 pCt. bewirkt Absterben der meisten Keime und Verzögerung der Entwickelung der überlebenden.

Der sporenfreie Bacillus des Typhus verträgt 1 pCt., während 2 pCt. ihn ebenfalls absterben macht.

Die grösste Resistenz besitzt von den untersuchten Organismen jener in einem Falle von Meningitis gefundene. Noch bei 2 pCt. Carbol und 30 Secunden Dauer kamen etwa 20 Colonien zur Entwickelung. 1 pM. Sublimat tödtete ihn auch nach 60 Secunden noch nicht.

Fassen wir die erhaltenen Resultate zusammen, so ergiebt sich, dass bei der von uns in Gebrauch gezogenen Versuchsanordnung die Chancen einer wirksamen Desinfection recht grosse waren. Die Mikroorganismen wurden in reichlichem flüssigen Medium gezüchtet oder doch vertheilt, sie hafteten also nicht in Klumpen zusammen; dann kamen sie in eine relativ sehr grosse Menge Desinfectionsflüssigkeit, so dass also vom Augenblicke

des Hineinfallens an jeder einzelne Organismus von einer Fluth des Desinfectionsmittels umspült war. Doch zeigte sich, dass auch unter diesen günstigen Bedingungen 1 pCt. Carbollösung nicht ausreichte.

Auch 2 pCt. Carbollösung genügte in zwei Fällen nicht.

Sogar das Sublimat versagte einmal, trotz 60 Secunden Einwirkungsdauer.

Dahingegen tödtete 3 pCt. Carbollösung unsere sämmtlichen Organismen bereits in 8 Secunden.

Nicht immer sind indessen die Bedingungen für eine Desinfection so hervorragend günstige, wie die vorhin angegebenen. Andere Vorbedingungen ergeben andere Resultate, wie folgendes Beispiel klarstellen mag:

Wir legten sterile Seidenfäden in traubenkokkenhaltigen Eiter, liessen trocken werden, und brachten dann die Fäden in eine Lösung von 1 pCt., 2 pCt. bez. 3 pCt. Carbol, sowie 1 pM. Sublimat, sie dort bis zu 15 Minuten belassend. Es ergab sich, dass bei 1 pCt. Carbol die Desinfection nach 5 Minuten noch nicht gelungen war. Der 5 Minuten lange Aufenthalt in 2 pCt. und 3 pCt. Carbol, sowie in 1 pM. Sublimat, hatte aber alle Keime getödtet, während bei nur 1 Minute Desinfectionsdauer noch eine nicht unerhebliche Anzahl Keime lebensfähig geblieben war.

Hier können also nicht sofort alle Organismen in Berührung mit der Desinfectionsflüssigkeit gewesen sein, diese vermochte vielmehr nur langsam vorzudringen, sie musste erst die den Fäden aufsitzenden Eiterkrusten aufweichen, um zu den in der Tiefe der Fäden sitzenden Kokken zu gelangen und sie zu tödten.

Das sind im Allgemeinen die Resultate dieser Versuche, bei welchen es uns darauf ankam, zu sehen, ob wir in der 3 pCt. Carbol- und 1 pM. Sublimatlösung Mittel hätten, welche schon in kurzer Zeit die den Chirurgen interessirenden Organismen tödten könnten.

Nun war es von Interesse zu wissen, kann der Chirurg seine Hände, die Haut des zu Operirenden, seine Instrumente, die Unterbindungsfäden mit den angegebenen Mitteln genügend desinficiren?

Die Kürze der Zeit gestattete uns nur einige wenige darauf bezügliche Experimente, doch glauben wir Ihnen die Ergebnisse derselben nicht vorenthalten zu sollen.

Am schwierigsten dürfte es sein, behaarte Haut keimfrei zu machen. Rasiren, und so zugleich mit den Haaren die Keime entfernen, ist ja das einfachste Mittel, aber leider lässt sich dieses Mittel nicht stets anwenden; ich will nur an die Asepsis der Geburtshülfe, an die Hände der Chirurgen erinnern.

Weil uns menschliches Material nicht zur Verfügung st... wd, so substituirten wir Meerschweinchen. Da aber die Möglichkeit nicht ausgeschlossen war, dass schon durch gewöhnliches Waschen die Mikroorganismen entfernt werden könnten, so musste auch diese Procedur mit in Betracht gezogen werden. Die Versuchsanordnung war daher folgende:

Drei Thiere wurden auf dem Rücken mit der Reinkultur eines leicht kenntlichen Pilzes eingerieben, dann blieb dieselbe 3 bis 4 Stunden sitzen und trocknete an. Hierauf wurde jedem Thier ein Zopf Haare abgeschnitten und auf Gelatineplatten vertheilt. Nun wuschen wir eines der Meerschweinchen 20 Secunden lang, unter langsamen Strahl der Wasserleitung mit der Hand einfach ab, das zweite behandelten wir in derselben Weise, nur nahmen wir noch Seife zu Hülfe; das dritte Thierchen endlich wurde mit 3 pCt. Carbol, welches in schwachem Strahl floss, abgewaschen; dann kamen Thier 2 und 3 noch für 5 Secunden unter den schwachen Strahl der Leitung, die Seife, das Carbol zu entfernen. — Wir wuschen nur 20 Secunden, weil beim Händewaschen gewöhnlich nicht mehr Zeit verwendet wird.

Darauf schnitten wir jedem Thiere einen Büschel Haare ab und brachten ihn auf eine Gelatine-Platte.

Die erste Serie Platten also, die nach dem Einreiben gemachte, diente als Controle, die zweite, also die nach dem Reinigen bezw. Desinficiren gegossene, ergab direct den erzielten Effect durch Entwickelung bezw. Nichtentwickelung von Colonien.

Zur Verwendung kam Mikr. prodig., welcher behufs besseren Klebens in flüssig gemachter Gelatine vertheilt war, und zwei Sorten Eiter, deren eine den Kettenkokkus, deren andere den gelben Traubenkokkus in Reinkultur enthielt. In den zwei mit Prodigiosus angestellten Versuchen fanden sich auf den, mit den eingeriebenen, aber noch nicht desinficirten Haaren beschickten Platten grosse Mengen von Mikr. prodig. Colonien. Nach der Waschung bezw. Desinfection zeigten die Platten der nur mit Wasser ge-

waschenen Thiere noch viele Keime. Entschieden weniger waren auf den Platten der mit Wasser und Seife behandelten. Bei den mit 3pCt. Carbol gewaschenen indessen waren in dem einen Falle überhaupt keine, in dem anderen Falle nur 2 Prodigiosus-Colonien, also eine ganz verschwindende Zahl, zu sehen.

In dem Kettenkokken-Versuch zeigten die nach der Einreibung gemachten Platten Massen von Streptokokken-Colonieen. Nach dem Waschen waren auf der Platte des nur mit Wasser und des mit Wasser und Seife behandelten Meerschweinchens noch eine nicht unbeträchtliche Anzahl derselben, auf der Carbolplatte aber keine zu finden.

Nicht ganz so correct fiel der Versuch mit dem Traubenkokken enthaltenden Eiter aus.

Auf jeder der drei nach dem Einreiben gemachten Platten waren über 1000 Colonieen. Nach dem Waschen enthielt die Wasserplatte noch zahlreiche lebensfähige Keime, die Wasser- und Seifenplatte hatte weniger, etwa 200—300 Colonieen, aber auch auf der Carbolplatte wuchsen noch gegen 30—40, d. h. also 3—4pCt. Diese Experimente erweisen also, dass Waschen mit Wasser oder mit Wasser und Seife zur Befreiung behaarter Hautstellen von Keimen nicht genügt; es ist aber anzunehmen, dass eine Waschung von 20 Secunden mit 3pCt. Carbol in vielen Fällen ausreicht. Aber auch in Fällen, wo die Desinfection nicht vollständig gelungen, ist eine derartige Abminderung der Infectionserreger von der grössten Wichtigkeit, da doch nur äusserst selten so viel pathogene Keime wie in unserem Experiment vorhanden waren, sich auf dem Operationsfeld finden dürften.

Um festzustellen, ob z. B. 60 Secunden dauernde Desinfection alle Keime tödtete, fehlte leider die Zeit. Hervorgehoben muss noch werden, dass wir in diesen Fällen stets mit strömenden Flüssigkeiten gearbeitet haben, damit nicht die abgewaschenen Keime von neuem auf die Haut gebracht werden konnten.

Um das Haften der Mikroorganismen an den Messern kennen zu lernen, tauchten wir eine Impflanzette in staphylokokkenhaltigen Eiter und ritzten mit ihr eine starr gewordene, dick gegossene 10pCt. Gelatine. Es entwickelten sich in dem Impfstrich die bebekannten Colonieen. Nun senkten wir die Lanzette in den Eiter und spülten sie 5 Secunden in einem Schälchen mit sterilem Wasser

ab; impften wir wiederum in starre Gelatine, so trat Wachsthum auf, ebenso geschah dieses, wenn 5 Secunden lang in 3 pCt. Carbollösung abgespült wurde; dahingegen kam nach Abspülen in Sublimat Keimentwickelung nicht zu Stande. Ordneten wir den Versuch in der Weise, dass die Lanzette in Wasser oder Carbol oder Sublimatlösung abgespült, und dann einfach mit frisch gewaschenem Handtuch kräftig abgewischt wurde, so blieb in allen Fällen die Colonie-Entwickelung aus.

Diese glatten Instrumente hatten also von den nicht angetrockneten Organismen durch einfaches Abspülen und Abwischen befreit werden können. Ob Abwischen allein, ohne Abspülen, genügt, können wir leider nicht angeben, da uns geeignetes Material nicht zur Verfügung stand, als wir diesen Unterlassungsfehler bemerkten.

Auffallen musste es uns aber, dass nicht allein keine Staphylokokken, sondern dass auch keine anderen Organismen in den Impfstrichen wuchsen, dass also das Handtuch, mit welchem wir abgewischt hatten, von den ihm etwa anhaftenden Organismen keine abgegeben hatte. Der Keimgehalt des Handtuches musste also noch eruirt werden. Wir schnitten daher ein 35 Ctm. Seite haltendes quadratisches Stück aus einem frisch gewaschenen Handtuch, welches 6 Tage in einem Schrank zusammengefaltet gelegen hatte, heraus, und legten es ¼ Stunde lang in eine Schale mit sterilem Wasser, drückten dasselbe tüchtig, spülten es aus, und entnahmen drei Proben von je 1 Cctm. des Wassers. Während die vor dem Einlegen des Zeuges mit 1 Cctm. des sterilen Wassers gemachte Platte 6 Keime zeigte, fanden sich in den drei nach dem Waschen entnommenen Proben 12 bezw. 7 und 8 Keime, also eine äusserst geringe Zahl. Ein zweiter Versuch ergab dasselbe Resultat. Erwähnt muss werden, dass die Laboratoriumswäsche des Gesundheitsamtes in der Weise gereinigt wird, dass dieselbe zuerst etwa eine Stunde lang mit Seife und Soda gekocht, nach dem Abkühlen gewaschen und am folgenden Tage nochmals gekocht wird; darauf kommt sie in Leitungswasser behufs Ausspülens, wird gebläut, ausgerungen und zum Trocknen auf einen Boden gehängt. Das zweimalige Kochen dürfte bezüglich der Keimfreiheit von wesentlichem Belang sein.

Auch die chirurgische Seide ist auf ihren Gehalt an Organismen untersucht worden. Es fanden sich in 6 verschiedenen, 30—40 Ctm. langen Stücken dreier Proben, welche so eben vom Instrumentenmacher geholt waren, von 2—70 in Gelatine wachsende Keime. Dieselbe Seide, $^1/_4$ Stunde lang in 2pCt. Carbol gelegt, liess noch 3 Colonieen zur Entwickelung kommen. 1pCt. Sublimat sowie 3pCt. Carbol hatten in diesen Fällen nach 15 Minuten alle anhaftenden Keime getödtet.

Seidenfäden mit Staphylokokken-Eiter imprägnirt zeigten, wie vorhin angegeben, nach 5 Minuten langer Einwirkung jener Desinfectionsmittel keine Colonieenbildung mehr.

Aus dem Gesagten dürfen wir schliessen, dass wir in der 3proc. wässerigen Carbolsäurelösung ein Desinficiens besitzen, welches im Stande ist, die den Chirurgen bis jetzt hauptsächlich interessirenden Mikroorganismen in kurzer Zeit zu tödten, vorausgesetzt immer, dass es gelingt, den Contact zwischen Mikroorganismus und Desinficiens schnell herzustellen.

II.

Eine modificirte Sectio alta,

ausgeführt in zwei Fällen von

Dr. Géza von Antal,

öff. ao. Professor der königl. Universität zu Budapest.*)

(Hierzu Tafel I.)

Die Epicystotomie wird in neuerer Zeit wieder öfters ausgeführt. Die Vorzüge dieser Operation gegenüber der Sectio mediana und Sectio lateralis sind auffallend. Diese Vorzüge bestehen im leichten Ueberblick der Wunde und der ganzen Blasenhöhle, in der exacten Ausführung derjenigen chirurgischen Handgriffe, welche während der Operation sich als nothwendig erweisen sollten, wie z. B. Blutstillung, Unterbindungen, exacte Exstirpation, Anbringen von Nähten etc., endlich in der strengen Application der antiseptischen Wundbehandlung in dem Falle, wenn die Blasenwunde durch die Naht verschlossen wird.

Die Gefahren dieser Operation werden durch zwei wichtige Umstände erhöht: erstens die Möglichkeit der Verletzung des Peritoneums, zweitens die der Infiltration des praevesicalen Bindegewebes durch den herausströmenden Urin.

Die erste Gefahr, die jedoch bei Kindern kaum in Betracht gezogen werden kann in Folge des hohen Standes der Blase, lässt sich durch gewisse Verfahren, wie z. B. das Anfüllen der Blase mit Flüssigkeit oder Luft oder durch das Petersen'sche Verfahren umgehen.

Viel wichtiger ist die zweite Gefahr, die Infiltration in das praevesicale Bindegewebe und deren Folgen, die gefahrvoll, ja in

*) Vorgetragen im Budapester königl. Aerzteverein am 21. April 1885 und am 2. Sitzungstage des Congresses, am 9. April 1885.

vielen Fällen lethalen Ausganges sein können. Gegen die Möglichkeit dieser Gefahr schützte man sich ehedem, indem man die Operation in zwei Sitzungen ausführte; zuerst wurde nur die Bauchwand durchschnitten, und erst, wenn die Wundränder der Bauchwand mit der Blasenoberfläche verwachsen waren, öffnete man die Blase. — Dieses Verfahren wurde in neuerer Zeit durch des Einführen eines Tförmigen Drainrohres nach Trendelenburg, oder eines Knieförmigen nach Dittel ersetzt, nach welchen Verfahren sowohl Trendelenburg als auch Dittel, Billroth, und unter den Franzosen Guyon schöne Resultate erzielten. — Es ist jedoch nicht zu leugnen, dass dieses Verfahren den idealen chirurgischen Anforderungen noch sehr fern steht. Man musste daher über ein Verfahren nachdenken, durch welches die Wunde der Bauchwand von dem Blasenraume gänzlich getrennt werden könne, und so die Gefahr der Infiltration des Urins in das praevesicale Bindegewebe beseitigt werde. Lotzbeck war der Erste, der behufs Erreichen dieser Anforderung das Zusammennähen der Blasenwunde anwandte.

Die Blasennähte führten aber selten zur pr. pr. Heilung, und dies war Ursache eines kleinen Rückfalles in der Technik der Operationen; es resultirte nämlich, dass man die Wundränder der Blase mit denen der Bauchwand durch Nähte vereinigte, um so die Infiltration des praevesicalen Bindegewebes zu vermeiden. Dieses Verfahren entsprach aber ebensowenig den Anforderungen der antiseptischen Wundbehandlung wie das Drainiren. Andere suchten in der Anbringungsweise und dem Material der Nähte die Ursache des ausbleibenden Erfolges. So u. A. Maximow, Vincent*) und Znamensky**), die auf Grund ihrer an Thieren gemachten Experimente zu dem Resultate kamen, dass es zweckmässiger sei, die Nähte nicht durch die Schleimhaut, sondern nur in die äussere und mittlere — die Muscularis — Schicht der Blase zu führen, wodurch einentheils die Incrustation der in die Blase ragenden Nahttheilchen, andererseits aber das Durchsickern des Urins durch die Stichkanäle verhindert werden kann. Vincent's Versuchen können wir jene Modification verdanken, dass statt der einreihigen Blasennaht eine solche mit zwei Reihen angewendet wurde; die untere Reihe führte er nämlich durch die Muscularis — und äussere

*) Gazette hebdomadaire. 1881. No. 39.
**) v. Langenbeck's Archiv für Chirurgie. Bd. XXXI.

fibröse — Lamelle, während die darüber liegende zweite Naht nur die äussere Lamelle umfasste; dieses Verfahren ist also übereinstimmend mit der Lembert'schen Darmnaht. Diesen Vorschlag Vincent's führte zuerst an Menschen Julliard aus und zwar mit gutem Resultate; gegenwärtig wenden dieses Verfahren die deutschen Operateure, wie v. Bergmann und Sonnenburg an, jedoch mit dem Unterschiede, dass sie 2, ja 3 solcher Nahtreihen anbringen. Znamensky, der uns darauf aufmerksam machte, dass sich bei der Lembert'schen Naht in den Wundwinkeln trichterförmige Falten bilden, welchen Falten entsprechend gewöhnlich der Urin durchbricht, brachte über den Wundwinkeln noch einige oberflächliche Nähte an. Ebenso machte uns Znamensky auch darauf aufmerksam, dass durch das Eindringen der Schleimhaut zwischen die Wundflächen die Vereinigung dieser verhindert wird; aus diesem Grunde schnitt er bei seinen Versuchen an Hunden die Schleimhautränder schief ab.

Vincent, der bei seinen Versuchen immer die Lembert'sche Naht gebrauchte, wirft die Frage auf, ob bei Verwundungen des vom Peritoneum unbedeckten Blasentheiles es nicht zweckmässiger wäre, die Wundränder schief anzufrischen und so zu vereinigen. Hier sehen wir den ersten Gedanken auftauchen zur Vergrösserung der Blasenwundflächen, jedoch ohne dass dieser Gedanke je, weder an Thieren noch an Menschen verwirklicht worden wäre.

Unter den Nahtformen wurde theils die Kürschner-, theils die Knopfnaht angewendet, theils beide combinirt bei mehrreihigen Nähten. Als Nähmaterial gebrauchte man Anfangs ausschliesslich Catgut, und theilweise wurde eben diesem Umstande die Erfolglosigkeit zugeschrieben, da man überzeugt zu sein glaubte, das Catgut lasse früher nach, als die primäre Heilung stattfinden könne.

Duchastel (Revue de chirurgie. 1883. No. 2.) construirte einen Cystorrhaph, mittelst dessen man die Nähte noch vor Eröffnung der Blase anbringen konnte. Die Amerikaner (u. A. Athle) gebrauchen die Lembert'sche Naht unter gleichzeitiger Einstülpung der Blasenwundränder.

In obigen Zeilen versuchte ich jene Verfahren kurz zu schildern, die bis jetzt bei Blasennähten befolgt wurden. Das Resultat bezüglich der primären Heilung bei oben erwähnten Methoden kann im Allgemeinen nicht glänzend genannt werden. Nach der

Zusammenstellung von Willy Meyer*) wurde bei bis Ende 1884 ausgeführten 41 Blasennähten nur in 16 Fällen primäre Heilung erzielt. Ich suche den Grund der ungünstigen Resultate bezüglich der primären Heilung nicht sowohl in der Methode der Nahtanwendung, noch in den Nahtformen oder dem Nähmateriale, als vielmehr in der Dünnheit der Blasenwand und in Folge dessen in der Schmalheit der zu vereinigenden Wundflächen.

Um nun eine möglichst sichere primäre Vereinigung zu erzielen, ist es nothwendig, die Blasenwundflächen möglichst zu vergrössern. Analog diesem ist im Gebiete der Chirurgie und der Gynäkologie das Verfahren bei der Operation einer Vesico-Vaginalfistel, wobei wir seit jener Zeit so günstige Resultate erzielen und aufweisen können, seitdem wir auf Vorschlag Simon's, Hegar's u. A. die flache oder flachschiefe Anfrischung der Scheide, also die beträchtliche Vergrösserung der zusammenzunähenden Wundflächen, anwenden. Ich stellte mir nun die Aufgabe, die Wundflächen der Blase zu vergrössern, hoffend, dass ich, sollte ich mein Ziel erreichen, eine vollständigere Methode der Blasennähte, sowohl bei Epicystotomie, als bei Verwundungen der Blase, erzielen könne. Mein Verfahren, welches ich zuerst an der Leiche versuchte, ist folgendes:

Bei vorher gespannter Blase mache ich, nachdem die Bauchwand geöffnet und der vordere, vom Peritoneum unbedeckte Theil der Blase freigelegt wurde, einen ovalen Schnitt (Taf. I. Fig. 2) in die äussere Schicht der Blasenwand, dessen Längsachse mit der des Körpers parallel ist und dessen Länge, nach Bedürfniss wechselnd, z. B. bei einem Stein, dessen Querdurchmesser wir kennen, auch vorausbestimmbar ist; dessen Querdurchmesser 1—1½ Ctm. beträgt. Jetzt löse ich bei flacher Haltung der Messerklinge die so umschnittene äussere Lamelle von der Muskelschicht ab, und zwar so, dass ich, mich der Mittellinie nähernd, auch etwas von der Muskelschicht entferne. Nachdem dieser flach trichterförmige Schnitt gemacht, wird die in der Mittellinie der Wunde bläulich-grau durchscheinende Blasenschleimhaut senkrecht durchschnitten, wodurch die Blase zu weiteren operativen Eingriffen freigelegt wird (Taf. I. Fig. 3 und 4. — Fig. 1 und 5 stellen die schmalen Wundflächen mit verticaler Eröffnung, Fig. 2 und 6 die breiten Wundflächen mit

*) v. Langenbeck's Archiv für Chirurgie. Bd. XXXI.

flach trichterförmiger Anfrischung dar.). Bei dünner Blasenwand ist das ovale Abpräpariren der äusseren Schicht genügend, wodurch wir zwar keine flach trichterförmige, sondern eine flache Wundfläche bekommen. Diese flache oder flach trichterförmige Wundfläche lässt sich auch bei vorhergegangener verticaler Eröffnung oder Verwundungen der Blase ausführen, wenn wir durch die vorher gemachte Blasenöffnung einen zusammengedrückten, dünnwandigen Gummiballon in den Blasenraum einführen und aufblasen, wodurch die Blase, also auch die eingestülpten, faltigen Wundränder, gespannt, geglättet werden (Fig. 7). Die Nähte werden nun durch die äussere und mittlere (die Muskelschicht) Schicht der Blase geführt (Fig. 6), greifen jedoch nicht durch die Schleimhaut, um, wie oben erwähnt, theils die Incrustation der Nähte zu verhindern, theils um dem Aussickern des Urins entsprechend den Stichcanälen vorzubeugen. Als Nähmaterial ziehe ich die Sublimatseide dem Catgut vor, da letzterer eventuell vor der Zeit nachlassen könnte. Ja in solchen Fällen, wo z. B. bei Entfernung einer Neubildung eine Blasenwandresection grösseren Umfanges nothwendig wird, versprechen wegen der grösseren Spannung die Metallnähte noch grössere Sicherheit.

Mein oben skizzirtes Verfahren habe ich bis heute in 2 Fällen ausgeführt, in beiden gelang es mir, die primäre Heilung zu erzielen.

1. Fall. Johann Geist, 6 Jahre alt, Bauerssohn aus Nadab, leidet seit 3 Jahren an Harnbeschwerden. Die Untersuchung der Blase liess einen Stein von 2—2½ Ctm. Durchmesser constatiren. Der Urin war sauer, wenig getrübt und enthielt zu geringen Theilen Albumin, Eiter und Blutzellen.

Sectio alta am 9. März d. J. bei gefüllter, gespannter Blase. Flachtrichterförmige Anfrischung der äusseren und mittleren Schichten der vorderen Blasenwand in Form eines Ovales von 3 Ctm. Längen- und 1 Ctm. Querdurchmesser, verticale Eröffnung der Schleimhaut in 2 Ctm. Länge. Extraction des Steines ohne jede Schwierigkeit. Oxalsaurer Stein von 3,19 Grm. Gewicht. 9 Knopfnähte mit Sublimatseide No. 1 mit Auslassung der Schleimhaut, Schliessung der Bauchwand mit Knopfnähten, Listerverband, permanenter Nélaton-Katheter durch die Harnröhre, jede zweite Stunde Ausspülen der Blase mit Salzwasser, halbsitzende Lage. — Am 4., 5. und 6. Tage nach der Operation traten Abends kleine Fiebererscheinungen auf, höchste Temperatur 38,5°; es war dies lediglich dem durch den Druck des permanenten Katheters entstandenen oberflächlichen Druckgangrän am Orificium der Eichel und der Vorhaut zuzuschreiben. — Gänzliche Entfernung der Bauchwandnähte am 6. und 7. Tage, vollständige primäre Vereinigung, keine Infiltration, kein Schmerz. Am 9. Tage Entfernen des permanenten Katheters, regelmässiges Uriniren. Vollständige Heilung durch primäre Vereinigung. Der Kranke

wurde am 21. März dem Budapester königl. Aerztevereine als genesen vorgestellt.

2. Fall. Johanna Faragó, 48 Jahre alt, Bauersfrau aus Arokszállás, Mutter von 10 Kindern, leidet seit 6 Jahren an Harnbeschwerden. Sie urinirt häufig und mit grossen Schmerzen, ihr Urin ist immer blutig und stinkend. Appetit schwach, sie ist sehr abgemagert. Seit 4 Jahren wird sie gegen Blasenkatarrh behandelt mit Blasenauswaschungen, jedoch ohne Erfolg. — Resultat der Untersuchung: Die rechte Niere hat sich unter die Rippen gesenkt, doppelt so gross, als der Regel gemäss, schmerzlos, beweglich. Bei bimanueller Untersuchung durch die Scheide lässt sich in der rechten Hälfte der Blase eine Geschwulst von höckeriger Oberfläche fühlen. — Bei Untersuchung mit der Sonde lässt sich rechts von der Mittellinie, in der Gegend des rechten Ureter, eine Geschwulst von unebener Oberfläche constatiren, welche sich an der rechten Blasenwand fortsetzt. Nachdem der Schnabel der Sonde an der unteren Blasenwand etwas gegen rechts gehalten und vorwärts bewegt wurde, drang die Sonde immer mehr vor, bis man endlich ihr Ende im Nierenbecken fühlen konnte. In's Nierenbecken gelangt man durch die Urethra eben so leicht mit einem Nélaton'schen Katheter, durch welchen eine lichte, grünliche Flüssigkeit zu Tage trat, welche sich als Urin erwies. — Die in der Chloroformnarkose ausgeführte Untersuchung mit dem Finger durch die erweiterte Harnröhre liess eine die rechte Uretermündung kranzförmig umringende zottige Geschwulst auf breiter Basis constatiren, die, sich gegen rechts und aufwärts ziehend, die rechte Blasenwand einnimmt; nahe dem Blasenscheitel befand sich eine Haselnussgrosse, ebenfalls zottige, aber auf schmalerer Basis befindliche Geschwulst; die rechte Ureteröffnung, deren inneres Viertel frei von der Geschwulst ist, zeigte sich so erweitert, dass sie das erste Glied des Zeigefingers bequem aufnahm. — Das specifische Gewicht des Urins ist 1005, schwach sauer, mit mittelmässigem Albumingehalt. Der lockere Bodensatz besteht zum grössten Theil aus Eiter und Blutzellen, ausserdem enthält er viele kleine kreisrunde und geschwänzte Zellen zu 30—40 in einer Gruppe. Cylinder und Cylindroiden fehlen. — Aus obiger Untersuchung erhellte es, dass wir es hier mit einem Papillom oder zottigen Krebse zu thun haben.

Da ich nicht hoffen konnte. mittelst des Scheidenschnittes eine genügend weite Oeffnung zu bekommen, durch welche ich dieses breitbasige Neugebilde exact ausrotten könnte, und befürchtend, durch die aufwärts nothwendige hohe Erweiterung der Schnittwunde die peritoneale Uebergangsfalte zu beschädigen, entschloss ich mich, die Geschwulst mittelst Epicystotomie zu entfernen.

Nachdem die Blase und das Nierenbecken durch 4 Tage mittelst schwacher Carbollösung ausgespült worden und die zerfallenden Eigenschaften des Urins aufhörten, nahm ich die Operation am 1. April d. J. vor. — Der Operation vorhergehend füllte ich die Blase mit 300 Grm. Salzwasser, nachdem der erweiterte rechte Ureter durch die Bauchwand comprimirt und in die Scheide ein Colpeurynter eingeführt und mit Luft gefüllt war. Nach Eröffnung der Bauchwand öffnete ich die Blase mittelst eines ovalen. flach

Trichterförmigen Schnittes von 4 Ctm. Länge und 1 1/2 Ctm. Querdurchmesser, worauf die Blase zusammenfiel. Nun orientirte ich mich über die Verhältnisse des Neugebildes und sah, dass ich dieses durch die gemachte Oeffnung nicht werde herausbefördern können. Aus diesem Grunde erweiterte ich die Blasenwunde nach abwärts um 1 Ctm., dieselbe flach Trichterförmig fortsetzend, nachdem sich im unteren Ende das Unterbinden dreier Arterien als nothwendig erwies, deren Unterbindungsfäden kurz abgeschnitten wurden. Jetzt wurde die Geschwulst mittelst Ovarien- und Muzeux-Zangen hervorgezogen, welches Vorgehen durch die in die Scheide eingeführten Finger eines Assistenten beträchtlich erleichtert wurde, und entsprechend der Basis mittelst dreier Sublimatseide-Umstechungen unterbunden, worauf die Geschwulst mittelst Scheere entfernt wurde. Die andere am Blasenscheitel liegende kleinere, isolirte Geschwulst wurde mittelst Scheere ohne Unterbindung entfernt, worauf beträchtliche Blutung eintrat. Nach der Toilette der Blase wurden die Enden der Umstechungsfäden durch die Harnröhre in die Scheide geführt, ebenso wurde durch die Harnröhre ein Drainrohr von 1 Ctm. Durchmesser in die Blase eingeführt. — Die Wunde der Blase wurde mittelst 13 Sublimatseide-Knopfnähten verschlossen; eben so wurde auch die Bauchwand mittelst Knopfnähten geschlossen, mit Ausnahme des unteren Wundwinkels, wo ein bis zur Blasennaht reichender Jodoformgazestreifen eingelegt wurde. Die Bauchwunde wurde mit Listerverband versehen, die Kranke in halbsitzende Lage gebracht und die Blase zweistündlich mit lauwarmem Salzwasser ausgewaschen. — Die 4 ersten Tage verliefen gänzlich fieberlos, die durch die Harnröhre nach aussen geführten Unterbindungsfäden lösten sich am 4. Tage ab und wurden entfernt. Der Urin war schon am Abend des 1. Tages blutfrei. — Am 5. Tage Abends Schüttelfrost, Temp. 39°, pneumonischer Auswurf; die Wunde der Bauchwand ist nicht empfindlich und zeigt keine Infiltration. — Am 6. Tage Morgens Temp. 38,7°, Abends 38,4°, kaum vernehmbare Dämpfung im oberen Flügel der rechten Lunge. Die Bauchwandnähte werden entfernt; primäre Vereinigung mit Ausnahme des unteren Wundwinkels, wo der Jodoformgazestreifen eingefügt war. — Am 7. Tage Temp. 38,2°, Abends 38,4°, die Bauchwandwunde vollständig vereinigt, ausgenommen der untere Wundwinkel, welcher nicht eitert; keine Spur von Infiltration. — Der 9. Tag und die folgenden sind fieberfrei, kein Zeichen des Urindurchbruches. — Am 12. Tage wird der permanente Katheter entfernt, Patientin urinirt von selbst. — Momentan ist bei der Patientin nur eine kleine oberflächliche Wunde sichtbar in der oberen Bauchwandschicht, entsprechend dem unteren Wundwinkel, wo die Jodoformgaze eingeführt war. — Urin rein, die Blase kann 250 Ccm. fassen. Schmerzlos.

Die Oberfläche der exstirpirten Neubildung ist mit dicht nebeneinander liegenden, verworren, stellenweise 2 Mm. langen Zotten bedeckt. Die Zotten sind theils einfach, theils verzweigt; in letzterem Falle entspringen aus einer Zotte mehrere Zotten zweiten Ranges, wodurch die Zottengruppe das Aussehen eines Cactus bekömmt. — Unter dem Mikroskope untersucht (Taf. IV. Fig. 9) zeigt sich das Grundgewebe, an welchem sich die Zotten befinden, als fase-

riges Bindegewebe. Das Grundgewebe dringt in die Zottensubstanz ein und umfasst deren Gefässe. Jede Zotte enthält 3—4 grössere und zahlreiche kleinere Blutgefässe. Die Zotten sind mit mehreren Epithelialschichten bedeckt. Die oberflächlichen Epithelialzellen sind cylindrisch, die tiefer liegenden unregelmässig würfelförmig und besitzen grösstentheils 2 Kerne. — Die exstirpirte Geschwulst entspricht den von den deutschen Pathologen Papilloma, Papillo-Fibroma, von der Wiener Schule aber Carcinoma villosum genannten Neugebilden.

Wie aus den oben mitgetheilten Krankengeschichten ersichtlich, habe ich mit meinem modificirten Blasenschnitte und meiner Blasennaht in beiden Fällen primäre Heilung erzielt.

Der Vorzug dieses meines Verfahrens gegenüber dem alten verticalen Schnitte besteht darin, dass statt einer schmalen verticalen Wundfläche eine flache oder flach trichterförmige entsteht, welche viel günstigere Bedingungen zur primären Heilung bietet, als die bisher gebräuchlichen Blasennähte.

Die Lembert'sche Naht erstrebt zwar auch die Vergrösserung der zu vereinigenden Flächen, jedoch sind die Verhältnisse bei der Epicystotomie ganz verschieden von denen der Enterotomie. Wir wissen nämlich, dass die vordere Blasenwand nicht von jener serösen Haut bedeckt ist, wie der Magen und die Gedärme, folglich bringt die Lembert'sche Naht bei Blasennähten keine serösen, sondern fibröse Häute in Berührung, wir wissen aber, dass die fibrösen Häute lange nicht jenes Vereinigungsvermögen besitzen, wie die serösen Häute. Ja selbst die serösen Häute zeigen auch nur dann auffallendere Neigung zur Vereinigung, wenn die Epithelialschicht beschädigt ist.

Meine Ansicht ist, dass diejenigen Wundflächen, die eine gewisse Breite haben, eine sicherere Vereinigung versprechen, als die serösen Häute; aus diesem Grunde halte ich die oben vorgetragene Methode nicht nur bei der Epicystotomie günstiger, als die Lembert'sche Nath, sondern auch bei denjenigen Blasenwunden — seien diese nun Folge einer Operation oder einer Verwundung —, welche die mit Peritoneum bedeckten Partieen der Blase betreffen.

Ja ich gehe noch weiter und werfe die Frage auf, ob nicht sicherere Vereinigung erzielt werden könnte, wenn man, z. B. bei Magenwunden und -Resectionen, diese Methode statt der gebräuchlichen Lembert'schen, oder der inneren und äusseren Naht anwenden würde.

Erklärung der Abbildungen auf Taf. I.

Fig. 1. Senkrechte Eröffnung der Blase.
Fig. 2. Längs-ovaler Schnitt in die äussere Lamelle.
Fig. 3. Flach trichterförmige (Schnitt-)Anfrischung der Blase.
v Vesica.
a Lamina externa.
b Muscularis.
c Mucosa.
Fig. 4. a Vesica.
b Muscularis.
c Mucosa.
d Bauchwand.
Fig. 5. Wunde und Naht nach dem senkrechten Schnitte.
Fig. 6. Wunde und Naht nach dem flach trichterförmigen Schnitte.
Fig. 7. Flach trichterförmige Anfrischung der Blasenwundränder nach senkrechter Eröffnung derselben mit Hilfe des Kautschuk-Ballons.
Fig. 8. Schematische Darstellung der Blasenhöhle mit der Geschwulst.
Fig. 9. Mikroskopisches Bild der Geschwulst (Papillom).

III.

Ueber Chylurie.

Von

Dr. F. Grimm,

II. Assistenten der königl. chirurg. Klinik zu Berlin.*)

Im Sommer-Semester des vergangenen Jahres trat in die chirurgische Klinik des Herrn Geheimrath v. Bergmann ein an Chylurie in Folge einer Filariainvasion leidender Patient aus Brasilien ein.

Die bei dieser Krankheit üblichen Medicamente hatte derselbe wohl sammt und sonders ohne Erfolg angewandt, und es handelte sich nun darum, festzustellen, ob etwa durch einen chirurgischen Eingriff dem Leiden des Patienten, durch welches er sehr beunruhigt wurde, beizukommen sei.

Bekanntlich ist bei anderen, der Filariakrankheit eigenthümlichen Erscheinungen mit mehr oder weniger Erfolg eine operative Therapie versucht worden, nämlich bei den elephantiastischen Zuständen peripherer Körperregionen. Die bedeutendsten und häufigsten Eingriffe wurden wohl bei einer hierher gehörigen Elephantiasis scroti — dem sogen. Lymphscrotum — gemacht, und Patrick Manson gelang es unter Anderem auch, mit einem solchen die Ursache der Krankheit, den mit Filaria Bankrofti bezeichneten geschlechtsreifen weiblichen Parasiten, zu entfernen.

Gerade dieser Fall ist bemerkenswerth, weil es möglich gewesen war, durch vergleichende Untersuchungen und theoretische Combinationen den Sitz des Thieres mit grosser Wahrscheinlichkeit vorher zu bestimmen. — Bei der Chylurie, oder wie sie wohl auch heisst „Lymphurie", „Hämatochylurie" u. s. f., ist meines Wissens an ein operatives Vorgehen bis jetzt nicht gedacht worden, obwohl die Krankheit durch Säfteverlust und Inanition allein schon das

*) Vortrag, gehalten in der 1. Sitzung des Congresses, am 8. April 1885.

Leben bedrohen kann und die dagegen angewandten Medicamente völlig fruchtlos sind.

Es ist nun zu einem blutigen Eingriffe auch in unserem Falle nicht gekommen, da sich im Verlaufe der Beobachtung herausgestellt hat, dass die Beschwerden des Patienten denn doch nicht bedeutend genug waren, um ein gefahrvolles Vorgehen zu wagen und ausserdem ein Vitium cordis bei ihm constatirt wurde, welches als sein schwereres Leiden anzusehen war, und welches die Prognose hätte verhängnissvoll beeinflussen können.

Die Verhältnisse sind hier aber auch viel complicirter, und es herrscht noch immer eine so grosse Unsicherheit und Verschiedenheit in den Ansichten über die Diagnose resp. Localisation der Störung, dass ich schon deshalb es wage, Ihre Aufmerksamkeit einige Minuten in Anspruch zu nehmen. Zudem ist es uns gelungen, auf einem bis jetzt nicht beschrittenen Wege diese Schwierigkeit zu überwinden und dadurch die unerlässliche Vorbedingung zu einer etwaigen chirurgischen Therapie bei solchen Patienten zu erfüllen.

Drei Anschauungen stehen sich heute noch gegenüber, welche sämmtlich durch ihre Anhänger gut begründet zu sein scheinen. Die Einen leiten die fremden Bestandtheile, welche den chylösen Urin bedingen, direct vom Chylus ab, Andere lassen eine Stauung im Lymphgefässsysteme des Beckens die Ursache sein, und eine dritte Reihe von Autoren machen die Nieren dafür verantwortlich.

Angesichts dieser Differenzen in den Ansichten der verschiedenen Autoren waren wir also vor die Aufgabe gestellt, den Sitz des Krankheitsherdes und den des Parasiten für unseren Fall speciell zu ermitteln. Diese Aufgabe ist für unsere Zwecke genügend gelöst, sobald der Nachweis geführt ist, dass die fremdartigen Beimengungen des Urins, sei es nur aus den Nieren oder nur von dem Chylus oder nur von der Lymphe herstammen können.

Die nun folgenden darauf gerichteten Untersuchungen gründen sich im Wesentlichen auf die Ergebnisse der experimentellen Arbeiten über Fettresorption im Thierkörper, wie sie in neuerer Zeit von verschiedenen Autoren und besonders erfolgreich von J. Munk ausgeführt worden sind.

Dem Patienten wurden bei magerer Kost in 24stündigen Intervallen Fette verschiedener Abstammung und Zusammensetzung in den Verdauungstractus per os eingeführt und nun Tag für Tag die

physikalische und chemische Beschaffenheit des Urins geprüft, wobei unser besonderes Augenmerk auf den Einfluss des Nahrungsfettes auf die mit dem Urin ausgeschiedenen Fette gerichtet wurde.

Stammte das Fett des Urins aus dem Chylus direct, so mussten die Nahrungsfette nicht nur auf die Ausscheidung der Gesammtmenge desselben einen dominirenden Einfluss ausüben, sondern es mussten auch die Fette verschiedener chemischer Zusammensetzung nahezu unverändert und in den gleichen Mischungsverhältnissen, wie sie eingeführt wurden, im Urine zum Vorschein kommen. Hätte aber andererseits das aufgenommene Fett bereits den Kreislauf passirt, um entweder mit der zurückströmenden Lymphe oder als Product der Nierenthätigkeit in den Urin zu gelangen, so wäre es höchst wahrscheinlich, dass die Einflüsse des Nahrungsfettes auf die im chylösen Urine ausgeschiedenen Fette nur geringe, mehr oder weniger verwischte sein würden.

Was zunächst die gewöhnlichsten Körper- und Nahrungsfette, das Oleïn, Palmitin und Stearin, betrifft, so wurde ermittelt*), dass von unserem Patienten bei magerer Kost allein täglich 3 bis 4 Grm. Neutralfett ausgeschieden wurde. Dieses war bei 25° fest und gelbweiss und seine Fettsäuren bestanden rund aus 53—67 pCt. Palmitin-Stearinsäure (feste Fettsäuren) und 33—45 pCt. Oelsäure. Das specifische Gewicht des Urins betrug 1017—1018.

Wurde nun mit derselben Kost Oleum Raparum, welches grösstentheils aus dem Oelsäuretriglyceride besteht, in Mengen von 40 — 75 Grm. pro die gereicht, so machte sich schon nach 1½ Stunden nach der ersten Gabe diese Oeleinfuhr im Urine dadurch bemerklich, dass die milchige Trübung desselben auffallend zunahm, während gleichzeitig das specifische Gewicht bis auf 1008 sank. Sein Fettgehalt pro die stieg in den 3 Tagen der Rapsölfütterung auf 7, 8 und 15 Grm. und die Fette waren jetzt bei 20° schon ölartig flüssig. Entsprechend der ölsäurereichen Nahrung bestanden nun auch die Fettsäuren der Urinfette aus 17—22 pCt. festen Fettsäuren und 78—80 pCt. Oelsäure, d. h. fast bis zu 50 pCt. mehr Oelsäure, als vor der Rapsölfütterung.

Eben so und mit ganz ähnlichen Resultaten wurde reines

*) Die chemischen Analysen wurden grösstentheils in dem Privat-Laboratorium des Herrn Privat-Docenten Dr Herter und mit dessen gütiger Unterstützung ausgeführt.

Oleïn und die flüssigen, wesentlich aus Oleïn bestehenden Butterfette eingegeben, während bei der Fütterung mit ölsäurearmen Fetten, wie Wallrath, zwar auch der Gesammtfettgehalt im Urine stieg, aber die festen Fettsäuren mit 67 pCt. gegenüber der Oelsäure mit 31 pCt. wieder überwogen.

In dem Oleum Raparum ist auch eine im Thierkörper nicht nachgewiesene Fettsäure, die Erucasäure, enthalten, und in der That liess sich aus den bei der Rapsölfütterung gewonnenen Urinfetten eine geringe Menge einer bei 39—40° schmelzenden, in dünnen, glatten Nadeln krystallisirenden Säure gewinnen, deren Bleisalz in kochendem Aether löslich war, Eigenschaften, welche wohl gestatten, sie als eine noch nicht völlig reine Erucasäure anzusprechen.

Der Albumingehalt des Urins unseres Patienten machte diese grossen Schwankungen der Fettmengen nicht mit; er bewegte sich unabhängig von diesen zwischen 7 und 11 Grm. in 24 Stunden, entsprechend dem annähernd gleichen Eiweissgehalt der zugeführten Nahrung bei verschiedenem Fettgehalte derselben.

In diesen Ergebnissen der Beobachtung und Analyse prägt sich der bestimmende Einfluss der Nahrungsfette auf die mit dem chylösen Urin ausgeschiedenen Fette wohl überzeugend genug aus, um die Behauptung wagen zu dürfen, dass ein directer Erguss von Chylus in die abführenden Harnapparate bei unserem Patienten zur Zeit der Untersuchung stattgefunden haben muss. — Hätte nun die Einmündungsstelle des Chylus im Nierenbecken oder in einem Ureter gelegen, so wäre wohl ab und zu — wie es ja in der Blase in der Regel geschah — Gerinnung des ergossenen Chylus eingetreten und die Coagula hätten den Nierenkoliken ähnliche Beschwerden verursacht. Thatsächlich bereitete die Gerinnung in der Harnröhre dem Patienten nicht geringe Beschwerden, indem sie zeitweilig die Urethra verstopfte und zur Anwendung des Katheters nöthigte. Von Nierenkoliken hatte der Patient aber nie eine Andeutung; der Chylusserguss muss also direct in die Blase selbst stattgefunden haben.

Einen gleichzeitigen Zufluss von Lymphe zu dem Urine unseres Patienten liess die vollständige Abwesenheit von Zucker in dem-

selben ausschliessen, da wohl der Chylus davon frei ist, die Lymphe dagegen einen deutlich nachweisbaren Zuckergehalt hat.

Auf diese Weise glauben wir die Diagnose einer reinen Chylus-Blasenfistel in dem vorliegenden Falle wohl begründet zu haben. Nach Analogie der Eingangs erwähnten Erfahrungen von Manson und anderen Autoren bei den peripherèn elephantiastischen Erscheinungen der Filariakrankheit, ist auch der Sitz des geschlechtsreifen Parasiten mit grosser Wahrscheinlichkeit ebenfalls in das Chylusgefässsystem zu verlegen. Allein, wie schon erwähnt, war es nun auch nicht mehr die Unsicherheit in Diagnose und Localisation der Störung, sondern ein anderer Grund, welcher einen chirurgischen Eingriff bei unserem Patienten verhinderte.

IV.

Zur Resection des Unterkiefergelenkes bei Ankylosis vera mandibulae.

Von

Prof. Dr. H. R. Ranke

in Groningen.*)

Es ist nicht nur eine aus der Geschichte der Chirurgie bekannte Erscheinung, sondern auch in der Entwickelung anderer Wissenschaften wiederholt vorgekommene Thatsache, dass bestimmte Neuerungen zu gewissen Zeiten so zu sagen in der Luft liegen: Verschiedene Autoren lösen selbständig und fast gleichzeitig dieselben Aufgaben, oder bereichern unser Wissen mit derselben Entdeckung. Dabei kann die Uebereinstimmung in der Bearbeitung solcher Erfindungen bei thatsächlich von einander unabhängigen Forschern so weit gehen, dass die weniger gut unterrichtete Nachwelt den Verdacht des Plagiates aufzuwerfen Anlass findet. Dass aber weiterhin eine einmal bekannt gewordene werthvolle Methode, oder eine erkannte wichtige Thatsache ein oder mehrere Male in Vergessenheit geräth, um immer wieder von Neuem gesucht und gefunden zu werden, bis sie endlich in dem gemeinsamen Wissensschatze dauernd die ihr zukommende Stelle einnimmt, das kommt, wie es mir scheinen will, nirgends so häufig vor, als in der heutigen Chirurgie. Immense technische und wissenschaftliche Fortschritte haben das Arbeitsgebiet der Jünger dieser Wissenschaft in einer Weise erweitert, dass den meisten derselben zu wenig Kraft und Zeit zur Durchforschung der Gesammtliteratur, und fast kaum ein

*) Vortrag, auszugsweise mitgetheilt am 3. Sitzungstage des Congresses, am 10. April 1885.

Interesse für historische Studien übrig bleibt. Erschwerend tritt zu eben erwähntem Momente der internationale Charakter der modernen Medicin, die Theilnahme aller civilisirten Völker an dem Fortschritte derselben hinzu; nur theilweise vermögen die mächtig aufgeblühten referirenden Journale diesem Uebelstande abzuhelfen. Beispiele für diese Behauptung sind zu zahlreich, zu bekannt, um näherer Erwähnung zu bedürfen, ich will nur nennen Thompson's Unbekanntschaft mit v. Volkmann's Methode der Digitaluntersuchung der männlichen Blase!

Diese beiden angedeuteten Vorkommnisse: Mehrfache, ziemlich gleichzeitige Auffindung und spätere Neuentdeckung bei Unbekanntschaft mit dem früher und anderwärts Geleisteten, fehlen auch nicht beim Thema der folgenden Seiten, bei der Verwendung der aseptischen Meisselresection des Unterkiefergelenkes als Heilmittel der Ankylosis vera mandibulae.

Bei Gelegenheit eines kritischen Referates der Arbeit von Maas über Ankylose des Unterkiefers (Maas, Ankylose des Unterkiefers, v. Langenbeck's Archiv. Bd. XIII. S. 429.) im Virchow-Hirschschen Jahresberichte für 1872 bemerkte Hueter: Sollte man nicht in solchen Fällen (von Ankylose der Kiefergelenke selbst nämlich) beide Kieferköpfchen reseciren? Ob Hueter jemals diesen vollkommen logischen Vorschlag praktisch ausgeführt hat, ist mir nicht bekannt. Aber schon vor dem Erscheinen dieses Hueter'schen Referates war die bezügliche Operation gemacht worden, und zwar in Italien durch E. Bottini (E. B., Asportazione sottoperiostea d'ambo i condili della mandibola per serramento stabile della bocca. Comunicazione fatta alla Regia Accademia di medicina in Torino. 1872. S. A.). Der betreffende Patient, ein 17jähriger Jüngling, hatte nach einem Falle auf das Kinn vor 10 Jahren eine vollständige Unbeweglichkeit des Unterkiefers zurückbehalten. Der Operateur ging bei der Behandlung dieses traurigen Zustandes von dem Gedanken aus, am Unterkiefer eine Pseudarthrose, entsprechend dem Vorgehen Rizzoli's, anzulegen. Um aber so viel Muskeln, als nur möglich erschien, zu schonen, und um die spätere Bewegung sich, so weit angänglich, der normalen nähern zu lassen, verlegte Bottini die Stelle des Angriffes auf den Knochen, auf das ankylosirte Gelenk selbst. Der durch eine directe Incision freigelegte Gelenkfortsatz wurde jederseits sammt dem Kopfe mit Meissel und

Hammer entfernt. Die Heilung der Operationswunden erfolgte rasch ohne Zwischenfall, und das am Ende erhaltene functionelle Resultat war ein ausgezeichnetes.

Bei der Einfachheit des geschilderten operativen Eingriffes, bei der Folgerichtigkeit der leitenden Gedanken (man greift das Bewegungshinderniss direct an seinem Sitze an!), endlich bei der in jener Zeit schon allgemein bekannten Verwendung der Gelenkresection zum Zwecke der Beseitigung von Ankylosen kann es den heutigen Beobachter nur Wunder nehmen, dass man so spät zu diesem Eingriff sich entschlossen hat. Freilich war man nicht ohne Grund gegenüber dem Unterkiefergelenke mit Operationen besonders vorsichtig. Denn in der That musste in der Zeit vor der Einführung der Antisepsis in die chirurgische Praxis eine Kiefergelenkresection zu den entschieden gefährlicheren Resectionen gezählt werden, da die Schädelbasis dabei direct in Angriff genommen wurde. Wie angebracht war gegenüber diesem empfindlichen Objecte die zurückhaltende Vorsicht! Unter dem Drucke, den dieser Umstand ausübte, ersetzte man gern den gefährlichen Eingriff durch einen minder bedenklichen, die Wegnahme des verwachsenen Gelenkes durch die Resection aus der Continuität des Unterkiefers. Bei letzterer Operation hatte man übele Folgen, z. B. Pyämie, erfahrungsgemäss für gewöhnlich nicht zu fürchten. Zu den erwähnten, diese Heilmethode begünstigenden Umständen kam noch hinzu, dass die Anlegung eines falschen Gelenkes in der Continuität der Mandibula von der Therapie der sogenannten falschen Kieferankylose, namentlich von der narbigen Kieferklemme her, sehr bekannt war, und dass, wenn ich mich so ausdrücken darf, der Gedanke hieran die Situation beherrschte. Man übertrug nun ganz einfach diese Operation von dem vielfältig vorkommenden, allbekannten, so eben erwähnten Leiden her auf das seltener discutirte, weniger bekannte, auf die wahre Ankylose. Freilich wohl nicht gerade zum Vortheil der betreffenden Kranken. — An dieser Stelle kann ich nicht unterlassen, die Behauptung der grossen Seltenheit der wahren Kieferankylose, die man an den verschiedensten Stellen ausgesprochen findet, in einem gewissen Sinne zu bestreiten. Gewiss gehört dies Leiden nicht zu den alltäglich vorkommenden, aber wenigstens hierorts, in Groningen, ist dasselbe eben so häufig, wenn nicht häufiger zu beobachten, als die schweren Formen der narbigen Kieferklemme.

In den 7 Jahren, während welcher ich an der hiesigen chirurgischen Klinik arbeite, habe ich fünf vollständige Verwachsungen des Kiefergelenkes gesehen; während derselben Zeit sind mir kaum mehr narbige Kieferverschlüsse höheren Grades vorgekommen*). Einfache Traumen, Infectionskrankheiten (und zwar Scharlach und Osteomyelitis), endlich Ohraffectionen waren in jenen Fällen die Veranlassungen der diesen Ankylosen vorausgegangenen Gelenkentzündungen; drei von ihnen sind operirt worden (cfr. weiter unten die betreffenden Krankengeschichten). Das hiesige Verhältniss der Frequenz beider Formen von Bewegungshindernissen des Unterkiefers wird theilweise durch den Umstand erklärt, dass Noma und Scorbut hier fast niemals vorkommen; Syphilis ist erst in neuerer Zeit, bei sich mehrendem Verkehr, einigermaassen auf dem Lande verbreitet; bei letzterer Krankheit wird das Quecksilber von den hiesigen Aerzten, so weit meine betreffenden Erfahrungen in dieser Hinsicht gehen, äusserst vorsichtig angewandt. An anderen Orten mag darum das Häufigkeitsverhältniss beider Formen ein anderes sein; da aber die Ursachen der wahren Ankylose überall vorkommen, so kann die absolute Zahl der von diesem Uebel betroffenen Patienten nicht eine so gar kleine sein. In Betreff dieser Abweichung von der gewöhnlichen Meinung darf ich mich auch auf König's Erfahrungen berufen, die denselben zu gleicher Ansicht geführt haben, wie in dem sofort anzuführenden Aufsatze desselben ausgesprochen wird.

Während die Bottini'sche Mittheilung, an einer für uns ziemlich unzugänglichen Stelle publicirt, entsprechend wenig Beachtung gefunden hat, ist F. König mit seiner Arbeit über denselben Gegenstand (F. König, Die Kieferklemme in Folge von entzündlichen Processen im Kiefergelenke und deren Heilung durch Gelenkresection. Hueter-Lücke, Deutsche Zeitschrift für Chirurgie, Bd. X., S. 26ff., ausgegeben 5. 7. 1878.) in so fern glücklicher gewesen, als er mehrere Nachfolger seines genau beschriebenen und begründeten Operationsverfahrens gefunden hat. König wurde zur Resection des Gelenkes durch die zufällige Beobachtung mehrerer Patienten veranlasst, die in Folge von Osteomyelitis den Gelenk-

*) Während der Correctur dieser Zeilen wird ein neuer (6.) Fall zur Operation angemeldet.

fortsatz des Unterkiefers verloren hatten und dem ungeachtet diesen Knochen fast normal gebrauchen konnten. An zwei weiblichen Patienten mit Ankylosis vera mandibulae führte K. in der Folge mit vorzüglichem Resultate die Resection des Gelenkes aus. Da seine Beschreibung der näheren Umstände am angeführten Orte allgemein zugänglich ist, sei hier nur seine Operationsmethode kurz skizzirt: Zuerst Incision der Haut am unteren Rande des Jochbogens, wo möglich ohne Verwundung der Arteria temporalis, circa 3 Ctm. lang; von der Mitte dieses ersten Schnittes aus wird ein zweiter, ungefähr 2 Ctm. lang, senkrecht nach unten, zur Schonung des Nervus facialis aber nur durch die Haut, geführt. Nach Ablösung der Muskelinsertionen vom Jochbogen wird der Gelenkfortsatz hauptsächlich mit schmalen Raspatorien freigelegt, und nun der Knochen zuerst unten mit dem Meissel, unter sorgfältiger Berücksichtigung der hinter ihm gelegenen Theile, durchtrennt. Hierauf wird der Gelenkkopf aus der Pfanne entfernt (was meist nur stückweise gelingt!); endlich, wenn nöthig, der horizontale Schnitt etwas nach vorne verlängert, und dann der Processus coronoides weggenommen.

König fand Nachfolger in Hagedorn (H., Resection beider Kiefergelenke wegen totaler Ankylose, Vorstellung auf dem Chirurgen-Congresse 1880; Verhandlungen dieses Congresses, I. S. 62, unter dem Titel „Osteotomie"), von Langenbeck (gelegentliche Mittheilung. Ebendaselbst, S. 64), Ranke (J. Schippers, Nederl. Tijdschrift voor Geneeskunde. 1879. No. 26. S. 385ff.), während von Schultén (M. W. v. S., Fall af sann ankylos af underkäken, botad genom anläggende af konstjord led på käkgreven. Nord. med. Ark. Bd. IX. No. 13.) selbständig die Operation erdacht zu haben scheint, welche er an einem 13jährigen Knaben, der vor 10 Jahren nach Scharlach eine beiderseitige Ankylose des Unterkiefers erworben hatte, in folgender Weise ausführte: Zuerst wurden beide Procc. coron. mit Meissel und Hammer entfernt, darauf links das Unterkiefergelenk resecirt, während es gelang, die restirenden Adhäsionen des rechten Kiefergelenkes durch eine forcirte Eröffnung des Mundes mit einem Schraubendilatator zu sprengen. Acht Monate später vermochte der junge Mann seine Zahnreihen activ 1,5 Ctm. von einander zu entfernen. Es ist möglich, dass noch manche andere derartige Operationen im Laufe der verflossenen

Jahre ausgeführt worden sind; falls dieselben publicirt sein sollten, ist es mir doch nicht geglückt, dieselben aufzufinden.

Im Jahre 1883 hat nun E. Mears auf dem vierten Nordamerikanischen Chirurgen-Congresse ein neues Verfahren zur Beseitigung der Kieferklemme angegeben und an einem von ihm operirten Falle erläutert, wo offenbar neben einer brückenförmigen Knochenverbindung zwischen Ober- und Unterkiefer eine wahre Ankylose des Unterkiefergelenkes bestand (E. M., Closure of the jaws and its treatment. Transactions of the Americ. Surg. Association. 1883. Vol. I. p. 469.). Sein Verfahren ist aber im Principe offenbar dasselbe, wie das von König angegebene, indem er am unteren Rande des Arcus zygomaticus incidirt, den aufsteigenden Ast zunächst unten durchtrennt, und dann die Auslösung des vom übrigen Unterkiefer nun geschiedenen Knochenstückes oben nachfolgen lässt, nur die Grösse des resecirten Stückes ist verschieden. M. nahm in seinem Falle von vorne herein den Proc. coronoid. mit weg; weiterhin musste er eine Knochenspange aus einem Narbenstrange entfernen, und nun erst war der Mund $1^1/_2$ Zoll weit zu öffnen. Den ersten Theil seiner Operation, also hauptsächlich die Wegnahme fast des ganzen aufsteigenden Astes des Unterkiefers, möchte M. für andere Fälle als nachahmenswerth empfehlen. Dieser Vorschlag interessirt uns an dieser Stelle nur in so weit, als er sich auf wahre Ankylosen bezieht, und da ist es mir unmöglich, in den Neuigkeiten dieses Vorgehens einen Fortschritt gegenüber der durch König weiter ausgebildeten Bottini'schen Operation zu sehen. Resecirt man nach M. den aufsteigenden Ast mit dem Proc. coron. principiell, in jedem Falle, so ist gegen diese oft unnöthige Ausdehnung der Operation ernstlich zu protestiren. Wird aber das erwähnte Knochenstück nur dann weggenommen, wenn die Resection des Gelenkkopfes zur Mobilisirung des Unterkiefers unzulänglich sich erweist, so entfällt dem Mears'schen Operationsplane die hauptsächlichste Eigenthümlichkeit. Wahrscheinlich hat Mears die Arbeiten König's und Bottini's, sowie ihrer Nachahmer, nicht gekannt, er erwähnt dieselben in seinem Aufsatze wenigstens nicht. Diese Auseinandersetzung ist hauptsächlich durch den Umstand hervorgerufen, dass mein hochverehrter Freund, Herr Dr. D. Kulenkampf (D. K., Zur Operation der Kieferklemme. Centralblatt für Chirurgie. 1885. S. 187.), vor kurzer Zeit eine sehr interessante Krankengeschichte

veröffentlicht hat von Resection des oberen Endes des aufsteigenden Unterkieferastes nach Mears; der betreffende Fall gehört streng genommen nicht zu unserem Thema, da die Gelenkankylose nicht das Haupthinderniss für die Kieferbewegung abgab. So gewiss in diesem Falle die ausgedehnte Entfernung der bezüglichen Knochenpartieen indicirt war, so entschieden muss die bisherige Erfahrung gegen den naheliegenden Gedanken der Verallgemeinerung ihre Stimme erheben; weder kann man es für wünschenswerth halten, in jedem Falle von wahrer Ankylose so ausgedehnt zu reseciren, noch kann man es als historisch gerechtfertigt zugeben, dass auch die Resection des Kiefergelenkes als Heilmittel der Ankylose nach Mears benannt wird. So weit man sehen kann, hat Bottini als erster Operateur das meiste Recht, der Operation seinen Namen zu geben, nächst ihm dürfte nur König als Pathe in Frage kommen.

Abgesehen von dem Mears'schen Vorschlage, ist die Bottini-König'sche Resection nicht ohne einige Concurrenten geblieben, auch einige Gegner sind gegen sie aufgetreten. Zunächst hat sich Bottini's Landsmann, Edoardo Bassini, in seiner ausgezeichneten Monographie über die Kieferklemme im Allgemeinen (E. B., Sul serramento delle mascelli. Milano 1879.) gegen dessen Operation erklärt. Sie sei zu schwierig und zu eingreifend, dabei biete sie keine Vortheile gegenüber der von Bassini an ihrer Stelle vorgeschlagenen Operation: Entfernung eines Stückes aus dem Halse des Gelenkfortsatzes vermittelst einer kleinen Trephine, zu welchem Knochenabschnitte eine nach vorne und oben concave Incision den Zugang eröffnen soll. Diesen Bassini'schen Ersatz für die Resection des Gelenkkopfes selbst kann man wohl kaum als genügend anerkennen, er hat vor Allem, wie jede Continuitätsresection am Unterkiefer, die Gefahr des Wiederverwachsens der getrennten Stücke gegen sich! Weiterhin ist die Weichtheilwunde ungünstiger gelegen, als bei der Operation nach König; Einmal ist sie gefährlicher für die oberen Aeste des Facialis, und ferner ist es unmöglich, von ihr aus die zuweilen erst während des Vorschreitens der Operation als nöthig erkannte Entfernung des Proc. coron. vorzunehmen. Dass die Bottini-König'sche Operation recht schwierig ist, kann man zugeben — sind doch die Schwierigkeiten nicht unüberwindlich! Die mühsame Arbeit lässt sich übrigens bedeutend erleichtern, wenn man nach Roser's Empfehlung „dreihändig"

meisselt; diese Art der Knochentrennung giebt gleichzeitig vollkommene Sicherheit gegen unliebsame Nebenverletzungen.

Noch weniger als Bassini's Operation kann das Vorgehen Spanton's mit der Resection concurriren. Dieser Operateur (W. Dunnett Spanton, On the treatment of closure of the jaws. Lancet. April 16. 1881. p. 616.) hat 2 Fälle von fibröser Ankylose der Kiefergelenke nach Scharlach bei einem 10- und einem 9jährigen Mädchen mit subcutaner Durchschneidung der Gelenkbänder behandelt und dadurch ein relativ gutes Resultat erzielt. Um dieses aber zu erreichen, musste eine längere Zeit dauernde, sehr sorgfältige Nachbehandlung mittelst methodischer passiver Mundöffnungen durchgeführt werden. Trotzdem kam es in dem ersten dieser Fälle, nach der Entlassung der Patientin aus dem Hospitale bald zu einem Recidive, und musste die Operation wiederholt werden. Die Gefahr des Rückfalles neben der Unmöglichkeit, dieses freilich wenig eingreifende Verfahren in anderen, als den nach den bisherigen Erfahrungen seltenen Fällen von rein fibrösen Verwachsungen anwenden zu können, weisen demselben nur einen sehr beschränkten Wirkungskreis zu. In dem Aufsatze Spanton's fällt es auf, dass die Resection des Unterkiefergelenkes selbst bei Kieferklemme als Esmarch'sche Operation citirt und verworfen wird.

Wenn es bislang immer noch einigem Zweifel unterworfen war, ob nicht die Bottini-König'sche Operation den Nachtheil der Continuitätsresectionen am Unterkiefer behufs Etablirung eines falschen Gelenkes, nämlich die fast unbesiegbare Neigung zum Wiederfestwerden der beweglichen Verbindung, theilte, so dürften zwei weiter unten mitzutheilende Fälle den Beweis des Gegentheiles erbringen. Zwei meiner bezüglichen Patienten, die vor fast 7 Jahren operirt worden sind, befinden sich zur Zeit noch im Besitze eines beweglichen Unterkiefers, sie können ihren Mund so weit ohne jedes Hinderniss öffnen, als für den täglichen Gebrauch nöthig ist. Als ein freilich kleiner, doch immerhin erwähnenswerther Nebenvortheil der Operation sei angemerkt, dass die Narbe, vom Jochbogenrande gestützt, keine Neigung zur Einziehung zeigt, und deshalb nur wenig entstellend wirkt.

Eine Gefahr ist unserer Operation mit allen grösseren Eingriffen bei Kieferklemme gemeinsam: die Gefahr der Narkose. Wirklich ist schon ein Patient dem Chloroform bei Ausführung

des Eingriffes erlegen; freilich erst während der Anlegung der Naht, als die specifische Gefahr der Operation lange vorüber war, trat dies erschütternde Ereigniss ein. König erzählt in seinem Lehrbuch der allgemeinen Chirurgie, S. 61, bei Gelegenheit der Besprechung des Chloroformtodes, dass dem 12jährigen Patienten, der übrigens vollkommen gesund war, auf einer Seite das Kiefergelenk wegen Ankylose resecirt worden sei. Alles ging gut, bis bei der Nahtanlegung der Knabe sehr ungeberdig sich betrug und ihm deshalb noch etwas Chloroform verabfolgt wurde; sofort trat der Tod an Syncope ein, und alle Bemühungen, die erloschene Lebensthätigkeit wieder anzufachen, waren vergebens. Es wäre natürlich durchaus falsch, diesen Tod auf Rechnung der eigenartigen Verhältnisse bei der Kieferresection zu schieben; auf der anderen Seite aber ist es eben so sicher, dass die Leitung der Narkose in diesen Fällen besondere Vorsicht erfordert. Sollte die Zunge zurücksinken und nicht per os vorgezogen werden können, so würde das Vorziehen des Zungenbeines mittelst eines einfachen scharfen Hakens das zweckmässigste Mittel zur schnellen Beseitigung des Respirationshindernisses sein. Eventuell wäre die Tracheotomie auszuführen.

Ausser bei Ankylose des Unterkiefers ist die Resection der Gelenkköpfe der Mandibula auch bei irreponiblen Luxationen dieses Knochens ausgeführt worden (A. Tamburini, Lussazione bilaterale del mascellare inferiore antica e irreducibile. Resezione dei due condili. Successo completo. Lo sperimentale. Aprile 1877.). Dieselbe Operation hat auch König, laut einer Bemerkung in seiner speciellen Chirurgie, mit gutem Resultate ausgeführt.

Die in Groningen operirten Fälle sind folgende:

I. Bronno de Haan aus Groningen. 10 Jahre alt, vorgestellt auf dem deutschen Chirurgen-Congresse 1885, hat in seinen ersten Lebensjahren an eiterigem Ausfluss aus dem linken Ohre, sowie an Anschwellungen und wiederholten Abscedirungen der entsprechenden Cervicaldrüsen gelitten. Ohne besondere Behandlung trat mit Ablauf des 4. Lebensjahres des Patienten Heilung dieser Affectionen ein. An dem erkrankt gewesenen Ohre ist im knöchernen Gehörgange vorne unten, nicht weit von der Insertion des Trommelfelles, eine kleine, weissliche, narbige Einziehung zu bemerken; weiter befindet sich eine grössere Narbe im hinteren unteren Quadranten des Trommelfelles selbst; die Gehörsfähigkeit ist annähernd normal. Am Halse sind nur unbedeutende Narben zurückgeblieben. In jener Zeit der langsam fortschreitenden Heilung bemerkten die Eltern des kleinen Patienten, dass dieser seinen Mund weniger

und weniger, endlich fast gar nicht mehr zu öffnen im Stande war. Eine damals eingeleitete und längere Zeit hindurch consequent fortgeführte Kur, passive Bewegungen des Unterkiefers mittelst des Heister'schen Mundspeculum, blieb gänzlich erfolglos. Im Laufe der Jahre bildete sich dann die weiter unten zu schildernde Difformität des Gesichtes aus. Bei der Sorgfalt, mit der die Eltern die Ernährung des Knaben überwachten, traten keine der bekannten übelen Folgen der Kieferankylose für das Allgemeinbefinden ein, im Gegentheil, der Ernährungszustand unseres Patienten war stets ein vorzüglicher.

Im Februar des laufenden Jahres wurde B. de H. der Groninger chirurgischen Klinik zur Resection des ankylotischen Kiefergelenkes von einem hiesigen Collegen zugeführt. Bei der Untersuchung des kräftigen, auch geistig geweckten Jungen fanden sich, abgesehen von oben erwähnten Narben und einem Schmalzpfropf im linken Gehörgange, nur im Gesichte Abweichungen von der Norm. Die Zahnreihe des Unterkiefers passt nur an beiden Seiten ziemlich genau auf die des Oberkiefers, dagegen stehen die unteren Schneidezähne einige Millimeter hinter den oberen zurück; der Unterkiefer kann activ nur um 1—1½ Mm., an den Schneidezähnen gemessen, von dem Oberkiefer entfernt werden; beim Versuche, mit dem Heister'schen Speculum oder dem Roser'schen Mundsperrer eine weitere Oeffnung des Mundes zu erzwingen, gelingt dies nur, unter schmerzhaft empfundener Biegung des Knochens auf der linken Seite, um einige wenige Millimeter. Dem Zurückstehen der unteren Schneidezähne entspricht ein gleiches Verhalten des Kinnes, welches nebenbei ein wenig von der Mittellinie nach links abweicht. Die linke Hälfte des Unterkiefers ist beträchtlich kleiner als die rechte, und zwar ist ebensowohl der horizontale als der aufsteigende Theil der Mandibula im Wachsthume zurückgeblieben. Die Weichtheile des Gesichtes erscheinen auf der kranken Seite dementsprechend kürzer und voller, der betreffende Mundwinkel etwas höher stehend, als auf der anderen Seite.

Am 9. März 1885 wurde, natürlich unter antiseptischen Cautelen, die Resection des linken Unterkiefergelenkes nach König's Vorschriften ausgeführt; nur die eine Abweichung gestattete ich mir, den zweiten Hautschnitt König's (der von der Mitte der ersten, dem Unterrande des Jochbogens entsprechenden Incision senkrecht nach unten, nur die Cutis trennend, verläuft) nicht auszuführen. Durch das Weglassen dieses Schnittes wird die Operation kaum schwieriger, wie ich nach meiner Erfahrung in 3 Fällen (der erste wurde genau nach König, die beiden anderen in der eben angegebenen Weise ausgeführt) behaupten darf; andererseits aber wird so der Facialis sicherer vor Insulten durch die Wundhaken etc. während der mühsamen Arbeit in der Tiefe geschützt. Hiermit soll die Operation aber durchaus nicht als eine leichte bezeichnet werden, im Gegentheil, sie ist ausserordentlich mühsam. Die äussere Wunde kann, will man auf die Arteria temporalis und weiter auf die spätere Entstellung durch die Narbe Rücksicht nehmen, nur relativ kurz angelegt werden; den zu entfernenden Knochentheil erreicht man erst in beträchtlicher Tiefe, neben und hinter ihm hat man Gefässe und Nerven zu

schonen, während man auf nur sehr wenig Raum zur Bewegung und wenig Licht zur Orientirung angewiesen ist. Zu diesen Schwierigkeiten kam im vorgestellten Falle hinzu, dass der Knochen ausserordentlich hart war. Die Ankylose war eine vollständig knöcherne, und zwar war nicht allein der Processus condyloides mit der Schädelbasis direct verschmolzen, sondern auch der Proc. coronoides mit dem Jochbogen verwachsen. Nur langsam konnten bei vorsichtigem dreihändigen Meisseln (nach Roser) die beiden Fortsätze resecirt werden, wobei genau König's Vorschriften gefolgt wurde. Sofort, als die Continuität des Knochens an einer Stelle zuerst durchbrochen war (natürlich geschah dieses an der unteren Grenze des zu entfernenden Knochenstückes), konnte der Mund ohne grosse Gewaltanwendung passiv weit geöffnet werden. Nach dem Erwachen aus der Narkose war weiterhin Patient auch sogleich im Stande, activ den Unterkiefer, und zwar in ziemlich ausgedehntem Maasse, ohne Schmerzen zu bewegen. Eine functionelle Nachbehandlung von ärztlicher Seite erschien zunächst als überflüssig, da sich Patient, während die Operationswunde unter dem antiseptischen Occlusivverbande ruhig heilte, fleissig in der für ihn den Reiz vollständiger Neuheit bietenden Beschäftigung, Nüsse zu knacken, übte. Als nach Verlauf von 14 Tagen die Vernarbung der Operationswunde vollendet war, wurde die passive Oeffnung des Mundes mehrmals täglich durch Einführung eines Dilatators vorgenommen, und zwar mit dem Erfolge, dass Patient 4 Wochen nach der Resection die untere Zahnreihe gut 3,5 Ctm. von der oberen activ zu entfernen vermochte. Die Narbe, durch den Jochbogen am Einziehen verhindert, ist zur Zeit, 14 Wochen nach dem Eingriffe, sehr wenig sichtbar; von Knochenneubildung an Stelle des weggenommenen Unterkieferstückes ist nichts zu constatiren.

An dieser Stelle erlaube ich mir eine Bemerkung einzuschieben über die Beweglichkeit des Unterkiefers, die in diesem Falle, wie schon in manchen anderen vor ihm, trotz der knöchernen Ankylose in einem Gelenke, vor der Operation nicht absolut aufgehoben, sondern activ und passiv in gewisser, freilich sehr geringer Ausdehnung erhalten geblieben war. König nahm als Erklärung dieser auffallenden, von ihm mehrfach constatirten Erscheinung die Biegsamkeit des Unterkiefers in Anspruch; durch Nadelversuche gelang es mir in dem mitgetheilten Falle, den Beweis für die Thatsächlichkeit dieser Behauptung zu erbringen. Näheres werde ich darüber bei einer anderen Gelegenheit mittheilen.

2. Diese, der Zeit nach erste Operation ist von meinem leider frühzeitig verstorbenen Schüler, Herrn Dr. Schippers, in dem Weekblad van het Nederlandsch Tijdschrift voor Geneeskunde (1879. No. 26. p. 385.) ausführlich beschrieben worden. Indem ich bezüglich historischer Erörterungen der anderweitigen, oben nicht berührten, älteren Therapie bei Ankylosis vera mandibulae und für alle Einzelheiten auf diesen Aufsatz verweise, sei hier kurz Folgendes erwähnt: Der 25jährige Patient hatte seine rechtsseitige Kiefergelenksankylose im 12. Lebensjahre nach einer subcutanen, durch directe Gewalt entstandenen Fractur des Gelenktheiles der Mandibula erworben. Die Schneidezähne konnten kaum 1 Mm. von einander entfernt werden; der Unterkiefer war nur wenig im Wachsthum zurückgeblieben und dem entspre-

chend war auch die Entstellung des Gesichtes eine recht geringe. Trotzdem Patient bezüglich seiner Ernährung die langen Jahre hindurch auf flüssige und breiartige Stoffe beschränkt war, so war doch sein allgemeiner Ernährungszustand ein durchaus befriedigender. Unter diesen Umständen hatte er die ihm vorgeschlagene Operation längere Zeit hindurch als überflüssig zurückgewiesen. Endlich aber bat er um die bisher verworfene Operation, und zwar gab er als Grund seiner Sinnesänderung an, er wäre jetzt Vornehmens, sich zu verloben; mit seiner Ankylose aber fürchtete er, seine Braut nicht wie andere junge Männer die ihrigen küssen zu können! Die Resection wurde genau nach König's Vorschriften ausgeführt, und gelang es auch hier, die Zweige des Facialis vollständig zu schonen. Obwohl die Heilung der Operationswunde durch Abstossung eines kleinen Sequesters etwas verzögert wurde, war doch das Resultat ein eben so gutes, wie im obigen (vorgestellten) Falle. Es hat sich auch die folgenden Jahre hindurch fast unverändert erhalten.

3. Während in diesen beiden Fällen offene Eiterungen des Gelenkes der Ankylosenbildung nicht vorausgegangen waren, handelte es sich in meinem 3. Falle um eine acute (infectiöse) osteomyelitische Vereiterung des linken Unterkiefergelenkes bei einem zur Zeit der Operation 16jährigen Mädchen. Trotzdem die Erkrankung in frühester Jugend der Patientin eingetreten war, fand sich doch noch der Sequester, fast der vollständigen Hälfte eines 4—5jährigen Unterkiefers an Form und Grösse entsprechend, in der äusserst voluminösen Todtenlade vor. Nach Entfernung des abgestorbenen Knochenstückes nahm die Ausheilung der grossen Wundhöhle und der Schluss der vielen Fisteln, die theils nach dem Mundinnern, theils nach aussen führten, längere Zeit und einige Nachoperationen in Anspruch. Endlich konnte man zur Mobilisirung des neugebildeten Unterkiefers, zur Resection der Ankylose schreiten. In diesem Falle musste aber, nach Entfernung der knöchernen Verbindung der Mandibula mit der Schädelbasis, noch eine Knochenspange resecirt werden, die, theilweise im Masseter eingelagert, bogenförmig den Unterkiefer mit dem Jochbeine verband. Die Beweglichkeit des Unterkiefers ist unter diesen Umständen nicht eine so ausgedehnte, wie in den vorigen Fällen, aber doch eine vollständig genügende geworden. Leider ist das Gesicht dieser Patientin durch die vielen Narben, das enorme Zurückbleiben der linken Unterkieferhälfte im Wachsthum, das starke Zurücktreten des Kinns und endlich durch die beträchtliche Wulstung der Weichtheile auf der afficirten Seite in hässlicher Weise entstellt. Hieran hat auch die auf die Operation folgende Zeit kaum etwas verbessert; das Allgemeinbefinden des jungen Mädchens hob sich jedoch von dem Augenblicke an, als die Eiterung, die früher zum grossen Theil nach dem Munde zu einen Abfluss sich suchen musste, in Folge der Necrotomie zum Versiegen sich anschickte.*)

*) Während die oben an zweiter Stelle berichtete Kiefergelenkresection in die Statistik der in der Groninger Klinik ausgeführten Operationen (cfr. v. Langenbeck's Archiv. Bd. XXVIII. S. 526.) und zwar unter den typischen Gelenkresectionen aufgenommen ist, musste dieser letzte Fall von der Anführung an dieser Stelle ausgeschlossen werden, da von einer typischen Gelenkresection in strengerem Sinne des Wortes hier nicht die Rede war.

Gestützt auf diese Erfahrungen, die sich, was das erlangte günstige Resultat anlangt, vollständig denen Bottini's, König's u. A. anschliessen, die Wahrnehmungen dieser Autoren aber hinsichtlich der Zeitdauer der Beobachtung nach der Operation ergänzen, darf ich die Operationsmethode derselben, die aseptische Meisselresection des Unterkiefergelenkes, für die Fälle von Ankylosis vera mandibulae dringend empfehlen, indem ich nur die unbedeutende Modification des Verfahrens von König mir zu befürworten erlaube, sich für den Hautschnitt auf die einzige, dem Jochbogen entlang laufende Incision zu beschränken. Durch diese geringe Veränderung des operativen Vorgehens wird die spätere

---

Anhang. Tabellarische Uebersicht der bisher bekanntgemachten Fälle

No.	Name des Operateurs.	Art der Mittheilung.	Geschlecht und Alter des Patienten.
1.	E. Bottini, 1872.	E. B., Asportazione sottoperiostea d'ambo i condili etc. Comunicazione fatta alla Regia Academia di medicina in Torino.	17jähriger Jüngling.
2.	F. König, Göttingen 1876.	König, Die Kieferklemme in Folge von entzündlichen Processen im Kiefergelenke, und deren Heilung durch Gelenkresection. Hueter-Lücke, Deutsche Zeitschrift für Chirurgie. Bd. X. S. 26.	11jähriges Mädchen.
3.	Derselbe, 1877.	Ebendaselbst.	27jährige Frau.
4.	M. W. v. Schultén, Finnland.	v. S., Fall af sann ankylos af underkäken, botad genom anläggende af konstjord led på käkgreven. Nord. med. Ark. Bd. IX. No. 13. 1878.	13jähriger Knabe.

Narbe noch weniger auffallend, als sie bei der Hinzufügung des zweiten Hautschnittes ausfällt, und zugleich wird der Facialis in seinen oberen Verzweigungen sicherer vor Verletzungen bewahrt. Die Sicherheit und Constanz des functionellen Resultates sind die Hauptstützen des Verfahrens; hinzu kommt noch die Leichtigkeit der weiteren Behandlung: fast ohne umständliche orthopädische oder functionelle Nachbehandlung stellen sich die Bewegungen des Unterkiefers in fast normaler Form und Ausdehnung nach der Operation ein, und die Gefahr des Rückfalles, die nach der genialen Esmarch'schen Continuitätsresection so bedeutsam in den Vordergrund tritt, ist hier nach den bisherigen Erfahrungen nicht zu fürchten.

---

von Resection des Unterkiefergelenkes bei Ankylosis vera mandibulae.

Ursache, Art und Dauer der Ankylose.	Operation.	Resultat.
Vor 10 Jahren Fall auf das Kinn. Keine offene Eiterung. Vollständige doppelseitige Ankylose. Intraarticuläre Menisken fehlen.	Doppelseitige Meisselresection nach directer Incision auf's Gelenk.	Heilung und Wiederherstellung der Beweglichkeit erfolgte rasch und vollkommen.
Vor 4 Jahren Ohrenfluss links, ohne Folgen; vor $^3/_4$ Jahr Extraction des letzten Backenzahnes links, darauf allmälige Entwickelung der Ankylose. Zähne rechts $^1/_2$ Ctm. von einander entfernbar.	Meisselresection des linken, vollständig knöchern verwachsenen Kiefergelenkes. Incision entlang dem Jochbogenrande, mit Hinzufügung eines nach unten verlaufenden Hautschnittes von der Mitte derselben.	Heilung mit geringer Eiterung, Ausstossung von Knochensplittern, functionelles Resultat gut.
Vor 6 Jahren Typhus. Entzündung des rechten Kiefergelenkes ohne Aufbruch. Links lassen sich die Zahnreihen fast 1 Ctm. von einander entfernen. Kinn zurückstehend.	Meisselresection des rechten Kiefergelenkes nach derselben Methode.	Heilung ohne Eiterung, Bewegungen des Unterkiefers normal.
Vor 10 Jahren Scharlach, darnach Ankylose beider Kiefergelenke. Atrophie des Unterkiefers, die Zähne des Unterkiefers stehen hinter denen des Oberkiefers zurück.	Beide Proc. coron. mit dem Meissel entfernt; darauf Meisselresection des linken Kiefergelenkes; die Adhäsionen im anderen Gelenke werden durch forcirte Mundöffnung zerrissen.	Heilung, anhaltende Uebungen. Nach 8 Monaten Mund um 1,5 Ctm. zu öffnen.

No.	Name des Operateurs.	Art der Mittheilung.	Geschlecht und Alter des Patienten.
5.	H. R. Ranke, Groningen 1878.	J. Schippers, Een geval van resectie in het kaakgewricht by ankylosis vera mandibulae. Ned. Tydschrift voor Geneeskunde. 1879. No. 26. p. 385.	25jähriger Mann.
6.	Hagedorn, Magdeburg 1880.	H., Resection beider Kiefergelenke etc. Mittheilung auf dem Deutschen Chirurgen-Congresse 1880. Verhandlungen I. p. 62; hier unter dem Titel: Osteotomie etc.	36jährige Frau.
7.	B. v. Langenbeck, Berlin 1880.	Ebendaselbst; kurze, gelegentliche Mittheilung.	Frau, Alter nicht angegeben.
8.	E. Mears, Philadelphia 1883.	E. M., Closure of the jaws and its treatment. Transact. of the Americ. Surg. Association. 1883. Vol. I. p. 469.	20jährige Frau.
9.	D. Kulenkampf, Bremen 1885.	D. K., Zur Operation der Kieferklemme. Centralblatt für Chirurgie. 12. Jahrg. 1885. No. 11. S. 187.	11jähriger Knabe.

Anmerkung. Hierzu kommt als 10. Fall ein von König operirter und in seinem „Lehrbuch der allgemeinen Chirurgie", S. 61, erwähnter: Ein 12jähr. Junge hatte eine einseitige Ankylose des Kiefergelenkes acquirirt. Resection in Narkose. Bei der Anlegung der Naht war Pat. sehr unruhig, deshalb Verabfolgung von noch etwas Chloroform. Tod an Syncope.

Dann weiterhin würden an 11. und 12. Stelle zu zählen sein die beiden

Ursache, Art und Dauer der Ankylose.	Operation.	Resultat.
Pat. war im 12. Jahre überfahren, wahrscheinl. Fractura mandibulae. Ohne Eiterung langsam entstandene linksseit. Ankylose. Zähne rechts kaum mehr als 1 Mm. von einander zu entfernen. Wachsthumshemmung des Unterkiefers.	Resection des linken, bis auf einen minimalen Spalt knöchern verwachsenen Unterkiefergelenkes.	Heilung mit geringer Eiterung, Ausstossung eines kleinen Knochensplitters. Functionelles Resultat vorzüglich, die Zahnreihen können über 2 Ctm. von einander entfernt werden.
Vor 6 Jahren im Puerperium schwerer Gelenkrheumatismus, mit Erkrankung der Kiefergelenke beginnend. Seit 2 Jahren absolute Ankylose.	Resection beider Unterkiefergelenke nach König.	Rechts prim. Heilung, links geringe Eiterung, Pat. kann den Mund 2 Ctm. weit öffnen.
Beiderseitige Ankylose in Folge acuter Entzündung. Zähne aufeinander gepresst, nach vorne stehend. Ernährung sehr mangelhaft.	Meisselresection beider Unterkiefergelenke.	Heilung, Pat. konnte den Mund weit öffnen.
Im 2. Jahre Schussverletzung, Splitterung in der Nähe des linken Kiefergelenkes.	Schnitt am unteren Rande des Os zygomaticum, Wegnahme des ganzen oberen Theiles des Ramus ascendens; hinterher noch Exstirpation einer in einem Narbenstrange befindlichen Knochenbrücke zwischen den Kiefern.	Heilung, der Mund kann $1^1/_2$ Zoll weit geöffnet werden.
Seit dem 5. Lebensjahre Eiterung am linken horizontalen Kieferaste. Links Ankylose; die Zähne können höchstens 5 Mm. von einander entfernt werden. Verkürzung der linken Unterkieferhälfte.	Zunächst Necrosenoperation, später Operation nach Mears. Dem horizontalen Schnitte musste ein verticaler, einige Facialiszweige trennender Schnitt am hinteren Ende hinzugefügt werden.	Heilung, nach $^3/_4$ Jahr können die Zähne bis 3,2 Ctm. von einander entfernt werden.

vom Schreiber Dieses auf dem Chirurgen-Congresse mitgetheilten oben berichteten Resectionsfälle; der eine derselben entspricht durchaus dem Mears'schen Falle, indem ausser einer Gelenkresection noch die Wegnahme einer Knochenbrücke zur Mobilisirung des Unterkiefers sich als nöthig erwies.

Endlich könnte man anhangsweise die 2 Fälle zählen von Resection der Unterkieferköpfchen bei irreponibler Luxation (cf. S. 34).

V.

Ueber die Verschiebung der Harnblase bei der Tamponnade des Rectum.

Von

Dr. Fehleisen,

Docent und I. Assistent am königl. chirurg. Klinikum in Berlin.*)

(Hierzu Tafel II—V.)

Auf dem VII. Congresse der Deutschen Gesellschaft für Chirurgie hat Braune einen kurzen Vortrag gehalten „über Dislocation der Harnblase bei der Simon'schen Rectalpalpation". Braune hatte in Gemeinschaft mit Garson aus Edinburg Medianschnitte durch zwei gefrorene männliche Leichen gemacht, deren Rectum durch einen Kolpeurynter ausgedehnt war, und gefunden, „dass das Orificium internum urethrae, welches sich sonst hinter der Mitte der Symphyse befindet, den oberen Rand der Symphyse erreicht", wenn der Mastdarm stark ausgedehnt wird, und dass „die Volumsveränderungen (des Rectum) eine Veränderung der Länge und Krümmung des Theiles der Harnröhre involviren, der gewöhnlich als Pars fixa urethrae bezeichnet zu werden pflegt". Leider übergeht Braune den in Bezug auf die Sectio alta so wichtigen Stand der prävesicalen Bauchfellfalte mit Stillschweigen, und dies ist wohl der Grund, weshalb seine Arbeit bei den Chirurgen bis jetzt so wenig Beachtung gefunden hat. Garson dagegen, der die betreffenden Präparate in Edinb. Med. Journ. (Oct. 1878) beschrieben und auch das eine davon abgebildet hat, bespricht ausführlich die starke Verschiebung nach oben, welche die prävesicale Peritonealfalte bei der Tamponnade des Mastdarmes erfährt; eine Thatsache,

*) Vorgetragen am 2. Sitzungstage des Congresses, am 9. April 1885.

welche er durch Messungen an Leichen bei vollem und leerem Rectum controlirt und erhärtet hat. Er empfiehlt auf Grund dieser Resultate die Tamponnade des Mastdarmes für den hohen Steinschnitt, um eine Verletzung des Bauchfelles sicher zu vermeiden, ein Vorschlag, dem sich Trendelenburg gelegentlich seines Referates in Virchow-Hirsch's Jahresbericht anschloss. Zwei Jahre später veröffentlichte Petersen*) die Ergebnisse einer Reihe von Versuchen, die er gleichfalls zu dem Zwecke ausgeführt hatte, um den Einfluss der Rectaltamponnade auf den Stand der prävesicalen Bauchfellfalte zu messen. Er ging in der Weise zu Werke, dass er durch einen Einschnitt in der Linea alba das Peritoneum eröffnete, den Stand seiner vorderen Umschlagsfalte durch Eingehen mit dem Finger abschätzte, und ihre Verschiebungen bei Füllung der Blase und des Mastdarmes an der Bauchhaut markirte. Er wies so, in Uebereinstimmung mit Garson, dessen Arbeit er offenbar nicht kennt, nach, dass nach genügender Füllung der Blase und des Mastdarmes eine Verletzung des Bauchfelles bei der Sectio alta nicht wohl denkbar ist, wenn nicht der überaus seltene Fall einer Verwachsung des Bauchfelles mit der Symphyse vorliegt.

Herr Geheimrath von Bergmann liess dann, um auch für die Operation bei Kindern brauchbare Anhaltspunkte zu gewinnen, durch Paul Mannheim**) Messungen an Leichen im Alter von $2^1/_4$—8 Jahren vornehmen. Obgleich bei Kindern die Verhältnisse für den hohen Steinschnitt von vorne herein günstiger liegen, da die Blase beim Kinde höher steht, als beim Erwachsenen, so wird doch auch hier die Ausführung des hohen Steinschnittes durch die Tamponnade des Mastdarmes wesentlich erleichtert.

Um nun den Einfluss genauer zu studiren, welchen der Füllungszustand des Mastdarmes nicht nur auf den Stand des Bauchfelles, sondern auf die Lagerung der Beckenorgane überhaupt ausübt, habe ich auf Anregung des Herrn Geheimrath von Bergmann in diesem Winter Medianschnitte durch gefrorene Leichen gemacht, welche nicht nur das Höhertreten des Bauchfelles bei Ausdehnung des Rectum veranschaulichen, sondern auch über manche andere dadurch bedingte Verschiebungen der Beckencontenta Aufschluss geben, die für die Praxis von Wichtigkeit sind. Insbesondere

*) Verhandlungen der Deutschen Gesellschaft für Chirurgie. 1880.
**) Ueber den hohen Steinschnitt bei Kindern. Dissert. Berlin 1884.

glaube ich, dass die so wichtigen physiologischen und pathologischen Schwankungen der Harnröhrenkrümmung in keiner anderen Weise so gut studirt werden können, als durch die von mir nach dem Vorgange von Braune angewandte Gefriermethode.

Die Leichen wurden in eine Mischung von gut zerkleinertem Eis und Salz im Verhältniss von 2:1 dem Volumen nach gebracht, worin sie binnen 3—4 Tagen durchgefroren sind, selbst wenn die Aussentemperatur bis zu + 8° C. beträgt. Nachdem dann die Mittellinie markirt war, wurde die Durchsägung mit einer gewöhnlichen Tischlersäge vorgenommen. Die Schnitte da, wo die Mittellinie nicht genau getroffen war, durch Rasirmesserschnitte zu corrigiren, wie dies Braune that, habe ich unterlassen, um jede Verschiebung der Theile zu vermeiden. Die Sägefläche wurde rasch mit abgekühltem Alcohol übergossen und die Sägespähne abgepinselt. Sodann wurde eine Glasplatte aufgelegt, auf welcher mit Tusche gezeichnet wurde. Von dieser Glasplatte wurde dann eine Pause genommen, welche den Abbildungen zu Grunde liegt.

Die beiden ersten Abbildungen Tafel II. und III. sollen dazu dienen, die Verschiebung zu veranschaulichen, welche eine mässig gefüllte Blase durch die Füllung des Mastdarmes erleidet. In Tafel II. ist das Rectum entleert, die Blase enthält 300 Ccm. Flüssigkeit. Die Gestalt der Blase ist eine rundliche. Das Orificium internum urethrae steht 1 Ctm. höher, als der untere Rand der Symphyse, in der Horizontale 4 Ctm. hinter demselben*). Der Fundus vesicae liegt fast ganz horizontal; etwa in gleicher Höhe mit demselben befindet sich der tiefste Punkt des Douglas'schen Raumes. Die Därme liegen vorne 4 Ctm. über dem oberen Rande der Symphyse, aber die praevesicale Peritonealfalte reicht, da die schwach gefüllte Blase bei ganz leerem Mastdarm in Folge der Schwere etwas nach hinten sinkt und der vorderen Bauchwand nicht fest anliegt, viel tiefer herab, sie steht nur ½ Ctm. über dem oberen Rande der Symphyse.

Tafel III. soll zeigen, wie sich eine annähernd ebenso viel

*) Um zu bestimmen, wie weit ein Punkt hinter der Symphyse liegt, ziehe ich eine Verticale durch denselben und messe ihren Abstand vom unteren Rande der Symphyse. Den Abstand in einer durch den Punkt selbst gezogenen Horizontalen zu messen, geht wegen der geneigten Lage der Symphyse nicht an, da man sonst für Punkte, welche in einer Verticalebene, aber in verschiedener Höhe liegen, ganz verschiedene Abstände bekäme.

Flüssigkeit enthaltende Blase bei Füllung des Rectums verschiebt. Die Blase enthält 200, der im Mastdarme befindliche Tampon 480 Ccm. Der Tampon besteht aus einer Magensonde, über deren Spitze eine Gummiblase (Condom) gezogen ist, welche etwa 8 bis 10 Ctm. vor der Spitze befestigt ist. So bekommt man einen Tampon, der sich leicht hoch einführen lässt und vermöge seiner fast cylindrischen Form besser zur Ausfüllung des Rectums geeignet ist, als ein birnförmiger Kolpeurynter*).

Die Blase ist hier nicht, wie im vorigen Falle, rundlich, sondern sie bildet vielmehr auf dem Durchschnitt annähernd ein unregelmässiges Fünfeck, dessen Basis der Fundus ist, während die anderen 4 Seiten der Reihe nach durch die Symphyse, die vordere Bauchwand, die Dünndärme und das Rectum begrenzt werden. Der Fundus vesicae zeigt eine etwa im halben rechten Winkel nach vorne abfallende Lage, das Orificium internum urethrae steht 4 Ctm. höher, als der untere Rand der Symphyse, kaum 1 Ctm. hinter demselben. Die hintere Peritonealfalte, denn ein Douglas'scher Raum existirt nicht, da sich die Blase an die vordere Wand des Rectums anlegt, steht fast 5 Ctm. über einer Horizontalen, welche den unteren Rand der Symphyse berührt. Von dem tiefsten Punkte dieser zwischen Blase und Rectum eingezwängten Peritonealfalte aus sehen Sie eine den Mastdarm von vorne und von der Seite halbmondförmig einschnürende Falte in der Richtung nach der Knorpelscheibe hin verlaufen, welche den 2. mit dem 3. Sacralwirbel verbindet. Diese Einschnürung wird, wie mich mehrfache Präparationen gelehrt haben, hervorgebracht durch die von Henle sogenannte Plica recto-vesicalis. Diese Falte ist nach Henle bei erwachsenen Männern nicht häufig, während sie bei Kindern, resp. Embryonen, constant ist. Bei starker Ausdehnung des Mastdarmes tritt sie, wie ich gefunden habe, auch beim Erwachsenen fast stets deutlich hervor. Uebrigens giebt auch Luschka diese Falte als constant an. Sie bildet, wie er annimmt, „das Analogon der beim weiblichen Geschlecht so eminent ausgebildeten Geschlechts-

*) Auch Garson, der einen Kolpeurynter anwandte, ist die Füllung des Rectums nicht in so vollkommener Weise gelungen, wie mir. Die Spitze meines Tampons liegt stets dicht am Promontorium, was bei einem Kolpeurynter ohne Leitsonde kaum je der Fall sein dürfte. Der von mir beschriebene Tampon hat sich bei einer grösseren Anzahl von Operationen, welche Herr Geheimrath von Bergmann ausgeführt hat, gut bewährt.

duplicatur, welche die Gebärmutter und ihre Adnexa in sich aufnimmt". Dementsprechend kommt nach Luschka auch im Falle einer höheren Entwickelung der Vesicula prostatica der Uterus masculinus in diese Falte zu liegen.

Vorne ist die Blase anscheinend fest an die Bauchdecken angepresst; die prävesicale Bauchfellfalte und die Därme stehen 4 Ctm. über dem oberen Rande der Symphyse.

Der günstige Einfluss der Rectaltamponnade auf den Stand des Bauchfelles fällt an diesen beiden Präparaten sehr in die Augen. Obgleich die Füllung der Blase in Tafel II. etwas stärker ist, als in Tafel III., so wäre dort nicht einmal der Blasenstich ausführbar, ohne das Peritoneum zu gefährden, während hier ein vollständig genügender Raum zur Ausführung der Sectio alta vorhanden ist.

Um nun zu zeigen, wie wenig der Stand des Peritoneums durch die Füllung der Blase allein beeinflusst wird, habe ich ein Präparat angefertigt, bei dem annähernd eben so viel Flüssigkeit in die Blase injicirt wurde, als bei Tafel III. in Blase und Rectum zusammen.

In Tafel IV. ist das Rectum leer, die Blase enthält 630 Ccm. Sie ist, wie in Tafel II., von rundlicher Form. Die vordere Bauchfellfalte steht circa 2 Ctm., die Därme 4½ Ctm. über dem oberen Rande der Symphyse. Das Präparat veranschaulicht sehr gut, wie die Ausdehnung der Blase bei leerem Darme nicht nach oben, sondern vielmehr vorwiegend nach hinten und unten vor sich geht. Der Douglas'sche Raum reicht hier herab bis zur Basis des Steissbeines, auch die hintere Peritonealfalte der Blase wird also hier durch die Ausdehnung der Blase nicht erheblich nach oben gedrängt. Das Ostium internum urethrae liegt, was ich besonders hervorheben möchte, in derselben Höhe mit dem unteren Rande der Symphyse, 4½ Ctm. hinter demselben. Sehr auffallend ist hier der Verlauf der Harnröhre, deren Pars prostatica eine fast ganz horizontale Lage angenommen hat.

Tafel V. endlich soll zeigen, wie sich die Verhältnisse gestalten, wenn sowohl Blase, als auch Rectum prall gefüllt sind. Die Blase enthält hier 420, das Rectum 500 Ccm. Die Entfernung der prävesicalen Peritonealfalte und der Därme vom oberen Rande der Symphyse beträgt 8½ Ctm., was sich durch

Füllung der Blase bei leerem Mastdarm wohl kaum jemals erreichen liesse. Die Gestalt der Blase ist eine sehr unregelmässige, ich begnüge mich in dieser Beziehung mit einem Hinweis auf die Abbildung und möchte nur bemerken, dass sich seitliche Taschen, in denen sich nach Petersen der Stein zuweilen fangen soll, hier nicht gebildet haben, eher könnte man in dem Präparat No. 2 (Taf. III.) eine Andeutung solcher Taschen finden. Der Fundus vesicae steigt noch steiler nach hinten an, als in Taf. III.; das Ostium urethrae internum liegt kaum 1 Ctm. hinter der Symphyse, etwa $2^1/_2$ Ctm. höher als ihr unterer Rand. Die hintere Kante des Fundus vesicae liegt in gleicher Höhe mit dem oberen Rande der Symphyse, ebenso der tiefste Punkt des Douglas'schen Raumes. Auch hier wird durch die Plica recto-vesicalis eine Einschnürung des prall gefüllten Mastdarmes bedingt.

Meine Untersuchungen bestätigen also die Angaben von Garson und Petersen, wonach wir in der Tamponnade des Rectum ein sehr empfehlenswerthes Mittel besitzen, um eine Verletzung des Bauchfelles bei der Sectio alta zu vermeiden.

Der Stand der prävesicalen Bauchfellfalte ist nämlich abhängig von der Ausdehnung zweier Organe; er wird beeinflusst sowohl durch die Füllung der Blase, als durch die Ausdehnung des Mastdarmes. Um aber die vordere Bauchfellfalte beim gesunden erwachsenen Manne erheblich über den oberen Rand der Symphyse emporzuschieben, dazu müssen beide, die Blase sowohl als der Mastdarm, bis zu einem gewissen Grade ausgedehnt sein. Was den Stand des Bauchfelles bei leerem Zustande der Blase und des Rectums betrifft, so habe ich keinen solchen Gefrierdurchschnitt vom erwachsenen Manne zur Verfügung. Betrachtet man aber Taf. II., wo der Mastdarm leer ist und die Blase 300 Ccm. enthält, so leuchtet es wohl ohne Weiteres ein, dass das Bauchfell, welches hier nur wenige Millimeter über der Symphyse steht, bei Entleerung der Blase hinter dieselbe herabgesunken wäre. Zieht man den Durchschnitt von den 10 Messungen, welche Petersen bei leerem Rectum und leerer Blase gemacht hat, so stand dort das Peritoneum $1^4/_5$ Fingerbreiten, d. h. $2^1/_2$—3 Ctm., unter dem oberen Rande der Symphyse. Das Peritoneum reicht also beim erwachsenen Manne ohne Zweifel so gut wie immer bis hinter die Sym-

physe herab, wenn Blase und Mastdarm leer sind.*) Wenn wir uns nun fragen, wie weit das Bauchfell durch Füllung der Blase nach oben geschoben werden kann, so zeigt Tafel IV., dass durch die für die betreffende Blase maximale Füllung von 630 Ccm. das Peritoneum nur 2 Ctm. über den oberen Rand der Symphyse gehoben wurde**). Wenn man nun bedenkt, dass man bei denjenigen pathologischen Zuständen, die zur Sectio alta Veranlassung geben können, fast nie so viel Flüssigkeit injiciren kann, so scheint mir dieses Präparat zu zeigen, dass es, wie schon Luschka betonte, vergebliche Mühe sein würde, die Blase durch eine Injection für einen operativen Eingriff von oben her zugänglich machen zu wollen.

Was nun das Verhalten bei stark ausgedehntem Rectum und leerer Blase betrifft, so habe ich von der Anfertigung eines solchen Präparates ebenfalls Abstand genommen. Die leere Blase nimmt, wenn sie annähernd normal ist, sehr wenig Raum ein, ihr höchster Punkt steht dann kaum 2 Ctm. über dem Fundus resp. der Prostata, welche letztere sich nicht viel über den oberen Rand der Symphyse nach oben drängen lässt, also muss bei leerer Blase das Bauchfell der Symphyse immer nahe stehen.

Will man daher für die Sectio alta günstige Verhältnisse schaffen, so muss man die Füllung der Blase mit der Tamponnade des Mastdarmes verbinden, und es fragt sich nur, in welcher Weise dies am besten geschieht. Nach einigen Vorversuchen glaubte ich am zweckmässigsten zu verfahren, wenn ich zuerst unseren Mastdarmtampon bis zum Promontorium hinaufführte und in denselben 450—500 Ccm. Wasser injicirte. Dies ist, wie mich mehrfache Versuche gelehrt haben, genügend, um die Höhlung des Kreuzbeines, nach welcher hin sich auszudehnen die Blase in erster Linie das Bestreben hat, vollständig auszufüllen und die Prostata mit dem Blasengrunde, so weit als dies ihre Verbindungen zulassen, nach oben zu drängen. Wenn nun der Blase fast dieser ganze Raum, den sie z. B. in Taf. IV. einnimmt, verlegt ist, so kann sie sich nur entlang der vorderen Bauchwand ausdehnen. Dass dem

*) Nur einmal fand Petersen dasselbe in gleicher Höhe mit dem oberen Rande der Symphyse, in den anderen 9 Fällen stand es 2—3 Finger breit tiefer.

**) Petersen hat bei Injection von 600 Ccm. in 10 Fällen das Bauchfell durchschnittlich 1 Ctm. über der Symphyse gefunden.

in der That so ist, beweist meine Taf. III. Hier hat, nachdem in den Mastdarm 480 Ccm. injicirt waren, die verhältnissmässig geringe Ausdehnung der Blase auf 200 Ccm. genügt, um 4 Ctm. vom Bauchfell freies Terrain über der Symphyse zu schaffen.

Ich rathe also, zuerst 450—500 Ccm. in den im Mastdarme befindlichen Tampon zu injiciren und dann die Blase mit 250 bis 300, ausnahmsweise vielleicht mit höchstens 400 Ccm. zu füllen. Hierin weiche ich von Petersen ab, der zuerst 400—600 Ccm. in die Blase injiciren will und dann erst den Mastdarm ebenfalls mit 600 Ccm. anfüllt. Dies halte ich nicht für zweckmässig. Einmal ist es schwierig und oft bedenklich, die Blase so stark auszudehnen; hat man aber wirklich 600 Ccm. in die Blase injicirt, so braucht man schon eine ziemliche Kraft, um noch 600 Ccm. in den Mastdarm zu pressen. Man wird sich hier also manchmal nothgedrungen mit etwas weniger begnügen müssen. Demnach kann es bei Petersen's Verfahren vorkommen, dass die Blase geradezu stärker ausgedehnt ist, als der Mastdarm. Ich halte es dagegen für zweckmässiger, wenn der Mastdarm erheblich stärker ausgedehnt wird als die Blase, und injicire deshalb erheblich mehr in den Mastdarm als in die Blase.

Am wirksamsten wird die Tamponnade des Rectums nämlich dann sein, wenn es durch dieselbe gelingt, die Prostata und den Blasengrund zu heben und dem oberen Rande der Symphyse zu nähern. Wenn aber der Blasengrund gehoben werden soll, ist es nothwendig, dass der Druck, welcher von unten her auf denselben wirkt, grösser ist, als der Druck von oben; die Füllung des Mastdarmes muss stärker sein, als die der Blase, wenn sie anders ihre Aufgabe ganz erfüllen soll, die eben nach meiner Anschauung darin besteht, die Blase aus dem kleinen Becken möglichst herauszuheben. Ist dies geschehen, dann genügt eine verhältnissmässig geringe Injection in die Blase, um dieselbe ohne Gefahr einer Peritonealverletzung eröffnen und bequem an ihr operiren zu können.

Dass dies keine müssigen theoretischen Erörterungen sind, sondern dass wirklich bei meinem Verfahren relativ und absolut bessere Resultate gewonnen werden, als bei dem Vorgehen von Petersen, das beweisen die auf Tafel III. und V. abgebildeten Präparate. Während nach der Tabelle von Petersen bei zehn Leichen, denen je 600 Ccm. in die Blase und den Mastdarm

injicirt waren, das Peritoneum durchschnittlich 3,1 Ctm. über der Symphyse stand, steht dasselbe in Taf. III., wo nur 480 Ccm. in das Rectum und 200 Ccm. in die Blase injicirt waren, 4 Ctm. über dem oberen Rande der Symphyse. In Tafel V. endlich sind 500 Ccm. in das Rectum und 420 Ccm.*) in die Blase injicirt, hier steht das Bauchfell 8,5 Ctm. über dem oberen Rande der Symphyse. Ein solches Resultat hat Petersen in seiner Tabelle nie erreicht, obgleich er sowohl Blase als Mastdarm viel gewaltsamer ausdehnte. Er hat bei den erwähnten 10 Versuchen nur einmal mehr als 3,5 Ctm. zu verzeichnen gehabt, nämlich 6,5 Ctm. Hierbei erwähnt er aber ausdrücklich, dass es sich um ein sehr fettes Individuum gehandelt hat, und bei solchen sind, wie auch Petersen hervorhebt, die Resultate immer besser, als bei mageren Individuen. Meine Präparate dagegen stammen von extrem abgemagerten Leichen; bei besser genährten Individuen wäre ein noch günstigeres Resultat zu erwarten gewesen.

Was die Verschiebung des Fundus vesicae betrifft, so ist es eine längst feststehende Thatsache, dass derselbe bei voller Blase nach unten tritt, und Braune-Garson haben nachgewiesen, dass er durch Füllung des Mastdarmes gehoben wird. Ich habe nun diese Verhältnisse etwas genauer studirt und gefunden, dass bei leerem Mastdarme und leerer Blase der Fundus vesicae ziemlich horizontal oder nur wenig nach vorne geneigt ist, und zwar steht er etwa in einer Höhe, welche der Grenze des unteren und mittleren Drittels der Symphyse entspricht. Bei Füllung der Blase tritt er nach unten bis zum unteren Rande der Symphyse. Bei Füllung des Rectums dagegen tritt nicht nur eine einfache Verschiebung des Fundus nach oben ein, sondern derselbe nimmt, da seine hinteren Partieen stärker gehoben werden, als die vorderen, eine stark nach vorne abfallende Lage ein. Durch diese Drehung des Fundus um eine horizontale Querachse aber wird das Ostium internum urethrae nicht nur gehoben, sondern auch der Symphyse genähert. Die Füllung der Blase hat wenig Einfluss auf die Entfernung des

*) Dies ist eigentlich schon zu viel. Doch beweist die Convexität des Rectum da, wo es der Blase anliegt, und die entsprechende Concavität der letzteren, dass meine Absicht, im Rectum einen höheren Druck herzustellen, als in der Blase, auch hier noch erreicht war. Doch steht der Fundus vesicae hier tiefer, als in Tafel III., deshalb empfehle ich im Allgemeinen nicht, die Blase so stark zu füllen.

Ostium internum urethrae von der Symphyse, dasselbe hat in Tafel II. und IV. ziemlich den gleichen Abstand von einer Verticalen, welche durch den unteren Rand der Symphyse geht, dagegen wird es durch Füllung des Rectums der Symphyse um mehrere Centimeter genähert, wie Tafel III. und V. zeigen. Die Krümmung der Harnröhre wird also durch Ausdehnung des Mastdarmes vermehrt, durch Füllung der Blase vermindert. Bei ganz leerem Rectum und stark ausgedehnter Blase kann die Krümmung der sog. „Pars fixa urethrae" ganz verschwinden, ja es kann in ihrem Bereiche sogar eine leichte, nach unten und hinten gerichtete Concavität entstehen (Taf. IV.).

Katheterisirt man bei jüngeren Leuten wegen acuter Harnverhaltung, so können Verhältnisse vorliegen, wie in Taf. IV. Es ist klar, welche Folgen die vorzeitige Senkung des Pavillons eines Metallkatheters dann haben kann. Wahrscheinlich könnte man sich in solchen Fällen die Einführung des Katheters erleichtern, indem man die Prostata vom Rectum aus nach vorne drängt. Andererseits kann gewiss bei Prostatahypertrophie der Katheterismus durch im Rectum befindliche Kothmassen, welche die Prostata nach vorne drängen, noch mehr erschwert werden, während umgekehrt beim Catheterismus posterior, wie auch Petersen glaubt, die Ausdehnung des Rectum von Vortheil sein dürfte.*)

Der Nutzen der Mastdarmtamponnade besteht also nicht nur darin, dass sie eine Verletzung des Bauchfelles ausschliesst. Indem sie vielmehr den Blasengrund hebt und aufrichtet, und die hintere Blasenwand der vorderen Bauchwand nähert, wird das ganze Organ von oben her besser zugänglich. Sie gestattet einen besseren Einblick in die eröffnete Blase und erleichtert alle Eingriffe im Inneren derselben, ein Vorzug, der bei Exstirpation von Tumoren vielleicht noch schwerer in's Gewicht fallen dürfte, als bei der Entfernung von Steinen und Fremdkörpern.

Erklärung der Abbildungen auf Taf. II—V.

a. Untere Grenze des Bauchfelles an der vorderen Blasenwand,
b. - - - - - - hinteren -
c. Mastdarmtampon.

Die gestrichelte Linie in Taf. V. und VI. bezeichnet den Verlauf der Harnröhre, so weit er nicht genau in die Sägefläche fällt.

*) Während des Druckes dieser Arbeit hat Herr Geheimrath von Bergmann in einem Falle den Brainard'schen Catheterismus mit Anwendung der Mastdarmtamponnade ausgeführt. Er hat den Eindruck gewonnen, dass die Operation dadurch in der That wesentlich erleichtert wird.

VI.

Ueber die Entstehung und Heilung eines Anus praeternaturalis colo-utero-vaginalis (resp. Dickdarm-Gebärmutter-Scheidenfistel).

Von

Dr. A. Bidder

in Berlin.*)

(Hierzu Tafel VI., Fig. 1—5.)

M. H. Die Geschichte der langjährigen Krankheit, über welche ich Ihnen hier berichten möchte, lässt sich in drei Hauptabschnitte eintheilen. Der erste bezieht sich auf die Entstehung des Anus praeternaturalis colo-utero-vaginalis in Folge von Uterusruptur mit Darmeinstülpung, der zweite handelt von den Bemühungen, denselben in eine Darmfistel umzuwandeln, der dritte schildert die glücklich gelungene operative Verschliessung der Fistel und die Beseitigung der zurückgebliebenen Darmstenose.

Frau Thiel, geb. im Jahre 1856 zu Elbing, früher immer gesund und vom 13. Lebensjahre an regelmässig menstruirt, heirathete im Jahre 1877 und lebt seitdem in Berlin. Nach einiger Zeit concipirte sie; während der ganzen Schwangerschaft fühlte sie sich sehr wohl. Am 7. Aug. 1878 wurde sie durch starken Fruchtwasserabfluss überrascht, worauf später die Wehenthätigkeit begann, welche nach 9 Stunden die Geburt eines gesunden, ausgetragenen Kindes herbeiführte. Die Placenta soll nach Aussage der Hebeamme sogleich spontan nachgefolgt sein. Die nächsten Tage hindurch fühlte sich Frau T. nicht recht wohl, hatte Schmerzen im Leibe, erschwerte Stuhlentleerung etc., war aber doch am 5. Tage aufgestanden. Nach weiteren 10 Tagen legte sie sich wieder zu Bett, weil die Schmerzen sich gesteigert

*) Verkürzt vorgetragen in der 4. Sitzung des Congresses, am 11. April 1885.

hatten und das linke Bein angeschwollen war. College Röseler, welcher erst 3 Wochen nach der Geburt hinzugerufen wurde, fand alle Erscheinungen einer umfangreichen linksseitigen, fieberhaften Peri- resp. Parametritis. Der Zustand veränderte sich nur langsam, auch nachdem Patientin einige Wochen im Krankenhause Bethanien zugebracht hatte. Ende October fand R. eine bedeutende Verkleinerung der parametritischen Anschwellung, dagegen eine starke Vergrösserung des Corpus uteri, welche nur durch irgend einen pathologischen Inhalt desselben erklärt werden konnte. Zugleich litt die noch stark fiebernde Patientin an ziehenden Schmerzen in den Brüsten (das Kind war längst abgewöhnt), Harnbeschwerden, Uterinkoliken, schmerzhafter Peristaltik und retardirtem Stuhlgang. Nachdem einige Tage später sich das Fieber verloren hatte, wurde der Uterushals durch Pressschwämme erweitert, worauf der eingehende Finger einen weichen Tumor im Cavum uteri fand, welcher an der linken hinteren, verdünnt erscheinenden Wand fest sass. Er wurde daselbst mit der Scheere abgeschnitten und erwies sich als ein 20 Ctm. langes, morsches, leeres Stück vom Dickdarm (S Romanum). Dasselbe wurde später von Herrn C. Ruge einer genauen Untersuchung unterzogen.

Am folgenden Tage gingen bereits durch Uterus und Vagina Flatus ab, welchen sodann häufige kleine Kothentleerungen folgten, während ausserdem noch 2 Mal stärkerer Stuhlgang per anum eintrat. Das Fieber war gering, die Pulsfrequenz aber bedeutend erhöht. Oefters entstanden lebhafte Schmerzen in der linken Unterleibshöhle. Nachdem weiterhin häufige Stuhlentleerungen per anum stattgefunden, die Blähungen sich aber stets durch den mit Koth gefüllten Uterus entleert hatten, trat Mitte November (1878) unter stärkeren Fiebererscheinungen eine heftige Phlegmone in der linken Hälfte der Beckenhöhle zwischen Dickdarm, Gebärmutter und Scheide ein, wobei die Schamlippen stark geschwollen waren. Nach Ablauf dieser Phlegmone zeigte sich, dass die linke Hälfte der Cervix und der angrenzende Theil des Vaginalgewölbes sich nekrotisch abgestossen hatten, und dass daselbst ein Loch entstanden war, durch welches ein Finger in das Colon descendens geschoben werden konnte. Die gegenüber liegende Darmwand bedeckte den Eingang in's Rectum so, dass aller Koth per vaginam abging, während in den Anus gespritzte Flüssigkeit unter der vorliegenden Darmwand in die Scheide gelangte und durch dieselbe sogleich abfloss. In der Folgezeit hörten nun alle früheren Beschwerden der Patientin auf, das Allgemeinbefinden wurde sehr gut, der Uterus bildete sich zurück und die Menstruation trat wieder regelmässig ein; aber es hatte sich ein regelrechter Anus praeternaturalis colo-utero-vaginalis (zwischen Gebärmutter, Scheide und Dickdarm) gebildet, durch welchen aller Koth sich unwillkürlich entleerte.

Hiermit schliesst der erste Abschnitt der Leidensgeschichte.*)

*) Ueber denselben hat Röseler bereits — unter Vorlegung des resecirten Darmstückes — in der Sitzung der Berliner Gesellschaft für Geburtshülfe und Gynäkologie vom 11. März 1879 berichtet (vergl. Berliner klinische Wochenschrift. 1879. 16. Jahrg. S. 340.).

Verweilen wir noch einige Augenblicke bei demselben, so müssen wir zugeben, dass in diesem Falle die Ursache der Uterusruptur — und eine solche muss angenommen werden, da auf andere Weise der Darm nicht in die Uterushöhle gelangt sein kann — um so weniger zu erklären ist, als es sich um eine gesunde, normal gebaute Erstgebärende handelte, welche ohne Kunsthülfe und relativ schnell niedergekommen war. Das einzige Abnorme bestand in dem vorzeitigen Fruchtwasserabfluss. Offenbar hatte die sofort nach dem Einriss in den Uterus tretende Darmschlinge die Wunde tamponirt; durch Contractionen und Rückbildung des Uterus wurde das eingestülpte Darmstück allmälig abgeklemmt.

Es entstand eine schleichende linksseitige Pelviperitonitis resp. Parametritis, welche zu einer Verklebung der Dickdarmwände führte. Wahrscheinlich veranlasste nun der nachdrängende Koth eine Mortification der verklebten Darmwände. Auf diese Weise wurde eine Communication des oberen Darmabschnittes mit dem Rectum unter Ausschluss des im Uterus enthaltenen Stückes hergestellt. Man muss annehmen, dass sich dieser Vorgang schnell vollendet hat, da zu keiner Zeit Symptome einer Darmocclusion vorhanden waren. Aus demselben Grunde deutete auch nichts darauf hin, dass ein Stück Darm den Inhalt des ausgedehnten Uterus bildete. Die zur Entfernung dieses fremdartigen Contentums nöthigen Manipulationen hatten aber zunächst eine offene Communication zwischen Darm und Uterushöhle und dann heftige Beckenphlegmone zur Folge, deren Resultat die Mortification eines Theiles der Uteruswand und des Vaginalgewölbes und die Bildung des Anus praeternaturalis war.

Der zweite nun folgende Abschnitt im Verlaufe dieses eigenthümlichen Krankheitsfalles war den Bemühungen gewidmet, diesen Anus praeternaturalis in eine Fistula colo-utero-vaginalis umzuwandeln.

Im Laufe des nächsten Jahres erholte sich Patientin so weit, dass sie ihren Haushalt wieder besorgen konnte. Der beständige Durchgang des Kothes hatte den widernatürlichen After erweitert; durch die Digitaluntersuchung liess sich, wie schon erwähnt, feststellen, dass, ähnlich wie bei dem nach eingeklemmter Hernie entstehenden Anus praeternaturalis, auch hier die dem Loche gegenüberliegende Darmwand einen sog. Sporn, ein Diaphragma bildete, welches den Koth des oberen Darmtheils vom Rectum abhielt und in die Vagina leitete. College Röseler applicirte daher per vaginam an diesen Sporn eine modificirte Dupuytren'sche Darmklemme. Dies konnte jedoch

nur mit Vorsicht und in längeren Intervallen geschehen. da sich stets mehr oder weniger heftige Reizungen des Beckenbindegewebes an diese Eingriffe schlossen. Auch Dilatationsinstrumente wurden einige Zeit lang zur Erweiterung der engen Stelle per rectum eingeführt. Es wurde im Laufe der Zeit wenigstens soviel erreicht, dass ein Theil der Faeces per rectum abging. Im Jahre 1882 liess Patientin sich in Bethanien aufnehmen. Prof. Rose theilte mir gütigst mit, dass Frau Thiel damals einen Defect der linken Seite der Vaginalportion und ein Loch in der Höhe zwischen Uterus und Scheide gehabt habe, durch welches aller Koth in die Scheide drang. Durch dieses, gerade mit der Fingerspitze erreichbare Loch habe man erkennen können, dass hier eine abschliessende Darmfalte vorhanden sei. Diese Falte habe er durch einen Schnitt gespalten, worauf die Passage sogleich frei geworden sei, und alsbald sich fast aller Koth wieder auf natürlichem Wege entleert habe. In diesem Zustande verliess Patientin das Krankenhaus. Nach Eintritt der Vernarbung der Darmwunde entleerten sich jedoch wieder grössere Quantitäten von Koth durch die Scheide, so dass Patientin fast ununterbrochen mit Koth beschmutzt war.

Es war also nur zum Theil gelungen, den Anus praeternaturalis in eine Darmfistel umzuwandeln. Da aber wegen der ungünstigen Lage der Fistel der Darminhalt stets mehr Neigung zeigte, sich durch die Fistel zu entleeren, so erschien ein künstlicher Verschluss derselben dringend geboten. Mehrfache in dieser Richtung angestellte Versuche hatten aber so wenig Erfolg, dass der Patientin von beachtenswerther Seite sogar der Vorschlag einer queren Obliteration der Scheide gemacht worden sein soll. Patientin ging darauf nicht ein, erklärte aber im Herbste 1883, dass sie sich das Leben nehmen müsse, wenn man sie nicht aus ihrem bedauernswerthen, nun schon 5 Jahre anhaltenden Zustande befreien könne. Es wurde daher beschlossen, einen letzten Versuch zur Schliessung der Fistel zu machen, und hiermit beginnt der dritte Abschnitt der Krankheitsgeschichte.

Nachdem ich bereits im Sommer die Patientin flüchtig gesehen hatte, stellten College Röseler und ich am 19. Nov. 1883 eine genaue Untersuchung an, zu welchem Zwecke die Kranke chloroformirt wurde. Nach Eintritt der Narkose wurde sie in Steinschnittlage auf einen Tisch placirt und die mit Koth beschmutzte Vagina mittelst des Irrigators reingewaschen. Bei der bimanuellen Untersuchung findet man das Scheidengewölbe nach links oben verzogen und die Vaginalportion ebenfalls schräg nach links und hinten gelagert. Richtet man sie mit dem Finger gerade, so findet man die linke Wand bis über das Scheidengewölbe hinauf eingerissen (resp. defect); der dadurch blossgelegte Cervicalkanal geht in ein ziemlich grosses Loch über, das im linken Scheidengewölbe in annähernd frontaler Richtung gelagert ist,

und in welches man mit der Fingerspitze eindringen kann. Im Douglas-schen Raum und zu den Seiten des Uterus fühlt man hartes Gewebe (Reste der Parametritis) und den etwas nach rechts gelagerten Fundus des nur wenig beweglichen Uterus im vorderen Scheidengewölbe. Führt man jetzt einen Finger per anum ein, so gelangt er in der Gegend des Sphincter tertius an einen Querwulst und über diesen in das genannte Loch, dem in der Vagina liegenden Finger begegnend. Der Fistel gegenüber erscheint das Darmrohr verengert. Nach Lüftung der Scheide mittelst Rinnenspeculum und Seitenhebeln wird die Vaginalportion erfasst und nach rechts so weit als möglich hinauf gespalten. Sie besteht also jetzt aus einem vorderen und einem hinteren Lappen. Der vordere wird mit einer Kugelzange gefasst und nach oben (resp. vorn) und rechts, der hintere mit einer zweiten Kugelzange nach unten und rechts gezogen. Nachdem nun das Speculum entfernt war und nur ein breiter, gefensterter, mit Haken versehener Simon'scher Seitenhebel die linke Wand der Vagina kräftig nach links gedrängt hielt, präsentirte sich das beschriebene Loch. Die Fig. 1 (Taf. VI.) dient zur Erläuterung dieser Situation. Sie stellt die blossgelegten Theile verkleinert, aber in annähernd natürlicher Form dar. Das fast in querer Richtung liegende, 2—3 Ctm. lange, oval geformte Loch ist mit rother, sich vorstülpender Darmschleimhaut gefüllt; diese ist nach rechts hin breit mit der linken Wand des Uterus verwachsen und grenzt an die kleine, in die Uterushöhle führende Oeffnung; nach links hin ist die Darmwand lippenförmig mit der Haut des Vaginalgewölbes verwachsen, und hier bildet das Loch resp. die Fistel einen scharfen Rand.

Unsere Absicht, sogleich die Operation zu machen, konnte nicht ausgeführt werden und zwar aus rein äusserlichen Gründen, weil eben der zweite zur Operation bestellte Assistent nicht erschienen war. Es wurde daher nach Ausspülung der Scheide und nachdem dafür gesorgt war, dass die Wundflächen der gespaltenen Vaginalportion nicht verwachsen konnten, ein Jodoformtampon in die Scheide gelegt und Patientin wieder zu Bett gebracht. In den nächsten Tagen wurde der mit Koth beschmutzte Tampon täglich gewechselt und erst am 26. November die Operation vorgenommen, nachdem am Tage vorher durch eine gehörige Calomelgabe der Darm gründlich entleert worden war.

Tiefe Chloroformnarkose, Lagerung auf den Tisch in Steinschnittlage, Ausspülung von Mastdarm und Scheide mit Salicylwasser; die reactiv geschwollenen Lappen der Vaginalportion werden wiederum mit Kugelzangen gefasst, auseinandergehalten und vorgezogen; doch gelingt es nur wenig, durch diesen Zug den fixirten Uterus dem Scheideneingange näher zu bringen. Nach Einsetzung des linken Seitenhebels wird nun zunächst die Darmschleimhaut an der medialen Seite der Fistel umschnitten und von der linken Seitenfläche des Uterus abpräparirt. Das gelang verhältnissmässig leicht. Schwieriger war es, an der lateralen Seite der Fistel zwischen die lippenförmig verwachsene Vaginal- uud Darmwand einzudringen und diese von einander zu lösen. Mit einem nach der Fläche gebogenen spitzen Fistelmesser kam man hier nur langsam vorwärts, da das harte, unter den kleinen Schnitten knirschende Narbengewebe nur langsam nachgab. Im Verlaufe der Arbeit

wurde das spitze Fistelmesser mit einem geknöpften vertauscht, um beim Eindringen zwischen die Schleimhautflächen nicht unerwünschte Nebenverletzungen zu veranlassen. Es gelang endlich die Vaginal- und Darmwand bis in die Tiefe von $1\frac{1}{2}$ Ctm. auseinanderzulösen. An der Uteruswand war die Darmwand etwa in der Ausdehnung von 2—3 Ctm. abgelöst worden. Die somit circulär freipräparirte Darmwand liess sich jetzt leicht mit dem Finger in das Darmlumen zurückstülpen und legte sich in der Weise coulissenförmig über die in das Loch geschobene Fingerspitze, dass der vom Uterus abgelöste Theil den andern wie ein Vorhang überragte. Es war also jetzt schon ein ventilartiger Verschluss der Fistel nach dem Darmlumen zu erreicht. Ein Versuch, die wunden Flächen dieser Darmwandcoulissen durch versenkte Nähte mit einander zu vereinigen, misslang vollständig; kein einziger Nadelhalter ermöglichte in der grossen Tiefe zu arbeiten, welche durch die Fixation des Uterus und dadurch bedingt war, dass man, um an die Darmwand zu gelangen, mit dem Nadelhalter zunächst noch das Loch zu passiren hatte. Die nach innen zurückgestülpte Darmwand musste daher sich selbst überlassen bleiben.

Mit 3 Seiden- und 2 Silkwormnähten wurden jetzt Vaginal- und Uteruswand vereinigt und zwar in der Weise, dass die Nadeln zum Theil weit unter der wundgemachten Uterusfläche hingeführt und tief ausgestochen wurden und die Vaginalwand ebenfalls tief, d. h. ziemlich weit vom Wundrande fassten, zum Theil nur die gegenüberliegenden Vaginalwände tief angriffen und aneinanderzogen. Diese schwierige Nahtanlegung gelang mittelst des Simonschen Nadelhalters, während andere uns zu Gebote stehende Nadelhalter neuester Construction sich für diesen Zweck als unbrauchbar erwiesen. Die auseinandergeklappten Wundflächen deckten sich jetzt so breit, wie etwa zwei aufgeklappte und mit ihren Druckseiten aufeinandergelegte Bücher. Fig. 2 soll ein annähernd naturgetreues Bild des Scheidengewölbes nach Anlegung der Naht darstellen.

Nach Entfernung der Kugelzangen und des Seitenhebels und nach Ausspülung des Rectums und der Vagina mit Salicylwasser wurden auf das Operationsfeld im Scheidengewölbe einige Gramm reiner Salicylsäure geschüttet und die Vagina mit einem Tampon aus Jodoformgaze versehen. Endlich wird die durch die 3stündige Operation sehr erschöpfte Patientin von dem Operationstisch wieder in's Bett transportirt.

Die schematischen Abbildungen Fig. 3 u. 4 sollen als im Frontalschnitt gedachte Diagramme das Verhältniss von Darm, Uterus und Vagina vor (Fig. 3) und nach (Fig. 4) dem Verschluss der Fistel zeigen. a soll den Uterus, b die Vagina, c das Colon descendens andeuten, welches letztere gegenüber der Fistel d eine Verengerung zeigt. r das Rectum; die rothgezeichnete Uterus- und Vaginalschleimhaut gehen in der Fistel direct in die blaugezeichnete Darmschleimhaut über (Fig. 3). In Fig. 4 erkennt man, wie die Darmschleimhaut nach hinten zurückgestülpt sich klappenförmig deckt, während jetzt Uterus und Vaginalwand direct in einander übergehen.

Der Verlauf der Heilung war ein ganz ungestörter. Bei vorsichtiger Diät und dem täglichen Gebrauch von Opium fühlte sich Patientin relativ

wohl. Am 10. Tage bekam sie wegen eintretenden Stuhldranges Ricinusöl, worauf per anum eine Entleerung erfolgte. Der darauf aus der Vagina entfernte Tampon zeigte sich rein und unbeschmutzt, wird aber erneuert. Am 19. Dec. (1883) erfolgte abermals reichlicher Stuhlgang. Die Digitaluntersuchung per vaginam ergiebt guten Verschluss der Wundränder. Die Nähte liegen noch. Erst am 30. Dec. wurde durch Einlegung eines Speculum das Operationsfeld dem Auge zugänglich gemacht. Dabei zeigten sich nur noch 3 Nähte, welche mit Scheere und Pincette entfernt werden. Die beiden anderen scheinen sich spontan abgestossen zu haben. An Stelle der Fistel findet sich eine feste Narbe, an welcher weder durch Gefühl noch durch Gesicht irgend ein Loch zu entdecken ist. Die Angabe der Patientin, dass ihr noch hin und wieder, aber nicht täglich, Flatus durch die Vagina abgingen, scheint daher auf Selbsttäuschung zu beruhen. Die Schnittwunden der in einen vorderen und hinteren Lappen getheilten Vaginalportion sind völlig vernarbt. Seit der Operation sind keine Faeces mehr in die Scheide getreten. Die menstruelle Blutung war, wie bisher, spärlich.

Ich muss gestehen, dass ich selbst durch diesen glücklichen Ausgang der Operation überrascht war, da ich auf ein so schnell erfolgendes, definitives gutes Resultat kaum zu hoffen wagte. Dass ein solches hier eintrat, muss ich dem zuschreiben, dass die Fistelränder nicht in der gewöhnlichen Weise, d. h. durch Abtragen der Narbensäume angefrischt, sondern auseinanderpräparirt, „durch Verdoppelung der Wundränder durch Spaltung“ in breite Wundflächen verwandelt wurden. Es war im vorliegenden Falle auch ein anderes Vorgehen gar nicht möglich. Abgesehen davon, dass das sonst übliche Abschneiden der Narbenränder die ohnehin schon grosse Fistel noch bedeutend vergrössert hätte, stand ja hier die breite Uterusfläche dem lippenförmig scharfen Vaginaltheil der Fistel gegenüber. Nur durch Abpräpariren der Darmschleimhaut von Uterus und Vagina liessen sich breite Wundflächen gewinnen, welche gut passend aufeinander genäht werden konnten. Zugleich sicherte die nach hinten gestülpte und ventilartig übereinandergelagerte Darmschleimhaut die Wunde vor dem andringenden Kothe. Dass dieser Mechanismus gut wirkte, obgleich die Darmwunde nur per secundam intentionem heilen konnte, zeigt der Erfolg. Krönlein*) hat vor Kurzem in einer sehr dankenswerthen Arbeit auf's Neue auf diese Methode der Spaltung der Wundränder, auf das von den Franzosen sogenannte Dédoublement der Fistelränder hingewiesen. Auch ich möchte glauben, dass die Vortheile

*) Archiv für klin. Chirurgie. Bd. 30. S. 455.

dieser Methode noch nicht genügend ausgenutzt worden sind, und dass sie sich namentlich bei der Operation von Vesicovaginalfisteln und ähnlichen zeigen müssten. Gerade die Meister in der Technik der Fisteloperationen, z. B. Simon, haben sich aber meines Wissens dieser Spaltung lippenförmig verwachsener Fistelränder bisher in der Regel nicht bedient. Sicherlich wäre Heine in dem bekannten Weber'schen Falle, in welchem es sich um eine Dünndarmscheidenfistel handelte, schneller zum Ziele gelangt, wenn er sich dieser Spaltung der lippenförmig verwachsenen Ränder bedient hätte.

Breisky*), welcher diesen Heine'schen Fall genau bespricht, hat auch die wenigen noch ausserdem beschriebenen Dünndarmscheiden- und Darmuterusfisteln zusammengestellt. Keiner der allerdings mehr oder weniger unvollkommen beobachteten Fälle hat mit dem unserigen übereinstimmende Aehnlichkeit.

Die Fistel der Patientin war also definitiv geschlossen. Aber gerade dieses günstige Heilresultat hatte zur Folge, dass die im obersten Theil des Rectum bestehende Darmstenose mehr und mehr Beschwerden verursachte und schliesslich einen operativen Eingriff auch am Darm zur Nothwendigkeit machte.

Patientin fühlte sich nämlich nach Heilung der Fistel noch recht angegriffen, hatte namentlich trotz vorsichtiger Diät oft Leibschmerzen, welche sich vor jedem Stuhlgang steigerten und dabei immer die Empfindung hervorriefen, als ob der Koth vom Darm her gewaltsam nach vorn an die Scheide andränge. Diese Beschwerden nahmen Mitte Februar 1884 bedeutend zu; im Stuhlgang, vor dem sich Patientin stets fürchtete und welcher auch durch innerlichen Gebrauch von Glaubersalz und Application von Klystieren nicht erleichtert wurde, zeigte sich jetzt auch Blut. Eine Untersuchung per rectum ergab, dass der untere Theil des Mastdarms geräumig war. Weiter oben aber gelangte der Finger auf einen harten, dicken Wulst; dieser, mit Darmschleimhaut überzogen, steigt von der linken Seite des Beckens zum Uterus in die Höhe, wird hier dünn und bildet eine nur aus doppelter Schleimhaut bestehende Klappe. Geht man über diese mit der Fingerspitze hinweg — wozu aber starkes Aufwärtsdrängen nöthig ist — so kommt man in eine oberhalb dieser wulstigen Klappe gelegene, durch ausgeweiteten Darm gebildete Tasche. In dieser fing und sammelte sich der Koth, von dem dann immer nur ein Theil langsam durch die verengte Stelle passirte. Hierdurch entstand eine Reizung der Umgebung, welche, durch die Reste der früheren Pelviperitonitis noch besonders empfindlich, zu schwartiger Infiltration führte und im Verein mit der Stenose alle Beschwerden wohl erklärte. Ich beschloss daher, diese

*) Die Krankheiten der Vagina. Handbuch der allgemeinen und speciellen Chirurgie von Pitha-Billroth. 4. Bd. 7. Lief. S. 123ff.

stenosirende, klappenförmige, dicke Querfalte des Darms mittelst der elastischen Ligatur zu durchschneiden. Zu diesem Zwecke stiess ich unter Leitung des tief in das Rectum geschobenen linken Zeigefingers einen gebogenen Troicart durch die dicke Basis der Klappe und schob durch denselben. nach Zurückziehung des Stilets. einen mit einer Darmsaite armirten Kautschukfaden. Diesen leitete ich dann über den freien Rand der Klappe durch die verengte Stelle zurück zum Anus heraus. Vor der Afteröffnung wurde sodann nach Entfernung des Troicarts ein Knoten geschlungen und dieser unter ziemlich starker Spannung des Kautschukfadens nach oben an die Klappe geschoben. Fig. 5 zeigt schematisch die Lage der Klappe (e) und den durchgelegten, aber noch nicht geschnürten Gummifaden (f). Die ganze Procedur war recht mühsam und schmerzhaft, aber erfolgreich. Am folgenden Tage hatte die Ligatur die Klappe durchschnitten und die Passage völlig frei gemacht. Dabei und mehrere Tage nachher waren aber die Schmerzen so stark, dass sie selbst durch die stärksten Opiumgaben (in Form von Suppositorien) nicht gestillt werden konnten. An Stelle der Klappe entstand eine Darmwunde und durch die Reizung verstärkte Schwellung des benachbarten Bindegewebes. Sehr bedeutende Schleimabsonderung. Häufige Klystiere mit Camillenthee und Salicylwasser verschaffen nur wenig Erleichterung. Am 8. März gehen steinharte Kothballen unter grossen Schmerzen ab. Von da aber besserte der Zustand sich allmälig, die Darmentleerungen waren leicht, Schlaf und Appetit wurden immer besser. Vom 11. April an ist Patientin den ganzen Tag auf; nur beim Sitzen empfindet sie noch Unbequemlichkeiten. Die Wunde im Darm ist geheilt; an ihrer Stelle bemerkt man eine tiefe Kerbe, durch welche die Klappe gespalten erscheint und die Verbindung zwischen oberem und unterem Darmabschnitt freigegeben ist. Patientin erhält durch einige Wochen hindurch Solutio arsenicalis Fowleri in steigenden Gaben.

Im Laufe des Sommers fühlte sich Patientin sehr wohl. Die Stuhlentleerung ging gut vor sich und nur selten wurden einige Leibschmerzen unangenehm empfunden. Bei der Untersuchung von Mastdarm und Scheide zeigte es sich, dass die schwartigen Infiltrationen des Beckenbindegewebes bis auf geringe Reste verschwunden waren. Das Scheidegewölbe ist nicht mehr nach links verzogen, der Uterus nimmt eine ziemlich normale Stellung ein; die Portio vaginalis erscheint gespalten, dünn. Von der Narbe ist kaum etwas zu fühlen. Auch der scheinbare Abgang von Flatus per vaginam findet nicht mehr statt. Die Heilung ist nach allen Richtungen definitiv und vollständig, und die Patientin ihrem Berufe als Hausfrau, dem sie über 5 Jahre fast vollständig entsagen musste, wieder zurückgegeben.

Nachdem Frau Thiel sich bis zum Januar dieses Jahres (1885) sehr wohl befunden hatte, trat ohne bekannte Ursache eine sub-

acute Entzündung des pararectalen Bindegewebes ein. Erst nach mehreren Wochen besserte sich der Zustand, doch ist die Frau noch so angegriffen, dass ich sie nicht dem Congress vorstellen kann, wie es meine Absicht war. Es ist zu hoffen, dass eine sorgfältige Moorbadkur die grosse Reizbarkeit des Beckenbindegewebes beseitigen wird.

Erklärung der Abbildungen auf Taf. VI.

Fig. 1. Darstellung des Scheidengewölbes vor der Operation.
A. vorderer, B. hinterer Lappen der nach rechts gespaltenen Vaginalportion. Auf der rechten Seite derselben sind die breiten Schnittflächen angedeutet; die linken Kanten sind narbig; die Lappen werden durch Kugelzangen auseinander gehalten.
C. Fistelöffnung (resp. Anus praeternaturalis) links scharfrandig, rechts die vorfallende Darmschleimhaut dem Uterus anliegend.
D. Eingang in die Uterushöhle.
E. Harnröhrenmündung.
F. Simon'scher Seitenhebel, den Scheideneingang nach links ziehend.

Fig. 2. Darstellung des Scheidengewölbes nach Verschluss des Loches durch 5 Nähte.

Fig. 3. Schematischer Frontalschnitt vor der Operation. a: Uterus, b. Vagina, c. Colon descendens, nach unten verengt, r. Rectum, d. Fistel resp. Anus praeternaturalis, woselbst die blau gezeichnete Darmwand direct in die roth gezeichnete Uterus- und Vaginalschleimhaut übergeht. Der hinter der Vagina liegende Theil des Rectums ist mit unterbrochener blauer Linie gezeichnet.

Fig. 4. Schematischer Frontalschnitt nach der Operation. Die rothe Vaginal- und Uterusschleimhaut gehen direct in einander über, während die abgelöste blaue Darmwand ventilartig frei in das Darmlumen ragt, etwa gegenüber der verengerten Stelle des Darmes.

Fig. 5. Schematischer Frontalschnitt durch die geschilderten Theile, nach Ausbildung der breiten obturirenden, sackartigen Querfalte (e.) am Uebergange zwischen Colon und Rectum; f. die durch die Basis und über den freien Rand gelegte, noch nicht festgeschnürte Kautschukschlinge.

VII.

Zur Casuistik und Statistik der Magenresectionen und Gastroenterostomieen.

Von

Dr. von Hacker,

Assistenzarzt der chirurgischen Klinik des Prof. Dr. Billroth in Wien.*)

(Hierzu Tafel VI., Fig. 6, 7, 8.)

Des Oefteren hatte Herr Hofrath Billroth in seinen Vorlesungen die Idee ausgesprochen, bei Pyloruscarcinomen, welche weit an der kleinen und grossen Curvatur hinaufreichen, so dass eine Vereinigung des Duodenums mit dem Magen nach ausgiebiger Resection entweder gar nicht, oder nur mit Gefahr bedeutender Spannung der Nähte ausführbar ist, das Krankhafte ohne Rücksicht auf eine solche Vereinigung zu exstirpiren, Duodenum und Magen zu verschliessen und die Communication zwischen Magen und Jejunum durch Wölfler's Gastroenterostomie herzustellen. Man könnte so grössere, auf den Magen beschränkte Carcinome mit der Hoffnung auf radicale Heilung entfernen. Wenn es nicht gelänge, alles Krankhafte zu exstirpiren, so wäre doch der Vortheil gegeben, dass das zerfallende Carcinom ausgeschaltet wäre, wodurch die Quelle der Blutungen beseitigt und die Beimengung von Krebssaft zum Magensafte vermieden würde. Die Chancen für ein länger dauerndes Wohlsein nach der Operation würden sich dadurch bedeutend günstiger gestalten, wie nach der einfachen Gastroenterostomie.

Zur praktischen Ausführung gelangte dieser Plan am 15. Januar d. J.

*) Vortrag, gehalten am 2. Sitzungstage des Congresses, am 10. April 1885.

Es handelte sich um einen 48 Jahre alten Mann, der alle Symptome eines stenosirenden Pyloruscarcinoms darbot. Nach Eröffnung der Bauchhöhle konnte die Faustgrosse Geschwulst, die sehr beweglich, nicht verwachsen war, vorgezogen werden, wobei sich zeigte, dass die Neubildung weit, namentlich an der grossen Curvatur hinaufreiche. Da der Kranke sehr herabgekommen war, führte Herr Prof. Billroth zuerst die Gastroenterostomie aus, um für den Fall eintretender bedrohlicher Erscheinungen damit die Operation beenden zu können. Die Gastroenterostomie wurde nach Wölfler's Methode ausgeführt, das Jejunum wurde über das Quercolon hinaufgezogen und vor demselben an den Magen fixirt. Nachdem der Kranke nach der rasch vollendeten Operation nicht collabirt und der Puls kräftig war, wurde sofort zur Exstirpation des Carcinoms geschritten. Der in der üblichen Art an der kleinen und grossen Curvatur isolirte Tumor wurde, während das Duodenum von Assistentenhand comprimirt war, von diesem zuerst abgetrennt, das Duodenum hierauf in's Lumen eingestülpt und durch 2 Etagen Lembert'scher Nähte geschlossen. Bei Eröffnung des Magenlumens wurde dieses sofort durch einen eigenen Schwamm gereinigt und ein solcher in's Innere des zu resecirenden Stückes eingeschoben. Sodann folgte die Abtrennung gegen den gesunden Magentheil Schritt für Schritt und sofortige Anlegung von Occlusionsnähten, über welche in den Zwischenräumen einzelne Lembert'sche Nähte gelegt wurden. Der Verschluss am Magen war gleichfalls durch manuelle Compression bewerkstelligt worden. Bei der Abtrennung zeigte sich, dass der Schnitt nach unten an der grossen Curvatur der Ausbreitung des Carcinoms wegen bis $^1/_2$ Ctm. an die angelegte Magen-Dünndarmfistel herangeführt werden musste (siehe die schematische Zeichnung Taf. IX. Fig. 6.) und auch da erschien die Schnittfläche noch infiltrirt. Beide Operationen hatten mit dem Verschluss der Bauchdecken $1^3/_4$ Stunden gedauert. Der Verlauf war ein vollkommen günstiger und reactionsloser. Der Kranke bekam am folgenden Tage flüssige Nahrung und nach einer Woche leichte Fleischnahrung. Das Erbrechen hatte sistirt und trat im Verlaufe nur einmal nach einer zu ausgiebigen Mahlzeit ein; jedoch zeigte sich, als der Kranke wieder mehr Nahrung zu sich nahm, ein auffallender Meteorismus und eine hartnäckige Obstipation, die nur durch tägliche Klysmen mit Laxantien oder tägliche Hegar'sche Irrigationen überwunden werden konnte. Es war fraglich, ob diese Erscheinungen darauf zurückzuführen seien, dass die Nahrungsmittel rasch in den Darm gelangten, ohne eine eigentliche Magenverdauung durchzumachen, oder, was wahrscheinlicher erschien, ob es sich hier, wie in Lauenstein's Falle, um eine Compression des Quercolons durch das hinaufgeschlagene Jejunum handele. Vier Wochen nach der Operation verliess der Kranke die Anstalt, setzt jedoch bis heute, um Stuhlgang zu erzielen, die täglichen Einläufe fort. In der letzten Zeit ($1^1/_2$ Monate post oper.) sind wieder Magenbeschwerden, auch einmal Erbrechen aufgetreten, und ist in der Magengegend eine Härte zu tasten, so dass es wahrscheinlich ist, dass von der als infiltrirt bezeichneten Stelle ein Recidiv in Entwickelung begriffen ist.

Wenn es also auch nicht gelungen ist, hier eine Radical-

heilung zu erzielen, so wurde durch den Fall die Ausführbarkeit der Methode erwiesen. In ähnlichen Fällen müsste man künftig, falls man Vorsichtshalber die Gastroenterostomie vorausschicken wollte, die Fistel noch weiter gegen den Fundus nach links verlegen. Technisch leichter wäre es allerdings, zuerst die Resection vorzunehmen. Man könnte dann gleich den unteren Theil der Magenwunde zur Insertion des Jejunums benutzen, besonders wenn bei Ausbreitung des Carcinoms an der grossen Curvatur der Schnitt bogenförmig an diese verlaufen würde.

In Prof. Billroth's Klinik und Praxis wurde, den oben erwähnten Fall mitgerechnet, die Pylorusresection im Ganzen bisher 18mal — 8mal mit glücklichem Erfolge ausgeführt. Da bisher nicht alle Fälle publicirt sind und von den nicht publicirten nur einzelne bekannt wurden, möchte ich, im Interesse einer richtigen Statistik, hier eine kurze Uebersicht darüber anfügen und verweise in Bezug auf die Details auf eine demnächst erscheinende Zusammenstellung aller seit dem Jahre 1880 in der genannten Klinik ausgeführten Magenoperationen.

In 15 Fällen wurde bei Carcinom operirt (mit 7 Erfolgen), in 3 Fällen bei Narbenstricturen (mit einer Heilung). Zweimal handelte es sich nicht um die typische circuläre Pylorusresection; es ist dies der eben erwähnte Fall, in dem Duodenum und Magen für sich verschlossen und die Gastroenterostomie ausgeführt wurde. Der 2. Fall betrifft eine 47jährige Frau, bei welcher am 3. Mai 1883 wegen Narbenstenose nach Ulcus und starker Narbenzusammenziehung an der kleinen Curvatur eine partielle Pylorusresection ausgeführt wurde, indem (wie aus der schematischen Zeichnung Tafel VI. Fig. 7, ersichtlich ist) ein Keil mit der Basis gegen die kleine Curvatur entfernt wurde, während die Continuität von Magen und Darm an der grossen Curvatur nicht unterbrochen wurde. Es folgte Exitus letalis 12 Stunden post operat. an Collaps. Bei der Section der sehr herabgekommenen, hochgradig kypho-skoliotischen Frau ergab sich eine weit vorgeschrittene Atrophie aller inneren Organe.

Sechszehnmal wurde die typische circuläre Pylorusresection ausgeführt, 7mal mit günstigem Erfolge; 2mal wegen Narbenstrictur (mit einer Heilung), der eine Fall (43jähriger Mann — Operation am 3. August 1882 — Stenose am Pylorus durch Ver-

giftung mit Salpetersäure bedingt — ungestörter Verlauf — am 7. Tage Exitus letalis — Perforationsperitonitis durch Durcheitern von Nähten) wurde kurz von Czerny (Wiener medicinische Wochenschrift 1884) erwähnt.

Der 2. Fall (31jähriger Mann, Operation 3. Mai 1884, Narbenstenose, wahrscheinlich nach Ulcus mit Abknickung des Pylorus durch einen an die Leber verlaufenden Strang) ist nicht publicirt. Die Operation war hier eine sehr schwierige. Es musste tief unter dem rechten Rippenbogen und der emporgehobenen Leber operirt werden, das Duodenum war ausserordentlich dünnwandig, es mussten Verwachsungen mit dem Pancreas getrennt und die Arteria pancreatico-duodenalis unterbunden werden; dennoch war der Verlauf ein reactionsloser. Der sehr herabgekommene, arbeitsunfähige Kranke hat sich rasch erholt und ist wohl als radical geheilt zu betrachten. Sein Aussehen ist jetzt, fast 1 Jahr nach der Operation, ein blühendes.

In 14 Fällen wurde wegen Carcinoms die typische Resection ausgeführt, 8 mal mit günstigem Erfolge. Da beim Carcinom des Pylorus die Verwachsungen desselben von ganz besonderer Wichtigkeit sind nicht nur für den unmittelbaren, sondern namentlich für den dauernden Erfolg, möchte ich die Fälle in 3 Kategorieen eintheilen, je nachdem gar keine, geringe, leicht lösliche Verwachsungen (z. B. mit dem kleinen und grossen Netze, einzelnen entfernbaren Drüsen) oder endlich ausgedehnte Verwachsungen (besonders mit der Leber, dem Pancreas etc.) und Metastasen in den mesenterialen und retroperitonealen Drüsen vorhanden waren.

Unter den 14 Fällen sind nur 2 der ersten Kategorie. Es ist dies der bekannte Fall von Wölfler (52jähr. Frau [Gebhardter], operirt am 8. April 1881) und ein von Herrn Hofrath Billroth operirter (46jähr. Frau [Schuhmann], operirt am 24. Juni 1883; s. Wiener medicin. Wochenschrift. 1883. No. 41). Im letzteren Falle ist die Beobachtungszeit $1^3/_4$ Jahre, bisher ist vollkommenes Wohlbefinden und keine Spur von Recidiv vorhanden. Bei der von Dr. Wölfler operirten Frau wurde bekanntlich am 5. Juli 1883 ein kleiner Carcinomknoten aus der Bauchdeckennarbe exstirpirt (s. Wiener medicin. Wochenschrift. 1883. No. 41). Es war interessant, dass der Knoten nicht bis an die Innenfläche des Peritoneums reichte, so dass man hier an eine Krebsbildung durch Impfung bei der Operation denken kann, wie solche Fälle jüngst von Kraske (s. Centralblatt für Chirurgie. 1884. No. 48) zusammengestellt wurden. Im Herbst 1884, als sich die Frau ge-

legentlich vorstellte, zeigte sich am rechten Darmbeinkamme eine festsitzende Faustgrosse Anschwellung und eine Drüsenintumescenz über dem Poupart'schen Bande, in der Fossa iliaca. Merkwürdigerweise verkleinerte sich die Anschwellung im Verlaufe von mehreren Monaten bedeutend, unter Anwendung von Ruhe und feuchter Wärme. Am Magen selbst ist keine Spur von Härte zu fühlen, auch sind die Verdauungsfunctionen vollständig normal.

Von den 7 Fällen der zweiten Kategorie sind 3 im Anschluss an die Operation gestorben (Collaps, Peritonitis, Inanition), 4 Fälle glücklich verlaufen. Von diesen sind 3 seitdem gestorben (2 an Recidiven nach 4 Monaten und nach 10 Monaten, einer nach der nach einem Jahre wegen inoperablen Recidivs ausgeführten Gastroenterostomie).

Im 4. Falle (37jähr. Frau, operirt am 16. Juli 1884 von Prof. Billroth) ist seit Januar 1885 (also ½ Jahr nach der Operation) einer schriftlichen Mittheilung zufolge ein Recidiv in der Entwicklung.

Die 5 Fälle der dritten Kategorie sind sämmtlich in Anschluss an die Operation theils an Collaps, theils an Peritonitis (in 12 bis 31 Stunden oder in den ersten Tagen) tödtlich verlaufen.

Nach dieser Zusammenstellung möchte ich glauben, dass in den Fällen erster und zweiter Kategorie eine Heilung resp. eine nennenswerthe Verlängerung des Lebens zu erzielen sei, dass jedoch die Fälle der dritten Kategorie künftig von der Operation auszuschliessen seien. Hier würde bei vorhandenen Stenosenerscheinungen die Gastroenterostomie am Platze sein. Die aufgezählten Resultate der Magenresectionen dürften als relativ günstige zu bezeichnen sein. Man muss bedenken, dass in der Probezeit dieser Operation auch Fälle in Angriff genommen wurden, die wir jetzt ausschliessen, und darf von der Operation des Pyloruscarcinoms nicht mehr verlangen, als von den Operationen anderer Carcinome. Der eine Fall allein, in dem jetzt 4 Jahre nach der Operation kein locales Recidiv vorhanden ist, ist wohl ein glänzendes Zeugniss, dass mindestens durch die Operation eine nennenswerthe Verlängerung des Lebens erzielt werden kann, was auch heute noch nicht bloss für die Magencarcinome, sondern auch für die Operation der meisten anderen Carcinome von Einzelnen geleugnet wird. Es ist ferner zu erwarten, dass die Resultate in Zukunft noch

besser werden, nachdem die Fragen über die Indicationen und die Technik der Operation ziemlich gelöst sind. Auch unsere Resultate haben sich mit der Zeit wesentlich gebessert, indem wir von den ersten 12 Fällen 8, von den letzten 6 Fällen nur noch 2 verloren haben.

Ich möchte mir noch erlauben, zwei Präparate zu demonstriren, welche die Art der Insertion des Jejunums an den Magen erläutern sollen, die ich bei einer in Vertretung des Herrn Hofrath Billroth am 22. März d. J. ausgeführten Gastroenterostomie in Anwendung brachte.

Es wurde hier das Jejunum durch einen Spalt im Mesocolon transversum mit der hinteren Magenwand in Verbindung gebracht, ohne dass das Ligamentum gastro-colicum oder das Mesocolon quer durchbrochen worden wäre. (Siehe Abbildung Tafel VI. Fig. 8.) Deshalb und da der letale Ausgang nicht mit der Operation im Zusammenhange stand, dürfte der Fall nicht ganz ohne Interesse sein. In den meisten Fällen wurde bekanntlich das Jejunum nach vorn über das Quercolon an die vordere Magenwand hinaufgelegt und hier inserirt. Es sind nun allerdings keine Fälle bekannt, in denen durch diese Art der Insertion Verhältnisse gegeben wurden welche zu Ileus geführt hätten. Jedoch wurde eine Compression des Quercolon durch das Jejunum in einem Falle von Lauenstein beobachtet, die allerdings nur eine Stuhlretardation nach sich zog, und in unserem Falle, wo die Gastroenterostomie der Pylorusresection vorausgeschickt wurde und hartnäckige Obstipation besteht, ist eine solche sehr wahrscheinlich. Ich kann mich nun des Gedankens nicht erwehren, dass durch das über das Quercolon hinaufgezogene Jejunum ein- oder das andere Mal doch Veranlassung zu folgeschweren Passagestörungen im Darme gegeben werden könnte. Wird eine höher gelegene Stelle des Jejunums inserirt, so kann dasselbe wie eine gespannte Leiste das Quercolon comprimiren. Wird eine weit von der Plica abwärts gelegene Stelle gewählt, so könnten sich in diese Schlinge Därme mit langem Mesenterium einlagern, und wenn wegen der rasch eintretenden Verklebungen dieser Umstand weniger zu befürchten wäre, so müssten dann eigene Maassregeln getroffen werden, um dem Mageninhalte den Zugang zum zuführenden Theil zu erschweren. In einem unserer

Fälle, wo noch eine beliebige Dünndarmschlinge mit dem Magen in Verbindung gebracht worden war, trat bekanntlich dadurch, dass der Mageninhalt in's zuführende Stück zurückfloss, unstillbares Erbrechen und der Tod durch Inanition ein. Wölfler hat daraufhin Vorschriften angegeben, nach denen man leicht die oberste Jejunumschlinge suchen kann und ausserdem, wie man die etwa 40 Ctm. von der Plica entfernte Schlinge inseriren solle, um das zuführende Stück zu verengen und gleichsam durch eine Art Klappe am Magen das abführende Stück in mehr directe Verbindung mit dem Magen zu bringen. Letzteres dürfte praktisch schwer sicher ausführbar sein oder doch die Operation compliciren. Für den Fall, dass man die richtige Distanz von der Plica abwärts trifft, wird das um das Quercolon sich herumschlingende Jejunum namentlich bei der Ausdehnung des ersteren so ausgezogen werden, dass von selbst der Zugang in's abführende Stück ein freierer ist. Wegen der gegen das Hinaufschlagen des Jejunums ausgesprochenen Bedenken habe ich an der Leiche Versuche angestellt, wie man in einer anatomisch natürlicheren Art die Insertion des Jejunums an den Magen bewerkstelligen könnte. Es ist klar, dass man auch hinter dem Quercolon und zwar durch das Mesocolon transversum hindurch an den Magen (an die hintere Wand) gelangen kann. Courvoisier hat dies in einem Falle gethan, hat jedoch das Ligamentum gastro-colicum in grosser Ausdehnung durchbrochen und ausserdem das Mesocolon transversum in beträchtlichem Umfange vom Colon transversum abgelöst. In dieser Art möchte ich die Insertion nicht empfehlen. Es ist dieser Methode von Lauenstein mit Recht der Vorwurf gemacht worden, dass sie nicht nur complicirter ist, sondern auch nach den jetzigen Erfahrungen die Gefahr der Gangrän des Quercolon in sich schliesse. Wenn man nun viele Cadaver auf die Beschaffenheit des Mesocolons untersucht, findet man, dass, wenn dasselbe nicht durch entzündliche Processe verdickt ist und es sich nicht um fettreiche Individuen handelt (was ja bei den die Gastroenterostomie indicirenden Stenosen kaum der Fall sein dürfte) das Mesocolon meist Stellen darbietet, die von ausserordentlicher Dünnheit und an ihrer Durchsichtigkeit als fast gefässlos zu erkennen sind, Stellen, um welche die das Mesocolon versorgenden Gefässe (die Anastomosen der Arteria colica dextra, sinistra et media) wie im Bogen herumgehen, welche man

ohne weitere Verletzung leicht so weit spalten kann, um durch diesen Spalt das Jejunum an die hintere Magenwand zu befestigen. Ob dies in allen Fällen möglich ist, darüber fehlen mir die Erfahrungen.

Ich habe nun in der angedeuteten Weise die Gastroenterostomie ausgeführt bei einem 49 Jahre alten Bauer, der an den Erscheinungen der Pylorusstenose und den heftigsten Magenschmerzen litt. Der Kranke war sehr herabgekommen und kachektisch. Er hatte den unerschütterlichen Glauben, ein Thier im Magen zu haben, dessen Eier er mit schmutzigem Wasser verschluckt habe. Er drang täglich auf eine Operation, von der er allein eine Rettung erhoffte. Ein deutlicher Tumor war nicht vorhanden, nur eine undeutliche, bei Druck schmerzhafte Härte unter dem rechten Rippenbogen. Nach Eröffnung der Bauchhöhle, wobei sich ziemlich viel seröse Flüssigkeit entleerte, konnte man mit der eingeführten Hand einen Faustgrossen Tumor am Pylorus fühlen, der nach hinten fixirt, wenig beweglich und nicht in die Schnittwunde in der Linea alba hervorziehbar war. Da die Pylorusresection unausführbar war, schritt ich zur Gastroenterostomie. Das Netz und Quercolon wurden hinaufgeschlagen. Während der Magen von oben herabgedrückt wurde, machte ich, wie früher beschrieben, einen Spalt in's Mesocolon, parallel zum Verlaufe der Gefässe, und erweiterte denselben mit der Scheere, ohne dass dabei eine Blutung entstand. Um zu verhindern, dass dieser Spalt im Mesocolon sich zusammenziehe und dann das Jejunum comprimire, befestigte ich seine Ränder durch einige (6) oberflächlich greifende Suturen an den Magen, so dass eine kreisrunde Partie der hinteren Magenwand damit umsäumt war. Zur Insertion wählte ich den Jejunumtheil unter der Curvatura duodeno-jejunalis, da ich bei den Leichenversuchen gesehen habe, dass durch Hinaufschlagen dieses Theiles das in die Curvatur fallende zuführende Stück dadurch von selbst etwas geknickt wird. Die Jejunumschlinge wurde (nach Ausstreifen des Inhaltes) durch 2 durch's Mesenterium hindurchgezogene und leicht zugeschnürte Fäden starker Seide verschlossen gehalten, der Austritt von Mageninhalt erfolgreich durch Assistentenhände verhindert. Nachdem Magen und Darm auf 5—6 Ctm. weit eröffnet waren, wurden zuerst die unteren Ränder des Magen- und Darmlumens durch innere Darmnähte und dazwischen darüber gelegte Schleimhautnähte besonders exact vereinigt, da diese Nähte dann nicht mehr controlirt werden konnten. Hierauf folgten die äusseren Darmnähte und Lembert'sche Nähte. Die Implantationsstelle des Darmes war überall mindestens $^1/_2$ Ctm. von dem Spaltrande des Mesocolon entfernt. Die Operation hatte nicht länger gedauert, wie in den einfacheren Fällen nach der anderen Methode. Der Kranke starb unter zunehmenden Collapserscheinungen, 36 Stunden post oper. Ueber das Resultat der Implantation des Jejunum nach dieser Methode konnte ich also aus dem Verlaufe nichts erfahren. Dagegen zeigte sich nach dem Tode, dass beim Eingiessen von Wasser in den Magen die Hauptmasse im Strahle aus dem abführenden und nur wenig aus dem zuführenden, geknickten Darmstücke abfloss. Die Section (Herr Dr. Zemann)

ergab hochgradige Anämie und serös-eiterige Peritonitis. Die Wundränder der Bauchdecken und der angelegten Magendarmfistel waren dicht aneinander liegend und innig verklebt. Die bei der Operation in Frage kommenden Darmschlingen zeigten keine Veränderung, dagegen war das ausgedehnte Carcinom des Pylorus „nach innen zu in grösserer Ausdehnung zerklüftet und erstreckte sich dieser Zerfall an der vorderen Wand bis dicht an die Serosa, welche letztere daselbst stark geröthet, zum Theil missfarbig erscheint".

Die Peritonitis war offenbar von dem am Durchbrechen in's Peritoneum begriffenen Carcinom ausgegangen und schon zur Zeit der Operation eingeleitet. Nach Allem hatte ich den Eindruck, dass die Operation nach dieser Methode ausführbar, und, da keine Durchtrennung des Ligam. gastro-colicum, auch keine quere Ablösung des Mesocolons dabei nothwendig ist, nicht complicirter sei, dagegen die Insertion des Jejunums in dieser Art eine anatomisch natürliche sei und keine Maassnahmen zur Verengerung des von selbst abgeknickten zuführenden Stückes erforderlich mache. Dagegen verhehle ich mir nicht, dass man der Operation vorwerfen kann, dass dieselbe mehr in der Bauchhöhle selbst stattfinde und die betreffenden Darmtheile nicht, wie nach Wölfler's Methode, hervorgezogen und gleichsam extraperitoneal vereinigt werden können; daher der Schutz der umliegenden Eingeweide während der Operation hier von ganz besonderer Wichtigkeit ist. Auch ist der Verschluss des Magens durch Assistentenhände ein schwierigerer. — Ich glaube aber, dass diese Art der Insertion des Jejunums dann in Frage käme, wenn es sich zeigen würde, dass die Compression des Quercolons durch das hinaufgelegte Jejunum nicht nur öfters vorkomme, sondern auch schwere Folgen nach sich ziehen könne, und in solchen Fällen, wo die Erkrankung an der vorderen Magenwand weit gegen den Fundus vorgeschritten, die hintere Wand dagegen frei geblieben ist.

Nur noch einige Worte über die Zahl und Resultate unserer Gastroenterostomieen. Die Operation wurde bisher in der Klinik Billroth's 9 Mal ausgeführt mit 5 Todesfällen und 4 Besserungen. In einem Falle handelte es sich um eine, wie sich später zeigte, tuberculöse Strictur des Duodenums und obersten Jejunums. Die bewirkte Besserung war von kurzer Dauer. 2 Monate nach der Operation erfolgte, unter Zunahme der Lungen- und Darmtuberkulose, der Tod an Marasmus. In 8 Fällen war Carcinom des Pylorus vorhanden. In 5 Fällen trat im Anschluss an die Operation der

Tod ein, in 3 Fällen wurde Besserung erzielt. In einem dieser Fälle (Wölfler) trat bei dem nebenbei an Tuberkulose leidenden Patienten der Tod durch Marasmus nach einem Monate ein. Zwei Fälle sind vor 2 und $1^1/_2$ Monaten operirt worden. Es ist dies der erwähnte Fall, wo nach der Gastroenterostomie sofort die Pylorusresection ausgeführt wurde. Der 2. Fall betrifft eine 48jähr. Frau. Hier dürfte ein längeres Wohlsein zu erwarten sein, da die Verdauung eine vollständig regelmässige geworden war und die Besserung des Allgemeinzustandes eine merkliche ist.

Im Allgemeinen sind die Resultate dieser Operation keine sehr günstigen. Es ist dies begreiflich, da ja meist inoperable Carcinome die Indication zur Operation gaben, es sich also um Individuen handelte, die oft schon zu kachektisch waren, um noch diesen Eingriff zu überstehen, oder sich darnach wieder erholen zu können. Beim Carcinom setzt sich die Operation auch kein hohes Ziel, sie soll nur eine kurze Verlängerung des Lebens bieten, frei von den Qualen der Stenose. Es ist dieses Ziel in einigen unserer Fälle und ausserdem je einmal von Lücke und Socin erreicht worden. In Socin's Falle wurde ein befriedigender Zustand noch nach 4 Monaten constatirt. Rydygier hat in 2 Fällen bei Ulcus mit Stenose die Operation mit glücklichem Erfolge ausgeführt. Es hat sich somit bewahrheitet, was Wölfler von der Operation ausgesprochen hat, „dass sich durch dieselbe beim Carcinom des Pylorus Erleichterung, bei narbiger Strictur Heilung werde erzielen lassen".

Erklärung der Abbildungen auf Taf. VI.

Fig. 6. Gastroenterostomie, Resectio pylori.
Fig. 7. Resectio pylori partialis.
Fig. 8. Gastroenterostomie durch das gespaltene Mesocolon.
a Grosses Netz.
b Das über den Magen hinaufgeschlagene Quercolon.
c Hintere Magenwand.
d Mesocolon.
e Anfangsstück des Jejunums.

VIII.

Ueber todte Osteome der Nasen- und Stirnhöhle.

Von

Dr. H. Tillmanns

in Leipzig.*)

Unter den Neubildungen in den Stirnhöhlen dürften die Osteome am häufigsten vorkommen. Bornhaupt**) hat, im Anschlusse an eine Beobachtung Volkmann's, 23 Fälle von Stirnhöhlenosteomen aus der ihm zugänglichen Literatur zusammengestellt. Auch in den übrigen Nebenhöhlen der Nase, im Siebbeinlabyrinthe, in den Keilbeinhöhlen und im Antrum Highmori werden Osteome, wie bekannt, nicht allzu selten beobachtet. Bornhaupt sammelte 11 Fälle von Osteomen des Siebbeinlabyrinthes, 10 des Antrum Highmori und 5 der Keilbeinhöhlen oder der Siebbeinzellen. In den letzten 5 Fällen liess sich der Ursprung ob vom Keilbein oder Siebbein nicht genau feststellen. Der Lieblingssitz der Osteome der Nebenhöhlen der Nase ist das Siebbein, von hier aus wachsen dieselben in die Nebenhöhlen der Nase hinein. Von 49 Osteomen der Nasen-Nebenhöhlen entstanden nach Bornhaupt 34 im Siebbeine. Auffallend ist, dass Osteome der Nasenhöhle bis jetzt nur relativ selten beschrieben worden sind; weiter unten werde ich einige Fälle kurz erwähnen.

Meine Mittheilung soll sich in erster Linie nur mit den Osteomen der Stirnhöhlen und der Nasenhöhle beschäftigen.

Was zunächst die Osteome der Stirnhöhlen betrifft, so dürfte sich die Häufigkeit derselben aus der Entwicklung der Sinus fron-

*) Im Auszuge vorgetragen am 4. Sitzungstage des Congresses, am 11. April 1885.

**) Bornhaupt, Archiv für klin. Chirurgie. Bd. XXVI. S. 589.

tales erklären. Von den Nebenhöhlen der Nase entstehen die Sinus frontales zuletzt. Nach Dursy*) und Kölliker**) sind alle Nebenhöhlen der Nase in erster Linie von Knorpel umgebene Ausbuchtungen der Nasenschleimhaut, die anfangs keinerlei Beziehungen zu den benachbarten Knochen zeigen. Die Knorpelkapseln schwinden dann schliesslich, in den betreffenden Belegknochen bilden sich zur Aufnahme der immer weiter wuchernden Schleimhautaussackungen Höhlungen, welche nach Kölliker in derselben Weise entstehen, wie alle Resorptionslücken am Knochen. Zuerst bilden sich die Sinus ethmoidales und das Antrum Highmori, welche schon beim 6 Monate alten Fötus in der ersten Anlage begriffen sind. Die ersteren entwickeln sich rasch weiter, so dass sie bei der Geburt schon gut ausgeprägt sind, während die volle Ausbildung der Highmorshöhle viel langsamer fortschreitet und erst mit der Vollendung des Wachsthums erfolgt. Die Entwicklung der Sinus sphenoidales ist sehr wechselnd. Wohl sind die von knorpeligen Kapseln umgebenen primitiven Keilbeinhöhlen nach Virchow und Kölliker schon beim jungen Fötus angedeutet, aber die Sinus sphenoidales des knöchernen Keilbeins findet man nach Kölliker erst nach der Geburt; während die einen Beobachter dieselben schon im 2. Lebensjahre beobachtet haben, hat Kölliker sie noch im fünften vermisst. Auch die Sinus frontales bilden sich erst nach der Geburt, ihre Entwicklung beginnt gewöhnlich nicht vor dem 2. Lebensjahre, sie nehmen sehr langsam an Ausdehnung zu, erreichen erst zur Pubertätszeit eine nennenswerthe Ausdehnung und scheinen sich auch nach vollendeter Reife noch zu vergrössern; da sie bei älteren Individuen, bei Greisen, im Allgemeinen grösser sind, als bei jungen Personen. Die Entwicklung der Stirnhöhlen ist nach Zeit, Form und Ausdehnung ausserordentlich wechselnd. Gewöhnlich findet man die Angabe, dass im 6. bis 7. Lebensjahre die Grösse der Stirnhöhlen etwa Erbsengross sein soll, nicht selten aber beobachtete man, dass erst im 20. Lebensjahre die Entwicklung der Sinus frontales durch Divergenz der beiden Lamellen des Stirnbeins eben begonnen hatte. Bekanntlich fehlen die Stirnhöhlen zuweilen vollständig. Durch die Persistenz

*) Dursy, Kölliker, Entwickelungsgeschichte. S. 765.
**) Kölliker, Entwickelungsgeschichte. S. 765.

der Stirnnaht scheint die Entwicklung der Sinus frontales besonders beeinflusst zu werden. Unter 20 Stirnnahtschädeln fehlten nach Welcker*) die Stirnhöhlen 4mal gänzlich, 5mal waren sie nur einseitig ausgebildet. Aber auch an Stirnnahtschädeln hat z. B. Zenker**) gelegentlich mächtig entwickelte Stirnhöhlen gefunden. Die Grösse der Stirnhöhlen ist ungemein wechselnd, im Allgemeinen aber ist dieselbe beträchtlicher, als man gewöhnlich annimmt. Für den Arzt, besonders für den Chirurgen, wäre es sehr wünschenswerth, die jeweilige Ausdehnung der Stirnhöhlen von aussen bestimmen zu können. Aber das ist vollständig unmöglich. Die Percussion und Auscultation dürfte nur in ganz speciellen Ausnahmefällen in allgemein diagnostischer Beziehung verwerthbar sein. Hamilton***) erhielt für die Grösse der Stirnhöhlen folgende Durchschnittszahlen: 2,4 Zoll breit, 1,5 Zoll hoch, 0,8 Zoll tief. Die Scheidewand der Stirnhöhlen, welche übrigens zuweilen fehlt oder durch eine Schleimhautfalte ersetzt wird, steht nur selten eigentlich median, oft ist sie nach Henle†) weit nach der einen oder anderen Seite verdrängt oder sie hat eine schräge Lage. Zuweilen ist die Grösse der Sinus frontales sehr bedeutend; man hat Stirnhöhlen beobachtet, welche bis in die Gegend des Stirnhöckers, bis in die Decke der Orbita oder bis in den Proc. zygomaticus reichten. Beim Schwein und Elephanten ist die ausserordentliche Ausdehnung der Stirnhöhlen bekanntlich die Regel; die monströse Form des Elephantenkopfes ist besonders durch die enorme Ausdehnung der Stirnhöhlen bedingt.

Die Entwickelungsgeschichte der Nebenhöhlen der Nase lehrt also, dass die Siebbeinhöhlen und das Antrum Highmori sich zuerst ausbilden, dass sie schon beim 6 Monate alten Fötus in der ersten Anlage begriffen sind. Die ersteren entwickeln sich rasch weiter, während die Ausbildung der Highmorshöhle viel langsamer fortschreitet.

Die Entwickelung der Sinus sphenoidales und besonders der Sinus frontrales beginnt erst nach der Geburt und ist sehr wech-

---

*) Welcker, Untersuchungen über Wachsthum und Bau des menschlichen Schädels. Leipzig 1862. W. Engelmann.

**) Zenker, Zeitschrift für Psychiatrie. XXVII. S. 43.

***) Hamilton, Med. Times. 1845. May u. August.

†) Henle, Lehrbuch. Bd. I. S. 135.

selnd. Von allen Nebenhöhlen der Nase entstehen die Stirnhöhlen im Allgemeinen zuletzt und nehmen am langsamsten an Ausdehnung zu. In allen Nebenhöhlen der Nase resp. in deren Wandungen bleiben Reste des Chondrocraniums relativ lange bestehen, und diese Knorpelreste dürften die Bildungsstätte der Osteome sein. Die lebhaftesten Wucherungsvorgänge haben, wie wir sahen, im Siebbeine ihren Sitz; hierdurch dürfte sich die so überaus häufige Entstehung von Osteomen gerade dieses Knochens erklären. Von den von Bornhaupt gesammelten 49 Osteomen der Nasen-Nebenhöhlen stammten, wie erwähnt, 34 vom Siebbeine, sie wachsen von hier aus ganz besonders auch in die Stirnhöhlen hinein. Die meisten Osteome der Stirnhöhlen dürften überhaupt vom Siebbeine ausgehen. Auch nach Arnold*) ist die mediale Wand der Stirnhöhlen, da wo sich das Siebbein in die Stirnhöhlenwandung einfügt, der häufigste Ausgangspunkt der Stirnhöhlenexostosen. Die Osteome der Nase und ihrer Nebenhöhlen dürften häufig als Enchondrome entstehen, welche später allmälig verknöchern und zu Knochengeschwülsten werden. Die periostale Entstehung dieser Osteome dürfte die Ausnahme sein; hierfür sprechen sowohl die erwähnten entwickelungsgeschichtlichen Vorgänge, als auch der klinische Verlauf. Die Osteome der Stirnhöhlen und der übrigen Nebenhöhlen der Nase entstehen vorzugsweise im jugendlichen Alter und sind gewöhnlich durch ein langsames Wachsthum innerhalb 10—20—30 Jahren ausgezeichnet. Nur in Ausnahmefällen hat man rasches Wachsthum beobachtet, zuweilen erreichten die Osteome schon in 1—2—3 Jahren, ja schon in 4—7 Monaten eine ansehnlichere Grösse. Die Stirnhöhlen-Osteome durchbrechen zuweilen die Wandungen der Sinus frontales und wachsen in die benachbarten Höhlen hinein, besonders in die Orbita, in die Nasenhöhle und Schädelhöhle und rufen dadurch entsprechende complicatorische Erscheinungen, wie Neuralgie des N. supraorbitalis, Sehstörungen bis zu vollständiger Erblindung, Lähmungserscheinungen, Meningitis, Gehirnabscess u. s. w. hervor.

Alle Osteome der genannten Höhlen sind entsprechend ihrer Entstehung vom Knochen resp. von Knorpelresten aus von einer

*) Arnold, Virchow's Archiv. Bd. 67.

zarten, leicht adhärenten Schleimhautdecke der betreffenden Höhle überzogen und können daher auf den ersten Blick mit polypösen Schleimhautwucherungen verwechselt werden, besonders wenn die Oberfläche derselben, wie es so häufig der Fall ist, mehr oder weniger höckerig ist. Die Structur derselben ist meist elfenbeinern mit oder ohne spongiösen Kern. Die Stielstelle der Osteome zeichnet sich gewöhnlich durch eine ausgesprochen spongiöse Beschaffenheit aus.

Bezüglich der sonstigen genaueren Beschreibung der Stirnhöhlen-Osteome in anatomischer und klinischer Beziehung verweise ich auf die in jüngster Zeit erschienene, bereits oben erwähnte Arbeit von Bornhaupt.

Dolbeau*) hat zuerst die Ansicht ausgesprochen, dass es Osteome der Stirnhöhle gebe, welche als vollständig losgelöste, nekrotische Knochenkugeln in den Sinus frontales lägen, „wie die Blasensteine in der Harnblase". Dolbeau glaubte, die Stirnhöhlen-Osteome entständen gewöhnlich parostal, hätten Anfangs einen bindegewebigen resp. schleimhäutigen Stiel, nach dessen Loslösung sie zu freien Knochenconcrementen in den Sinus frontales würden. Dolbeau stützte seine Ansicht auf eine von ihm gemachte Beobachtung und auf zwei Schädel im Musée Dupuytren mit freien, stiellosen Osteomen in den Stirnhöhlen. Auch Otto und Holmes Coote sollen nach Dolbeau ebenfalls stiellose Osteome in den Stirnhöhlen vorgefunden haben. Bezüglich der Stirnhöhlen-Osteome an den beiden Schädeln im Musée Dupuytren wissen wir nun aber durch Richet**), dass es sich hier um gewöhnliche, festsitzende Osteome gehandelt hat, welche Roux und Jobert während des Lebens der betreffenden Patienten vergeblich zu entfernen versucht hatten. In beiden Fällen waren die Osteome zu fest und zu breit mit der Knochenwand verwachsen, so dass die Operation nicht vollendet werden konnte. Nach dem Tode der betreffenden Individuen hat dann wohl eine cadaveröse Loslösung der Osteome stattgefunden, ähnlich wie sich am Cadaver die Epiphyse von der Diaphyse löst.

---

*) Dolbeau, Exostoses du sinus frontal. Bullet. de l'Acad. de méd. T. XXXI. 1866.

**) Richet, Bullet. de l'Acad. de méd. XXXVI. p. 564—599. 1871; Gaz. des hôp. No. 54 ff.

Nachdem die Entstehung der Osteome in den Stirnhöhlen und in den übrigen Nebenhöhlen der Nase in letzter Zeit genauer erforscht worden ist, wissen wir, dass die oben erwähnte Ansicht Dolbeau's bezüglich der parostalen Entstehung der Osteome und bezüglich ihrer nicht-knöchernen Verwachsung an der Ursprungsstelle unrichtig ist. Wohl ausnahmslos ist die Stielstelle dieser Osteome knöchern, und sie entstehen, wie gesagt, in erster Linie vom Knochen resp. von Knorpelresten aus. Aber darin hat Dolbeau Recht, dass man gelegentlich in den Sinus frontales und in der Nasenhöhle Osteome antrifft, welche stiellose, vollständig losgelöste, todte Knochenconcremente darstellen. In solchen Fällen handelt es sich um Spontanlösung von Osteomen, die Anfangs in fester knöcherner Verbindung mit der Stirnhöhlen- resp. Nasenhöhlenwandung gestanden haben. Einen typischen Fall habe ich in der That beobachtet. Bei einer 53jährigen Frau habe ich aus der linken Stirnhöhle zwei grosse kugelige Osteome und ein sehr umfangreiches Osteom aus der Nasenhöhle entfernt, welche sämmtlich stiellose, todte Knochenconcremente ohne Weichtheilüberzug darstellten. Die Stielstelle sämmtlicher drei Osteome war aber, wie deutlich zu sehen war, früher knöchern gewesen; die Osteome gingen sämmtlich vom Siebbeine aus. Die Beobachtung, welche ihrer Seltenheit wegen von Interesse sein dürfte, ist kurz folgende:

Am 15. April 1883 wurde mir von Herrn Collegen Schroeter die 53jährige Gutsbesitzerin Sch. aus Wurzen zur Operation zugeschickt. Pat. hatte seit ihrer frühesten Jugend häufig an heftigen Kopfschmerzen, besonders in der Gegend der Nasenwurzel und der linken Stirnhöhle, gelitten. Vor etwa 8 Jahren bemerkte Pat. eine langsam zunehmende Vorwölbung der linken Stirnhöhlengegend und vor etwa 7 Jahren begann der linke Bulbus mehr hervorzutreten. Die Vorwölbung der linken Stirnhöhlengegend und das Hervortreten des Bulbus nahmen in der Folgezeit immer mehr zu, der linke Bulbus wurde unbeweglich; die Sehkraft desselben erlosch unter mehr oder weniger heftigen Schmerzen vollkommen. Vor 6 Monaten entstand am linken Orbitalrande eine feine Fistel, aus welcher sich nur wenig schleimig-eiterige Flüssigkeit entleerte. Die Nase war seit Jahren sehr verstopft, angeblich durch häufige polypöse Schleimhautwucherungen.

Die Untersuchung der Patientin am 15. April ergab: Starke Vorwölbung der linken Stirnhöhlengegend, bedeutende Prominenz und vollkommene Unbeweglichkeit des linken Bulbus, eiterige Entzündung der Cornea mit Uebergang in Panophthalmitis; die Sehfähigkeit des linken Bulbus ist vollständig erloschen. Durch eine feine Fistel am linken Orbitalbogen, dicht unter den Augenbrauen, stösst die Sonde auf nekrotischen, wie es scheint nicht beweg-

lichen Knochen. Polypöse Schleimhautwucherungen der linken Nasenhöhle. In der rechten Nasenöffnung ist ein die ganze rechte Nasenhöhle erfüllendes, höckeriges Knochenconcrement sichtbar, welches bis zur hinteren Rachenwand reicht, zwar ziemlich fest eingekeilt in der Nasenhöhle liegt, aber doch deutlich beweglich ist.

Diagnose: Tumor der linken Stirnhöhle mit wahrscheinlichem Durchbruch in die linke Orbita; daher Unbeweglichkeit und Prominenz des linken Auges, Keratitis suppurativa mit Uebergang in Panophthalmitis und vollständige Erblindung. Polypen der linken Nasenhöhle, todtes, vollständig losgelöstes Osteom der rechten Nasenhöhle. Durch die Fistel am Orbitalbogen gelangte man mit der Sonde auf todten Knochen, es war daher möglich, dass in der linken Stirnhöhle ein ähnliches todtes Osteom vorhanden war, wie in der rechten Nasenhöhle. — Da der linke Bulbus vollständig erblindet war und die Patientin heftige Schmerzen in Folge der Druck- und Entzündungserscheinungen an demselben hatte, so wurde am 16. April 1883 zuerst Exstirpatio bulbi sinistr. vorgenommen. Nach der Exstirpatio bulbi beabsichtigte ich dann den wahrscheinlich in die Orbita durchgebrochenen Stirnhöhlentumor von der Augenhöhle aus zu entfernen. Nach der Exstirpatio bulbi ergab sich aber, dass die Orbitalhöhle zwar in Folge der Ausdehnung der linken Stirnhöhle zum grössten Theil verstrichen war, dass dagegen ein Stirnhöhlentumor nicht in die linke Orbita durchgebrochen war; die Continuität der Orbitalwand war nirgends unterbrochen, die Knochenwandung nach der Stirnhöhle zu schien aber sehr verdünnt zu sein. — Tamponnade des Restes der Orbitalhöhle mit Jodoformgaze — antiseptischer Deckverband.

Am 2. Mai wurde die linke Stirnhöhle von der vorhandenen Fistel aus vorsichtig aufgemeisselt; die Stirnhöhle war fast Gänseeigross und in derselben lagen zwei todte, stiellose Osteome als vollständig freie Knochenkugeln. Das eine Osteom war etwa Taubeneigross, das andere hatte den Umfang einer kleinen Wallnuss. Die Oberfläche der Osteome war ziemlich glatt, eine Weichtheildecke oder ein umhüllender Weichtheilsack war nicht vorhanden. An beiden Osteomen war die Stielstelle deutlich sichtbar, ebenso sah man die höckerige Ursprungsstelle in der Stirnhöhlenwand und zwar lag dieselbe dort, wo sich das Siebbein in die Wand der Stirnhöhle einfügt. Beide Osteome waren vom Siebbeine aus entstanden, sie hatten sich durch Spontanlösung zu freien Körpern in der linken Stirnhöhle ausgebildet. Die Stirnhöhlenwandungen waren nach der Schädelhöhle und nach der Orbita hin sehr verdünnt, aber nirgends durchbrochen. Sodann wurden mehrere kleinere Sequester von Theilen des Thränenbeines, Siebbeines und aus der oberen Nasenhöhle entfernt; Ausräumung der linken Nasenhöhle von zahlreichen polypösen Schleimhautwucherungen mittelst des scharfen Löffels. Durch die Ausräumung der nekrotischen Knochentheile und der polypösen Schleimhautwucherungen mittelst des scharfen Löffels wird eine genügend breite Communication zwischen Nasen- und Stirnhöhle erzielt. Tamponnade der linken Nasen- und Stirnhöhle durch Jodoformgaze. — Am 8. Mai, 6 Tage nach der letzten Operation, wurde das todte Osteom aus der rechten Nasenhöhle entfernt, indem der Nasenrücken in

seiner ganzen Länge vom rechten Nasenloche bis zur Nasenwurzel in der Mittellinie gespalten wurde. Dieses Osteom war sehr umfangreich, füllte die ganze rechte Nasenhöhle aus, hatte das Septum narium nach links verdrängt und stiess nach hinten an die hintere Rachenwand an. Auch dieses vollständig losgelöste Osteom stammte vom Siebbeine, die ursprüngliche knöcherne Stielstelle war auch hier durch ihre lacunäre Beschaffenheit deutlich kenntlich. — Schliesslich wurde dann der Defect in der vorderen Stirnhöhlenwandung durch eine plastische Operation mittelst eines Hautlappens aus der Schläfengegend geschlossen und Pat. dann am 17. Mai völlständig geheilt entlassen. Nach 6 Monaten stellte sich Pat. einmal wieder vor. Die vorhanden gewesene Vorwölbung der linken Stirnhöhlengegend war fast vollständig verschwunden, der Defect in der vorderen Stirnhöhlengegend war fest, wie es schien knöchern verschlossen, die Operationsnarben waren kaum noch sichtbar. Die einzige Entstellung der Pat. bestand in dem Fehlen des linken Auges. Der Ersatz desselben durch ein künstliches Auge stiess wegen der Kleinheit der linken Orbitalhöhle auf Schwierigkeiten; es musste ein möglichst kleiner künstlicher Bulbus gewählt werden, aber auch dieser fiel leicht aus der Augenhöhle heraus.

Eine genauere Untersuchung der Osteome ergiebt Folgendes: Die beiden Stirnhöhlen-Osteome haben eine mehr rundliche Form, ihre Oberfläche ist vorwiegend glatt, nur um die spongiöse Stielstelle herum treten kleinere Vorsprünge hervor. Das grössere Osteom hat einen Maximalumfang von 9,8 Ctm.; der Längsdurchmesser beträgt 3,6 Ctm., der Querdurchmesser 3,8 Ctm.; die spongiöse Stielstelle, so weit sie als solche kenntlich ist, misst im queren Durchmesser 1,2 Ctm. und im Längsdurchmesser 1,3 Ctm. Der Umfang des kleinen Osteoms beträgt 7,2 Ctm., der grösste Längsdurchmesser beträgt 2,6 Ctm. und der quere 1,7 Ctm.; die Stielstelle ist 0,6 Ctm. breit und 1,1 Ctm. lang. Das Gewicht der beiden getrockneten Stirnhöhlen-Osteome beträgt 24,85 resp. 7,6 Grm. — Das Osteom der Nasenhöhle stellt einen mehr oder weniger getreuen Abguss der rechten Nasenhöhle dar, die Oberfläche ist höckerig und mit zahlreichen Furchen, Gruben und Warzenartigen Vorsprüngen versehen. Der grösste Umfang desselben beträgt 13,6 Ctm., die Höhe desselben, entsprechend seiner Lage im Längsdurchmesser der Nasenhöhle, beträgt 4,7 Ctm, und der sagittale Durchmesser des untersten Theiles des Osteoms, entsprechend seiner Lage über dem Nasenboden, misst 5,5 Ctm.; die beiden Durchmesser der Stielstelle betragen 2,2 und 1,1 Ctm. Das getrocknete Osteom wiegt 47,1 Grm. — Das Gesammtgewicht sämmtlicher drei Osteome beträgt 79,55 Grm. Sämmtliche Osteome bestehen aus compacter elfenbeinerner Substanz, mit Ausnahme der Stielstelle, wo ein spongiöses Knochengewebe vorhanden ist.

In dem vorliegenden Falle handelte es sich also um drei Siebbeinosteome, von welchen zwei nach der linken Stirnhöhle und eins nach der Nasenhöhle gewachsen war. Die Entwicklung der Osteome hatte höchst wahrscheinlich schon in der Jugend der Patientin begonnen. Sämmtliche drei Osteome waren abgestorben, lagen als

freie Körper in der linken Stirnhöhle resp. in der rechten Nasenhöhle. Der Stiel derselben war, wie deutlich zu sehen war, früher knöchern gewesen. Wann etwa die Loslösung der Osteome erfolgt sein mag, vermag ich nicht zu sagen.

Es fragt sich, wie die Spontanlösung sämmtlicher drei Osteome zu erklären ist. Irgend ein Trauma hatte, wie auch die Patientin auf das Bestimmteste erklärte, nicht stattgefunden. Am wahrscheinlichsten erscheint mir, dass die aus spongiösem Knochen bestehende Stielstelle einmal durch Druckatrophie in ihrer Integrität gestört wurde, nachdem die Osteome so lange gewachsen waren, bis sie am Orbitalbogen resp. am Nasenboden und an der hinteren Rachenwand auf festeren Knochenwiderstand gestossen waren; an diesen Stellen lagen die Osteome fest an. Auch diese Osteome waren wohl, so lange sie mit dem Siebbein in knöcherner Verbindung standen, von der Schleimhaut der Stirnhöhle resp. Nasenhöhle überzogen. Sobald die Osteome am Orbitalbogen resp. am Nasenboden und an der hinteren Rachenwand auf festeren Knochenwiderstand stiessen, wurde hier die Schleimhautdecke der Osteome durch Druck allmälig zerstört. Es ist möglich, dass diese Drucknecrose der Schleimhautdecke in den mit der äusseren Luft in Verbindung stehenden Höhlen zu einer Eiterung Veranlassung gab, welche sich allmälig bis zur Stielstelle fortpflanzte und die Gewebsdecke allmälig vollständig von der Oberfläche der Osteome abhob. An der Stelle, wo das eine Stirnhöhlenosteom dem Orbitalbogen fest anlag, fand sich die erwähnte feine Fistel. Sodann waren in der Umgebung des Siebbeins, d. h. in der Nähe der Stielstellen sämmtlicher drei Osteome — wahrscheinlich in Folge des Druckes von Seiten der wachsenden Osteome — mehrere kleinere Sequester vorhanden; auch durch diese wurde Eiterung gerade in der Nähe der Stielstellen der Osteome veranlasst.

Somit dürfte wohl die Loslösung der Osteome in Folge der Druckatrophie an der Stielstelle und besonders durch die vorhandene Eiterung bewirkt worden sein; die Lösung der drei Osteome erfolgte um so leichter, als gerade nach den bisherigen Frfahrungen die Siebbeinosteome einen aus sehr brüchiger, spongiöser Knochensubstanz bestehenden Stiel besitzen.

Die vorliegende Beobachtung ist jedenfalls selten. Wo man

bisher Spontanlösung von Osteomen beobachtet hat, da handelte es sich meist um Knochentumoren, welche so nach aussen hervorgebrochen waren, dass sie der Einwirkung äusserer Traumen ausgesetzt waren.

Was zunächst das Vorkommen todter Stirnhöhlenosteome betrifft, so ist auch Bornhaupt der Ansicht, dass die Spontanlösung von Osteomen in der geschlossenen Stirnhöhle ein „ausnehmend seltenes Ereigniss" sei, besonders deshalb, weil diese Knochentumoren durch die mächtige vordere Stirnbeinplatte vor zufälligen Traumen geschützt seien.

Wir erwähnten oben, dass Dolbeau todte Osteome in der Stirnhöhle beobachtet habe, und dass nach Dolbeau's Angabe Roux, Jobert, Otto und Holmes Coote ebenfalls freie, todte Osteome in den geschlossenen Stirnhöhlen vorgefunden hätten. Wir sahen, dass diese Ansicht Dolbeau's bezüglich der Beobachtungen von Roux und Jobert nicht zutreffend war; über die beiden anderen Fälle von Otto und Holmes Coote habe ich nähere Angaben in der mir zugänglichen Literatur nicht gefunden. Bryant*) dagegen scheint, wie Dolbeau und ich, ein vollständig losgelöstes elfenbeinernes Osteom aus der Stirnhöhle entfernt zu haben. Die Geschwulst war gleichzeitig in die Orbita durchgebrochen. Am inneren Lidwinkel und am Orbitalbogen fanden sich zwei feine Fisteln. Evans, welcher die Beobachtung Bryant's mittheilt, scheint, wie Dolbeau, anzunehmen, dass das nirgends mit der Umgebung verwachsene Osteom im Periost oder gar in der Schleimhaut entstanden sei, und dass es anfangs einen Weichtheilstiel aus Periost resp. Schleimhaut besessen habe. Richtiger scheint mir auch hier die Annahme zu sein, dass das Osteom vom Knochen ausging, anfangs jedenfalls knöchern mit der Ursprungsstelle verwachsen war, und dass es sich durch Eiterung, wie in unserem Falle, an der Stielstelle allmälig loslöste.

Sodann erwähne ich eine Beobachtung von Imre**), nach welcher sich ein Faustgrosses Osteom der Orbita, wahrscheinlich dem Sinus frontalis entstammend, nach 43jährigem Bestande spontan losstiess. Das bis zum Mundwinkel dislocirte Auge „sah

*) Evans, Guy's Hosp. Rep. XIX. 3. S. p. 102. 1874; Schmidt's Jahrbb. Bd. 169. S. 281.

**) Imre, Centralbl. f. prakt. Augenhlkd. 1882. S. 41.

noch Finger in 5 Fuss Entfernung"; nach der Losstossung des Tumors nahm der Bulbus seine normale Stelle fast vollständig wieder ein. Bezüglich dieser Beobachtung ist die Annahme nicht ausgeschlossen, dass es sich um eine äussere Orbitalexostose gehandelt hat, welche sich unter dem Einflusse äusserer Schädlichkeiten losstiess. Jedenfalls scheint der grösste Theil dieses sehr umfangreichen Osteoms nach aussen hervorgeragt zu haben. Diese Beobachtung gehört daher nicht in die Kategorie unserer Fälle, wo man in den mehr oder weniger geschlossenen Stirnhöhlen losgelöste Osteome vorfand. Wohl aber gehört sehr wahrscheinlich hierher jenes von Valisnieri beschriebene, im anatomischen Museum zu Florenz aufbewahrte Präparat, welches Bornhaupt (l. c. p. 629) erwähnt. Hier scheint es sich in der That um ein losgelöstes todtes Stirnhöhlenosteom gehandelt zu haben, welches die Vorderlappen des Gehirns verdrängt hatte. Im Anschluss an dieses Präparat hat Valisnieri den Nachweis geliefert, dass es sich in derartigen Fällen nicht, wie man glaubte, um verknöcherte Gehirnmassen, sondern um abgelöste todte Knochentumoren handele.

Somit dürfte man nach den bisherigen Mittheilungen wohl nur 6mal todte Osteome als vollständig freie Knochenconcremente in den Stirnhöhlen vorgefunden haben (Beobachtungen von Dolbeau, Otto (?), Holmes Coote (?), Bryant, Valisnieri und Verf.). Wie schon erwähnt, vermag ich aber bezüglich der beiden Beobachtungen von Otto und Holmes Coote keine genaueren Angaben zu machen, ich muss es dahingestellt sein lassen, ob es sich hier wirklich um todte Osteome in den Stirnhöhlen gehandelt hat oder nicht. In den 4 übrigen Beobachtungen von Dolbeau, Bryant, Valisnieri und Verf. ist dagegen die Gegenwart stielloser Osteome als freie Knochenconcremente in der Stirnhöhle zweifellos sichergestellt.

Die Osteome der Nasenhöhle sind nach den bis jetzt vorliegenden Mittheilungen sehr selten. In neuester Zeit hat O. Habermaas*) aus der Klinik von Bruns über ein Elfenbein-Osteom der Nasenhöhle berichtet, welches, wie in unserem Falle,

*) Habermaas, Mittheilungen aus der chirurg. Klinik zu Tübingen, herausgeg. von Paul Bruns. Tübingen 1884. S. 376.

mit einem Daumendicken Stiele am Dache der Nasenhöhle, am Siebbeine, entsprang, die ganze linke Nasenhöhle ausfüllte und, genau wie in unserem Falle, durch Spaltung der ganzen äusseren Nase in der Medianlinie glücklich entfernt wurde. Der Tumor war mit einer leicht adhärirenden Schleimhautdecke überzogen. Das Osteom war, wie gesagt, gestielt, also nicht, wie in unserem Falle, abgelöst, die Verbindung war aber nur locker, so dass die Absprengung des Knochentumors leicht gelang. Das Gewicht des getrockneten Osteoms betrug 60 Grm. Habermaas führt an, dass derartige Fälle von Osteom der Nasenhöhle seines Wissens bisher noch nicht beschrieben worden seien. In der That sind die Osteome der Nasenhöhle sehr selten. Legouest*), Mott**) u. A. haben aber, wie es scheint, Exostosen der Nasenhöhle beobachtet. In dem Falle von Legouest handelte es sich um eine 75 Grm. schwere Exostose, welche „wahrscheinlich" von dem Boden der Nasenhöhle ausgegangen war. Die von Mott exstirpirte Exostose war wohl ein in die Nasenhöhle und in die Orbita gewachsenes Siebbein-Osteom. Sodann erwähnt Bornhaupt eines Siebbein-Osteoms aus der anatomischen Sammlung von Volkmann, welches von einem Pferde stammt und durch Spontanexfoliation aus der Nase ausgestossen wurde. Der betreffende Tumor ist Faustgross, elfenbeinhart und hat eine glatte, wie polirte, grosshöckerige Oberfläche; noch jetzt haften dem Tumor stellenweise Fetzen einer äusserst dünnen, leicht abziehbaren Bindegewebshülle an und stecken in verschiedenen, zwischen den Höckern befindlichen Gruben abgebrochene Reste vom Siebbeine.

Sodann möchte ich noch darauf hinweisen, ob nicht vielleicht losgelöste todte Exostosen der Nasenhöhle als sogenannte Nasensteine beschrieben worden sind. Bekanntlich hat man in solchen Nasensteinen zuweilen einen knöchernen Kern beobachtet.

In den übrigen Fällen von Osteomen der Nasenhöhle und ihrer Nebenhöhlen, wo es zur Spontanlösung der Knochentumoren kam, handelte es sich im Wesentlichen um solche Geschwülste, welche die äusseren Weichtheildecken durchbrochen hatten. Dass

*) Legouest, Gaz. hebd. X. 52. 1863.
**) Mott, Americ. Journal. 1857. Jan.

bei solchen nach aussen hervorragenden Osteomen in Folge von Traumen leicht Spontanlösung erfolgt, ist zur Genüge bekannt.

Unter den von Bornhaupt gesammelten 11 Siebbein-Osteomen, welche in der Gegend des inneren Augenwinkels nach aussen mehr oder weniger hervortraten, kam es in 5 Fällen in Folge von Eiterung innerhalb 3—9 Monaten zur Loslösung der betreffenden Tumoren. Die Eiterung war durch Anwendung von Causticis, durch Traumen oder einfache Blosslegung des Osteoms entstanden.

Von den 10 Osteomen des Antrum Highmori, welche Bornhaupt zusammengestellt hat, haben sich 3 durch Eiterung gelöst. In dem einen von Hilton*) beobachteten Falle handelte es sich um eine in die Orbita und nach aussen durchgebrochene 440 Grm. schwere Exostose der Highmorshöhle, welche den Bulbus vollständig zerstört hatte. Die ungewöhnlich grosse Exostose wurde in Folge vorhandener Eiterung beweglich, und nachdem die Hautdecke durch Eiterung zerstört war, fiel der Tumor nach 23jährigem Bestande zum grossen Erstaunen des Kranken von selbst ab. Auch Stanley**) und Duka***) haben nach der Angabe von Bornhaupt aus der Oberkieferhöhle Osteome entfernt, die sich durch Eiterung spontan gelöst hatten. Ob auch diese Osteome, wie in dem Falle von Hilton, nach aussen durchgebrochen waren, oder ob es sich um freie Knochenconcremente in der geschlossenen Oberkieferhöhle handelte, ist nicht angegeben.

Aus unserer Mittheilung ergiebt sich, dass das Vorkommen vollständig losgelöster, todter Osteome in den Stirnhöhlen und in der Nasenhöhle sowie in den übrigen Nebenhöhlen derselben bis jetzt nur sehr selten beobachtet worden ist. Wir sahen, dass dieser oder jener Fall unrichtig gedeutet war. Wie unsere Beobachtung aber gelehrt hat, ist an der Richtigkeit der Angabe Dolbeau's bezüglich des Vorkommens losgelöster, todter Osteome in den Stirnhöhlen und in der Nasenhöhle nicht zu zweifeln. Nur gilt, wie ich glaube, auch für diese Osteome die Regel, dass sie nicht, wie Dolbeau glaubte, parostal entstehen und nicht durch Weichtheile mit der Ursprungsstelle verwachsen sind. Auch diese

*) Hilton, Guy's Hosp. Rep. Vol. I. p. 403. London 1836.
**) Stanley, Paget, Lectures on tumors. London 1853. p. 242.
***) Duka, Pathological Transactions. Vol. XVII. p. 256.

Osteome dürften vielmehr in erster Linie von fötalen Knorpelresten ausgehen und ausnahmslos einen festen, d. h. Anfangs mehr knorpeligen, dann knöchernen Stiel besitzen. Durch Eiterung in Folge irgend welcher Ursache, durch Druckatrophie der meist spongiösen Stielstelle, durch Drucknekrosen an den die Ursprungsstelle umgebenden knöchernen Höhlenwandungen und durch die hierdurch wieder bedingte Eiterung dürfte die Loslösung derartiger Osteome in der Nase und in ihren Nebenhöhlen bewirkt werden. Dass diese in Höhlen eingekapselten Osteome nicht gelegentlich auch durch Traumen losgelöst werden können, soll damit natürlich nicht in Abrede gestellt werden.

IX.

Ueber die Operationsmethode des Verfassers bei Tuberkulose des Tibiotarsal- und des Talotarsalgelenkes.

Von

Prof. König

in Göttingen.*)

(Mit 2 Holzschnitten.)

M. H.! Es giebt wohl kaum einen Skeletabschnitt am menschlichen Körper, an welchem die Ansichten der Chirurgen über das, was man bei tuberculösen Erkrankungen desselben thun soll, so weit auseinandergehen, als der Abschnitt des Fusses zwischen Unterschenkel und Metatarsus. Der eine der Chirurgen zieht es vor, allen schlimmen Folgen wegen ausgedehnter Erkrankung in diesem Gebiete aus dem Wege zu gehen und zu amputiren, der andere glaubt, dass bei conservativer Behandlung mit kleinen Schnitten oder mit blosser Benutzung von Fisteln und nachfolgendem Gebrauch des scharfen Löffels die Krankheit gehoben werden könnte; und wenn er auch nicht die Ueberzeugung hat, dass das mit einem Male geschehen kann, so erhofft er von wiederholten Operationen die Heilung. Die dritte Gruppe bemüht sich, auf dem Wege, auf dem wir seit langer Zeit die Gelenkerkrankungen und die Erkrankungen anliegender Knochengebiete angreifen, auf dem Wege der Resection Heilung herbeizuführen.

Warum die Wege, welche die verschiedenen Chirurgen gehen, so sehr von einander abweichen, das ist uns ja Allen vollkommen klar. Es ist in der That richtig, dass die Erkrankungen an diesem

*) Vortrag, gehalten am 2. Sitzungstage des Congresses, am 9. April 1885.

Skeletabschnitte schwerer sind, als in vielen anderen Gelenk- und Knochengebieten, aber das ist gewiss nicht richtig, was man vielfach angenommen hat, dass die Schwere der Erkrankungen in undefinirbaren allgemeinen Gründen läge. Die Schwere liegt eben in den anatomischen Verhältnissen. Hand und Fuss resp. die Verbindung von Fuss und Hand mit dem Unterschenkel und mit dem Arme sind eben keine einfachen Gelenkverbindungen, sondern complicirte Apparate, welche die nothwendigen complicirten Bewegungen der Enden der Gliedmaassen vermitteln; und zudem liegen die einzelnen Gelenke im Tarsus und Fussgelenk, ebenso wie im Carpus, welche den verschiedenen Bewegungen dienen, so nahe zusammen, dass eine Propagation der Erkrankung von einem Knochen in dem Gelenke zum andern, von einem Gelenke in das andere ausserordentlich leicht zu Stande kommt. Andererseits aber ist gar nicht selten durch Erkrankung eines Gelenkknochens sofort die Erkrankung mehrerer zu diesem Knochen in Beziehung stehender Gelenke verursacht. Wir verweisen auf den drei Gelenkmechanismen dienenden Talus zur Erhärtung dieser Thatsache.

Es fragt sich nun, ob Angesichts dieser Thatsachen die Erkrankungen im Gebiete des Talotarsalgelenks anders behandelt werden sollen, als die Erkrankungen anderer einfacher Skeletabschnitte, und ob wir durch die so eben kurz skizzirten Gründe uns bestimmen lassen sollen, von den jetzt ziemlich gleichmässig angenommenen Principien „localer, möglichst conservativer, aber doch in Beziehung auf die Entfernung der Tuberculose radicaler Behandlung" zu Gunsten der Amputation abzugehen. Zu diesem Zweck müssen wir uns wenigstens etwas vor Augen führen, welche typische Processe ganz wesentlich in dem fraglichen Gebiete vorkommen. In dieser Richtung hat nun die Erfahrung constatirt, dass es typische Knochenerkrankungen in dem Gebiete des fraglichen Skeletabschnittes giebt, welche sich ganz besonders localisiren, einmal an den Unterschenkelknochen und hier in specie an der Tibia, dass aber zumal solche im Gebiete des Talus gefunden werden. An diesem Knochen ist, wenigstens nach den von mir gefundenen Zahlen, ein Knochengebiet ganz besonders häufig erkrankt, nämlich der Talushals, und es liegt somit bei der Erkrankung dieses Theiles sofort die Gefahr nahe, dass durch die Erkrankung des Knochens an dieser Stelle nicht nur eine Erkran-

kung des einen Gelenks, des Gelenks zwischen Unterschenkel und Talus, sondern eine weitere Erkrankung zwischen dem vorderen Gelenk des Talus mit dem Schiffbeine und schliesslich eine solche in der Verbindung zwischen dem Talus und dem Fersenbeine herbeigeführt wird. Ich brauche Sie ja in Beziehung auf die Leichtigkeit, mit welcher diese Localisation solche Ausbreitung herbeiführt, nur auf das Skelet hinzuweisen. Dem gegenüber sind die typischen Herde in der Tibia verhältnissmässig viel unschuldiger; denn in einer Anzahl von Fällen sind und bleiben sie extraarticulär. Dies trifft besonders zu bei Erkrankungen, welche das früheste Kindesalter betreffen, bei welchen es sich zum Theil um granulirende Herde, zum grösseren Theil aber um Sequester handelt, welche in der Epiphysengegend, aber mit Vorliebe nicht von da nach dem Gelenk, sondern nach dem Schaft hin ihren Sitz haben; hier hängt es begreiflicherweise von den bekannten Verhältnissen ab, ob dieser Herd in das Gelenk perforirte und in Folge solcher Perforation das Sprunggelenk krank machte, oder ob er im Knochen localisirt bleibt und lediglich als locale Erkrankung desselben behandelt werden darf.

Diese Fälle bleiben also bei dieser Betrachtung vollständig unbesprochen. Mit der zweiten Form von Herden steht es ja nun freilich anders. Das sind die Formen, die nur in seltenen Fällen das Gelenk ganz in Ruhe lassen. Ich habe 3 oder 4mal eine Operation auch dieser Herde vornehmen können, während das Gelenk intact geblieben war, indem sich ein fester bindegewebiger Abschluss sowohl nach oben als nach unten gebildet hatte, so dass ich im Stande war, durch einfache Entfernung des Sequesters und durch Abmeisselung resp. Auskratzung des Knochenherdes die Heilung zu Stande zu bringen. Dazu käme nun noch eine typische Herderkrankung, welche zwar nicht sehr häufig, aber, wenn sie vorhanden, eine der schwersten ist, ich meine die, welche sich localisirt an der Gelenkverbindung des Fersenbeines mit dem Talus. Sehr häufig bricht dieser Herd in das Gelenk durch und inficirt dasselbe, welcher am schwierigsten durch Operation zugänglich ist und er birgt auch noch die Gefahr in sich, dass der Process sofort auf das Sprunggelenk übergeht und somit eine totale Erkrankung der Tarsalgelenke herbeigeführt wird. Zu erwähnen wären dann noch die ebenfalls ganz extraarticulären, am Fersenbeine gelegenen Herde,

welche, so wie die gleichen Herde der Tibia, ganz für sich ohne Berücksichtigung der Gelenke behandelt werden dürfen. Lassen wir auch diese unberücksichtigt, so wäre vielleicht nur noch einer seltener vorkommenden Erkrankung am unteren Ende der Fibula zu gedenken, während wir die übrigen Herde wohl zusammen mit der tuberculösen synovialen Erkrankung der Kapsel betrachten müssen.

Diese diffuse Erkrankung der verschiedenen Gelenke ist es also, welche die Processe erst zu so schwer zu tilgenden Krankheiten macht, und jeder Versuch der Heilung muss von der Aufgabe ausgehen, den synovialen Fungus zu beseitigen. Dabei versteht es sich von selbst, dass mit der Beseitigung des synovialen Fungus Gelegenheit gegeben sein muss, etwaige Herde an den Knochen, welche man findet, sofort zu entfernen. Von diesem Gesichtspunkte aus bin ich nun dahin gekommen, eine eigene Methode der Operation der Tuberkulose in dem betreffenden Gebiete zu construiren. Ich muss wohl sagen, ich bitte um Entschuldigung, dass ich eine solche Methode construirt habe. Es ist nicht meine Liebhaberei, von dem Gebräuchlichen abzuweichen, und ich würde in der That nicht daran gedacht haben, die gebräuchlichen Methoden zu modificiren, da ja die so treffliche Resectionsmethode unseres verehrten Vorsitzenden Herrn von Langenbeck seit lange geprüft und als tüchtig befunden worden ist. Aber so geeignet die Methode von Langenbeck's für Schussverletzungen des Gelenkes ist, so wenig geeignet ist sie für die Beseitigung der Synovialtuberkulose. Meine Methode musste also davon ausgehen, dass sie erstens das Gelenk überhaupt möglichst blosslegt, ohne schwere Schädigung des Gelenkapparates. Ich will hier nicht auf die vielfachen Methoden der Resection eingehen; sie sind den Herren ja bekannt, und Sie werden begreifen, dass es für mich unmöglich ist, dass ich mit Hueter die sämmtlichen Weichtheile auf der Vorderfläche des Gelenkes quer durchschneide, ebenso wenig wie ich es für zulässig halte, dass man das Fersenbein durchsägt, sich dem Risico aussetzt, dass es vielleicht nicht wieder zusammenheilt. Es ist mir ebenso unmöglich, irgend eine andere der gangbaren Methoden zu versuchen, die eben mit Zerstörung wichtiger Theile des Gelenkes, wie beispielsweise des Talus, verbunden sind; aber sie genügen auch nicht, um das

Gelenk da blosszulegen, wo bei Weitem die grössere Menge des Erkrankten, wenn ich so sagen darf, liegt. Das Sprunggelenk hat gerade so einen Synovialsack wie andere Gelenke auch, und wenn wir uns das einfach construiren wollen, wo denn der Sack am meisten dehnbar sein muss, so ist es ohne Weiteres verständlich, dass dies auf der Vorderfläche des Gelenkes unter den Streckmuskeln sein wird, da hier, genau so wie am Knie, ein grosser Sack nöthig ist, der den Bewegungen dient, der sich bei der Beugung ausziehen und bei der Streckung wieder falten lässt. An dieser Stelle vorne unter den Dorsalflectoren und zu beiden Seiten derselben schwillt ja auch bekanntlich das Gelenk an der Vorderseite immer am schnellsten, die Schwellung hebt die Strecksehne empor, und zu beiden Seiten drängt sich der Eiter, drängt sich das weiche Gewebe der kranken Synovialis heraus. Also dieser Abschnitt muss blossgelegt werden. Ich gebe zu, das würde mit dem Querschnitte ebenfalls und vielleicht am vollkommensten zu erreichen sein. Aber Jedermann wird eine Methode vorziehen, welche die quere Durchtrennung der dorsalen Weichtheile vermeidet. Dies ist denn auch in der That bei dem Gebrauche der Schnittführung, welche ich bis jetzt fast 40mal am Lebenden ausgeführt habe, möglich. Da die letzten Operationen noch zu frisch sind, um überhaupt casuistisch verwerthet zu werden, so hat Dr. Stricker 32 Fälle zusammengestellt, welche seit Anfang des Jahres 1882 bis Anfang 1885 operirt worden sind. Unter diesen 32 Fällen waren 23 Männer, 9 weibliche Individuen. Dem Alter nach vertheilen sie sich so, dass 6 Operirte auf das 1.—10. Lebensjahr kommen. Von diesen Fällen sind aber nur 2 etwa typisch resecirt worden, während bei den anderen nur Gelenkherde und kranke Synovialis ausgeräumt wurden. 17 Kranke fallen auf das 2. Decennium, 4 auf das 3., 1 auf das 4., 3 auf das 5. und 1 auf das 6.

Von diesen 32 Personen sind vollkommen ausgeheilt mit gut gebrauchsfähigem Fuss 11, 5 weitere gebrauchen ihren Fuss, haben aber noch Fisteln. 1 Kranker kann den fistulösen Fuss nicht gebrauchen, und von 1 konnten wir nichts erfahren. Nachträglich amputirt wurden 7 Kranke. 5 Operationen waren zur Zeit noch zu frisch, um ein Urtheil zuzulassen. 1 Kranker wurde von einer Laryngealdiphtherie während der Dauer der Behandlung hingerafft.

Somit wären rund 50 pCt. der Patienten mit brauchbarem

Fusse geheilt, 1 Patient starb an einer Krankheit, welche nichts mit der Operation zu schaffen hatte, 1 blieb ungeheilt, so dass also, wenn man die 7 Amputirten hinzuzählt, in 25 pCt. der Fälle die Heilung ausblieb.

Zur Vervollständigung will ich noch hinzufügen, dass es sich 13mal um nur synovialen Fungus, 19mal um solchen mit Herderkrankungen handelte, und zwar lag 7mal der Herd im Talus, 5mal in der Tibia, 4mal in der Fibula und 3mal im Calcaneus.

In Beziehung auf die Geheilten will ich noch hinzufügen, dass die 5, welche noch Fisteln haben, so gut gehen wie die ohne Fisteln. Es handelt sich bei ihnen auch nicht etwa um ausgedehnte tuberculöse Fisteln, sondern um jene minimalen, häufig gar nichts absondernden feinen Oeffnungen, welche ja so oft eigensinnig noch Jahr und Tag bestehen bleiben, ohne dass sie der Brauchbarkeit des Gliedes Schaden bringen.

Der Operationsplan ging also davon aus, dass ich den grossen Synovialsack auf der Vorderfläche des Gelenkes blosslegen wollte, und zwar trat diese Forderung zunächst bei einem ganz bestimmten Falle an mich heran. Es handelte sich um einen Menschen, der neben einem trotz Punction und Carbolinjection recidiven Hydrops im Sprunggelenk einen sehr schmerzhaften Punkt auf der Vorderfläche der Tibia hatte. Hier war es also nöthig, den vorderen Theil des Gelenks, den synovialen Sack sammt dem vorderen Gebiet der Tibia, blosszulegen, weil derselbe ausserordentlich schmerzhaft war, und weil man zu Zeiten auch einmal Crepitation daselbst nachweisen konnte. Ich machte also 2 Schnitte, die ungefähr den ganzen Synovialsack in seiner vorderen Insertion begrenzten. Der Hauptschnitt, der innere, verlief an der Vorderfläche der Tibia, etwa 3 Ctm. oberhalb des Gelenks am vorderen Rande des Tibiaknöchels, krümmte sich dann um den Knöchel herum — hier wird das Gelenk eröffnet — auf den Talushals und findet sein Ende an der Gelenkverbindung des Talus mit dem Schiffbeine; ihm direct gegenüber, ebenfalls am vorderen Rande der Fibula nach unten, verläuft der zweite, der äussere Schnitt, durch den Sinus tarsi, so dass auch hier der Schnitt wieder mit dem Ende gegenüber dem Schiffbeine liegt. Nun, mit diesem Schnitte ist selbstverständlich sehr wenig geschehen. Es handelt sich jetzt darum, dass man den vorderen Synovialsack blosslegt, und das ist in sehr einfacher Weise

möglich, indem man theils mit Pincette und Messer, theils mit dem Elevatorium den ganzen Brückenlappen von der Vorderfläche des Gelenks so ablöst, dass er emporgehoben werden kann. Zumal nach unten geht das nur mit Pincette und Messer, nach oben auf der Tibia gelingt es mit dem Elevatorium. Jetzt kann man den

Fig. 1. Fig. 2.

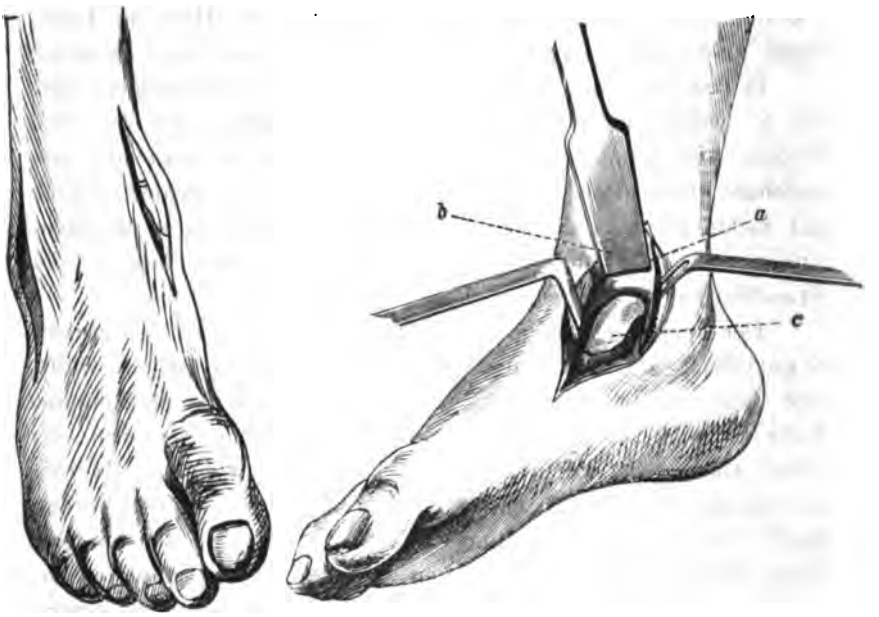

Fig. 1. Schnittführung. — Fig. 2. Die Wunde, auf der Innenseite durch Haken auseinander gehalten, zeigt bei a den abgetrennten inneren Knöchel (Haken darin), bei b den breiten Meissel in der Tibia, bei c Talushals.

Weichtheillappen emporheben, und in dem Falle, den ich Ihnen als den ersten, in welchem ich nach dieser Methode verfuhr, erwähnte, wurde dann sofort ein Sequester am vorderen Rande der Tibia blossgelegt, nach dessen Extraction die Wunde wieder geschlossen wurde. Die Ausheilung erfolgte in diesem Falle ohne jede Störung.

In der Regel wird es aber mit diesen blosslegenden Schnitten nicht genügen, denn man übersieht wohl jetzt schon die Gelenkgebiete, die vor allen Dingen von ostalen Herden betroffen sind; man übersieht das vordere Gebiet der Tibia und den Talushals und kann für den Fall, dass man an diesen Stellen ostale Herde findet, solche nach den bekannten Grundsätzen ausräumen und sich zunächst eventuell damit oder auch mit der weiteren Entfernung

der erreichbaren Synovialtuberculose begnügen. Ich habe auch solche Fälle heilen sehen. In der Regel aber reicht man mit dem beschriebenen Eingriffe nicht aus. Sieht man jetzt, dass die Krankheit zu weit vorgeschritten ist, dann geht man direct zur Resection über. Ich beginne die Resection damit, dass ich Schalen von der Fibula und Tibia (s. Fig. 2, bei a die Schale durch die Haken abgehalten) abmeissele, um die Festigkeit des neuen Gelenks zu erhalten. Ich bin gefragt worden, warum ich das thue. Es sind zwei Gründe, die mich dazu zwingen. Zunächst ist es ja nicht möglich, dass ich von dem beschriebenen Weichtheilschnitte aus in der Art, wie es v. Langenbeck gethan hat, nach Ablösung des Periostes die Tibia und Fibula absäge. Das geht nicht, dafür bietet der Schnitt keinen gehörigen Raum; wohl aber ist es sehr leicht möglich, dass ich mit einem breiten Meissel nur die äussere Knöchelschale von der Tibia und Fibula abschlage und die Schalen, die in der Folge das Charniergelenk wieder schliessen helfen, in Verbindung mit dem Schaft und den unteren Bändern (Lig. deltoideum) conservire. Ich setze also gerade in meinen Schnitt den Meissel so ein, dass ich mit einem kräftigen Schlage oder mit einer Anzahl von kräftigen Schlägen diese Schalen von Tibia und Fibula abschlage, aber so, dass sie schliesslich nach aussen gebrochen werden und also die Corticalis nur eingeknickt und das Periost ganz mit ihnen in Verbindung bleibt. Ich kann Ihnen versichern, dass das absolut möglich ist ohne jegliche Nebenverletzungen. Es ist mir bei den vielen derartigen Operationen niemals vorgekommen, dass irgend eine Sehne verletzt worden wäre, was noch kürzlich ein Herr, der auch eine neue Operationsmethode construirt hat, als sehr wahrscheinlich hingestellt hat, auf Grund von Operationen an Leichen, die selbstverständlich die Sache nicht beweisen. Ich kann den Herren, wie ich hier einfügen will, die Operation an der Leiche nicht zeigen. Jeder, der viele Operationen an Leichen macht, und der Resectionen an Lebenden, sei es an den Gelenken kleiner Kinder oder an denen älterer Personen vornimmt, weiss, dass das zwei ganz verschiedene Dinge sind. Ich riskire nicht, dieselbe Operation, die ich am Hüftgelenk am Lebenden vielleicht in 10 Minuten ausführe, auch an der Leiche, an welcher die Gelenke normal, die Knochen fest und nicht pathologisch erweicht sind, in derselben Art zu machen. Das, was ich Ihnen nun weiter zu schildern habe,

ist an der Leiche gar nicht selten schwierig, viel schwieriger, wie es am Lebenden bei weichen Knochen zu sein pflegt, ich meine die jetzt zu beschreibende Resection der Tibia. — Auch die Abtrennung dieses Knochenendes geschieht wieder mit dem Meissel und zwar mit einem solchen von sehr erheblicher Breite, er soll so breit sein, dass man fast mit einem Male die ganze Tibia abzutrennen vermag. Damit die vordere Tibiafläche gut zugänglich erscheint, wird mit einem oder zwei Langenbeck'schen Haken der vordere Lappen emporgehalten und dann der breite Meissel vorsichtig unter dem Lappen in das Gelenk hineingeschoben und nun die Tibia abgeschlagen (s. Fig. 2 bei b). Dieser Act gerade ist ja von verschiedener Seite als ein sehr bedenklicher geschildert worden, weil die Gefahr, Nebenverletzungen zu machen, sehr gross sei. Ich glaube allerdings, dass dazu gehört, dass man den Meissel zu handhaben versteht, was übrigens durchaus nicht schwierig ist. Eine Anzahl kurzer, kräftiger Schläge sind nöthig, und man muss fühlen, ob der Knochen bald gelöst ist. Ist man unsicher, so kann man auch den Meissel herausziehen und messen, wie tief man eingedrungen ist. Folgt man diesen Regeln, so kann ich in Beziehung auf die Gefahr nur wiederholen, dass mir niemals bei den zahlreichen Operationen, welche ich am Lebenden oder an der Leiche gemacht habe, etwas Unangenehmes passirt ist, und ich glaube, so geschickt wie ich bin, sind die meisten Chirurgen, die am Knochen arbeiten. Ist der Knochen durchtrennt, so kommt der Theil der Operation, welcher in der That meist die erheblichste Schwierigkeit macht, ich meine die Entfernung der noch an den Bändern hängenden Scheibe aus dem Gelenk. Ich will durchaus nicht verschweigen, dass hierin eine Schwierigkeit liegt. In einer Anzahl von Fällen gelingt es sofort, mit wenigen Schlägen das untere Tibiaende zu lösen, und es gelingt ebenso leicht, während man den Fuss anziehen lässt, auch wieder mit dem breiten Meissel das abgeschlagene untere Ende herauszubrechen. In anderen Fällen bleibt ein hinteres Stück, das Stück, an dem die hintere Synovialinsertion sich ansetzt, in der Wunde zurück und man bekommt nur den grössten Theil der Gelenkfläche oder etwa $^2/_3$ heraus. Das ist allerdings ein Uebelstand, der die Operation erschwert, insofern man dann erst mühsam mit Elevatorien, mit Knochenzange und derber auf die Fläche gekrümmter spitziger Scheere den sitzen-

gebliebenen hinteren Theil des Knochens entfernen muss. Wenn aber auch dieser Act, der übrigens an derselben Schwierigkeit auch bei der Langenbeck'schen Operation leidet, auch die Dauer des Eingriffs vermehrt, so bin ich doch in allen Fällen damit fertig geworden.

Ist das untere Ende der Tibia entfernt, so liegt der Talus hinlänglich bloss, um eventuell eine obere Scheibe desselben hinwegzunehmen. Ich komme dabei auf eine Frage, welche ja besprochen werden muss, weil darüber in der letzten Zeit überhaupt sehr viel geredet worden ist, nämlich auf die Frage, wie man den Talus behandeln soll. Von mancher Seite ist man bekanntlich mit sehr leichtem Gewissen daran gegangen, diesen Knochen als einen entbehrlichen zu opfern, um dadurch für die weiteren Eingriffe im Gelenke Platz zu schaffen. Wie ich zu der Frage stehe, will ich Ihnen sagen. Ich halte es überall für einen grossen Fehler, in Bezug auf die functionellen Ergebnisse der Operationen am Fuss, wenn man den Talus herausschneidet, bloss in der Idee, dass die Operation dadurch eine leichtere wird. Ich werde Ihnen Patienten zeigen, die Ihnen beweisen, wie das functionelle Resultat ist, wenn man einen Menschen resecirt ohne Entfernung des Talus, oder wenn man einem Menschen den Talus exstirpirt und darnach resecirt. Der Nachtheil, der durch diese Exstirpation des Talus geschaffen wird, ist ein doppelter; ein Mal bekommen die Patienten, wenn ich so sagen darf, einen sehr schlechten Fuss für den Schuster, der Schuh will nicht mehr sitzen; es ist ja sehr klar, warum. Die Knochen des Unterschenkels sinken nach unten, so viel wie der Talus beträgt, und stützen sich auf die obere Fläche des Calcaneus. Damit sinken die Knöchel auch tiefer nach unten und bedecken seitlich die Ferse. So passt also der Fersentheil des Stiefels schlecht an den Fuss. Mit diesem Herabsinken des Unterschenkels ist selbstverständlich auch eine Verkürzung der Extremität verbunden. Diese liesse sich verschmerzen, ich komme darauf noch zurück; aber der zweite, viel höher anzuschlagende Nachtheil ist folgender: Die Herren wissen ja Alle, dass Fussresectionen in der Regel mit mehr oder weniger Beweglichkeit ausheilen. Nun, wie steht es mit der Beweglichkeit? Ja, ein Stück der Beweglichkeit — und das ist ein wechselndes — kommt allerdings auf Rechnung des alten Sprunggelenkes. Es

ist entschieden ein kleineres Stück, ich werde Ihnen an den Menschen, welche ich Ihnen vorstelle, das zeigen, wo die Beweglichkeit sitzt. Der Hauptantheil wird vermittelt durch eine Uebertragung der alten Bewegung im Sprunggelenke auf das vordere Gelenk zwischen Talus und Schiffbein. Nehme ich nun den Talus ganz weg, so begebe ich mich dieses Vortheiles. Dazu kommt aber noch der dritte, auch nicht zu unterschätzende Nachtheil der Talusexstirpation — ich will Ihnen das auch an 2 Patienten demonstriren — zumal bei Kindern, bei denen ja die Epiphyse der Tibia auch viel werth ist, in Bezug auf das Wachsthum, dass, wenn man sie wegschlägt, sofort mit der Entfernung des Talus eine erhebliche Verkürzung dauernd bleiben muss. Das sind also die Gründe, weshalb ich den Talus immer zurücklasse, falls nicht ganz bestimmte Gründe dafür sprechen, ihn zu entfernen. Selbstverständlich nehme ich ihn hinweg, wenn er krank ist, und vor allen Dingen, wenn das untere Gelenk zwischen Talus und Calcaneus erkrankt ist, da man in diesem Falle nur nach Entfernung des Talus im Stande ist, die Krankheit zu entfernen. Das ist ja überhaupt der Angelpunkt für die Frage, welche Operation man wählen soll. Ich gebe gerne zu, dass unter dieser Voraussetzung, die ja gar nicht selten zutrifft, dass das untere Gelenk zwischen Talus und Calcaneus erkrankt ist, die Verhältnisse sehr schwierig werden. Dann hat man die Wahl irgend einer noch möglichen Amputationsmethode (Syme, Amputation im Unterschenkel), wenn man nicht vielleicht die Mikulicz'sche Operation vornehmen will. Ich will Ihnen jedoch einen Patienten vorstellen, der sogar 56 Jahre alt ist, bei dem ich keine von diesen Operationen, sondern auch hier, unter diesen schlimmen Verhältnissen, die Resection gemacht habe. Es handelte sich bei dem Kranken um eine primäre Erkrankung in der oberen Gelenkfläche des Fersenbeines, und es war also nöthig, dass man nicht nur den Talus, sondern eine breite Scheibe vom Fersenbeine mit wegnahm. Die Herren werden mir gewiss nachher zugeben, dass der Mann, wenn er auch freilich nicht so brillant geht wie die anderen Kranken, sich doch immer auf seinem Fusse mindestens so gut fortbewegt wie die Patienten von Herrn Mikulicz, und gewiss so gut wie ein Amputirter. Muss man aber nun von meinen Schnitten aus den Talus exstirpiren, so geht das ausserordentlich leicht. Man kann selbstverständlich mit

diesem Schnitte an den Talus von allen Seiten heran, und man kann ihn mit Pincette und Scheere, resp. mit dem Elevatorium wegnehmen.

Das wären ungefähr die Anhaltspunkte, die ich Ihnen zu geben hätte. Ich muss dabei aber noch hinzufügen, dass die grundsätzliche Entfernung der tuberkulösen Synovialis, die ich fast immer jetzt nicht mit dem scharfen Löffel, sondern mit einer sehr starken, spitzigen Cooper'schen Scheere und mit der Pincette zu machen pflege, auch hier vorzunehmen ist, und dass sie zuweilen ihre Schwierigkeiten hat. Es zeige mir aber Einer eine Operation am Sprunggelenke, bei der alle Schwierigkeiten gehoben sind. Ich weiss keine. Das lässt sich nun sehr erleichtern. Zunächst geht die Entfernung des vorderen Sackes ausserordentlich leicht. Der Sack wird mit dem Haken emporgehoben, ich präparire denselben entweder mit Pincette und Scheere oder mit Pincette und Messer vorne von den Sehnen und Gefässen ab. Die Schwierigkeit der gründlichen Entfernung liegt an dem hinteren Umschlage der Synovialis, da, wo sie von dem hinteren Rande der Tibia nach dem hinteren Abschnitte des Talus hinübergeht. Aber wenn ein Stück Talus hier weggenommen ist, und wenn das Gelenkende der Tibia fort ist, und wenn man dann auch noch die Vortheile gut zu benutzen weiss, die in den verschiedenen Stellungen liegen, nämlich einmal den Fuss stark dorsal flectiren, dann aber vor allen Dingen stark anziehen lässt, so ist auch für diesen Akt, glaube ich, die Schwierigkeit eine zu überwindende, und ich kann Ihnen den Beweis, dass es nicht schwer ist, wohl damit liefern, wenn ich Ihnen sage, dass ich jetzt im Durchschnitte für eine solche Operation 25—30 Minuten Zeit gebrauche.

Nachdem die Operation in der beschriebenen Art vollendet worden ist, wird die ganze Wunde des noch blutleeren Fusses mit Carbolsäure oder Sublimat ausgewaschen und darauf mit Jodoform eingerieben. Es werden darauf 2 Drainröhren, eine auf jeder Seite, eingeführt und die Längsschnitte bis auf die Oeffnungen für die Drains vernäht. Ist dies geschehen, so trägt sich der Fuss schon von selbst, ein Vortheil, der noch erhöht wird, wenn man die abgesprengten Schalen der Knochenenden (Tibia, Fibula) fest nach innen andrängt. Es folgt jetzt ein gut gepolsterter Listerverband

bei mässiger Compression, Hochhalten des Fusses, Hochlagerung nach Lösung des Schlauches für ungefähr 12 Stunden.

Wenn Sie erlauben, will ich Ihnen die Kranken vorstellen, und zwar zunächst 2 Kranke, bei denen nur die Synovialis exstirpirt und das Gelenk resecirt, d. h. schmale Scheiben von Tibia und Talus entfernt sind. Nach diesen zeige ich Ihnen 2 Resecirte, bei welchen ich gezwungen war, auch den Talus wegzunehmen. Den letzten Kranken habe ich Ihnen deshalb mitgebracht, weil er beinahe 50 Jahre alt ist, und weil er Ihnen doch demonstrirt, dass man selbst unter so schwierigen Verhältnissen, also bei primärer Herderkrankung im Fersenbeine mit Uebergang auf das Gelenk und Wanderung des Processes auf das Sprunggelenk, Viel erreichen kann.

Ich will hier noch zur Nachbehandlung hinzufügen, dass die Kranken direct, nachdem sie geheilt sind, ohne Schiene gehen können. Doch mag es im Allgemeinen sicherer sein, wenn man ihnen zunächst noch einen Schuh, welcher ihren Gang durch seitliche Schienen sichert, anfertigen lässt.

Die beiden Kranken, welche, ohne dass der Talus entfernt wurde, operirt sind, gehen in der That so, dass man nur, wenn man es weiss, einen Unterschied im Gange bemerkt. Sie geben auch an, dass sie mit dem resecirten Fusse so andauernd sich bewegen können, wie mit dem gesunden. Beide haben mässige Bewegung in dem resecirten Gelenke und vermehrte Bewegung im Talonaviculargelenke.

1. Gerhard Walger, zur Zeit der Operation 23, jetzt 25 Jahre alt, operirt 16. Februar 1883. Pat. hat bereits früher an Zehen- und Wirbeltuberkulose (Kyphose!) gelitten. Vor 1 Jahr zog er sich eine Fractur des Malleolus externus zu, welche nicht heilte, aufbrach und eiterte. — Bei der Aufnahme deutliche Sprunggelenkstuberkulose mit Fisteln, welche zum Theil nach dem Malleolus externus führten. Bei der Resection konnte nur eine schmale Schicht des Malleolus externus, eine breitere der Tibia erhalten bleiben. Von Tibia und Talus werden Scheiben entfernt. — Es fand sich ein Knochenherd in der Fibula und allgemeine Synovialtuberkulose. — Am 17. April geheilt entlassen, geht Pat. seit der Zeit und besorgt sein Geschäft als Schlächter.

2. Alwin Genzel, resecirt 12. Juli 1882, zur Zeit der Resection 15, jetzt 18 Jahre alt. — Hat Fussgelenkstuberkulose mit vielen Fisteln seit 1 Jahr, kann schon seit längerer Zeit nicht mehr gehen. Resection mit Abmeisselung der Knöchelplatten. Ein über 1 Ctm. dickes Stück von der Tibia und eine Platte des Talus wird entfernt. Käsiger Herd in der Fibula. Ausgedehnter

Synovialis-Fungus. Heilung im September 1882. — Trotz der Verkürzung von 3 Ctm. geht Pat. so, dass man kaum einen Unterschied bemerkt. Er kann sein Geschäft (Kaufmann) vollkommen besorgen, geht Stundenlang.

Die Patienten, welchen der Talus weggenommen wurde, sind:

3. Carl Probst, 16 J., resecirt 11. März 1882, jetzt 19 J. alt, hat schon in der Jugend mannichfache Tuberkulose gehabt, seit 1 Jahr bewegungsunfähig wegen schwerer Tuberkulose im Fussgelenke. — Da sich nach dem Resectionsschnitt zeigt, dass ein grosser Herd im Talushalse vorhanden ist, so wird die Operation mit Exstirpatio tali vorgenommen. Der Kranke ist im Mai geheilt. Er hat jetzt 5 Ctm. Verkürzung, geht hinkend, wenn auch andauernd, so dass er sein Geschäft als Schäfer besorgt. Fuss hat nur sehr geringe Beweglichkeit im Tibio-Calcaneusgelenke.

4. Heinrich Battmer, 46 J., resecirt 28. Juli 1883, ist jetzt 48 J. alt, hatte seit 2 Jahren Fussgelenks- und Calcaneo-Talusgelenks-Schwellung, welche bis dahin conservativ behandelt war. Kann nicht mehr gehen. — Resection mit Exstirpatio talis, weil der Fungus in das Talo-Calcaneusgelenk hineingeht. Es zeigt sich dabei ein Bohnengrosser Herd an der Gelenkfläche des Calcaneus, so dass diese auch weggemeisselt werden muss. — Es dauert sehr lange, bis die letzten Fisteln geheilt sind (Ende 1884). Pat. geht jetzt gut mit Stock, lernt das Gehen aber immer noch besser. Er trägt einen Tutor.

X.

Ueber den Hirndruck.

Von

Prof. Dr. Ernst von Bergmann.*)

(Mit 2 Holzschnitten.)

In der Geschichte der Erkenntniss eines Krankheitsprocesses wiederholt sich nicht selten die gleiche Erscheinung: zu einer Zeit, wo wir die Aetiologie eines pathologischen Vorganges mit ihrer Wirkung auf seine äussere Darstellung und seinen inneren Zusammenhang endlich und wohl erfasst zu haben meinen, wird plötzlich Alles, was wir für ausgemacht und abgeschlossen ansahen, wieder in Frage gestellt und der ganze mühsam errungene Krankheitsbegriff aufgehoben und aufgegeben.

Im Augenblick ist es der Begriff des pathologischen Hirndruckes, der einer solchen Wandelung ausgesetzt erscheint, ja von dem bereits behauptet wird, dass er als reale Grösse nicht mehr gelte, nur der Einbildung und nicht der Wirklichkeit angehöre!

Da auch ich versucht habe, am Aufbaue des bezeichneten Krankheitsbegriffes zu seiner gegenwärtigen Gestaltung mitzuarbeiten, darf es mir wohl verziehen werden, wenn ich es wage, noch einmal den Baum in Pflege zu nehmen, an dessen Wurzeln bereits die Axt gelegt ist.

Die praktische Chirurgie hat ein gewisses und zwar nicht geringes Interesse daran, die moderne Lehre vom Hirndruck zu halten, denn sie ist ihr in hohem Maasse nützlich und dienstbar geworden. Aus einer eben im Erscheinen begriffenen Arbeit von Wiesmann**)

*) Abgekürzt vorgetragen am 3. Sitzungstage des Congresses, am 10. April 1885.

**) Wiesmann, Deutsche Zeitschrift für Chirurgie. 1884. Bd. 21. S. 333.

erfahren wir, dass bereits 22 Male, gestützt auf die in der Lehre vom Hirndruck entwickelten Symptome, bei subcutaner Schädelfractur eingeschnitten, trepanirt und das raumbeschränkende Extravasat entfernt worden ist, um 20 Mal in sonst verlorenen Fällen die Verwundeten zu retten. Es wäre leichtsinnig, bei solchen Resultaten das Gute, das man gewonnen, ohne eigene Prüfung preiszugeben.

Die moderne Lehre vom traumatischen Hirndruck geht davon aus, dass in einer starren, einer Ausdehnung nicht fähigen Kapsel, dem knöchernen Schädel, zwei veränderliche und eine unveränderliche Grösse eingeschlossen sind, jene das Blut und der Liquor cerebro-spinalis, diese die Nervensubstanz des Gehirnes. Jene wechseln durch Zu- und Abfliessen, Transsudation und Resorption, diese ist bei den im Schädel möglichen Druckhöhen weder einer Compression, noch einer Verdichtung fähig. Jene können, wenn irgend ein Eindringling, irgend etwas Fremdes in der Schädelhöhle Raum für sich in Anspruch nimmt, ein Bluterguss, ein Entzündungsproduct, ein deprimirtes Knochenstück, eine Kugel u. s. w., ausweichen, diese muss unverkürzt an Ort und Stelle liegen bleiben.

Es ist klar, dass, wenn die feste Nervenmasse leichter, d. h. durch geringere Gewalten, als die sind, welche das Blut und den Liquor vertreiben, comprimirt werden könnte, jeder Fremdkörper, im weitesten Sinne des Wortes gedacht, sich auf Kosten des in seinem Volumen reducirten Hirnes in der Schädelhöhle einlogiren würde, und dass daher, wenn wirklich das Hirn unter diesen Bedingungen compressibel wäre, die gegenwärtige Lehre vom traumatischen Hirndruck fallen müsste.

Die Compressibilität der festen Nervenmasse bei geringen, ja schon sehr geringen Druckhöhen hat der Krakauer Professor Adamkiewicz jüngst behauptet und seine Behauptung unter der Aegide der Wiener Akademie der Wissenschaften an die Oeffentlichkeit gebracht.

Die bekannte Abflachung der Wülste unter einem grösseren, zwischen Dura und Knochen angesammelten Extravasate, die Grube in der Oberfläche des Hirnes, die man unter solchen Umständen sieht und die Adamkiewicz sich dadurch zur Anschauung brachte, dass er Laminaria-Stifte in die Schädelhöhle von Kaninchen schob und dort aufquellen liess, ist von ihm als vollwichtiger Beweis für

eine Verminderung des Hirnvolumens durch Verdichtung desselben in Anspruch genommen worden. Die Gesetze der Compression von gasförmigen, von tropfbar-flüssigen und festen Körpern sind uns Chirurgen, weil wir alltäglich mit mechanischen Dingen zu thun haben, wohl bekannt. Auf sie brauche ich nur zu verweisen, um ohne Weiteres klar zu legen, dass von einem Raumschaffen durch Volumveränderung des Hirnes hier nicht die Rede sein kann. Unzweifelhaft sind feste sowohl als flüssige Körper compressibel, d. h. ihr Volumen lässt sich durch auf sie einwirkende Gewalten verkleinern. Wie in der unnachgiebigen Schädelkapsel, so sind auch im Piëzometer die Massen, welche zusammengedrückt werden sollen, eingesperrt, nur dass der Apparat die Anwendung von Druckhöhen gestattet, welche innerhalb der Schädelkapsel nicht mehr denkbar sind. Nur bei solchen, d. h. grossen und höchsten Druckwerthen, gelingt es bekanntlich, das Wasser zu comprimiren. Die Zusammendrückbarkeit desselben beträgt etwa 46 Millionentheile seines ursprünglichen Volumens. Ich habe den günstigsten Fall gesetzt, indem ich angenommen habe, dass die Compressibilität des festweichen Hirnes etwa gleich der des Wassers wäre. Die cubische Zusammendrückbarkeit der festen Körper ist aber eine geringere, als die des Wassers. Der Compressionscoëfficient des Wassers für eine Atmosphäre ist nach Berechnungen, die ich Wüllner*) entnehme, 0,00004695, der cubische Compressionscoëfficient des Glases ist aber 0,00000185! Das Glas ist freilich hart und spröde, allein der Aggregatzustand der weichen, mehr oder weniger breiartigen Körper ist ein Mittelzustand zwischen den vollkommen festen und den vollkommen flüssigen. Mithin habe ich für das weiche Gehirn zu viel angenommen, wenn ich seine cubische Compressibilität der des flüssigen Wassers gleich setzte, und nicht zu wenig. Nur aber um die cubische Compressibilität kann es sich handeln, wenn die Elasticität des fest in unnachgiebiger Hülle eingeschlossenen Hirnes in Anspruch genommen werden soll, um irgend einem Fremdkörper (einer Kugel, einem Extravasate oder quellendem Laminaria-Stifte) Raum zu verschaffen. Denn ausser der lineären Compression, die wir an einem elastischen Körper wahrnehmen, handelt es sich immer auch, wenn eine solche

*) Wüllner, Lehrbuch der Experimentalphysik. Leipzig 1874. B. I. S. 232.

durch irgend welche Belastung hervorgerufen wird, um eine Querdilatation desselben. Daher ob das Hirn flüssig oder fest, weich oder hart ist, ob es hochgradig elastisch oder im Besitze nur geringer Elasticität ist — bei den im Schädelinneren vorkommenden Druckhöhen kann es nicht so comprimirt werden, dass seine Volumverminderung irgend einem Körper, der sich im Binnenraume des Körpers einlogiren will, Raum geben könnte. Das Hirn ist also, eben so wie der Liquor cerebro-spinalis und das Blut, innerhalb des Schädels incompressibel.

Adamkiewicz ist ein Irrthum passirt, er hat Zusammendrücken mit Ausdrücken verwechselt. Wenn ich mit meiner Hand einen feuchten Schwamm drücke, so presse ich Luft und Wasser aus und verringere durch dieses Auspressen seiner Contenta das Volumen des Schwammes. Wäre meine Hand im Stande, luftdicht den Schwamm zu umschliessen, so würde die Kraft meiner Finger nicht ausreichen, ihn zu verkleinern, so aber quillt und fliesst das Wasser durch die Lücken zwischen meinen Fingern aus und fort.

Das Hirn ist der Schwamm, um den es sich hier handelt, ein schwacher Fingerdruck auf dasselbe, z. B. durch eine Fontanelle oder im Grunde einer Trepanationsöffnung, treibt das Gewebswasser, welches es überall durchdringt und umspült, den Liquor cerebro-spinalis aus der gedrückten Partie hinaus in die Bahnen, welche ihm offen stehen.

Das ist aber gerade das, was die moderne Lehre vom Hirndruck annimmt und für ihre Theorie fordert. Aus denjenigen Abschnitten des Hirnes, über welchen ein grösseres Extravasat liegt, wird der Liquor cerebro-spinalis in seine Sammelbecken gepresst und getrieben, ein Zuwachs an Masse, welcher die in diesen bereits vorhandene Spannung mehrt und dadurch einen bestimmenden, im gegebenen Falle hemmenden Einfluss auf die Circulation des Blutes im Binnenraume der Schädelkapsel gewinnt.

Da Adamkiewicz mir die Ehre erweist, mich als denjenigen hinzustellen, welcher der Lehre vom Hirndruck ihre von ihm angegriffene Fassung gegeben habe, darf ich kurz wohl das von mir hierüber Vorgebrachte wiederholen.

Es ist anatomisch erwiesen, dass der Liquor cerebro-spinalis, der Gewebssaft des Hirnes, in mit einander communicirenden Spalten, Röhren und Cysternen liegt. Nach hydrostatischem Ge-

setze muss also ein Druck, welcher diese Wassersäule irgend wo trifft, gleichmässig und ungeschwächt nach allen Seiten sich fortpflanzen über das ganze vom Liquor cerebro-spinalis erfüllte System. In dem Augenblicke, wo die Spannung sich in einem subarachnoidealen Raume an der Brücke erhöht, erhöht sie sich um gerade eben so viel auch an der Cauda equina. Wird der für gewöhnlich schon hohe Druck im Liquor cerebro-spinalis noch gesteigert, so wird er leicht zu hoch, d. h. erreicht Höhen, bei denen er sich dem in den Capillaren herrschenden Drucke nähert, ja ihn erreicht und selbst übertrifft. Dadurch verengt er die Capillaren und bringt das Blut in ihnen zum Stauen und Stocken. In der That braucht ein Capillarrohr nur um eine Kleinigkeit verengt zu werden, um sofort dem Durchtritte von Flüssigkeit die grössten Schwierigkeiten zu bereiten. Wenn der Durchmesser eines Capillarröhrchens nur um ein Zehntel vermindert wird, fliesst in der Zeiteinheit bloss die Hälfte der früheren Menge aus; wird er um ein Fünftel reducirt, so beträgt die durchströmende Flüssigkeitsmenge nur noch den zehnten Theil der früheren. Die blosse Annäherung der Spannung des Liquor, d. h. der Druckhöhe, unter welcher er steht, an den Druck in den Capillaren, muss die systolische Erweiterung derselben hemmen und schon dadurch die Circulation in ihnen erschweren. Ueberragt aber die Spannung aussen nur um ein Minimum den Druck innen im Capillarraume, so folgt ohne Weiteres ein gewisser Grad der Capillarcompression. Wie gering derselbe auch ausfallen mag, seine Wirkungen müssen grosse sein. Schon bei kaum bemerkbarer Verengerung geht die Hälfte der Stromgeschwindigkeit verloren, erhält also in der Zeiteinheit das Hirn nur die Hälfte der gewohnten und nöthigen Blutzufuhr.

Nun aber ist das Gehirn dasjenige Organ, welches das grösste Ernährungsbedürfniss und damit auch die grösste Empfindlichkeit gegen jede Ernährungsstörung besitzt. Die aus der Verlangsamung des Blutstromes resultirende Verlangsamung der Gewebslüftung und des Stoffwechsels schädigt sofort sein hochgehendes und anspruchsvolles Leben. In erster Stelle spürt diese Minderung und Störung die Hirnrinde, deren Ernährung wir uns durchaus im Zustande eines labilen Gleichgewichtes denken müssen, so dass die geringste Belastung ein vollständiges Umschlagen zur Folge hat.

Nach der Rinde leiden bei zunehmendem Drucke und wachsender Spannung des Liquor cerebro-spinalis die wichtigen Centra hinter der Brücke, in erster Stelle das des Vagus und das der vasomotorischen Nerven. Beide werden durch die Schmälerung ihrer Nahrungszufuhr zunächst gereizt, eine Reizung, der später die Lähmung folgt. Die Vagusreizung findet in der Pulsverlangsamung ihren Ausdruck, das wichtigste klinische Symptom des Hirndruckes. Der Reizung des vasomotorischen Centrums entspricht die Erhöhung des Blutdruckes. Dauert der anämische Zustand fort, ja nimmt er noch zu, so folgt die Lähmung der in Rede stehenden Centren. Die Pulsverlangsamung geht in Beschleunigung über, der erhöhte Druck fällt und sinkt tief unter die Norm. Im Thierexperimente können wir diese Veränderungen mit Hülfe unserer modernen Registrir-Apparate graphisch darstellen. Ich habe in meiner Bearbeitung der Kopfverletzungen solche Curven mehrfach gezeichnet, indem ich die Carotis eines narkotisirten Thieres mit Manometer und Kymographion in Verbindung brachte und nun durch eine vorher angebrachte Trepanationsöffnung Gelatine, Wachsmasse oder auch ein Schwammstück zwischen Knochen und Dura in die Schädelhöhle schob. Duret hat die gleichen Curven in noch grösserer Menge seinem Werke eingefügt und das Abfallen der Druckhöhe, wie das Schnellerwerden des Pulses im Lähmungsstadium zur Anschauung gebracht.

Dieselben Störungen der Hirnfunctionen und dieselbe Reihenfolge dieser Störungen beobachtet man überall, wo mehr oder weniger plötzlich, wie bei einer traumatischen Schädelbeengung, Anämieen der betreffenden Hirnbezirke erzeugt werden. Die Thatsache, dass an der Hirnbasis, mithin dort, wo das Vagus-Centrum und das der vasomotorischen Nerven liegt, lauter kleine und immer nur von einer Arterie versorgte Ernährungsgebiete liegen, lässt es möglich erscheinen, durch Verstopfung der betreffenden Endarterie, das zugehörige Territorium plötzlich blutleer zu machen. Fehlen ja doch im Verbreitungsbezirke der Endarterie die bei anderer Gefässeinrichtung schnell wieder die Blutzufuhr besorgenden Anastomosen. Will man also den Einfluss einer verminderten, oder gar gänzlich gehemmten Blutzufuhr zu den uns interessirenden Centren prüfen, so muss das durch Erzeugung einer Embolie in dem Stamm oder im Capillargebiete ihrer Schlagader gelingen. Von dieser Vor-

aussetzung ging eine Reihe von Experimenten aus, die ich 1880 mit Herrn Bastgen in Würzburg angestellt.*) An mit Aether betäubten und mit Curare ruhig gestellten Thieren, bei künstlich unterhaltener Respiration derselben, injicirten wir eine Oelemulsion in das distale Ende der Carotis, nachdem vorher ein anderes arterielles Gefäss mit dem Kymographion verbunden war. Unmittelbar darauf begann der Blutdruck zu steigen, indess die Pulszahl noch normal blieb. Erst nach 30—40 Secunden liess auch die Frequenz des Pulses nach, von 200 Schlägen sank sie auf 60 in der Minute. Der Druck war von 80 Mm. Hg. auf 150 und 160 gestiegen. Einige Minuten später gingen beide Erscheinungen zurück, es kam ein Augenblick, in dem die Circulation des Thieres ihren normalen Stand wieder erlangt zu haben schien, und zwar so, dass zuerst die Pulsfrequenz zunahm und 1—3 Minuten später das Sinken des Blutdruckes bemerkbar wurde. Aber auf der Norm blieben beide Werthe nicht, der Puls wurde immer frequenter, der Druck immer niedriger. Der ersten Periode, der Vermehrung des arteriellen Druckes und Verlangsamung des Pulses, folgte die zweite, die der Verminderung des Blutdruckes und Beschleunigung des Pulses. Ich muss auf Bastgen's Arbeit verweisen, um jeden Zweifel daran zu nehmen, dass irgend ein anderes Moment, als die Erfüllung der Arterien mit den obliterirenden Stoffen, also im gegebenen Falle die Fettembolie, Ursache der Erregung und späteren Lähmung der beiden Centra gewesen ist. Die Durchschneidung der Vagi und eine gut, d. h. ohne grösseren Blutverlust gelungene Durchschneidung der Medulla an ihrem obersten Abschnitte, bestätigten die Voraussetzung. Die Normalcurve des narkotisirten und curarisirten Hundes zeigte in der Carotis 17 Pulsschläge in 5 Secunden und einen Druck von 80 Mm. Hg. Nach Durchschneidung des Rückenmarkes, zwischen Crista occipital. ext. und Tuberculum postic. atlantis, wo vorher schonend und möglichst unblutig die Membrana obturatoria postica blossgelegt worden war, sank sofort der Blutdruck auf 40 Mm. Hg., während die Zahl der Pulsschläge sich nicht änderte. Nun wurde eine Mischung von Lycopodiumpulver und 6 pM. Kochsalzlösung erwärmt in das periphere Ende einer Carotis injicirt.

*) Bastgen, Ueber den Einfluss einer diffusen Hirnembolie auf die Centra des Vagus und der vasomotorischen Nerven. Verhandl. der physikal.-medic. Gesellschaft in Würzburg. Bd. XV. S. 220.

Allsogleich sank der Puls von den 17 auf 9 Schläge, während der Blutdruck nicht weiter stieg, im Gegentheil unter fortschreitender Lähmung auf 20, dann 15 und endlich bloss 5 Mm. Hg. sank. Der Versuch findet für das Vaguscentrum seine Ergänzung in einem weiteren, von Bastgen mitgetheilten Experimente. Eine junge Ziege, durch Chloroform und Aether tief betäubt, zeigte 9 Minuten nach Einlegen der Canüle in die Carotis eine Pulszahl von ca. 22 Schlägen in 5 Secunden und einen mittleren, arteriellen Druck von 90 Mm. Hg. 4 Minuten später, um 3 Uhr 12 Min., wurden 3 Ccm. Lycopodium, gemischt mit 6 Ccm. erwärmter 6pM. Kochsalzlösung, gegen das Hirn injicirt, worauf alsbald der Blutdruck auf 140 Mm. Hg. stieg und die Pulsfrequenz auf 11 Schläge sank. Um 3 Uhr 19 Min., als das Manometer einen Druck von 160 Mm. Hg. und 10 Pulsschläge notirte, wurden beide vorher dazu präparirte Vagi schnell durchschnitten. In demselben Momente wurde der Puls enorm beschleunigt, so dass er zwischen 24 und 26 Schlägen in 5 Secunden schwankte; der Druck änderte sich zunächst nicht, stieg vielmehr noch weiter bis 180 Mm. Hg., um dann erst in's Sinken überzugehen und so den Anfang der zweiten Periode zu machen, welche unter Zunahme dieses Sinkens und unter immer schwächer werdenden, unregelmässigen und aussetzenden Pulsen mit dem Tode endigte.

Wenn diesen Erscheinungen einer schnell sich entwickelnden Hemmung und Stockung des Kreislaufes in der Schädelhöhle der Symptomencomplex des traumatischen Hirndruckes bis in's Einzelne entspricht und gleicht, so liegt es nahe, auch ihn auf eine acut anwachsende Hirnanämie zu beziehen. Für diesen fast unvermeidlichen Schluss treten die Ergebnisse des Thierversuches sehr entschieden ein. Es gelingt festzustellen, dass zwischen der Grösse des Raum beanspruchenden Momentes und der Schwere der beobachteten Störungen ganz bestimmte Relationen bestehen. Je mehr Raum die Wachsmasse, die wir injiciren, einnimmt und je schneller sie ihn bei höherem Stempeldrucke occupirt, desto schwerer sind die Reizungen und desto früher gehen sie in die Lähmungen über. Diese festen Beziehungen zwischen dem Injectionsdrucke, der die Wachsmasse eintreibt, und dem Beginn der Pulsverlangsamung und Blutdrucksteigerung, sowie ihres Ueberganges in Pulsbeschleunigung und Druckerniedrigung, hat Duret graphisch dargestellt,

eine Skizze, die ich in meinem Buche über Kopfverletzungen reproducirt habe. Während der Injectionsdruck sich von 18 auf 27 Mm. Hg. hebt, sinkt die Pulsfrequenz von 80 auf 13 und steigt der Blutdruck von 160 auf 220, ja sogar noch höher. Wird der Injectionsdruck noch höher getrieben, von 27 auf 35, so wird die Pulsverlangsamung von der Pulsbeschleunigung abgelöst, indem rasch die Frequenz von 30—40—100 steigt. Nun erst folgt das Absinken des Blutdrucks, genau wie in Bastgen's Experimenten.

Wir betrachteten diese Congruenz der Erscheinungen und diese Constanz der Beziehungen zwischen der injicirten Masse, der Pulsfrequenz und der Höhe des Blutdrucks als Beweis der behaupteten Hirnanämie. Naunyn und Schreiber*) haben dem unserigen ein neues Argument hinzugefügt. Sie zeigten durch eine besondere Versuchsanordnung, dass der Eintritt der Hirndrucksymptome beschleunigt und durch viel geringere Druckhöhen als in der Norm hervorgebracht werden kann, wenn vorher der Blutdruck in den Hirnarterien herabgesetzt worden war. Hierzu steigerten sie den Druck im Liquor cerebro-spinalis dadurch, dass sie erwärmte 6 pM. Kochsalzlösung in den Sack der Dura von der Cauda equina aus unter bestimmten Druckhöhen injicirten. War vorher bei einer Reihe von Hunden die Anwendung von 90 und 80 Mm. Hg. Injectionsdruck durch 70 und mehr Secunden wirkungslos geblieben, so trat fast augenblicklich nach hinzugefügtem Absperren der Hauptarterien des Halses bei den betreffenden Thieren die Pulsverlangsamung und Blutdrucksteigerung auf. Zum Versuche waren bloss solche Thiere gewählt worden, welche den Verschluss der bezüglichen Arterien ohne die Symptome der acuten Hirnanämie vertragen hatten. Der Blutabschluss allein war hier ebenso, wie die blosse intrapiale Drucksteigerung, ohne wahrnehmbare Störungen geblieben, beide zusammen aber riefen sofort die Hauptphänomene des Hirndruckes hervor, oder, mit anderen Worten, die ihrer geringen Höhe wegen wirkungslosen Compressionsgrade wurden wirkungsvoll, sowie ihnen der Verschluss der Hirnarterien hinzugefügt worden war. Umgekehrt gelang es den beiden Experimentatoren durch Compression der Bauchaorta oberhalb des Abganges der Mesaraica, welche den Blutdruck in den Carotiden sehr bedeutend,

*) Naunyn und Schreiber, Ueber Gehirndruck. Leipzig 1881. S. 55 ff.

ja zuweilen fast um das Doppelte zu steigern pflegt, die Wirkung einer erhöhten intracraniellen Compression zu compensiren. Wenn sie bei Zuklemmen der Bauchaorta den intracraniellen Druck durch eine intrapiale Injection von 112 Mm. Hg. Höhe steigerten, blieben die Hirndrucksymptome aus, um sofort bei Nachlass der Aortencompression und dadurch bedingtem Zurückgehen des arteriellen Blutdruckes sich wieder einzustellen. Wirksame Injectionsdrucke können dergestalt durch Steigerung des Blutdruckes unwirksam gemacht werden.

Ist es richtig, dass das Eintreten der Hirndruckerscheinungen ganz und gar abhängig ist von der Höhe des in den Hirnarterien herrschenden Blutdruckes, so ist diese Thatsache eine neue Stütze für die Erklärung der Hirndrucksymptome durch eine bestimmte Circulationsstörung, und zwar eine rasch sich vollziehende Stockung und Verlangsamung des Kreislaufes in der Schädelhöhle.

Aus diesen Gründen identificirt die moderne Lehre vom traumatischen Hirndrucke ihn mit einer acut entstehenden, allgemeinen Hirnanämie. Die Besonderheit seiner Symptome bezieht sie einmal auf die Art des Zustandekommens und des Anwachsens der Circulationsstörung, auf die Schnelligkeit ihrer Entwickelung, sowie auf ihre Intensität und Höhe, zum anderen aber auf die Empfindlichkeit der verschiedenen Hirntheile gegen eine gleich starke Beeinträchtigung des Kreislaufes, eine Verschiedenheit, die abhängig ist von dem ihnen immanenten Ernährungsbedürfnisse.

Wir halten demnach die Symptome des Hirndruckes für zusammengesetzt aus einer regelmässigen und stets gleichen Succession von Störungen der Willensaction bis zum Verlust des Bewusstseins im Sopor und Coma, bei gleichzeitiger Entwickelung von Pulsverlangsamung und Blutdrucksteigerung, welche bei weiterer Zunahme des raumbeschränkenden Momentes in Pulsbeschleunigung und tiefes Herabsinken des Blutdruckes übergehen. In dieser regelmässigen Combination und dieser gleichmässigen Succession der Störungen liegt die Möglichkeit für uns Chirurgen, den traumatischen Hirndruck, d. h. die durch Ansammlung eines acut anwachsenden Extravasates entstehende Raumbeschränkung, zu diagnosticiren.

Adamkiewicz streitet uns das ab. Das Hirn werde comprimirt, sagt er, die Spannung des Liquor cerebro-spinalis aber niemals erhöht, von vorne herein niedrig, bleibe sie auch, was

immer am Hirne geschehe, niedrig und unbedeutend. Das müsse sie aus zwei Gründen bleiben. Erstens weil der Liquor ein einfaches Transsudat der Blutcapillaren sei. Das Transsudirte aber könne niemals den Druck des Transsudirenden annehmen. Zweitens weil er stets seine Abflusswege habe, die ihn, sowie er in stärkere Spannung zu gerathen drohe, momentan auch wieder entlasteten.

Beide Argumente kann ich nicht gelten lassen. Wer von uns Chirurgen einmal den Druck, unter welchem die Hydrocele-Flüssigkeit steht, gemessen hat, wird gefunden haben, dass derselbe ein recht hoher ist, höher stets, als der auf ungefähr 200 Mm. einer Wassersäule geschätzte Seitendruck in den Capillaren. Für uns Chirurgen hat also die Annahme einer hochgradig gespannten Gewebsflüssigkeit nichts Befremdendes. Wenn wir in irgend eine Geschwulst zu therapeutischen Zwecken eine parenchymatöse Injection machen, können wir ein und das andere Mal auch Gelegenheit haben, zu sehen, wie die Oberfläche der Geschwulst an der Injectionsstelle blass wird. Die Vermehrung der Gewebsspannung hat alsdann so gewirkt, wie ich mir dachte, dass eine stärker gespannter Liquor cerebro-spinalis auf die Hirncapillaren wirken könne, sie comprimirend und anämisirend. Die Kraft, welche ausser dem von den Gefässen mitgetheilten Blutdrucke den Liquor cerebrospinalis spannt, habe ich in der Elasticität der Dura gesucht, auf deren elastische Eigenschaften ich die von Bardeleben für die Venen-Elasticität ermittelten Zahlen übertrug. In einer lesenswerthen Arbeit Landerer's ist dieser Gedanke verallgemeinert worden. Ich nehme mir die Freiheit, an der von Landerer entworfenen Schablone (s. Fig. 1.) für die Berechnung der Gewebsspannung ihren vom Blutdrucke unabhängigen Theil zu erörtern.

Die Spannung der Gewebsflüssigkeit sei D′, die des Blutes in den Capillaren D. Die Elasticität der Capillarwand E, die der Gewebe, in unserem Falle z. B. der Dura, E′. Dann ist $D' = D - E + E'$.

Es ist die Spannung der Gewebssäfte zunächst von 3 Factoren abhängig, vom Blutdrucke, von der Capillar-Elasticität und von der Elasticität der Gewebe. Letztere hat unmittelbar mit dem Blutdrucke und der Capillar-Elasticität nichts zu thun, stellt vielmehr eine selbständige Grösse vor.

Alle thierischen Gewebe sind elastisch, Haut wie Knochen,

verschieden nur in den Grenzen und der Vollkommenheit ihrer Elasticität. Die Gewebs-Elasticität hat eine rückwirkende Kraft auf das, was die Gewebe einschliessen, in unserem Falle auf den Liquor cerebro-spinalis. Diese elastische Rückwirkung der mit einem hohen Elasticitäts-Coëfficienten begabten Dura ist es, welche ausser dem Blutdrucke den Liquor cerebro-spinalis spannt, und welchen zu berücksichtigen Adamkiewicz unterlassen hat.

Fig. 1.

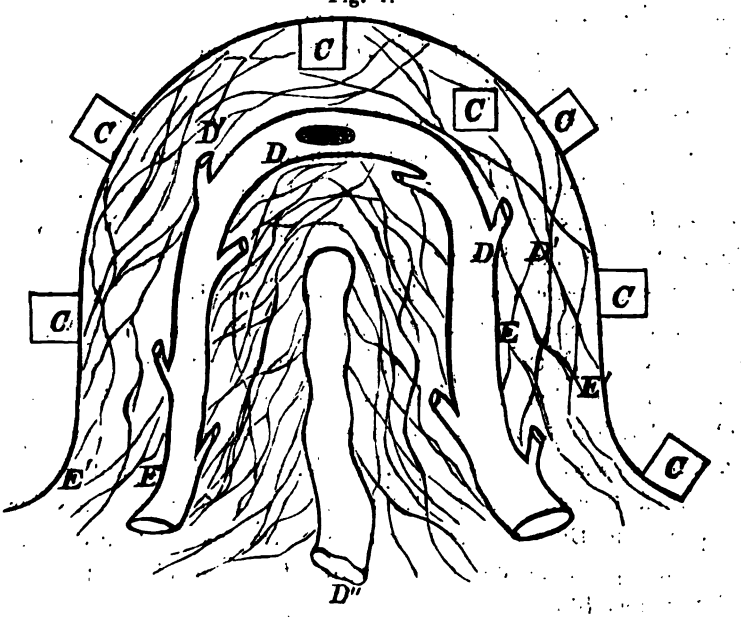

Ganz richtig schliesst hieraus Landerer, dass innerhalb des Schädels die gespannte Dura mater einen wesentlichen Theil des Blutdruckes trägt, da den vollen auf ihr lastenden Blutdruck auszuhalten die Wand der Capillaren zu schwach ist. Giebt man dieses zu, so müssen, wie Landerer schreibt, „vom Gewebe aus auch eine Reihe schwer wiegender physikalischer Einwirkungen auf die Circulation des Blutes innerhalb der Capillaren erfolgen". Diese Einwirkungen sind es, welche meinen Schilderungen über die Entstehung der Capillarcompression bei acut sich entwickelnden Raumbeschränkungen im Schädel zu Grunde gelegt wurden.

Landerer hat versucht, in Zahlen die den Geweben und Gewebssäften eigenthümliche Spannung auszudrücken, neben demjenigen

Theile ihrer Spannung, welcher vom Blutdrucke ihnen geliefert wird. Er stiess in das betreffende Gewebe eine feine Troicartcanüle, welche mit einer graduirten Bürette durch einen kurzen Kautschukschlauch verbunden war. Die Bürette war mit einer 6 pM. Kochsalzlösung gefüllt und gestattete leicht die Bestimmung vom jeweiligen Niveaustande dieser Flüssigkeit. Es wurde diejenige Druckhöhe notirt, bei welcher die Kochsalzlösung langsam anfing aus dem Apparate in das Gewebe zu treten, oder nach langsamem Fallen Niveaustillstand eintrat. Die Höhe der Flüssigkeitssäule gab jetzt das Maass für den Druck in dem Gewebe, innerhalb dessen die Canüle stak.

Diese einfache Methode lässt sich auch zur Bestimmung des Druckes, der in den subarachnoidealen Räumen herrscht, gebrauchen. Ich legte zu dem Zwecke das untere Ende des Durasackes an den letzten Lendenwirbeln eines Hundes so bloss, wie Naunyn und Schreiber gethan haben, und führte in den Sack die mit der graduirten Bürette verbundene Canüle. Der Druck, den ich dergestalt bestimmte, schwankte zwischen 120 und 160 Mm. einer Wassersäule. Mithin ist er ein positiver und nicht geringer, ja ein Druck, der dem im Capillarsysteme vorhandenen nicht wesentlich nachstehen kann. Ist er aber das, so muss er der Capillarwandung gewissermaassen zu Hilfe kommen, d. h. mit dieser den Blutdruck tragen, oder richtiger auf die ihn einscheidenden Gewebe, in specie die Dura mater, übertragen. Daraus folgt unvermeidlich, dass die Spannung des Gewebssaftes bestimmend ist für die Circulation des Blutes.

Gelänge es, am lebenden Menschen die Spannung des Liquor cerebro-spinalis zu messen und ihre Schwankungen in Zahlen auszudrücken, so würden wir ohne Weiteres wissen, ob das eben entwickelte Resultat des Thierversuches auch für uns gilt, mit anderen Worten, ob der Druck der Gewebsflüssigkeit des Hirnes ein hoher oder tief unter dem Capillardrucke stehender ist. An dem Sacke einer Meningocele oder einer Myelo-Meningocele sind solche Versuche ausführbar. Die antiseptischen Cautelen gestatten uns ihre Vornahme ohne jede Gefahr für unsere Patienten, ja helfen mitunter zur Diagnose und daher auch zur Wahl einer entsprechenden Operationsmethode. In einer Morgensitzung des heuerigen deutschen

Chirurgen-Congresses habe ich ein $^5/_4$ Jahre altes Kind vorgestellt, das über dem ersten unverschlossenen Bogen der Kreuzbeinwirbel eine reine, durch eine verhältnissmässig enge Lücke nur mit dem Wirbelcanale communicirende Meningocele trug und durch Exstirpation des Sackes von mir geheilt worden war. Den Stiel, d. h. die enge, hohle Fortsetzung in die Rückgratshöhle, hatte ich mit einem Catgutfaden unterbunden und die Wunde darüber nach genauer Blutstillung vernäht. An der 14 Ctm. langen Narbe konnte ich zeigen, dass die Geschwulst mehr als die Grösse einer Mannesfaust besass. Dieses Kind war das Object meiner Versuche gewesen, nachdem eine längere Beobachtung festgestellt hatte, dass die Geschwulst nicht mehr wuchs, also auch durch eine rasche Grössenzunahme ihre Wandungen nicht mehr in aussergewöhnlicher Weise dehnte.

Ich hatte einen Troicart construirt, der genau von seinem Mucro erfüllt und verschlossen wurde, seitlich aber noch eine zweite kurze, zur Verbindung mit dem Manometer bestimmte Röhre trug. Das Zurückziehen des Dolches bis zu einer bestimmten Marke öffnete dieses Seitenrohr. Innen war die Canüle genau cylindrisch, aussen etwas conisch, zum Griffe sich verdickend gearbeitet, damit sie fest in den Decken des Sackes stecken und dem Aussickern von Flüssigkeit wehren konnte. Als Manometer diente ein Quecksilbermanometer, wie es zu Untersuchungen über den Blutdruck bei kleinen Thieren gebraucht wird. Ich dankte es der Empfehlung Prof. Kronecker's, der so liebenswürdig war, meinen Versuchen sein Interesse zu schenken. Am Kymographion wurde die Nulllinie gezogen bei horizontaler Lage des Kindes, das wir mit und ohne Chloroform untersuchten. Nach Vorziehen des Dolches bis zu seiner Marke stieg das Quecksilber sofort auf 22 Mm. Das Kind schrie hierbei, so dass es eine Zeit lang dauerte, bis wir unseren Versuch fortsetzen konnten. Die Fig. 2 soll die wichtigsten Phasen desselben wiedergeben.

Die Unterbrechungen sind von der Zeichnung weggelassen. Das erste S deutet den Beginn des Versuches, den Hochstand beim Schreien mit 22 Mm. an. Als das Kind sich beruhigt hatte, stand die Quecksilbersäule auf 15 Mm. und blieb mit den gleich zu erwähnenden, gut abgebildeten Schwankungen so stehen. Die Schwan-

kungen waren leicht als respiratorische und pulsatorische, namentlich in der Chloroformnarkose, in welcher das Kind lag, zu unterscheiden. Aus der Zeichnung geht das ohne weitere Beschreibung hervor. Nur einmal hat das Kind noch während der Narkose aufgeschrieen, beim zweiten S, auch da ist das Ansteigen unverkennbar. In sitzender Stellung des Kindes, bei h, ändert sich der Quecksilberstand nur wenig, er sinkt um etwas auf 14 Mm., bei Tiefstand des Kopfes und erhobenem Becken sinkt er bedeutend (t), auf 10—12 Mm., während er kurz vorher, bei horizontaler Lage, sogar 21 Mm. betragen hatte. Die stärkste Steigerung auf 26 (F) und 30 Mm. (F1) erhielten wir augenblicklich, wenn wir die beim Kinde noch offene Fontanelle mit dem Finger drückten.

Fig. 2.

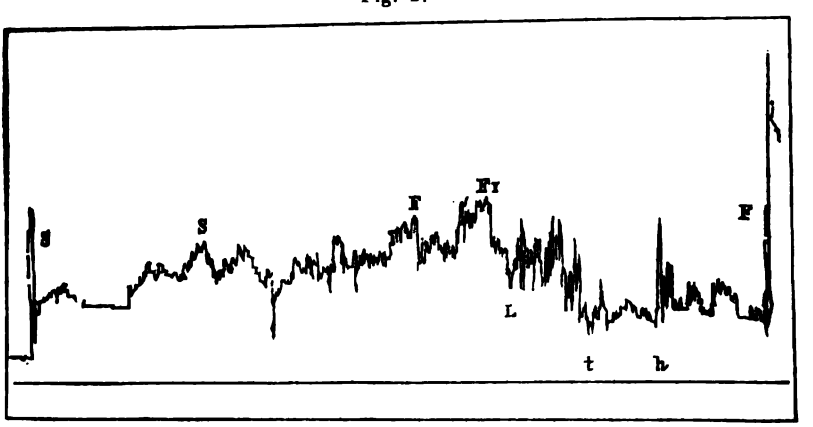

Nach Adamkiewicz soll der Tiefstand der Fontanelle einer cerebralen Anämie entsprechen; der künstlich von mir hergestellte Tiefstand steigerte die Spannung des Liquor cerebro-spinalis, wie ich meine, durch Verdrängung desselben aus dem Schädel zum Rückgrat, also durch jenes Fluthen, welches ich in meiner Darstellung des Hirndruckes geschildert habe.

Ich will nicht behaupten, dass bei jedem Menschen und jedem Kinde die Spannung des Liquor cerebro-spinalis gerade so gross sein wird, wie bei dem von mir untersuchten Kinde. Gewiss wird sie individuellen Schwankungen unterliegen, gewiss auch hat die Meningocele auf sie Einfluss. Allein das von mir untersuchte Kind

functionirte in jeder Beziehung, so auch in Bezug auf Hirn und Rückenmark, genau wie jedes andere Kind seines Alters. Damit lieferte es den Beweis, dass der hohe Druck in der Gewebsflüssigkeit seines Hirnes und Rückenmarkes wohl von diesen Organen vertragen wurde, ja vielleicht für ihre Function ein physiologisches Postulat ist. Ich nehme keinen Anstand, mit Landerer zu behaupten, dass, je mehr von der Blutspannung auf die Gewebssäfte übertragen wird, um so rascher auch die Flüssigkeitsbewegung in den Gewebsspalten vor sich geht, um so lebhafter und intensiver der Stoffaustausch zwischen Gewebselementen und Gewebsflüssigkeiten ist. Der schnellsten Lüftung und des regsten Stoffwechsels bedarf aber gerade das Hirn des Menschen.

Die Spannungswerthe des Liquor cerebro-spinalis waren bei dem Kinde meiner Untersuchung bei Weitem grösser, als ich sie bei meinen Hunden gefunden hatte, aber nicht viel höher, als sie Key und Retzius, sowie Quincke bestimmt haben. Erstere setzten sie gleich 12—16 Mm. Quecksilber, Letzterer, der, wie ich, an Meningocelen maass, auf 4—25 Mm. Nimmt man dazu, dass die Schwankungen des Binnendruckes im Auge auf 18—35 Mm. angegeben werden, so haben meine Zahlen nichts Auffallendes.

Wenn bei einem normal functionirenden menschlichen Gehirne, wie dem des von mir operirten Kindes, die Spannung des Liquor cerebro-spinalis dem Drucke einer Wassersäule von 203, ja im Schreien von 300 Mm. Höhe entspricht, während nach Kries und Landerer's Deductionen der Druck in den Hirncapillaren auf etwa 200 Mm. Wasserhöhe geschätzt werden kann, so ist es klar, dass ein gewaltiger Theil des Blutdruckes von der die Capillaren umgebenden Flüssigkeit getragen werden muss. Dann aber ist diese für die Blutbewegung von nicht geringerem Werthe, als die Elasticität der Gefässwandungen.

Ist aber die hohe Spannung des Liquor cerebro-spinalis ein bestimmender und entscheidender Factor der Circulation, so ist ihre Zu- oder Abnahme keine gleichgiltige Sache, sondern von augenblicklicher Rückwirkung auf den Kreislauf in der Schädelhöhle. Die Cerebrospinalflüssigkeit ist also nicht, wie Adamkiewicz meint, indifferent für die Blutbewegung, sondern gerade das Gegentheil davon. Deswegen kann sie ohne Weiteres durch

primäre oder secundäre Zunahme ihrer Spannung die Ursache der schwersten cerebralen Circulationsstörungen werden. Indem sie den Kreislauf fördert oder hemmt, bringt sie unter denjenigen Umständen, welche im traumatischen Hirndrucke gegeben sind, das Blut im Binnenraume des Schädels zu verlangsamtem, vermindertem und zuletzt stockendem Gange.

Ich konnte an dem in Rede stehenden Kinde das alles unmittelbar demonstriren. Drückte ich mit meinen Fingern die Geschwulst über der sacrolumbalen Gegend zusammen, so wurde das Kind unruhig, streckte heftig Beine und Arme aus und schrie mehrmals auf. Dann richteten sich die Bulbi nach oben, das Köpfchen sank zurück, die Glieder hingen schlaff herab, das Kind schien tief und ruhig zu schlafen. Ein Assistent, der den Puls controlirte, bemerkte sofort dessen Verlangsamung, von 100 und 120 war er fast augenblicklich auf 50 und 40 gesunken. So im Sopor gleichmässig tief aber langsam und selten athmend, konnte man das Kind längere Zeit erhalten. Verstärkte ich aber jetzt den Druck, so traten schwere Respirationsstörungen auf. Das Athmen setzte aus und zwar genau wie im Cheyne-Stokes'schen Phänomen, 10 und mehr Secunden hindurch; dann begannen oberflächliche, an Tiefe nach und nach zunehmende Athemzüge, die immer rascher folgten, um wieder, scheinbar plötzlich, in die Athempause überzugehen. Selbstverständlich habe ich diesen beängstigenden Versuch nicht oft wiederholt, während ich das Einschlafen des Kindes und die Pulsverlangsamung in der Klinik und vor einem Kreise von Collegen demonstrirt habe.

Hier liegt doch nun unzweifelhaft eine primär erhöhte Spannung des Liquor cerebro-spinalis vor, welche Höhen erreicht, bei denen sie den Kreislanf in der Schädelhöhle durch Venen- und Capillarcompression so sehr erschwert, dass er im Sinne einer acut sich entwickelnden Anämie die Ernährung und das Leben und Weben des Gehirnes stört. Mithin ist der auf Steigerung der Spannung des Liquor cerebro-spinalis beruhende Hirndruck mit seinem typischen Symptomencomplexe von Sopor, Coma, Pulsverlangsamung und Blutdrucksteigerung eine reale Grösse. In meinem Versuche an der Meningocele des $^5/_4$jährigen Kindes liegt eine Verdrängung des Liquor

durch Raumbeschränkung, wie sie der Druck auf den Wassererfüllten Sack erzeugt, vor. Gerade dieselbe Raumbeschränkung der Schädel-Rückgratshöhle macht jedes schnell anwachsende intracranielle Extravasat. Es macht daher auch dieselben Symptome. Das habe ich schon an den Krankengeschichten zu zeigen versucht, die ich als Typen des traumatischen Hirndruckes in meinem Buche aufführte. Seitdem haben Weljaminow*) und Wismann die Zahl der bezüglichen Beispiele gemehrt.

An Kindern mit Meningocelen können wir durch nicht allzu schwere Verbesserungen des oben beschriebenen Verfahrens feststellen, bei welcher Druckhöhe die Unbesinnlichkeit und bei welcher die Pulsverlangsamung eintritt. Damit ist die Lehre vom traumatischen Hirndrucke in Folge einer schnell sich entwickelnden Raumbeschränkung zum Abschlusse gebracht und so klar gelegt, dass sie Jedem in Gestalt eines unzweideutigen Versuches demonstrirt werden kann.

Nicht alles das, was als pathologischer Hirndruck aufgeführt zu werden pflegt, deckt sich mit der traumatischen Compressio cerebri. Nur die letztere ist Gegenstand meiner chirurgischen und experimentellen Studien gewesen. Ich will gern zugeben, dass in der Art, wie Adamkiewicz auf eine beschränkte Hirnstelle durch Druck einzuwirken sucht, er Bedingungen geschaffen hat, die es gestatten, gewisse Degenerationen des Hirnes und Rückenmarkes besser zu studiren, als seither. Adamkiewicz hat daher auch seine Darstellungen und Schlüsse ziemlich über das ganze Gebiet der Gehirnpathologie ausgedehnt. Für uns Chirurgen ist es wichtig, dass Adamkiewicz' Anwendung der quellenden Laminariastifte eine treffliche Methode zur Untersuchung der localen Störungen unter einem Extravasate geschaffen hat. Wir haben den localisirten Hirndruck niemals geleugnet, wir haben auch niemals behauptet, dass das, was für eine Flüssigkeit gilt, sich ohne Weiteres auf ein festes Gewebe übertragen lasse. Dass wir hierin ganz präcise unterschieden haben, dafür erlaube ich mir den bezüglichen Passus aus meiner Darstellung dieses Verhältnisses wiederzugeben: „Würde die Gehirnsubstanz denselben Aggregatzustand wie die Cerebrospinal-

*) Weljaminow, Petersburger med. Wochenschrift. 1881. S. 455.

flüssigkeit besitzen, so müsste sich jeder Druck, er treffe wo er wolle und ziele wohin er wolle, gleichmässig nach allen Seiten fortpflanzen. Aber die Nervenmasse, so weich und zart sie auch ist, gehört zu den festen Körpern und verhält sich höchstens der enormen Kraft eines Naheschusses gegenüber dem Wasser ähnlich. Die Störungen, welche Hirndruck machen, afficiren die unmittelbar unter ihnen gelegene Stelle mehr als ihre Nachbarschaft, und diese wieder bedeutender, als entferntere Abschnitte. Ich habe das durch ein Leyden nachgebildetes Experiment anschaulich zu machen gesucht u. s. w." Weiterhin schliesse ich wie folgt*): „Es ist also durchaus richtig, dass derjenige Hirntheil, welcher zunächst der drückenden Stelle liegt, am meisten afficirt wird." „Unter dem Blutklumpen ist die Hemisphäre napfförmig vertieft, die Gyri sind um diese Grube abgeflacht, blutleer, wie ausgepresst." Aber selbst ein streng localisirter Druck verdrängt aus der gedrückten Stelle den Liquor cerebro-spinalis und erhöht dadurch die Gesammtspannung in der Schädelhöhle. Um wie weit diese erhöht werden kann, ehe sie sich durch Beeinträchtigung der gesammten intracraniellen Circulation schädlich erweist und bemerkbar macht, ist genau nicht anzugeben, zumal hier die grössten individuellen Verschiedenheiten sich geltend machen. „Die Raumbeengung, welche durch die Anwesenheit des Gerinnsels gegeben ist, beeinträchtigt die gesammte Blutbewegung im Hirne; aber ehe sie noch so allgemein wirken konnte, schädigt sie zunächst die ihr in erster Stelle unterworfene und weichende Nachbarschaft. Hier presst sie das Blut und die Lymphe aus und schafft dadurch die Störungen, welche von der aufgehobenen Function gerade dieser Theile abhängig sind."

Es giebt noch einen Weg, auf welchem das von der übrigen Blutbewegung abweichende Verhalten der intracraniellen Circulation klar gelegt werden kann. Bekanntlich pulsiren alle unsere Organe gerade so wie das Hirn im offenen und im geschlossenen Schädel. Die plethysmographischen Versuche fehlen ja jetzt keiner Vorlesung über die Physiologie der Blutbewegung. Aber alle anderen Organe liegen in ausdehnbaren Hüllen, so z. B. die Muskeln des in's Wasser getauchten Vorderarmes oder Unterschenkels. Der

*) v. Bergmann, Die Lehre von den Kopfverletzungen. 1880. S. 347 ff.

systolische Zuwachs an Blut dehnt die Haut aus und überträgt ihre Ausdehnung auf das Wasser, in welchem das Glied liegt. Der Wasserspiegel pulsirt und eine sehr einfache Vorrichtung macht seine Pulsationen dem Auge und den registrirenden Apparaten zugänglich. Anders verhält sich das Hirn. Seine knöcherne Einscheidung kann nicht ausgedehnt werden. Die Innenfläche derselben trägt den Druck und giebt ihn sofort wieder, reflectirt ihn auf das sich ausdehnende Organ. Dadurch nimmt die Spannung seines Gewebssaftes noch weit mehr zu, als wenn seiner Hülle ein Nachgeben und Ausweichen gestattet wäre. So erhöht sich im Momente des systolischen Zuwachses der Blutmenge die Spannung des Liquor cerebrospinalis ganz bedeutend. Der in den Arterien und Lymphräumen gesteigerte Druck wird nur an jenen Stellen sich auszugleichen vermögen, wo der mittlere Druck ein geringerer ist. Da der Blutdruck von den Arterien zu den Venen immer niedriger wird, so müssen gerade die Capillaren und Venen es sein, die einer Compression noch fähig, jetzt gedrückt werden. Wenn die moderne Theorie des traumatischen Hirndruckes eine richtige ist, so haben die Venen im Binnenraume des Schädels, als derjenige Theil des Gefässsystemes, in welchem der geringste Druck herrscht und der deswegen am ehesten zusammengedrückt werden kann, einen intermittirenden oder richtiger gesagt remittirenden Aussendruck zu ertragen. Folge dieses letzteren ist nothwendig eine rhythmische Caliberschwankung der intracraniellen Venen, welche ihren sonst continuirlichen Blutstrom in einen discontinuirlichen, stossweisen verwandelt, d. h. zu Pulsationen zwingt.

Schon 1873 hat eine unter meiner Leitung verfasste Dissertation von Cramer, gestützt auf 40 wohlgelungene Experimente an grossen Thieren, Hunden, Schafen und Kälbern, die graphische Darstellung der Venenpulsation im Hirne gebracht. Obgleich unsere referirenden Zeitschriften und Blätter fast alle den Inhalt dieser Arbeit, auf die viel Fleiss und Mühe verwandt worden ist, wiedergegeben haben, hat doch erst 9 Jahre später Mosso die Venenpulsation im Schädel entdeckt! Ich zürne nicht darüber, dass die aus der Werkstatt des Chirurgen hervorgegangene Arbeit den Meistern der nicht angewandten Biologie unbekannt geblieben ist. Helfreich hat in der Festschrift zu Henle's Jubiläum das Ver-

dienst Cramer's gegenüber Mosso richtiggestellt und voll gewürdigt, ja unsere Deutung der Venenpulsation im Schädel auch zur Erklärung der Venenpulsation auf der Sehnervenpapille verwerthet.

Ich würde den Umstand, dass Cramer's Arbeit so wenig bekannt geworden ist, gar nicht erwähnt haben, wenn ich nicht aus dem wichtigsten Theile der Adamkiewicz'schen Abhandlung, dem, welchen er „Experimentalkritik der herrschenden Lehre vom Hirndrucke" nennt, erfahren hätte, wie nützlich es den uns nach- oder entgegenarbeitenden Autoren gewesen wäre, wenn sie Cramer's Arbeit gelesen hätten.

Blutdruckbestimmungen in den Venen gehören zu den schwierigsten Versuchen und dürfen auf Zuverlässigkeit nur dann Anspruch machen, wenn sie unter einer Reihe von Cautelen ausgeführt worden sind, die Cramer aufgezählt und geschildert hat. Durchaus unbrauchbar zu den in Rede stehenden Experimenten sind Kaninchen. Ihre flachen Hirnwindungen enthalten in den Subarachnoidalräumen der Furchen so wenig Liquor cerebrospinalis, dass bekanntlich an ihrem Hirne das Phänomen der Pulsation im Grunde eines Schädeldefectes nicht wahrgenommen werden kann. Der Mangel an Liquor cerebrospinalis ist es, der Versuche, wie sie Adamkiewicz angestellt hat, unmöglich macht. Dazu kommt die Kleinheit der Thiere. Selbst kleinere Hunde geben widersprechende Zahlen, oder wenigstens so schwankende Werthe, dass wir aus ihnen ein Facit nicht ziehen konnten. Es ist für diese Versuche eben unerlässlich, grössere Thiere zu wählen, wie das Cramer richtig erkannt und gethan hat. Seine besten Versuchsthiere waren Kälber, von denen 9 geopfert wurden, um die Venenpulsationen auf der Trommel des Kymographion zu zeichnen und zu messen. Bei den verschiedenen Individuen dieser Species zeigten die Druckhöhen in den Venen enorme Unterschiede, bei ein und demselben aber schwankten sie, während der oft langen Versuchszeit nicht, oder nur sehr wenig. Es ist ferner unerlässlich, die Vene, an der man experimentirt, dicht an ihrer Austrittsstelle aus dem Schädel blosszulegen, damit nur das aus den klappenlosen Sinus stammende Blut in die Canüle tritt. Besser noch wäre es, wie Mosso es später auch gethan hat, den Sinus selbst zu wählen. Uns wollte das nicht gelingen,

indem der Faden, welcher die Canüle einbinden sollte und durch Umstechung um den Sinus geführt wurde, stets auch die Dura verletzte, so dass aus der Stichwunde Liquor cerebrospinalis floss und damit den Versuch verdarb.

So, wie Adamkiewicz, laut Schilderung auf S. 57 seiner Abhandlung, die Thierversuche angeordnet hat, mussten sie resultatlos bleiben, d. h. das ergeben, was sie ergeben haben, keine Veränderung in der Venencirculation, was auch mit dem Liquor cerebro-spinalis vorgenommen wurde. Die Vene, in welche Adamkiewicz so geschickt war, eine Canüle einzuführen, ist ein so dünner Faden, dass die Einführung den meisten Experimentatoren nicht gelingt. Sie spielt ferner gar nicht die Rolle einer Jugularis interna des Menschen. Allerdings gelangt sie auch in das Foramen jugulare und durch dasselbe in den Sinus transversus, aber unmittelbar am Rande des Drosselloches nimmt sie Zweige aus den tiefen Halsmuskeln und den Vertebralvenen auf, so dass man in ihr niemals bloss Hirnblut, d. h. Blut aus der Schädelkapsel allein, sondern überwiegend Muskelblut bekommt. Cramer hat das Gefäss bezeichnet, das allein für den betreffenden Versuch gewählt werden darf und das nicht im Gebiete der Jugularis interna, sondern in dem der von Adamkiewicz gerade unterbundenen Jugularis externa liegt. Die Hauptabzugscanäle des venösen Gehirnblutes bilden stets die beiden Jugulares externae. Jede von ihnen entsteht zunächst in der Höhe des Kehlkopfes aus der Vereinigung der vorderen und der hinteren Gesichtsvene. Während sich in die erstere die Venenzweige des Gesichtes und der Zunge ergiessen, münden in die andere die Ohrvene, die Schläfenvene und die aus dem Sinus transversus kommenden Gefässe, deren vereinigter kurzer Stamm der Vena jugularis interna des Menschen entsprechen würde. Dieser Stamm ist von uns dicht am Foramen jugulare durch die von Cramer angegebene Schnittrichtung und Präparation aufgesucht worden. Er ist beim Kalbe ungleich stärker ausgebildet, als beim Hunde, und liegt tief, in der Mitte zwischen Processus mastoideus und Unterkieferrand, so dass die Fascia parotideo-masseterica durchschnitten und der Rand des Masseter zur Seite gezogen werden muss. Wie die Durchschneidung der Drüsensubstanz der Parotis zu umgehen ist und eine stumpfe Präparation die Gefässe zu

schonen hat, ist auf S. 27 der Cramer'schen Arbeit nachzulesen. Genug, dass allein hier und nirgend anders bei grossen Thieren die uns interessirenden Beziehungen zwischen den Druckschwankungen im Liquor cerebro-spinalis und den Venenpulsationen studirt werden können. Bei Kaninchen ist das Verhältniss nur wenig anders. Hier ist es die Vena temporalis, welche regelmässig durch ein Emissarium vor dem Meatus auditor. externus mit dem Sinus transversus communicirt und eine ungleich breitere Bahn zu letzterem vorstellt, als die, welche der verschwindend dünnen Jugularis interna angehört. Wenn nicht durch Cramer, so doch durch Mosso hätte Adamkiewicz von den Venenpulsationen im Schädel unterrichtet sein müssen, um stutzig zu werden, als in der von ihm gewählten Vene das Phänomen der Venenpulsation nicht bemerkt wurde. Dieses Fehlen hätte ihn vor den Fehlern des experimentellen Theiles seiner Arbeit bewahren sollen. Nur Beobachtungen, welche an pulsirenden Venen gemacht werden, gestehe ich das Recht zu, die Druckschwankungen in der Vene als Beweis für oder gegen die von uns vertretene Rolle des Liquor cerebrospinalis für die Blutcirculation im Schädel anzuführen. In diesem Sinne hat Cramer seine Untersuchungen verwerthet. Er hat gezeigt, wie der Druck und die Pulsation in den Hirnvenen zunächst vom Steigen und Fallen des arteriellen Blutdruckes beeinflusst werden, dann aber auch vom Fehlen des Liquor cerebro-spinalis, den er aus dem Schädel gepresst hatte. „Der dem Injectionsdrucke einer Wachsmasse exponirte Gehirntheil wird neben einer bedeutenden Anämie auch einen Schwund der Gehirnlymphe zeigen. Aus diesem Grunde sieht man denn auch die Venenpulsationen, die ja, wie oben auseinandergesetzt wurde, den Bewegungen der Gehirnlymphe ihre Entstehung verdanken, sofort aufhören, nachdem die Injectionsmasse zwischen die harte Hirnhaut und innere Knochenkapsel des Schädels eingedrungen ist.“ Ich habe das wörtlich aus Cramer's Abhandlung citirt, um zu zeigen, dass Cramer Alles geleistet hat, was Adamkiewicz verlangt. Er hat gezeigt, dass die Cerebrospinalflüssigkeit auf den Blutstrom im Schädel in positivem Sinne einwirkt und gegenüber dem Kreislaufe des Gehirnes keine indifferente, sondern eine bestimmende Rolle spielt. Adamkiewicz's „neue“ Methode zur Bestimmung des Druckes der Cerebrospinal-

flüssigkeit verlangt Veränderungen im Venenkreislaufe nach Aufhebung der natürlichen Spannung des Liquor cerebro-spinalis. Cramer hat dieses Verlangen erfüllt, schon lange bevor es gestellt war. Die Entfernung des Liquor cerebro-spinalis durch die von ihm geübte Verdrängung desselben, brachte die Venenpulsationen zum Verschwinden und liess den Druck in den Venen tief hinabgehen. Weshalb Adamkiewicz an seinen Kaninchen vergeblich auf diese Wirkungen warten musste, ist schon angeführt. Sein Schluss, der Liquor cerebro-spinalis spiele gegenüber dem Kreislaufe im Gehirne eine absolut indifferente Rolle, wird dadurch zum Fehlschlusse.

Noch auf einen Einwand Adamkiewicz' muss ich eingehen. Die offene Communication der den Liquor cerebro-spinalis bergenden Räume mit dem peripheren Lymphstrome müsse dafür sorgen, dass, sowie der Liquor höher gespannt, er auch schneller abgeführt würde. Diese Einrichtung sorge dafür, dass niemals die Cerebrospinalflüssigkeit höhere Grade der Spannung annehmen könne. Im Allgemeinen ist diese Behauptung für das Verhältniss der Transsudation zur Resorption überall im Körper richtig — aber unter pathologischen Verhältnissen, z. B. bei extremen Spannungsgraden, ändert es sich. Sonst würden wir niemals ein Oedem, einen Ascites, eine Hydarthrose oder eine Hydrocele entstehen sehen.

Jede Resorption ist an die Freiheit der Circulation gebunden, keine aber so abhängig von ihr, als die, welche pathologische Producte aus der Schädelhöhle fortschaffen soll. Ich habe an einem anderen Orte*) die Bedeutung der Urobilin-Ausscheidung im Harne für die Diagnose einer endocraniellen Blutansammlung hervorgehoben. Sie ist auch ein Maassstab für die zeitliche Dauer derselben, d. h. für die Zeit, welcher es bedarf, um den Erguss fortzuschaffen. Untersucht man täglich den Harn eines Patienten, bei dem ein Bluterguss aus dem Kniegelenke z. B. verschwindet, so erhält man nur in den ersten 3—6 Tagen die Urobilinreaction. Anders nach schweren Schädelverletzungen. Es liegt in meiner Klinik ein Mann, der nach einer localisirten Schädelfractur an Symptomen des Hirndruckes und Lähmung des Armes litt. Noch am Schlusse der 3. Woche liess sich im Harn ein unverkennbarer Gehalt von Urobilin nachweisen.

*) von Bergmann, in Volkmann's Sammlung klinischer Vorträge. 1881. No. 190.

Schon in der Norm ist im Schädel das Venensystem durch die hohe Spannung des Liquor cerebro-spinalis so belastet, wie Cramer das an seinen Venenpulsationen gezeigt hat. Nimmt im Hirndrucke die Spannung noch zu, so wird sie noch mehr auf die Venen wirken, da sie denjenigen Abschnitt des Gefässsystemes vorstellen, in denen der geringste intravasale Druck herrscht. Werden aber die Venen comprimirt, so muss das in ihnen fliessende Blut stagniren, d. h. im Abflusse aus dem Schädel gehindert werden. Ob nun eine Stauung durch Venen- oder eine verminderte Vis a tergo durch Capillar-Compression die Blutbewegung in den Sinusvenen verlangsamt, ist für den schliesslichen Effect gleichgiltig. Die verminderte Stromgeschwindigkeit des abfliessenden Blutes erschwert nothwendig auch die Abfuhr und Fortschaffung der Gewebsflüssigkeit. Cramer hat die Herabsetzung des Druckes in den Venen nach Injection von Wachsmasse in den Schädel gemessen. In den 4 bezüglichen Versuchen fiel sie jedesmal sehr bedeutend, so von 158 auf 83 und von 138 auf 89, durchschnittlich von 1 auf 0,6. Es ist klar, dass bei dieser unvollständigen Bewegung des Blutes die Resorption stocken muss und damit das in der Norm bestehende Gleichgewicht zwischen Ausscheidung und Aufsaugung gestört wird. Die erstere überwiegt und ruft, wie sie es überall unter dieser Bedingung thun würde, so auch im Binnenraume des Schädels, Oedem und hydropische Ergüsse hervor. Mit der Zeit tritt hierzu noch ein neuer, den Ausgleich der Störung erschwerender Factor. Die hohe Spannung der elastischen Dura, welche durch das endocranielle Extravasat und die durch dasselbe bedingte Steigerung des Hirndruckes gegeben war, greift ihre Elasticität an, ändert und mindert ihre elastischen Eigenschaften. Da ausser dem Blutdrucke die elastische Kraft der Gewebe den Lymphstrom treibt, so wird ihr Nachlass die Resorption hindern und die Transsudation fördern, mithin die Lymphstauung mehren. Der Ausgang eines schweren und lange dauernden Hirndruckes ist die Entwickelung des Hirnödems, dem am 2., 3. und 4. Tage nach Einwirkung eines schweren Trauma so viele Kopfverletzte erliegen.

Für die Entstehung dieses liegen die Verhältnisse innerhalb der Schädelkapsel günstiger, als sonst im Körper. Es sind, wie wir aus den Untersuchungen von Key und Retzius wissen, nicht grosse Gefässstämme, welche aus den subarachnoidalen Räumen

die Lymphe sammeln und durch eigene Emissarien oder neben der Vena jugularis zum Drosselloche hinausführen, sondern ganz andere und ganz besondere Einrichtungen, welche die Abfuhr des Liquor cerebro-spinalis übernehmen. Der wichtigste Weg für den letzteren ist beim Menschen der durch die Pacchioni'schen Granulationen. Durch sie tritt noch innerhalb des Schädels die Lymphe in das Blut. Schon dieser regelmässige Durchtritt zeigt, dass beim Menschen der Liquor cerebro-spinalis höher gespannt sein muss, als es das venöse Blut ist, sonst würde er eben nicht durch die Arachnoidalzotten in die Sinus der Dura gepresst werden können. Wenn aber die Bahnen, welche den Liquor cerebro-spinalis aus- und abführen, noch innerhalb der Schädelhöhle in's Blutgefässsystem münden, so ist es ohne Weiteres klar, dass eine Herabsetzung der Stromgeschwindigkeit in den endocraniellen Venen auch die Lymphbewegung im Sinne einer Stauung beeinflussen muss. Ginge der Weg der Lymphe ausschliesslich durch grosse, der Carotis, Jugularis und den Nervenstämmen folgende Bahnen in die Peripherie, in Gefässe, die ausserhalb des Schädels, am Halse, oder gar in der Nähe der oberen Thoraxapertur liegen, so könnte allerdings eine Steigerung des endocraniellen Druckes so wirken, wie Adamkiewicz es sich denkt: die Resorption befördernd. Allein Key und Retzius' Injectionen und Untersuchungen sind dieser Auffassung schon, ehe ihr der Ausdruck geliehen wurde, entgegengetreten. Beim Menschen ist der Weg, den die Lymphe durch die Pacchioni'schen Granulationen nimmt, ihre Hauptbahn. Die endocraniellen Lymphgefässe entleeren sich demgemäss in endocranielle und nicht extracranielle Blutgefässe. Wenn während jeder Exspiration, namentlich aber einer forcirten, das venöse Blut angestaut wird, so wird in dieser Respirationsphase auch der in dasselbe sich ergiessende Liquor cerebro-spinalis in Stauung versetzt. Das Nämliche findet statt, so oft das Sinken des Venendruckes uns zeigt, dass das Blut in den Venen aus mangelnder Vis a tergo sich langsamer fortbewegt. Wir haben gezeigt und bewiesen, dass bei dem Hirndrucke das letztere Verhältniss vorliegt, dass das Blut in den Venen weniger rasch fliesst, und daher auch weniger rasch den Liquor cerebro-spinalis fortschaffen kann.

Die Annahme einer raschen und vollkommenen Resorption gründet sich auf die Erfahrungen, welche schon der Entdecker des

Liquor cerebro-spinalis gemacht hat, das schnelle Schwinden von Flüssigkeiten, die in den Subarachnoidealraum gespritzt werden. Auch Naunyn und Schreiber sahen bei einem mittelgrossen Hunde, wie im Verlaufe von $1^3/_4$ Stunden über 400 Ccm. Kochsalzlösung aus dem Subarachnoidealraume aufgenommen wurden. Indessen ist die Sache doch nicht so einfach. Besteht die Raumbeschränkung eine grosse Zeit, so ist es gerade bei Wiederholung der Naunyn-Schreiber'schen Versuche auffallend, wie viel langsamer die Flüssigkeit in den Subarachnoidealraum eindringt und wie viel weniger leicht sie verschwindet. Unter pathologischen Verhältnissen haben sich eben die Leistungen der Resorption wesentlich verändert. Wir sehen diese Veränderung in der regelmässigen Entwickelung des Hirnödems in Fällen, wo der traumatische Hirndruck nicht gehoben wird, sondern langsam zum tödtlichen Ende führt. Es lässt sich diese Frage sogar experimentell noch weiter klären, als bis zur Zeit geschehen ist.

Die alte Lehre vom Hirndrucke ist durch die Behauptung der schnellen und vollkommenen Resorption des stärker gespannten Liquor cerebro-spinalis noch nicht erschüttert. Die Behauptung ist noch zu erweisen und steht mit dem, was die Anatomie der Lymphwege und die Pathologie der Lymphstauung ermittelt hat, im Widerspruche.

Wenn ich daher zum Schlusse frage, wie sieht es im Augenblicke mit der Lehre vom Hirndrucke aus, so muss ich mir antworten, nicht anders, als vor Adamkiewicz' Angriffen. Die feste Masse der centralen Nervensubstanz ist bei den in Betracht kommenden Druckhöhen ebenso wenig compressibel, als jede andere feste oder flüssige Masse, wohl aber ist ihr Inhalt an Gewebswasser dem Verdrängen ausgesetzt. Fortgedrückt und ausgepresst mehrt dieses Wasser die nachweisbar hohe Spannung der Flüssigkeit, zu welcher es gehört, der in den Sinus des Subarachnoidealraumes angesammelten Cerebrospinalflüssigkeit. Die erhöhte Spannung wirkt so, wie ich das an dem Kinde mit Meningocele spinalis gezeigt habe, bewirkt die Symptome des Hirndruckes. In ihrer Entwickelungsweise, in ihrer zeitlichen Folge, in ihrer Verbindung und ihrem Nebeneinander bilden diese ein einheitliches, bestimmtes und typisches Krankheitsbild, das uns auch heute noch zur Diagnose des sich acut entwickelnden, traumatischen Hirndruckes befähigt.

Niemals ist von Denen, die Adamkiewicz Anhänger der alten Lehre nennt, behauptet worden, dass die Symptome des Hirndruckes Folgen des erhöhten intracraniellen Druckes an sich sind, sondern immer nur, dass dieser die Nervenmasse im Sinne einer Reizung oder Lähmung trifft und schädigt. Anders aber als von Reizung oder Lähmung kann hier einmal nicht geredet werden, denn auf diesen beiden Wegen allein giebt sich das Thun und Lassen der Nerven kund!

Wir halten dafür, dass die erhöhte Spannung des Liquor cerebro-spinalis zuerst Circulationsstörungen macht, die Blutbewegung im Schädel erschwert und hemmt und weiter durch diese die Nervencentra angreift, d. h. reizt und lähmt. Das ist die alte, noch immer moderne und unerschütterte Lehre vom traumatischen Hirndrucke.

XI.

Die Kniegelenksresection bei Kindern.

(Mittheilung aus der chirurgischen Klinik des Prof. Dr. Maas in Würzburg.)

Von

Dr. Albert Hoffa,

Assistenzarzt.*)

Als auf dem XIII. Deutschen Chirurgencongress König und Volkmann die Kniegelenksresectionen bei Kindern unter 14 Jahren wegen ihrer schlechten functionellen Resultate ganz zu verlassen, dagegen für dieselben die Arthrotomien oder Arthrectomien einzuführen empfahlen, warnte Czerny davor, das Kind mit dem Bade auszuschütten, forderte vielmehr dazu auf, die Bedingungen zu studiren, welche auch der Totalresection bei Kindern gute Erfolge sichern würden. Einen kleinen Beitrag in diesem Sinne zu liefern, ist der Zweck dieser Arbeit.

Da in der weitaus grössten Mehrzahl der Fälle die Resection des Kniegelenkes bei Kindern wegen tuberculöser Erkrankung des Gelenkes vorgenommen wird, haben wir bei der folgenden Besprechung auch vorzugsweise diese Indication im Auge.

Wenn wir zunächst den Einfluss der antiseptischen Wundbehandlung auf die Mortalität der Resection berücksichtigen, so unterliegt es wohl keinem Zweifel, dass die Prognose der Resection bezüglich der Wundheilung eine ausserordentlich günstige durch dieselbe geworden ist. Ein der Operation zur Last fallender tödtlicher Ausgang gehört heutzutage zu den Seltenheiten: so berichtet Volkmann**), dass er 20 Kniegelenke hintereinander resecirt und sie ohne einen Tropfen Eiter prima intentione geheilt hat und ebenso

*) Vortrag, gehalten am 4. Sitzungstage des Congresses, am 11 April 1885

**) Verhandlungen der Deutschen Gesellschaft für Chirurgie. Bd. 13. S. 63.

haben Esmarch*) und Maas bei je 30 und 23 hintereinander ausgeführten Resectionen keinen Todesfall erlebt. Aehnliche gute Resultate haben Hahn**), Schede***) u. A. in letzter Zeit veröffentlicht. Mit der Gefahrlosigkeit der Operation ist aber durch die Aseptik in gleicher Weise auch die Zeitdauer der Heilung kürzer geworden. Während Bryk†) für die totale Heilung, d. h. bis zur Entstehung einer soliden Verwachsung zwischen den Sägeflächen und beginnenden Gebrauchsfähigkeit des Gliedes 9—13 Monate, Volkmann††) 5—6 Monate, Penières†††) 6—8 Monate, Mensing†*) 4—5 Monate rechnet, sah Riedel†**) Heilung der Wunde und knöcherne Ankylose schon in 1—2 Monaten zu Stande kommen. Diese letztere Heilungsdauer würde wohl, besonders bei Anwendung des Dauerverbandes, der Wirklichkeit entsprechen. Die Erfahrungen von Esmarch und Maas stehen damit in Einklang. Der Werth der Kniegelenksresection richtet sich nun selbstverständlich nicht nach diesen günstigen Resultaten der Wundheilung, derselbe kann vielmehr erst anerkannt werden, wenn bei der Mehrzahl der entlassenen Kinder die locale Tuberculose nun auch wirklich beseitigt wurde, wenn die Kinder ferner auch für die Zukunft dauernd gesund bleiben, wenn also die Resection ein Prophylacticum bildet gegen spätere Allgemeininfection, und wenn vor allen Dingen die Resection auch für das spätere Leben brauchbare Glieder liefert. Ueber alle diese Punkte können nur Untersuchungen entscheiden, welche nach Jahren das Schicksal der resecirten Kinder ermitteln. Solche Untersuchungen sind erst in den letzten Decennien vereinzelt vorgenommen und in der Literatur niedergelegt worden, eine zusammenfassendere Zusammenstellung derselben existirt meines Wissens bisher nicht. Es schien mir daher der Mühe werth, diese Lücke auszufüllen; doch war es mir bei den mir zu-

---

*) Mensing, Beitrag zur Statistik der Kniegelenksresectionen. Dissert. Kiel 1883.

**) Verhandlungen der Deutschen Gesellschaft für Chirurgie. XI. Congr. 1882. S. 98.

***) Schede, Die antiseptische Wundbehandlung mit Sublimat. Sammlung klin. Vorträge. No. 251.

†) Beiträge zu den Resectionen. v. Langenbeck's Archiv. Bd. XV.

††) Klinische Vorträge. 51. S. 319.

†††) Des résections du genou. Thèse. 1869.

†*) Dissertation. Kiel. 1883. (s. Tabelle.)

†**) Deutsche Zeitschrift für Chirurgie. Bd. XV

gänglichen Nachrichten über Endstadien resecirter Kniegelenke bei Kindern bis zu 14 Jahren nur möglich, 130 Fälle zu sammeln, die mindestens ein Jahr lang nach der Operation, meist jedoch viel längere Zeit nach derselben untersucht worden sind. Ich glaube, dass jeder genau beobachtete Fall hier von Nutzen ist, insofern von demselben der Status bei der Resection, die Art der Resection, der Heilungsverlauf und der Zustand bei der Entlassung bekannt ist. Ich selbst habe Gelegenheit gehabt, 9 von Linhart (1 Fall), v. Bergmann (7 Fälle) und Riedinger (1 Fall) und ferner die von Maas in der Würzburger chirurgischen Klinik resecirten Kinder auf ihren jetzigen Zustand untersuchen zu können. Ich weiss recht wohl, dass eine Beobachtungszeit von 1—2 Jahren nach der Resection zu kurz ist, um daraus Schlüsse zu ziehen, allein nach Analogie der länger beobachteten Fälle sind auch diese Fälle für unsere Zwecke verwerthbar. Ich lasse die Fälle nunmehr folgen, um nachher an der Hand derselben die oben gestellten Fragen zu erörtern.

1. Holmer (Virchow-Hirsch, Jahresbericht 1872. Bd. II. S. 427, 470 u. 475.): M., 8 J., Gonitis fungosa mit Congestionsabscessen an der äusseren Seite des Oberschenkels. Resection 7. Juli 1871. Textor'scher Schnitt; vom Femur $^1/_2$ Zoll, von der Tibia $^1/_4$ Zoll abgesägt; Patella und Kapsel exstirpirt; Drahtnaht der Knochen; Lister. Consolidation nach drei Monaten. Bei der Entlassung am 30. Juni 1872 ging Patient gut und ohne Stütze, aber eine kleine Fistel war noch nicht zugeheilt. Nach 2 Jahren Verkürzung 4 Ctm.

2. Derselbe: M., 11 J., cariöser Process der Patella in Folge einer Verletzung. Durchbruch in das Gelenk und darauf folgende Kniegelenksentzündung. Resection 9. Novbr. 1871. Der Sägeschnitt am Femur verlief so, dass hinten etwas von den überknorpelten Condylen stehen blieb. Von der Tibia eine dünne Scheibe abgesägt. Knöcherne Vereinigung nach 1 Monat. Bei der Entlassung, Ende Juni 1872, Verkürzung 2 Ctm., Gang gut und ohne Stock. Später: Verkürzung 2 Ctm. (Im Laufe der nächsten Jahre war die Verkürzung nicht bedeutender, als bei der Entlassung.)

3. Page (Med. Times and Gazette. 16. Febr. 1861.): W., 12 J. Resection im October 1856. Vom Femur 1 Zoll, von der Tibia eine dünne Scheibe abgesägt. Bei der Entlassung Ankylose. Nach 5 Jahren: Kind geht gut, ohne Stütze, ist klein für ihr Alter. Verkürzung 1,5 Zoll. „Ohne Zweifel ist das Wachsthum beider Beine gleich."

4. Brotherston (Med. Times and Gaz. 1861.): M., 10 J. Resection im Mai 1854. Vom Femur $^3/_4$ Zoll, von der Tibia $^1/_3$ Zoll abgesägt. Bei der Entlassung Ankylose. Nach 7 Jahren: „Beide Beine sind in gleichem Verhältniss gewachsen".

5. Derselbe: M., 11 J. Resection im Januar 1855. $1^1/_2$ Zoll von Femur und Tibia abgesägt. Bei der Entlassung Ankylose. Nach 6 Jahren: Verkürzung $1^2/_3$ Zoll. „Beide Beine sind jedes Jahr 2 Zoll gewachsen.

6. Humphry (Med.-Chir. Transactions. Vol. 55. 1862.): M., 12 J. Resection im August 1855. Von beiden Gelenkenden dünne Scheiben abgesägt. Bei der Entlassung Ankylose. Nach 6 Jahren: Verkürzung 1,5 Zoll. Stärkere Flexion, feste Ankylose.

7. Derselbe: W., 12 J. Resection im Juli 1858. Von beiden Gelenkenden dünne Scheiben abgesägt. Bei der Entlassung Ankylose. Nach 3 Jahren: Verkürzung 1,7 Zoll. Stärkere Flexion, feste Ankylose.

8. Keith (British Med. Journal. 1859. p. 960.): M., 9 J. Resection im November 1853. Von beiden Gelenkflächen 2 Zoll abgesägt. Entfernung beider Epiphysenlinien. Nach 6 Jahren: Verkürzung 7 Zoll. Gang mit erhöhtem Schuh mit grosser Leichtigkeit und Sicherheit.

9. Pemberton (Brit. Med. Journ. 1859. p. 960.): M., 12 J. Resection im Februar 1854. Von beiden Gelenkflächen $3^1/_2$ Zoll abgesägt. (Entfernung beider Epiphysenlinien). Nach 6 Jahren: Verkürzung 9 Zoll. Femur und Tibia durch eine bewegliche fibröse Zwischenscheibe verbunden. Gang gut mit hoher Sohle. Pat. ist Schiffsbauer.

10. H. Smith (Med. Times and Gazette. 1861.): M., 6 J. Resection im October 1854. Von beiden Gelenkflächen 2 Zoll abgesägt. (Entfernung beider Epiphysenlinien.) Nach 7 Jahren: Verkürzung 4—5 Zoll. Das Glied ist gut brauchbar.

11. Jones (citirt bei Humphry, Med.-Chir. Transact. Vol. 55. 1862.): W., 9 J. Resection im August 1855. Von beiden Gelenkenden grosse Stücke abgesägt, ebenso die Fibula. Nach 7 Jahren: Verkürzung $8^1/_2$ Zoll. Gang gut mit erhöhter Sohle (6 Zoll). Das Glied ist stark.

12. Derselbe: M., 12 J. Resection zwischen 1850 und 1854. Beträchtliche Stücke von beiden Gelenkenden entfernt. Untersucht 1862, also mindestens 8 Jahre nach der Operation: Verkürzung $8^1/_2$ Zoll. Glied wohlgenährt, aber etwas verdreht. Kann jede Entfernung gehen mit hoher Sohle (8 Zoll).

13. Firth (Med. Times and Gazette. 20. Juli 1861.): M., 13 J. Resection im Juni 1857. $1^7/_8$ Zoll von beiden Gelenkenden abgesägt. Nach 4 Jahren: Verkürzung $3^1/_2$ Zoll. Feste Ankylose. Gang gut mit hoher Sohle.

14. Syme (Brit. Med. Journ. 1859. p. 94.): M., Entfernung der articulirenden Flächen. „Zuerst war das Wachsthum beider Beine verhältnissmässig gleich, allmälig trat jedoch eine Verkürzung von mehreren Zollen ein.

15. Evan Thomas (citirt bei Humphrey. Med.-Chir. Transact. Vol. 55. 1862.): M., 12 J. Resection im März 1853. Vom Femur die articulirende Fläche abgesägt, von der Tibia $^1/_2$ Zoll. (Resect. innerhalb der Epiphysen?) Nach 8 Jahren: Verkürzung 4,5 Zoll. „Glied gut zu gebrauchen, Pat. arbeitet sehr angestrengt in einer Fabrik."

16. Kendall (citirt bei Humphry, Med.-Chir. Transact. Vol. 55. 1862.): W., 3 J. Resection im April 1857. Vom Femur $^3/_4$ Zoll, von der

Tibia $^1/_4$ Zoll abgesägt. Nach 4 Jahren: Verkürzung 5 Zoll. Kann mit einem erhöhten Schuh laufen wie ein anderes Kind.

17. Holmes (Gurlt, Jahresbericht von Virchow-Hirsch. 1875. S. 427.): M.. 8 J. Resection 1873 innerhalb der Epiphysen. Innerhalb 2 Monaten trat feste knöcherne Ankylose ein. Nach 2 Jahren: Verkürzung 4 Ctm. Bein gut brauchbar.

18. Derselbe: M., 11 J. Resection 1873 innerhalb der Epiphysen. Innerhalb 1 Monat trat feste knöcherne Ankylose ein. Nach 2 Jahren: Verkürzung 2 Ctm.

19. Derselbe: M., $4^1/_2$ J. Resection 1873 innerhalb der Epiphysen. Innerhalb 5 Monaten trat feste knöcherne Ankylose ein. Bei der Entlassung feste Ankylose. Verkürzung $3^1/_2$ Ctm. Nach $1^1/_4$ Jahr: Verkürzung $4^1/_2$ Ctm. (1 Ctm. mehr als bei der Entlassung).

20. Fagan, Joh. Belfast (Dublin Journ. of Med. Sc. Novbr. 1877. p. 393.): M., 5 J., Tumor albus im Stadium der Eiterung. Resection 1·1. April 1876. Querschnitt unterhalb der Patella. Vom Femur und Tibia dünne Scheiben abgetragen. (Zinkchlorid.) Prima intentio, später Recidiv und Fistelbildung. Entlassen nach 6 Monaten. Keine feste Vereinigung. Verkürzung $^1/_2$ Zoll. Nach $1^1/_2$ Jahren: Flexion im rechten Winkel; berührt mit den Fussspitzen den Boden. Zu Haus vernachlässigt.

21. Derselbe: W., 6 J., Tumor albus im Stadium der Eiterung. Resection 28. Sept. 1876 wie im vor. Falle. Zuerst stärkere Entzündung der Wunde, dann guter Verlauf. Entlassen nach 4 Monaten mit Schiene. Nach $1^1/_2$ Jahr: Verkürzung $^1/_2$ Zoll. Gang sehr gut, ebenso Allgemeinbefinden.

22. Derselbe: W., 9 J., Tumor albus im Stadium der Eiterung. Resection 15. Sept. 1876 wie vorher. Guter Verlauf. Entlassen nach 3 Mon. ohne Stütze. Nach $1^1/_2$ Jahr: Verkürzung $^1/_2$ Zoll. „Sie ist der Typus eines gesunden Kindes, kann beliebig lange gehen, ohne zu ermüden.

23. Thomas Smith (Med. Times and Gazette. 1880. Vol. I. p. 29.): M., 11 J., Tumor albus mit pathol. Luxation der Tibia. Resection 10. Juni 1874. Heilung erst nach 2 Jahren. Knöcherne Ankylose erst nach 2 Jahren. Nach 7 Jahren: Da sich eine stärkere Flexion ausgebildet hatte, wurde mit dem Meissel die Verbindung zwischen Tibia und Femur getrennt und das Bein gerade gestellt.

24. Derselbe: M., 4 J., Tumor albus mit pathol. Luxation der Tibia. Resection 1866. Nach 14 Jahren: Verkürzung ziemlich beträchtlich. Geringe Flexion. Trotzdem war das Bein durchaus kräftig; der Pat. war im Stande 12 engl. Meilen an einem Tage zu gehen.

25. Bryant (Brit. Med. Journ. 31. Mai 1884.); M., 6 J., Tumor albus mit pathol. Luxation der Tibia. Resection im April 1879. Pat. wurde mit Schiene entlassen; dieselbe wurde bald weggelassen, das Knie stellt sich darauf in Flexion. Nach $2^1/_4$ Jahren: Verkürzung 6 Ctm. Sehr starke Flexion, deshalb Osteotomie. Später Extremität in guter Stellung.

26. M. A. Edwards (Med. Times and Gazette. Vol. I. 1861.): W., 5 J., Tumor albus. Resection 1857. Sehr schwächliches Kind, erholt sich sehr

nach der Operation. Entlassung mit leichter Flexion. Nach 4 Jahren: Verkürzung 1 Zoll (je $^1/_2$ Zoll an Ober- und Unterschenkel). Sehr gutes Allgemeinbefinden. Die schon bei der Entlassung bestehende Flexion hat etwas zugenommen, deshalb hoher Schuh nöthig.

27. Jules Böckel (Gaz. méd. de Strasbourg. 1. Nov. 1881.): W., 2 J., Tumor albus im Stadium der Eiterung. Resection im August 1877. Vom Femur 2 Ctm., von der Tibia 1 Ctm. abgesägt. Knochen sehr erkrankt. Guérin'scher Watteverband. Heilung durch Fisteln sehr verzögert. Entlassen nach mehreren Monaten mit Fisteln und lockerer Pseudarthrose. Noch im November 1878 bestehen Fisteln. Nach $3^1/_2$ Jahren: Verkürzung 8 Ctm. Keine Fisteln mehr, Allgemeinbefinden sehr gut. Gang gut mit hoher Sohle. Extremität etwas atrophisch.

28. Derselbe: M., 7 J., Coxitis und Tumor albus genu. 22. Juni 1879 Resectio femoris dextri, 21. Juli 1879 Resectio genu dextri. Vom Femur 2 Ctm., von der Tibia $^1/_2$ Ctm. abgesägt. Verlauf der Kniegelenksresection unter hohem Fieber. Wiederholt Spaltung und Auskratzen von Abscessen und Fisteln nothwendig, nachträglich Exstirpation der Patella. Entlassen 3. Nov. 1879 mit Fisteln. Leber und Milz vergrössert. Ascites. Nach $1^3/_4$ Jahren: Verkürzung 8 Ctm. Geringe Valgusstellung. Pseudarthrose. Allgemeinbefinden gut. Kein Ascites mehr, ebenso keine Leber- und Milzvergrösserung mehr. Keine Fisteln mehr (nur an der Hüftnarbe). Gang gut an Krücken.

29. Ollier (Revue de chirurgie. 1883. p. 282.): W., $8^1/_2$ J., Tumor albus im Stadium der Eiterung. Resection 5. Dec. 1881. Femurepiphysenlinie fast vollständig entfernt, von der Tibia nur eine dünne Scheibe. Im Ganzen 3,2 Ctm. abgesägt. Jodoform. Heilung hinausgeschoben durch complicirenden Hospitalbrand. Allmälige Erholung. Entlassen 15. März 1882 mit fester Ankylose. Nach $1^1/_4$ Jahren: Verkürzung 4,3 Ctm. (innerhalb des Jahres ist das Wachsthum also um 1,1 Ctm. zurückgeblieben). Leichte Flexion.

30. Billroth (Chirurgische Klinik. Wien 1871—1876. Berlin 1879.): M., $9^1/_2$ J., Tumor albus im Stadium der Eiterung. Resection 19. März 1873. Die nicht sehr weit erkrankten Gelenkenden mit einem starken Amputationsmesser abgeschnitten. Offene Wundbehandlung; gefensterter Gypsverband. Entlassen am 11. August 1873 mit Stützapparat. Die Wunden sind geheilt, doch zerfallen die Narben noch oft oberflächlich. Nach 4 Jahren: Feste Ankylose in stumpfem Winkel. Stützapparat nur kurze Zeit getragen. Die operirte Stelle hat später noch 2mal längere Zeit hindurch geeitert und sind kleine Knochenstückchen ausgestossen. Gang ohne Stütze den ganzen Tag auf den Zehenspitzen.

31. Bryk (v. Langenbeck's Archiv. Bd. XV. S. 500.): W., 7 J., Tumor albus im Stadium der Eiterung. Resection 7. Mai 1866. Beide Epiphysenlinien entfernt. Höhe des excidirten Keiles 6 Ctm., davon $4^1/_2$ vom Femur, $1^1/_2$ von der Tibia. Günstiger Verlauf. Nach 37 Tagen solide Verbindung zwischen den Sägeflächen. Später Aufbrechen der Wunde und Extraction eines 2 Ctm. langen und 4 Ctm. breiten Sequesters. Bei der Entlassung, 13 Monate nach der Operation, betrug die Verkürzung 7 Ctm. Nach

5 Jahren: Verkürzung 11 Ctm. (Oberschenkel 9, Unterschenkel 2 Ctm.). Mit einer 8 Ctm. hohen Sohle ist das blühend aussehende Mädchen im Stande, viel und ohne Anstrengung zu gehen.

32. Derselbe (S. 504.): W., 12 J., rechtwinkelige Ankylose des Kniegelenkes nach spontan ausgeheiltem Tumor albus. Resection 25. Oct. 1869. Excision eines Keiles, der vorne 6, hinten $1\frac{1}{2}$ Ctm. misst; der grösste Theil desselben kommt auf den Femur. Partielle Gangrän der Wundlappen. Heilung nach 3 Monaten. Bei der Entlassung Verkürzung von 9 Ctm. Nach $2\frac{1}{2}$ Jahren: Verkürzung 14 Ctm. (Die operirte Extremität ist um 2 Ctm. meist auf Kosten des Unterschenkels gewachsen.) Gang gut mit hoher Sohle. Das Mädchen kann die gewöhnlichen Arbeiten der Hauswirthschaft gut verrichten.

33. Derselbe (S. 510): W., 14 J., Tumor albus seit 6 Jahren. Resection 20. April 1868. Vom Femur 2—3 Ctm., von der Tibia 1—2 Ctm. abgesägt. Heilung verläuft günstig. 30 Tage nach der Operation fester Callus zwischen den Sägeflächen. Bei der Entlassung nach 3 Monaten Verkürzung von 5 Ctm. Nach 4 Jahren: Verkürzung 5 Ctm. (Extremität besonders auf Kosten des Unterschenkels mitgewachsen). Pat. kann mehrere Stunden ohne Ermüdung gehen. Verkürzung wird durch Beckensenkung ausgeglichen.

34. Derselbe (S. 528): M., 9 J., Tumor albus. Resection 25. April 1870. Vom Femur $3\frac{1}{2}$ Ctm., von der Tibia 2 Ctm. abgesägt. Chronische, häufig recidivirende Diarrhoe, Oedem beider Beine mit transitorischer Albuminurie. Vielfache Abscedirung in der Umgebung der Resectionsstelle. Entlassung nach 6 Monaten. Verkürzung 7 Ctm. Gestreckte Ankylose, nicht ganz fest. Nach 2 Jahren: Verkürzung 10 Ctm., Flexion von 160°. Pat. geht gut mit hoher Sohle und Beckenneigung.

35. Derselbe (S. 534): M., 9 J., Tumor albus. Resection 3. Decbr. 1866. Vom Femur 2,5 Ctm., von der Tibia 1,5 Ctm. abgesägt. Enchondrom in der Femoralepiphyse. Osteomyelitis femoris mit darauf folgender partieller Nekrose des Oberschenkels. Genesung erst nach 1 Jahr mit Ankylose in einem stumpfen Winkel. Bei der Entlassung ist die Extremität in hohem Grade atrophisch und unter stumpfem Winkel ankylosirt. Verkürzung 8 Ctm. Nach 6 Jahren: Verkürzung 17 Ctm., Ankylose von 150°. Das operirte Bein war um $9\frac{1}{2}$ Ctm. meist auf Kosten der Tibia gewachsen. Muskulatur atrophisch. Gang mit Beckensenkung ohne hohe Sohle.

36. Volkmann (Beiträge zur Chirurgie. 1875.): W., 6 J., Tumor albus mit totaler Luxation der Tibia nach hinten. Ausgedehnte Resection am 6. Juni 1872. Definitive Heilung erfolgt nur langsam, indem besonders an beiden Wundwinkeln Fisteln zurückbleiben, die wiederholt ausgekratzt werden. Entlassung nach 5 Monaten. Gang mit Schiene und hoher Sohle, leichte Flexion. Keine Fisteln mehr. Ankylose anscheinend fest. Stützapparat noch vor Jahresfrist entfernt. Nach 2 Jahren: Feste Ankylose in einem Winkel von 160°. Tibia um 2 Ctm. nach hinten luxirt. Unteres Femurende springt stark hervor. Gute Gesundheit. Verkürzung 10 Ctm. (Tibia 7, Femur 3 Ctm.). Gang ohne Hilfsmittel.

37. v. Bruns (Wittich, Dissertation. Tübingen 1871.): M., $5^1/_2$ J., Tumor albus im Stadium der Eiterung. Resection 9. Aug. 1869. Höhe des von Femur und Tibia excidirten Keiles $1^1/_2$ Zoll (vom Femur 3.6 Ctm., von der Tibia 2,5 Ctm. entfernt). Drahtnaht der Knochen. Nachträglich noch eine $^1/_2$ Ctm. dicke Scheibe vom Femur entfernt. Im Mai 1870 erste Gehversuche. Wiederholte Gypsverbände. Bei der Entlassung am 18. Juni 1870 Gang gut mit hohem Absatz. Verkürzung 6 Ctm. Nach $1^1/_2$ Jahren: Verkürzung 6 Ctm. Wunde völlig vernarbt. Pat. kann ohne Beschwerde 2 Stunden gehen. Hohe Sohle. Kein Hinken.

38. König (Paschen, Deutsche Zeitschrift für Chirurgie. Bd. 4.): M., 6 J., Tumor albus genu im Stadium der Eiterung. Resection 20. Febr. 1865. Vom Femur 0,5 Ctm., von der Tibia eine ganz dünne Schicht abgetragen, Fibula Zolllang, Patella ganz entfernt. Pat. geht vom Juni 1865 an ohne Verband herum. Bei der Entlassung, Ende Juli 1865, war Pat. den ganzen Tag auf den Beinen und konnte sehr rasch ohne Stock laufen. Bewegungen noch minimal ausführbar. Leichte Flexion. Verkürzung $^3/_4$ Zoll. Nach 6 Jahren: Anscheinend feste Ankylose in einem Winkel von 90^0. Verkürzung $8^1/_2$ Ctm. (mit Berücksichtigung des Winkels 22 Ctm.). Gang mit Beckensenkung und Krümmung des gesunden Beines.

39. Derselbe: M., 7 J., Tumor albus genu im Stadium der Eiterung. Resection (April 1869) innerhalb der Epiphysen. Entlassen im Oct. 1869. Leichte Flexion, keine feste Ankylose, Verkürzung 3 Ctm. 6—8 Wochen nach der Entlassung nimmt die Flexion zu. Stützapparat 1 Jahr. Nach 4 Jahren: Anscheinend feste Ankylose in einem Winkel von 90^0; in Narkose Bewegungen noch ausführbar. Verkürzung $5^1/_2$ Ctm. (mit Berücksichtigung des Winkels $17^1/_2$ Ctm.). Gang mit Krücke und Stock.

40. Derselbe: W., 7 J., Tumor albus genu im Stadium der Eiterung. Resection 30. Octbr. 1865. Vom Femur 1 Ctm., von der Tibia 4 Mm. und von der kranken Innenseite derselben noch ein 5 Ctm. langes Längsstück entfernt. Herd im Femur (Condyl. int.). Verletzung der oberen Tibiaepiphyse. Pat. geht vom Dec. ab herum, es vermehrt sich die angestrebte leichte Flexion im Knie, indem die Vereinigung noch keine ganz feste ist. Erfolgreiche Bekämpfung der Flexion durch Stützapparate. Entlassung im October 1866. Festigkeit nicht ganz sicher, leichte Flexion, Verkürzung 5 Ctm. Gang sicher. Nach 6 Jahren: Anscheinend feste Ankylose in einem Winkel von 140^0. Verkürzung $15^1/_2$ Ctm. (mit Berücksichtigung des Winkels 24 Ctm.). Oberschenkel und Wade gut genährt. Gang wie im vorigen Falle.

41. König (Riedel, Jahresbericht aus der Göttinger Klinik. Deutsche Zeitschrift für Chirurgie. Bd. 15.): M., 8 J., Tumor albus. Rechtwinkelig contractes Knie, Genu-valgumstellung. Nach Streckung in Narkose tritt Eiterung und hohes Fieber ein. Resection Anfangs 1877 mit Bogenschnitt. Patella sammt Synovialis entfernt. Vom Knochen nur oberflächliche Scheiben mit dem Messer abgetragen. Aseptisch. Trotzdem hohes Fieber, welches langsam abfällt. Am 1. Aug. 1877 mit Fisteln entlassen. Es besteht 1 Ctm. Verlängerung der kranken Extremität. Nach 2 Jahren: 2. Febr. 1879 völlig geheilt mit festem, geradem Knie vorgestellt.

42. Derselbe: M., 9 J., Tumor albus, Gelenk mit Fisteln durchsetzt, Tibia zurückgesunken, nach aussen rotirt, spitzwinkelige Contractur. Resection wie im vorigen Falle. Aseptisch. Rasche Consolidirung, so dass Pat. schon im Mai im Verband umhergeht. Nach 3 Jahren: Knie fest, aber noch fistulös. (An acuter Krankheit gestorben im Januar 1880.)

43. Derselbe: W., 11 J., Tumor albus, Gelenk prall gefüllt. Punction, dann Incision und Entleerung flockigen Eiters. Keine Heilung, Subluxation der Tibia; deshalb 28. Nov. 1877 Resection mit Bogenschnitt. Vom Femur viel, von der Tibia wenig entfernt. Knochenherd in der Tibia. Aseptisch. Gangrän der Schnittränder, Nekrose des Sägerandes am Femur, Klaffen der Wunde, langsame Heilung, wobei sich trotz Gypsverbandes das Knie immer mehr krümmt, deshalb 13. 9. 78 Osteotomie. Heilung sehr in die Länge gezogen. Nach 3 Jahren: Knie in fast gerader Stellung ankylosirt. Wenig secernirende Fisteln.

44. Derselbe: 6 J., Tumor albus mit Subluxation der Tibia. Resection 27. Febr. 1878. Vom Femur und Tibia nur dünne Scheiben abgetragen. Knochenherd im Femur und Tibia. Aseptisch, afebril. Heilung per primam bis auf die Drainlöcher. Entlassen 17. August 1878. Nach $2^1/_2$ Jahren: Fisteln verheilt. Knie fest.

45. Derselbe: 12 J., Tumor albus, Subluxation der Tibia, Fisteln in der Kniekehle. Resection 21. März 1878. Knochen mit dem Messer zugeschnitten. Aseptisch. Unter 3 Verbänden geheilt. Nach 2 Jahren: Bein völlig fest, ohne Fisteln geheilt. Gang ohne Schiene.

46. Derselbe: 13 J., Tumor albus mit Subluxation der Tibia. Bein stark im Wachsthum zurückgeblieben. Resection 19. Juli 1878. Bogenschnitt, Patella bleibt. Tenotomie der Sehne vom M. biceps und Semimembranosus. Aseptisch. Nach geringer Hautnekrose rasche Heilung. Geht am 31. Aug. mit Magnesitverband umher. Entlassen im October 1878. Nach 2 Jahren: Knie völlig fest geheilt, dauernd geheilt geblieben.

47. Derselbe: 3 J., Tumor albus. Starke Schwellung mit Fisteln. Grosser Abscess unter dem Quadriceps, kleiner in der Wade. Resection 22. Juli 1878. Bogenschnitt, Patella bleibt, Knochen nur oberflächlich abgetragen. Knochenherde in der Tibia und Femur. Mässige Putrescenz bei geringem Fieber. Am 12. Aug. von den Eltern fortgeholt; am 11. Sept. in rechtwinkelig flectirter Stellung vorgestellt und wieder aufgenommen. Nach $2^3/_4$ Jahren: Völlig geheilt. Ankylose in ziemlich stark flectirter Stellung.

48. Derselbe: 14 J., Tumor albus, spitzwinkelige Contractur, Bewegungen minimal und sehr schmerzhaft. Abscess oberhalb des Gelenkes. Resection 6. Septbr. 1878. Querschnitt durch die Patella. Femur in der Epiphysenlinie, von der Tibia eine schmale Scheibe resecirt. Tenotomie des Semitendinosus und Semimembranosus. Erst aseptisch, dann Abscessbildung. Schwammige Granulationen. Langsame Heilung nach oft wiederholter Auskratzung. Am 7. Juni 1879 mit Gypsverband entlassen; 28. Aug. geheilt vorgestellt, ohne Verband entlassen. Nach $2^1/_2$ Jahren: Geheilt geblieben.

49. Derselbe: 11 J., Tumor albus, Abscess im oberen Recessus. Resection 9. Juli 1879. Tibiaepiphyse wird entfernt, Femurepiphyse bleibt.

Aseptisch; geringe Eiterung. Im Septbr. 1879 mit Gypsverband mit festem Knie, aber noch mit Fisteln entlassen. Nach 1 Jahr: Noch mehrfach stark eiternde Fisteln. Knabe geht im Stützapparat.

50. von Langenbeck (Verhandlungen der Deutschen Gesellschaft für Chirurgie. Bd. VII. 1878.): Kleines Mädchen, Tumor albus, Gelenk stark geschwollen, sehr schmerzhaft. Resection im Mai 1876. Von den Knochen Scheiben in der Dicke von 1 Ctm. entfernt. Herd im Cond. ext. fem., Tibia und Patella. Heilung in der Tiefe per primam, nur oberflächlich kurze Zeit Eiterung. Nach kurzer Zeit entlassen. Nach 1 Jahr: Verkürzung 1 Ctm. Die Extremität ist im Wachsthum nicht zurückgeblieben.

51. Danzel (v. Langenbeck's Archiv. Bd. XV. S. 71.): M., 6 J., Tumor albus dexter. Resection 6. Decbr. 1864. Vom Femur wird die ganze Epiphyse entfernt, von der Tibia weniger. Langsame Heilung. Bei der Entlassung Gang mit hohem Schuh. Nach mehreren Jahren: Die resecirte Extremität ist relativ kürzer geblieben, als das gesunde Bein, so dass die Sohle des Schuhes immer mehr erhöht werden musste.

52. Czerny (Stark, Czerny's Beiträge zur Chirurgie. 1878. S. 349.): M., 14 J., Tumor albus. Resection 29. Mai 1873. Bogenschnitt. Vom Femur $3^1/_4$ Ctm., von der Tibia $^3/_4$ Ctm. abgesägt. Wiederholte Ausschabungen. Incisionen, Carbolinjectionen wegen Caries der Tibia und Nekrose der Fibula. Am 28. Febr. 1875 nach sehr langsamer Heilung — fast 2 Jahren — mit Fisteln entlassen. Nach 3 Jahren: Verkürzung 13 Ctm. Passives Schlottergelenk (passive Beugung bis 90^0, passive Streckung bis 154^0). Geht mit Stützapparat nebst erhöhter Sohle ohne Stock. Steht auch ohne Stützapparat.

53. Bidder (Deutsche Zeitschrift für Chirurgie. Bd. 21.): M., $10^1/_2$ J., granulöse Synovitis. Resection 14. Juni 1875. Vom Femur $1^1/_2$, von der Tibia 1 Ctm. abgetragen. Sehr schnelle Heilung. Nach 4 Wochen Gypsverband, dann Magnesit-Wasserglasverband. Bei der Entlassung Verbindung noch beweglich, Verkürzung 2,5 Ctm.; dauernd Wasserglasverbände. Bei der Untersuchung nach 2 Jahren beträgt die Verkürzung 3 Ctm., Verbindung zwischen den Knochen fest. Untersuchung nach 7 Jahren: Knabe ist gross und stark geworden, befindet sich wohl, geht gut mit steifem Bein.

54. Derselbe: W., $4^1/_2$ J., Tumor albus im Stadium der Eiterung. Resection 29. Septbr. 1873. Vom Femur 1,5 Ctm., von der Tibia 1,0 Ctm. abgesägt. Mässig schnelle Heilung. Fisteln mussten oft ausgekratzt werden. Anfang Januar 1874 erste Gehübungen ohne Stützapparat oder Contentivverband. Bei der Entlassung, $2^1/_2$ Monate nach der Operation, Verkürzung 2,5 Ctm., leichte Flexion. Bei der Untersuchung nach $2^1/_2$ Jahren Verkürzung 4,5 Ctm., Flexion $148^0\ 37'$. Bei der Untersuchung nach 10 Jahren: Vollständig gesund, Knie winkelig ankylosirt, Pat. hat nie Stützapparate getragen, Gang mit hoher Sohle, verrichtet schwere Arbeit.

55. Derselbe: W., $6^1/_2$ J., Tumor albus im Stadium der Eiterung. Resection 11. Juni 1876. Vom Femur 1,5 Ctm., von der Tibia 1 Ctm. entfernt. Drahtnaht der Knochen. Heilung per secundam mit ziemlich starker Eiterung. Winkelstellung schon auf der Blechschiene. Oefter Wasserglasver-

bände. Bei der Entlassung, 13. Dec. 1876, Verkürzung 2 Ctm., Flexion 134°. Nach 5 Jahren: Keine Fisteln mehr, Patientin ist gross und gesund geworden, Knie ankylotisch, Gang gut.

56. Derselbe: W., 2 J., Tumor albus im Stadium der Eiterung. Resection 7. Jan. 1881. Eiterung. Entlassung nach Monaten. Nach $2^1/_2$ Jahren: Gute Heilung und gutes Allgemeinbefinden.

57. E. Ipsen (Bidrag til bedoemmelsen af knaeleds resectionen udfoert for tumor albus. Kjoebenhavn 1881.): M., 13 J., Tumor albus im Stadium der Eiterung. Resection 7. Septbr. 1875. Beide Epiphysenlinien entfernt, ebenso Patella. Knochenherd in der Tibia. Reichliche Eiterung. Entlassung nach 10 Monaten mit einigen Fisteln, vollständiger Extension, aber noch nicht völliger Festigkeit. Nach $3^1/_2$ Jahren: Verkürzung 15 Ctm. Durchaus feste Verbindung in vollständiger Extension. Keine Fisteln mehr. Pat. ist Schneider. Geht gut mit hoher Sohle, selbst mehrere Meilen; trägt beständig Stützbandagen.

58. Derselbe: M., 12 J., Tumor albus mit Subluxation der Tibia nach aussen und hinten. Resection 23. Oct. 1877. Vom Femur 2 Ctm., von der Tibia 3 Mm. abgesägt, Patella entfernt. Heilung per primam. Entlassung nach 4 Monaten. Verkürzung $3^1/_2$ Ctm. Gestreckte Ankylose. Verbindung noch beweglich. Nach $1^1/_2$ Jahren: Verkürzung $3^1/_2$ Ctm., Flexion 150°. Gang gut und mit Leichtigkeit. Keine Fisteln mehr. Nur geringe Atrophie der resecirten Extremität.

59. Derselbe: M., 11 J., Tumor albus im Stadium der Eiterung. Resection 9. Nov. 1871. Vom Femur die Knorpelbekleidete Fläche abgetragen, von der Tibia eine dünne Scheibe. Patella entfernt. Herd im Femur. Reichliche Eiterung. Festigkeit der Sägeflächen nach 2 Monaten. Entlassung mit einigen Fisteln und schwacher Flexion. Verkürzung 2 Ctm. Keine Bandage. Nach 6 Jahren: Verkürzung 2 Ctm., Flexion 115°; deshalb Osteotomie. Nach derselben Flexion 160°, Verkürzung 4 Ctm. Trägt jetzt eine Stützbandage und geht sehr gut mit hoher Sohle. Gute Gesundheit. Keine Fisteln mehr.

60. Derselbe: M., 10 J., Tumor albus mit Subluxation der Tibia nach hinten und aussen. Lösung der unteren Femurepiphyse. Resection 24. Oct. 1876. Vom Femur 4 Ctm. entfernt, von der Tibia $2^1/_2$ Ctm., ebenso Capitulum fibulae und Patella. Reichliche Eiterung. Entlassung mit Fisteln nach 1 Jahr in gestreckter Stellung, Sägeflächenverbindung noch beweglich. Nach $2^1/_2$ Jahren: Verkürzung 8 Ctm., ganz schwache Flexion. Straffe Pseudarthrose. Gang gut mit hoher Sohle und Stützbandage. Allgemeinbefinden sehr gut. Keine Fisteln mehr.

61. Derselbe: M., 9 J., Tumor albus mit Subluxation der Tibia nach hinten. Ostitis rarific. der Femurepiphyse. Resection 8. Decbr. 1877. Vom Femur beträchtliches Stück abgesägt, von der Tibia nur eine dünne Scheibe. Mässige Eiterung. Entlassen nach 4 Monaten in Extensionsstellung, jedoch lockerer Verbindung zwischen den Sägeflächen. Nach $1^1/_2$ Jahren: Verkürzung 7 Ctm. Feste Ankylose in einem Winkel von 165°. Beständig Stützbandage. Gang gut mit hoher Sohle. Allgemeinbefinden gut. Keine Fisteln mehr.

62. Derselbe: M., 8 J., Tumor albus mit Subluxation der Tibia nach hinten. Ostitis rarific. der Femurepiphyse. Resection 27. Nov. 1871. Von Tibia und Femur je $1^1/_2$ Ctm. abgesägt. Tenotomia flexorum. Starke Eiterung mit Senkung in die Kniekehle. Ulcerationen an der Operationsstelle. 21. März 1872 Reexcision mit Fortnahme der früheren Sägeflächen. Entlassung nach $1^1/_4$ Jahr mit Fisteln, Streckstellung, keine feste Ankylose. Bandage, hohe Sohle (3 Ctm.). Nach 5 Jahren: Verkürzung 6 Ctm., schwache Flexion, feste Ankylose. Pat. geht und läuft rasch umher mit hoher Sohle, trägt keine Bandage mehr. Gute Gesundheit. Keine Fisteln mehr.

63. Derselbe: M., 8 J., Tumor albus mit Subluxation der Tibia nach hinten. Ostitis rarific. der Femurepiphyse. Resection 1. Juli 1871. Vom Femur 4 Ctm., von der Tibia 7 Mm., Patella ganz entfernt. Ziemlich reichliche Eiterung. Entlassung nach $1^1/_4$ Jahr mit Fisteln. Gestreckte feste Ankylose. Verkürzung 2 Ctm. Nach 3 Jahren: Verkürzung 4 Ctm. Feste Ankylose in vollständiger Streckstellung. Gang gut mit hoher Sohle. Trägt beständig Stützbandage. Gute Gesundheit. Keine Fisteln mehr.

64. Derselbe: M., 6 J., Tumor albus mit Subluxation der Tibia nach hinten. Ostitis rarific. der Femurepiphyse. Resection 18. April 1876. Vom Femur 2 Ctm., darauf noch eine dünne Scheibe, von der Tibia 1 Ctm., Patella ganz entfernt. Reichliche Eiterung. Entlassen nach 6 Monaten mit Fisteln und noch bestehender Pseudarthrose in Streckstellung. Nach $1^1/_2$ Jahren: Straffe Pseudarthrose, Verkürzung nicht genau gemessen. Schwache Flexion. Pat. geht und läuft mit Leichtigkeit umher. Keine Fisteln mehr.

65. Derselbe: W., 6 J., Tumor albus mit Subluxation der Tibia nach hinten. Ostitis rarific. der Femurepiphyse. Resection 13. Aug. 1875. Eröffnung der Markhöhle des Femur und Ausschabung derselben. Von der Tibia bis zur Epiphysenlinie abgesägt. Ziemlich guter Verlauf. Entlassen nach 6 Monaten mit Fisteln, die noch wiederholt ausgekratzt werden. Nach vier Jahren: Keine vollständige Festigkeit, Verkürzung 6 Ctm., Flexion 160^0. Keine Fisteln mehr. Gang gut mit hoher Sohle und Stock.

66. Derselbe: M., 5 J., Tumor albus mit Subluxation der Tibia nach hinten und aussen. Resection 23. Aug. 1876. Vom Femur und Tibia nur dünne Scheiben abgesägt. Caries der Femurepiphyse. Heilung per primam, feste Verbindung der Sägeflächen nach 1 Monat. Entlassen nach 3 Monaten in schwacher Flexionsstellung. Keine Fisteln. Gute Festigkeit. Verkürzung $^1/_2$ Ctm. Nach 2 Jahren: Keine Verkürzung. Vollständig solide Ankylose. Ganz schwache Flexion. Allgemeinbefinden gut. Keine Fisteln mehr. Gang ohne eine Spur von Hinken.

67. Derselbe: M., $4^1/_2$ J., Tumor albus im Stadium der Eiterung. Resection 7. Mai 1873. Vom Femur 2 Ctm. entfernt, von der Tibia nur eine dünne Schicht. Heilung lange durch Recidiv und Fistelbildung hinausgeschoben. Entlassung nach 9 Monaten. Keine Fisteln. Ziemlich starke Flexion. Verkürzung 4 Ctm. Festigkeit gut. Nach $2^1/_2$ Jahren: Solide Ankylose in Extensionsstellung. Verkürzung 7 Ctm. Es war eine Flexion von 128^0 eingetreten, daher Osteotomie, welche obiges Resultat erzielte.

68. Derselbe: M., $4^1/_2$ J., Tumor albus im Stadium der Eiterung. Resection 15. Dec. 1876. Vom Femur und Tibia beträchtliche Stücke fortgesägt. (Resection ausserhalb der Epiphysen.) Eiterung ziemlich reichlich. Entlassung nach 4 Monaten mit Fisteln, keine vollständige Festigkeit, leichte Flexions- und Varusstellung. Nach 1 Jahr: Keine vollständige Festigkeit, Verkürzung $2^1/_2$ Ctm., stärkere Flexion, daher Osteoklasie; nachher ging Pat. gut mit Stützbandage. Keine Fisteln mehr.

69. Derselbe: W., $4^1/_2$ J., Tumor albus im Studium der Eiterung. Resection 23. Juli 1877. Vom Femur $1^1/_2$ Ctm., von der Tibia nur eine dünne Schicht abgesägt. Auf beiden Sägeflächen Herde, die mit dem scharfen Löffel ausgekratzt werden. Heilung per primam. Entlassung nach 4 Monaten, Festigkeit nicht vollkommen, Streckstellung. Keine Fisteln, Verkürzung 1 Ctm., Stützbandage. Nach $1^1/_2$ Jahren: Verkürzung 3 Ctm., Flexion 155^0, feste Ankylose, Stützbandage. Gang gut mit hoher Sohle, Allgemeinbefinden gut, keine Fisteln mehr.

70. Derselbe: W., 6 J., Tumor albus mit Valgusstellung der Extremitäten. Starke Atrophie. Resection 27. Nov. 1873. Von Femur und Tibia zusammen $3^1/_2$ Ctm. fortgenommen. Reichliche Eiterung. Entlassen nach 6 Monaten mit Fisteln und schwacher Flexionsstellung. Nach 4 Jahren: Verkürzung 6 Ctm., Flexion 117^0, daher Osteotomie. 2 Jahre später: Verkürzung 11 Ctm., Flexion 150^0, keine Fisteln mehr, Gang gut, Stützbandage.

71. Kappeler (Caumont, Ueber Behandlung chronischer Gelenkentzündungen. Deutsche Zeitschrift für Chirurgie. Bd. XX. S. 250.): W., 10 J., Gonitis fungosa. Resection im Juli 1869. Epiphysenlinien entfernt. Schutzapparat $^1/_2$ Jahr. Sehr langsame Heilung. Entlassen im August 1870. Nach 12 Jahren: Verkürzung 20 Ctm., Flexion 144^0. Feste Ankylose, gute Gesundheit, Gang bis $2^1/_2$ Stunden lang ohne Stock mit hohem Schuh. Keine Fisteln mehr.

72. Derselbe: W., 7 J., Gonitis fungosa. Resection im October 1870. Sehr langsame Heilung. Entlassen im März 1872. Nach $1^1/_2$ Jahren: Verkürzung 5 Ctm. Feste Ankylose in Valgusstellung. Gute Gesundheit. Gang ohne Stock gut. Keine Fisteln.

73. Derselbe: W., 8 J., Gonitis fungosa. Resection im Novbr. 1870. Epiphysenlinien entfernt. 3 Schutzverbände. Sehr langsame Heilung. Entlassen im April 1872. Nach 10 Jahren: Verkürzung $25^1/_2$ Ctm., Flexion 102^0. Ankylose. Gang mit hoher Sohle. Pat. ist Näherin. Gute Gesundheit. Keine Fisteln mehr.

74. Derselbe: M., 14 J., Gonitis fungosa. Resection im April 1871. Epiphysenlinien entfernt. Langsame Heilung. Entlassen im Juli 1872. Nach 8 Jahren: Verkürzung 20 Ctm., feste Ankylose, Flexion 140^0. Vollständige Gesundheit und Arbeitsfähigkeit. Pat. ist Schneider und Vater eines gesunden Knaben. Gang hinkend, 3—4 Stunden ohne Stock.

75. Derselbe: M., 6 J., Gonitis fungosa. Resection im Mai 1873. Wasserglasverbände. Entlassen im Juli 1874. Nach 8 Jahren: Verkürzung $3^1/_2$ Ctm., Flexion 170^0. Feste Ankylose. Keine Fisteln mehr. Gute Ge-

sundheit. Gleichmässige und vollständige Knochenreproduction. Völlige Geh- und Arbeitsfähigkeit.

76. Derselbe: M., $6^1/_2$ J., Gonitis fungosa. Resection im Mai 1873. Wasserglasverbände. Entlassen im Januar 1874. Nach 7 Jahren: Verkürzung $7^1/_2$ Ctm. Feste Ankylose in Streck- und leichter Valgusstellung. Keine Fisteln mehr. Gute Gesundheit. Leichtes Hinken. Guter, sicherer Gang.

77. Derselbe: W., 5 J., Gonitis fungosa. Resection im Januar 1876. Schutzverbände. Entlassen im August 1877. Nach 6 Jahren: Verkürzung $13^1/_2$ Ctm., Flexion 125° (erst nach Weglassen der Schutzverbände stärkere Flexion). Knochenreproduction ziemlich vollständig. Keine Fisteln. Gang gut, Stunden weit ohne Stock mit hoher Sohle.

78. Derselbe: W., 8 J., Gonitis fungosa. Resection im Novbr. 1874. Schutzverbände bis 1877. Entlassen im Juli 1875. Nach 8 Jahren: Verkürzung 7 Ctm., leichte Flexion. Gang hinkend, ohne Unterstützung.

79. Derselbe: M., 8 J., Gonitis fungosa. Resection im Septbr. 1878. Schutzverbände. Entlassen im Januar 1880. Nach 4 Jahren: Verkürzung $5^1/_2$ Ctm. Knöcherne Ankylose in minimal flectirter Stellung. Keine Fisteln mehr. Gang beliebig lange ohne Ermüdung, leicht hinkend. Trägt Schutzverband.

80. Derselbe: $11^1/_2$ J., Ankylose nach Tumor albus. Resection im April 1870. Entlassen im April 1873. Nach 12 Jahren: Verkürzung 6 Ctm. Feste, gestreckte Ankylose. Sicherer Gang ohne Hülfsmittel. Gute Gesundheit.

81. Rose (Albrecht, Ueber den Ausgang der fungösen Gelenkentzündungen. Deutsche Zeitschrift für Chirurgie. Bd. XIX.): M., 10 J., Tumor albus im Stadium der Eiterung. Abscesse am Oberschenkel. Resection 24. Februar 1871 dicht unter dem Knorpel. Am 12. Juli Resectionswunde vollständig geschlossen, die Knochenflächen fest vereinigt. Pat. geht mit Gypsverband ohne Stock. Am 21. Nov. 1871 mit Gypsverband entlassen. Nach 6 Jahren: Pat. sass als Schneider mit eingeschlagenen Beinen. Starke Valgusstellung, die das Gehen fast unmöglich macht. Brisement in Narkose. Gypsverband. Im April 1877 geheilt.

82. Derselbe: W., 6 J., Tumor albus im Stadium der Eiterung. Resection 15. Juni 1874 innerhalb der Epiphysen. Anfangs Fieber, dann normaler Wundverlauf. Am 7. Febr. 1875 mit Verband entlassen; kommt im August 1875 wieder mit Genu varum- und Spitzfussstellung. Zwei Fisteln. Extensions-Gypsverbände. Nach 8 Jahren: Pat. lebt noch und ist gesund, die Fisteln sind ausgeheilt.

83. Derselbe: W., 6 J., Tumor albus im Stadium der Eiterung, zahlreiche Fisteln. Resection 26. Novbr. 1873. Die Knochen, sehr schwammig, osteoporotisch, werden zum Theil mit dem Messer entfernt. Starke Usur und Vereiterung der Gelenkenden. Verlauf im Anfang sehr schön, ohne Fieber; 1874 beginnende Abmagerung, Fistelbildung im Lappen und in der Kniekehle, mässiges Fieber. Am 3. Mai 1874 mit Gypsverband entlassen. Nach 9 Jahren: Feste Ankylose in stumpfem Winkel. Seit 2 Jahren keine Fisteln mehr. Verkürzung mindestens 20 Ctm. Gang mit hohem Schuh. Lymphoma colli, sonst gesund.

84. Derselbe: W., 3 J., Tumor albus im Stadium der Eiterung, zahlreiche Fisteln. Resection 21. Jan. 1876. Condyl. int. fem. cariös. Fieberloser Verlauf. Im Juli sind die Knochen noch sehr beweglich. Einige kleine Fisteln. Entlassen im Juli 1876 mit schlaffer Pseudarthrose, Fisteln. October 1876 Fisteln geheilt, Gelenk noch sehr beweglich. Jan. 1877 keine Festigkeit, die Knochen stehen 1 Ctm. von einander entfernt. Nach 7 Jahren: Die ganze Extremität, auch der Knochen sehr atrophisch. Verkürzung 20 Ctm. Schlottergelenk, der Unterschenkel hängt schlaff am Oberschenkel, kann activ gar nicht bewegt werden. Pat. geht, zudem ohne Maschine, recht unbehülflich. Ist im Uebrigen gesund.

85. Derselbe: M., 8 J., Tumor albus im Stadium der Eiterung. Resection 22. Januar 1877. Ausgebreitete Caries aller Gelenkenden macht die Resection in den Epiphysenlinien nothwendig. Nach Abnahme des ersten Verbandes schon ziemliche Festigkeit. Kleine Nekrose der Sägefläche entfernt. Verkürzung 10 Ctm. Am 24. October 1877 mit Maschine entlassen. Es bestehen noch Fisteln. Nach 2 Jahren schlossen sich die Fisteln. Pat. hinkt seit 1 Jahr ohne Maschine herum; das Bein ist steif, gerade, fest, dünner und kürzer. In letzter Zeit (nach 5 Jahren) sind dickere Sohlen nöthig. Er geht Stundenweit ohne Schmerzen.

86. Derselbe: M., 4 J., Tumor albus im Stadium der Eiterung. Resection 30. Juli 1877. Von der Tibia wird eine dünne Lamelle abgesägt, vom Femur die ganzen Condylen. 4. März 1878: Alles schön ausgeheilt. Verkürzung 2 Ctm. Keine seitliche Beweglichkeit. 26. Mai 1878 mit Maschine entlassen. Nach 6 Jahren: Pat. ist gesund und kräftig. Geringe Verkürzung. Seit der Entlassung nie mehr Eiterung. Geringe Beweglichkeit im Sinne der Flexion. Ganz leichte Flexion. Gang gut ohne Hülfsmittel.

87. Derselbe: M., 7 J., Tumor albus im Stadium der Eiterung. Resection 7. Juli 1879. Femur direct über der Gelenkfläche durchgesägt, Tibia cariös. Drahtnaht der Knochen. Lister. Verlauf im Anfang schlecht. Im August Gypsverband. Offene Wundbehandlung. 6. Mai 1880: Pat. kann das Bein ohne Hülfe heben. Es bestehen noch Fisteln. Am 21. Mai 1880 mit Fisteln entlassen, die jedoch nicht auf den Knochen führen. Nach 3 Jahren: Geringe Verkürzung. Gang gut mit Stützapparat. Keine Fisteln mehr. Gute Gesundheit.

88. Esmarch (Mensing, Beitrag zur Statistik der Kniegelenksresectionen. Dissertation. Kiel 1883.): M., 9 J., Entzündung des Kniegelenkes nach Trauma. Resection 21. Februar 1859. Schnittführung nach Textor, Absägung der Knochenenden. Langdauernde Eiterung. Hohes Fieber. Entlassung nach $3^1/_2$ Monat. Nach 3 Jahren: Geringe Verkürzung, Knochenenden fest verwachsen. Gute Gebrauchsfähigkeit.

89. Derselbe: M., $4^1/_2$ J., Tumor albus, starke Anschwellung, Pseudofluctuation, Druckempfindlichkeit, Flexionsstellung. 8. Juni 1875 Resection unter künstlicher Blutleere und Lister innerhalb der Epiphysen. Günstiger Verlauf, höchste Temperatur 38,5. Entlassung nach 10 Wochen. Wunde geheilt, Knochenenden anscheinend fest verwachsen. Nach 8 Jahren: Das Bein hat Flexionsstellung angenommen. Muskelatrophie ist eingetreten.

90. Derselbe: M., 9½ J., Gonitis fungosa im Stadium der Eiterung. Resection 3. Novbr. 1876 wie im vorigen Falle. Starke Secretion, geringes Fieber. Entlassen nach 3 Monaten mit Fisteln und festem Verband. Nach 6 Jahren: Fisteln bestehen nicht mehr. Extremität ist gestreckt ankylotisch. Verkürzung 2 Ctm. Allgemeinbefinden gut.

91. Derselbe: M., 7 J., Gonitis fungosa im Stadium der Eiterung. Resection 9. Septbr. 1878 wie im vorigen Falle. Günstiger Verlauf. Später Fistelbildung. In Narkose Revision. Entlassung nach 1 Jahr. Feste Ankylose. Es bestehen noch Fisteln. Nach 4 Jahren: Extremität gestreckt ankylotisch. Verkürzung 5 Ctm. Gute Gebrauchsfähigkeit.

92. Derselbe: M., 9 J., Gonitis fungosa im Stadium der Eiterung. 21. Nov. 1878 Resection nach Volkmann innerhalb der Epiphysen. Günstiger Wundverlauf. Entlassung nach 17 Wochen. Wunde vollkommen geheilt. Knochenenden fest verwachsen. Nach 4 Jahren: Extremität gestreckt ankylotisch. Verkürzung 3 Ctm. Keine Fisteln mehr. Geringe Muskelatrophie. Vorzügliche Gebrauchsfähigkeit.

93. Derselbe: W., 8 J., typischer Tumor albus. Resection 21. Aug. 1879 wie im vorigen Falle. Dauerverband. Erster Verband 12 Tage. Complicirendes Erysipelas. Wiederholte Ausschabung fungöser Recidive. Entlassung nach 158 Tagen. Feste Ankylose. Einige Fisteln. Nach 3 Jahren: Extremität in leichter Flexion ankylosirt.

94. Derselbe: M.. 11 J., Tumor albus im Stadium der Eiterung. Resection 6. Februar 1880 wie im vorigen Falle, Entfernung der Patella. Ein Verband 27 Tage; fast Prima intentio; später andauernde Eiterung. Wiederholt Auskratzung fungöser Recidive. Entlassung nach 129 Tagen. Feste Ankylose. Oberflächliche Fisteln. Verkürzung 1½ Ctm. Nach 2½ Jahren: Extremität in gestreckter Ankylose. Keine Fisteln mehr.

95. Derselbe: M., 7 J., Tumor albus im Stadium der Eiterung. Resection 7. Jan. 1881 mit vorderem Ovalärschnitt; Dauerverband; Knochenherd im Femur. Fieberloser Verlauf. Erster Verbandwechsel nach 39 Tagen. Nahezu Prima intentio. Entlassung nach 106 Tagen. Wunde völlig geheilt. Nach 2 Jahren: Feste Ankylose in gestreckter Stellung.

96. Derselbe: M.. 14 J., Tumor albus im Stadium der Eiterung. Resection 31. Mai 1881 wie im vorigen Falle. Käsige Herde im Femur. Fast Prima intentio unter dem ersten Verbande. Später fungöse Recidive. Entlassung nach 134 Tagen mit Fisteln und fester Ankylose. Nach 2 Jahren: Feste Ankylose in minimaler Flexionsstellung. Keine Fisteln mehr.

97. Derselbe: W., 7 J., Tumor albus im Stadium der Eiterung. Resection 18. Juni 1881 wie im vorigen Falle. Synoviale Form. Prima intentio unter dem ersten Verbande (35 Tage). Entlassung nach 41 Tagen. Feste Ankylose. Nach 2 Jahren: Extremität gestreckt ankylotisch.

98. Derselbe: Knabe, Tumor albus im Stadium der Eiterung. Resection mit vorderem Bogenschnitt. Prima intentio unter dem ersten Verbande. Entlassung nach 45 Tagen mit Wasserglasverband. Feste Ankylose. Nach 2 Jahren: Extremität gestreckt ankylotisch.

99. Derselbe: W., $7\frac{1}{2}$ J., Tumor albus mit Subluxation des Unterschenkels nach hinten. Resection 2. Aug. 1881 wie im vorigen Falle. Käsiger Herd im Femur. Jodoform-Dauerverband. Prima intentio unter dem ersten Verbande (40 Tage). Entlassung nach 70 Tagen. Knochenenden fest verwachsen. Nach 2 Jahren: Extremität gestreckt ankylotisch.

100. Derselbe: M., 8 J., Tumor albus im Stadium der Eiterung. Resection 22. Sept. 1881. Vorderer Querschnitt unterhalb der Patella. Herde im Femur und in der Tibia. Torf-Dauerverband. Prima intentio unter dem ersten Verbande (41 Tage). Entlassung nach 58 Tagen mit Krücken. Feste Ankylose. Nach $1\frac{1}{2}$ Jahren: Extremität gestreckt ankylotisch. Geringe Muskelatrophie.

101. Derselbe: W., 10 J., Ankylose in stumpfem Winkel, Patella mit dem Femur verwachsen. 1. Oct. 1881 Resection mit Excision eines Knochenkeiles. Torf-Dauerverband. Prima intentio unter einem Verband (44 Tage). Entlassung nach 52 Tagen. Feste Ankylose. Nach $1\frac{1}{2}$ Jahren: Extremität gestreckt ankylotisch.

102. Derselbe: M., 11 J., Tumor albus im Stadium der Eiterung. 15. März 1882 Resection mit vorderem Querschnitt unter der Patella. Prima intentio unter einem Verband (46 Tage). Entlassung nach 57 Tagen mit fester Ankylose in leichter Winkelstellung. Verkürzung 2 Ctm. Nach 1 Jahr: Extremität in geringer Flexionsstellung ankylosirt. Gute Gebrauchsfähigkeit.

103. Derselbe: W., 10 J., Tumor albus im Stadium der Eiterung. Resection 12. April 1882 wie im vorigen Falle. Torfverband. Prima intentio unter einem Verband (41 Tage). Entlassung nach 45 Tagen mit Gypsverband. Feste Ankylose. Nach 1 Jahr: Extremität ist gestreckt ankylotisch.

104. Linhart (eigene Untersuchung): M., 9 J., Tumor albus im Stadium der Eiterung. Resection Mitte 1877. Heilung durch fungöse Recidive sehr verzögert. Entlassung nach 9 Monaten. Nach 7 Jahren: Verkürzung 7 Ctm., Flexion 140^0, feste Ankylose. Gang ohne Hülfsmittel, die Zehen berühren den Fussboden. Patient ist Schneider. Keine Fisteln mehr. Gutes Allgemeinbefinden.

105. v. Bergmann (eigene Untersuchung): W., 13 J., Synovitis fungosa artic. genu sin. Resection 13. Juni 1879. Gute knöcherne Vereinigung. Im Decbr. 1879 ein phlegmonöser Process an der Wade, der mit dem Gelenke in keiner Verbindung steht. Entlassung 30. August 1880. Nach 5 Jahren: Verkürzung $4\frac{1}{2}$ Ctm. Feste Ankylose in Streck- und geringe Varusstellung. Gang ausgezeichnet, ebenso Allgemeinbefinden. Keine Fisteln mehr.

106. Derselbe: W., 8 J., Synovitis fungosa artic. genu sin. 9. Oct. 1879 Resection nach Volkmann. Nach rascher Heilung treten später Recidive ein, die wiederholte Ausschabungen und Incisionen veranlassen. Flexionsstellung. Entlassung am 9. Februar 1880. Im Mai 1881 solide knöcherne Vereinigung in stärkerer Flexionsstellung. Nach 5 Jahren: Verkürzung $6\frac{1}{2}$ Ctm. (mit Berücksichtigung des Winkels 15 Ctm.). Flexion 130^0. Gang gut mit hoher Sohle (7 Ctm.). Keine Fisteln mehr. Gutes Allgemeinbefinden.

107. Derselbe: W., 10 J., Synovitis fungosa artic. genu sin. Resection

22. Januar 1880. Annähen der Patella an die Condylen. Rasche Heilung ohne Fistel. 23. April 1880 mit Gypsverband entlassen. Nach 4 Jahren: Verkürzung 5 Ctm. Feste Ankylose in Streckstellung. Gang sehr gut. Keine Fisteln mehr, blühende Gesundheit.

108. Derselbe: W., 8 J., Synovitis fungosa artic. genu sin. Resection 12. Mai 1880. Rasche Heilung. Entlassung nach 5 Wochen. Nach 4 Jahren: Verkürzung 6 Ctm. Bewegliches Gelenk (active Beugung bis zum rechten Winkel, active Streckung bis zur Norm). Gang sehr gut ohne Hülfsmittel. Keine Fisteln mehr. Gesundheit.

109. Derselbe: M., 11 J., Tumor albus im Stadium der Eiterung. Resection 7. Mai 1881. Langsame Heilung. Entlassung nach Monaten. Nach 3 Jahren: Verkürzung 6 Ctm. Straffe Pseudarthrose in minimaler Flexionsstellung. Oberflächliche Fisteln. Gang gut mit hohem Schuh (6 Ctm.). Allgemeinbefinden gut.

110. Derselbe: M., 9 J., Tumor albus im Stadium der Eiterung. Resection Ende 1881. Rasche Heilung. Nach kurzer Zeit entlassen. Nach 3 Jahren: Verkürzung 6 Ctm. Feste (knöcherne) Ankylose in Streckstellung. Keine Fisteln. Allgemeinbefinden gut. Gang sehr gut ohne Unterstützung.

111. Derselbe: M., 5 J., Tumor albus im Stadium der Eiterung. Resection Mitte 1881. Rasche Heilung. Nach kurzer Zeit entlassen. Nach 3 Jahren: Verkürzung 5 Ctm. Gelenk ist beweglich, kann activ und passiv gebeugt und gestreckt werden. Gang ausgezeichnet, ohne alle Hülfsmittel. Keine Fisteln, gute Gesundheit.

112. Riedinger (eigene Untersuchung): M., 5 J., Tumor albus im Stadium der Eiterung. Resection Mitte 1881 nach v. Langenbeck. Rasche Heilung. Nach kurzer Zeit entlassen. Nach 3 Jahren: Verkürzung 4 Ctm. Feste Ankylose in leichter Flexions- und geringer Varusstellung. Gang gut, ohne Hülfsmittel. Keine Fisteln mehr. Gute Gesundheit.

113. Maas (Korff, Deutsche Zeitschrift für Chirurgie. Bd. XXII.): W., 9 J., Tumor albus. 2. Mai 1878 Resection mit vorderem Querschnitt innerhalb der Epiphysen. Nach 6 Jahren: Verkürzung 4 Ctm. Feste Ankylose in geringer Flexionsstellung. Keine Fisteln mehr. Allgemeinbefinden gut.

114. Derselbe: M. 4 J., Tumor albus. Resection 7. April 1879. Knochenherd in der Tibia, Drahtnaht, sonst wie im vorigen Falle. 3. August 1879 geheilt entlassen. Nach 6 Jahren: Verkürzung 10 Ctm. Feste Ankylose in minimaler Flexion. Keine Fisteln mehr. Allgemeinbefinden gut.

115. Derselbe: W., 10 J., Tumor albus. Resection 15. Januar 1880 wie im vorigen Falle. Nach $4^1/_2$ Jahren: Verkürzung 4 Ctm. Feste Ankylose in minimaler Flexion. Oberflächliche Fisteln an der Narbe. Allgemeinbefinden gut.

116. Derselbe: W., 6 J., Tumor albus. Resection 12. Februar 1880 wie im vorigen Falle. Nach $4^1/_2$ Jahren: Pat. kann gehen, doch ist das Bein verkürzt und stark flectirt.

117. Derselbe: 4 J., Tumor albus. 24. Juni 1880 Resection nach von Langenbeck. Reichliche und lange Eiterung. Nach 4 Jahren: Ver-

kürzung 8 Ctm. Feste Ankylose in starker Winkelstellung. Keine Fisteln mehr. Allgemeinbefinden gut. Gang ohne Stock mit Stützapparat.

118. Derselbe: 3 J., Tumor albus. 17. Mai 1881 Resection mit vorderem Querschnitt. Von Tibia und Femur nur dünne Scheiben abgetragen. Lange Eiterung, keine feste Verbindung, zeitweise hartnäckige Diarrhöen. 1. Nov. 1881 mit Fisteln, ohne feste Verbindung entlassen. Nach $3\frac{1}{2}$ Jahren: Starke Flexion, daher Winter 1884 Osteotomie.

119. Derselbe: 4 J., Tumor albus. Resection 22. Juni 1881 wie im vorigen Falle. Bis August 1884 bestand noch Eiterung. Nach $3\frac{1}{2}$ Jahren: Verkürzung 8 Ctm. Feste Ankylose in minimaler Flexion. Keine Fisteln mehr. Gute Gesundheit. Bein gut brauchbar.

120. Derselbe: M., 9 J., Tumor albus im Stadium der Eiterung. Resection 24. Nov. 1881 wie im vorigen Falle. Heilung mit mässiger Eiterung. 30. Decbr. Gypsverband, später Erysipel. Entlassen 14. März 1882. Alles geheilt. Gang rasch, sicher und schmerzlos. Feste Ankylose in leichter Flexion. Nach 3 Jahren: Feste Ankylose in minimaler Flexion. Geringe Verkürzung. Bein sehr gut brauchbar. Keine Fisteln mehr. Gute Gesundheit.

121. Derselbe: W., 6 J., Tumor albus im Stadium der Eiterung. Resection 20. Febr. 1882 wie im vorigen Falle. Im Femur ein über die Epiphyse hinausgehender Herd ausgekratzt. Heilung per secundam. Erysipel. Wiederholt Incisionen und Ausschabungen von Abscessen und Fisteln. Am 1. Aug. 1882 mit Fisteln und Pseudarthrose entlassen. Gypsverband. Nach $2\frac{1}{2}$ Jahren: Kind ist jetzt ziemlich gesund. Es bestehen immer noch stark eiternde Fisteln. Keine Schmerzen. Starke Flexionsstellung. Bein steht nach innen rotirt.

122. Derselbe: W., 8 J.. Tumor albus im Stadium der Eiterung. Resection 1. April 1882 wie im vorigen Falle. Heilung per secundam. Copiöse Eiterung. Wiederholt Spaltung und Auskratzung von Abscessen. Nekrose der Femursägefläche. 20. Sept. 1882 mit Fisteln und Pseudarthrose entlassen. Nach 2 Jahren: Geringe Verkürzung, aber starke Flexionsstellung. Keine Fisteln mehr. Gute Gesundheit. Gang gut, aber hinkend. „Springt wie andere Kinder".

123. Derselbe: M., 11 J., Tumor albus im Stadium der Eiterung. Resection 22. Februar 1883. Dauerverband. Rasche Heilung. 22. April Wunde geheilt. Völlige Consolidation. Entlassung 29. April 1883. Fast lineäre Vernarbung. Knöcherne Ankylose in leichter Flexion. Nach $1\frac{1}{2}$ Jahren: Verkürzung 5 Ctm. Feste Ankylose in minimaler Flexion. Keine Fisteln mehr. Gute Gesundheit. Gang sehr gut ohne Stock.

124. Maas (Resectionen, ausgeführt in der Würzburger Klinik; eigene Untersuchung.): 6 J., Tumor albus genu im Stadium der Eiterung. Resection 2. Mai 1883. Schräger Knochenschnitt innerhalb der Epiphysen. Knochenherd im Cond. int. tibiae. Heilung unter mehreren Verbänden. Sublimatintoxication. Später wiederholt Ausschabung von Abscessen und Fisteln. Entlassen 29. Dec. 1883 mit Fisteln, aber fester Ankylose in Flexionsstellung. Fisteln definitiv erst Ende 1884 verheilt. Nach 2 Jahren: Verkürzung 3 Ctm. Feste

Ankylose in Flexion von 140°. Gang hinkend, ohne Stock oder hohen Schuh, ganz gut. Keine Fisteln mehr. Gute Gesundheit.

125. Derselbe: W., $3^1/_2$ J., Tumor albus genu im Stadium der Eiterung. Resection 1. Juni 1883 wie im vorigen Falle. Herd in der Tibia. Dauerverband. Complicirende Nephritis. Heilung unter 2 Verbänden. Entlassen 27. Juli 1883 mit fester Ankylose in leichter Flexionsstellung. Alles geheilt. Nach 2 Jahren: Verkürzung $3^1/_2$ Ctm., Flexion 165°, feste Ankylose, Gang leicht hinkend, keine Fisteln, gute Gesundheit.

126. Derselbe: W., 6 J., Tumor albus genu im Stadium der Eiterung. Resection 21. Juni 1883 wie im vorigen Falle, Knochenschnitt schräger, als beabsichtigt. Heilung per primam unter einem Verbande. Entlassen 2. Nov. 1883. Feste Ankylose. Flexion 160°. Wunde geheilt. Nach 2 Jahren: Verkürzung 4 Ctm., Flexion 160° (hat sich seit der Entlassung nicht vermehrt). Feste Ankylose. Gang gut mit hoher Sohle. Keine Fisteln mehr. Gute Gesundheit.

127. Derselbe: M., 8 J., Tumor albus genu im Stadium der Eiterung. Resection 27. Juni 1883 wie vorher. Heilung unter einem Verbande, später Recidiv. das wiederholte Incisionen und Auskratzungen veranlasst. Entlassung Ende November 1883 mit leichter Flexionsstellung. Nach $1^3/_4$ Jahren: Verkürzung 4 Ctm., Flexion 140°. Es bestehen noch 3 Fisteln. Gang hinkend. Allgemeinbefinden gut.

128. Derselbe: M., 5 J., Tumor albus genu im Stadium der Eiterung. Resection 3. Juli 1883 wie im vorigen Falle: synoviale Form. Heilung unter 2 Verbänden. Entlassung 12. Nov. 1883 in fester, fast gestreckter Ankylose, mit Gypsverband. Nach $1^1/_2$ Jahren: Verkürzung $1^1/_2$ Ctm. Fast gestreckte, feste Ankylose. Gang gut. Keine Fisteln mehr. Gute Gesundheit.

129. Derselbe: M., 9 J., Tumor albus genu im Stadium der Eiterung. Resection 20. Mai 1884 wie im vorigen Falle. Heilung per primam unter einem Verbande. Entlassung 20. Juli 1884 in leichter Flexionsstellung. Nach 1 Jahr: Verkürzung 3 Ctm.. Flexion 150°. Feste Ankylose. Keine Fisteln mehr. Gang gut. Blühende Gesundheit.

130. Derselbe: M., 9 J., Tumor albus genu im Stadium der Eiterung. Resection 19. August 1884 wie im vorigen Falle. Entfernung der Patella, 3 Knochenherde im Femur, Patella cariös. Heilung per primam unter einem Verbande. Entlassung 23. Novbr. 1884. Feste, gestreckte Ankylose. Alles geheilt. Nach 1 Jahr: Verkürzung 2 Ctm. Feste, knöcherne Ankylose in Extensionsstellung. Gang sehr gut. Allgemeinbefinden gut. Keine Fisteln.

Uebersehen wir die Endresultate der hier zusammengestellten, an Kindern ausgeführten Kniegelenksresectionen, so gewinnen wir aus denselben die Ansicht, dass wir mit der Resection in der grossen Mehrzahl der Fälle sicher im Stande sind, die locale Tuberculose zu heilen. Wir finden nur 5mal noch bestehende Fisteln angegeben, in allen anderen Fällen sind etwa nach der Resection noch vorhanden gewesene Fisteln in mehr oder weniger

langer Zeit ausgeheilt. Der durch die Operation gesetzte Reiz veranlasste die Bildung guter Granulationen, welche die fungösen Gewebe allmälig überwucherten und so schliesslich die Bildung fester Narben herbeiführten. Jedenfalls hatte die Resection die Zeit, bis diese definitive Heilung eintrat, bedeutend verkürzt im Verhältniss zu der meist viele Jahre beanspruchenden Heilungsdauer bei conservativer Behandlung der gleich schweren Erkrankungen.

Damit wollen wir nun nicht behaupten, dass die Resection stets, wenn auch nach längerer Zeit, zur Heilung führen müsse. Zum Glück nicht häufig entstehen bald nach der Operation fungöse Recidive in der Wunde, es kommt rasch zur Abscess- und Fistelbildung, so dass der Zustand der kleinen Patienten durch die Operation nicht verbessert, sondern verschlimmert wird. Die Zahl dieser Misserfolge lässt sich annähernd berechnen aus der Zahl der nachträglich am Oberschenkel amputirten Kinder, wobei selbstverständlich Amputationen wegen Wundinfectionskrankheiten auszuschliessen sind. Wenn wir aus der Literatur die in dieser Beziehung vorhandenen Angaben zusammentragen und dazu noch 25 Kinder rechnen, die seit 1877 im Juliusspital zu Würzburg resecirt sind und deren Schicksal mir bekannt wurde, so wurden wegen tuberculöser Recidive nachträglich amputirt nach

Sack*)	von	44	Kindern	2
Mensing**)	„	54	„	3
Caumont***)	„	21	„	1
Albrecht†)	„	16	„	3
Ipsen††)	„	18	„	1
Riedel†††)	„	17	„	0
Hoffa	„	25	„	1
Summa:	von	195	Kindern	11 = 6 pCt.

Mit absoluter Sicherheit werden wir die tuberculösen Recidive nach den Resectionen wohl nie vermeiden können, je mehr wir aber den Grundsatz befolgen, auch nicht das kleinste Granulationskorn (Volkmann)†*), noch viel weniger aber Knochenherde im Gelenk zurücklassen, um so mehr werden wir auch dauernde Erfolge er-

*) N. Sack, Beitrag zur Statistik der Kniegelenksresectionen bei antiseptischer Behandlung. Dissert. Dorpat 1880.
**) l. c.
***) Deutsche Zeitschrift für Chirurgie. Bd. XX.
†) Ebendas. Bd. XIX.
††) s. Krankengeschichten.
†††) l. c.
†*) Centralblatt für Chirurgie. 1885.

zielen. Wenn nun schon die Totalresection, bei welcher wir die Exstirpation des ganzen Gelenkes mit allen kranken Theilen bequem ausführen können, uns nicht vor Recidiven schützt, so glauben wir dies noch viel weniger von der Arthrotomie oder Arthrectomie. Diese Operationen sind noch zu neuen Datums, um ein definitives Urtheil über sie abgeben zu können, allein auch die bisher erreichten Resultate sind nicht aufmunternd. Ich will hier von den einfachen Incisionen und Ausschabungen nicht reden, auf deren schlechte Resultate bei primär ostalen Gelenktuberculosen Maas*) schon 1877 aufmerksam machte, sondern denke dabei an die von König**) mit der von ihm empfohlenen Arthrotomie erzielten Resultate. König hat nach eigener Angabe in den letzten Jahren 24 Kinder nach seiner Methode arthrotomirt; von diesen sind 3 bald nach der Ausführung der Operation gestorben, ein 7jähriger Knabe an Jodoformintoxication, ein Kind von $1^1/_2$ Jahren wahrscheinlich an den Folgen des Chloroforms und ein 9jähriger Knabe an acuter Tuberculose. Von 7 Patienten ist die Heilung constatirt, während die übrigen noch grösstentheils in Behandlung sind. König hält diesen Procentsatz der Heilung schon für verhältnissmässig gross, Angesichts der Thatsache, dass er die Operation nur bei schlimmen Fällen ausgeführt habe. Dem gegenüber können wir wohl hervorheben, dass die Initialstadien der tuberculösen Kniegelenksentzündung auch von anderen Chirurgen conservativ behandelt werden, und dass, wie es auch aus obiger Zusammenstellung hervorgeht, die Resection von denselben nur im sog. zweiten Stadium der Erkrankung ausgeführt wird. Es sind die der Resection zufallenden fungösen Gonitiden meist schon lange Zeit vorher vergeblich behandelt worden, nach Albrecht (l. c.) beträgt die Dauer der Erkrankung bis zum Spitaleintritt durchschnittlich über 26 Monate, es ist das gewiss auch ein später Termin zur Einleitung einer erfolgreichen Behandlung.

Ebensowenig wie wir nun mit Bestimmtheit Recidive nach der Operation vermeiden können, ebensowenig gewährt die Resection einen Freibrief gegen allgemeine tuberculöse Infection für das ganze zukünftige Leben. Es stirbt immerhin noch eine Anzahl der Kinder mehr oder weniger lange Zeit nach der Operation an Tu-

*) J. Scriba, Ueber Gonarthrotomie. Berliner klin. Wochenschr. 1877.
**) Die Tuberculose der Knochen und Gelenke. Berlin 1884.

berculose der inneren Organe. Auch über diese Zahl können wir uns annähernd nach den in der Literatur verzeichneten Angaben orientiren. Es starben an Tuberculose im weitesten Sinne:

nach	Sack	von	44	Kindern	4,
„	Mensing	„	54	„	2,
„	Albrecht	„	16	„	2,
„	Ipsen	„	18	„	0,
„	Riedel	„	17	„	1,
„	Korff*)	„	12	„	1,
„	Hoffa	„	25	„	3,

Summa: von 186 Kindern 13 = 7 pCt.

Wenn also immerhin 7 pCt. der Fälle später noch der Tuberculose erliegen, so ist dabei zu bedenken, dass die grössere Anzahl dieser Patienten wohl schon vor der Operation an Tuberculose eines oder des anderen der inneren Organe gelitten hat. Andererseits unterliegt es jedoch keinem Zweifel, dass eine Resection bei der die Entfernung aller kranken Theile gelingt, einen grossen Schutz des Körpers gegen spätere Allgemeininfection bildet; ja es sind sicher Fälle bekannt, in denen ein schon vorhandenes Lungenleiden durch die Resection gebessert wurde, indem sich durch die Operation der Allgemeinzustand hob, und damit die Widerstandsfähigkeit des Organismus gegen die Tuberkelbacillen vergrössert wurde. Es muss also unser Bestreben bei der Operation sein, möglichst alle tuberculösen Granulationswucherungen zu exstirpiren, so dass auch nicht die dünnste Schicht tuberculösen Gewebes persistirt, und vor allen Dingen müssen wir auch die Knochenherde aufsuchen und sie gründlich entfernen. Lässt man solche Herde zurück, so werden sie nur selten ganz resorbirt oder in bindegewebige Narben umgewandelt, meistentheils werden sie nur abgekapselt und so temporär aus dem Stoffwechsel ausgeschlossen. In solchen Herden verweilen aber die Dauersporen der Tuberkelbacillen und können, wenn durch Trauma oder andere Umstände die Abschliessung des Herdes gegen die Nachbarschaft aufgehoben wird, auf's Neue in die Circulation gelangen und damit die Allgemeininfection des Körpers herbeiführen. Die Träger solcher Herde befinden sich, um mit Bidder**) zu reden, gleichsam wie auf einem Pulverfass, welches jederzeit einmal explodiren kann. Angesichts dieser Thatsache ist unsere Ansicht über die Arthrotomie oder

*) Deutsche Zeitschrift für Chirurgie. Bd. XXII.
**) s. Krankengeschichten.

Arthrectomie klar, bei der, wie König und Volkmann sich nicht verhehlen, ostale Herde übersehen, daher nicht mit der von uns gewünschten Sicherheit entfernt werden können.

Kommen wir nun jetzt zur Besprechung der functionellen Erfolge der Kniegelenksresectionen bei Kindern, so lässt sich nur ein Urtheil über die nach Jahren erzielten Resultate gewinnen, wenn wir darüber einig sind, welches Resultat wir durch die Operation zu erzielen wünschen.

Es handelt sich hierbei um die Frage, ob wir durch die Operation ein bewegliches Gelenk oder eine feste Ankylose herbeiführen wollen. Theorie und Praxis haben sich für die letztere entschieden. Der Verzicht auf die Erreichung eines beweglichen Gelenkes erscheint unbedingt geboten, weil bei der Resection nicht allein die typische Formation der Gelenkenden verloren geht, welche für Beugung und Streckung, sowie für die Hemmung dieser Bewegungen nothwendig ist, sondern weil vor allen Dingen bei allen Schnittführungen ohne Ausnahme der zur Fixation nothwendige Bandapparat durchschnitten wird. Ist die Ankylose aber keine feste, so resultiren daraus entweder Flexionsstellungen oder bei zu beweglicher Verbindung Schlottergelenke, bei denen dann nachträglich noch die Amputation in Frage kommt. Schon H. Park*) plaidirte aus diesem Grunde für eine knöcherne Ankylose, während dagegen Jäger glaubte, dass eine wirkliche Knochenvereinigung durch Callus nur selten erfolge, dass sich vielmehr meist eine feste, den Zwischenwirbelbändern ähnliche fibröse Bandmasse bilde, wodurch aber der Gebrauch des Gliedes nicht gestört werde. Einem resecirten Kniegelenk absichtlich Beweglichkeit zu erhalten, ist nur selten versucht worden. Vielleicht sind dahin 2 Fälle v. Langenbeck's zu rechnen, die Mitscherlich**) und Israel***) mitgetheilt haben, bei denen geringe Beweglichkeit (bis zu 30°) vorhanden war. Unbeabsichtigt beweglich geheilte Resectionen sind im Vergleich zu der grossen Anzahl von Operationen ebenso selten beobachtet worden. Fergusson†) stellte der Royal Society in London ein im 15. Lebensjahre von ihm operirtes Mädchen vor,

*) Citirt bei Lossen.
**) Archiv für klin. Chirurgie. Bd. II. S. 599.
***) Ebendas. Bd. XX. S. 239.
†) Citirt bei Lossen.

das, nunmehr 20 Jahre alt, ein vollständig bewegliches Gelenk hatte. Die Operirte (Moreau'scher H-Schnitt, Erhaltung der Patella) konnte den Unterschenkel beugen und strecken und hatte dabei die normale Festigkeit beim Gehen und Stehen. Ebenso stellte Barwell*) der Clin. Soc. in London ein Kind vor, das er vor 3 Jahren resecirt hatte. Die Beweglichkeit hatte sich sehr gut erhalten, indem sich neue Verstärkungsbänder gebildet hatten und das Femur in einer Pfanne der Tibia zu articuliren schien.

Penières (l. c.) fand unter 431 Resectionen wegen Tumor albus 8mal eine Beweglichkeit des falschen Gelenkes, ohne dass dieselbe die Sicherheit des Ganges gestört zu haben scheint; meistens war sie nur gering und in mehreren Fällen bloss auf die Kniescheibe beschränkt. Annandale**) entliess ein 10jähriges Mädchen nach der Resection mit beweglicher Verbindung und betrachtete dieses Ergebniss als Misserfolg. Nach 5 Jahren hatte er die Freude, sich davon zu überzeugen, dass hier nicht nur kein Misserfolg, sondern sogar ein unerwartet günstiger Erfolg vorlag, indem sich ein activ bewegliches Gelenk gebildet hatte. Einen ähnlichen Fall hat Sczymanowsky***) mitgetheilt. Bei einem $7^1/_2$ Monate alten Kinde wurde wegen totaler Vereiterung des Kniegelenkes resecirt. Es schien sich eine Pseudarthrose auszubilden. Nach 2 Monaten stellte sich jedoch eine active Beweglichkeit ein und eine Untersuchung des Kindes nach 1 Jahr ergab, dass dasselbe gehen und laufen gelernt hatte, dabei geringe Verkürzung und normale Stellung des Gliedes.

Weitere Fälle von beweglichem Gelenk habe ich noch beschrieben gefunden von Treves†), Kocher††), König†††), Hueter†*), Cazin†**), Mayer†***) und Boutflower*†), doch verweise ich in Beziehung auf dieselben auf die Originale. In obiger Zusammenstellung findet sich 2mal eine günstige Pseudarthrose erwähnt; es

---

*) Barwell, The Lancet. 1876. Vol. I.
**) Gurlt, Virchow-Hirsch's Jahresbericht. 1877. Bd. II. S. 383
***) Gurlt, Ebendas. 1860—61; v. Langenbeck's Arch. Bd. III. S. 552.
†) Gurlt, Virchow-Hirsch's Jahresbericht. 1871.
††) Verhandlungen des internationalen Congresses zu London. 1883.
†††) Verhandl. der Deutschen Gesellschaft für Chirurgie. 1878. Bd. VII.
†*) Ebendaselbst.
†**) Bullet. et Mém. de la Soc. de chir. de Paris. 1882. p. 319.
†***) Citirt bei Sack (l. c.).
*†) The Lancet. 1884 Vol. I. 17. März.

gehört hierher noch ein Fall, den Czerny mit dem Resultate eines Schlottergelenkes resecirt hatte. Maas konnte dann durch Einschlagen von Elfenbeinstiften eine Knochenproduction anregen und schliesslich das 9jährige Mädchen mit einem relativ gut beweglichen Gelenk dem oberrheinischen Aerztetag vorstellen. Der ungünstigste Ausgang resultirt nach Resectionen dadurch, dass die ursprünglich beweglichen Verbindungen so schlotterig werden, dass entweder die Amputation vorgenommen oder dauernd eine Stützbandage getragen werden muss. Derartige Fälle haben Textor, Heuser, Gillepsie, Pemberton*) u. A. mitgetheilt, in unserer Zusammenstellung finden wir 2 derartige Beobachtungen von Albrecht und Czerny.

Weitaus in der grössten Mehrzahl der Fälle sind Ankylosen erwünscht und erzielt worden, und zwar war die Verbindung beider Knochen entweder eine knöcherne oder nur eine knorpelige oder fibröse, so dass bei der Entlassung der Patienten die Beweglichkeit noch constatirt werden konnte.

Wenn also die Ankylose nicht als Misserfolg betrachtet wurde, so waren die Vorwürfe, welche man der Kniegelenksresection bei Kindern machte, die, dass das resecirte Glied im Wachsthum zurückblieb, dass es sich im Laufe der Zeit mehr und mehr verkürzte und dass dazu noch Winkelstellungen kamen, welche die schon verkürzte Extremität noch unbrauchbarer machten. Derartige Beobachtungen sind keineswegs neuesten Datums. Schon Ende der vierziger Jahre machte Syme**) auf die Wachsthumshemmung aufmerksam. Er hatte 1829 bei einem Knaben das eine Kniegelenk resecirt und fand 17 Jahre später das knöchern ankylosirte Bein um mehrere Zoll verkürzt. 1862 stellte George Humphry***) schon 18 hierher gehörige Beobachtungen zusammen, während in Deutschland besonders König†) dieser Frage seine Aufmerksamkeit schenkte. Crampton††), später Humphry erwähnten dann zuerst die sich nach der Resection ausbildenden Winkelstellungen, auf die dann auch wiederum König und mit ihm Volkmann†††)

*) Citirt bei Lossen, Resectionen. Pitha-Billroth's Chirurgie. Bd. II.
**) Ebendas.
***) Ebendas.
†) Archiv für klin. Chirurgie. Bd. IX.
††) Citirt bei Lossen (l. c.).
†††) Beiträge zur Chirurgie. Leipzig 1875.

das Augenmerk der deutschen Chirurgen lenkten. Wir wollen nun an der Hand obiger Fälle sehen, in wie weit diese der Resection gemachten Vorwürfe berechtigt sind, und werden dabei gleichzeitig Mittel und Wege kennen lernen, dieselben möglichst zu vermeiden.

Wenden wir uns zunächst zu den Wachsthumshemmungen! Wir müssen dabei streng die innerhalb und die ausserhalb der Epiphysenlinien gemachten Resectionen unterscheiden und müssen den Einfluss des Verlustes einer Epiphysenlinie auf das Längenwachsthum der unteren Extremität untersuchen. Der besseren Uebersicht wegen habe ich in folgender Tabelle die Verkürzungen verzeichnet, welche nach Entfernung beider Epiphysenlinien oder nach Zerstörung derselben durch schon bei der Operation auffällige Erkrankung resultiren.

No. der Krankengeschichten . .	71	73	83	12 74	10 84 11	8 9 35	57	32 60	34 36
Untersucht nach Jahren	12	10	9	8	7	6	3½	2½	2
Verkürzung . . .	20	25½	20	21½ 20	12½ 20 21½	17½ 22½ 17	15	14 8	10 10
	Ctm.	Ctm.	Ctm.	Ctm.	Ctm	Ctm.	Ctm.	Ctm.	Ctm.

Wenn Humphry (l. c.) durch klinische Beobachtung zu dem Schlusse kam, dass das Wegsägen beider Epiphysenlinien das Knochenwachsthum beeinträchtige, so wird diese ja allgemein angenommene und von Ollier experimentell bestätigte Ansicht, auch durch die in obiger Tabelle verzeichneten Resultate durchaus bewahrheitet. Wir finden in derselben sehr hochgradige Verkürzungen, solche bis zu 25½ Ctm. nach 10 Jahren, verzeichnet. Ganz besonders mache ich darauf aufmerksam, dass die Verkürzungen schon nach verhältnissmässig kurzer Zeit sehr prägnant in's Auge fallen, so dass schon z. B. nach 2 Jahren Differenzen von 10 Ctm., nach 3½ Jahren solche von 15 Ctm. beobachtet werden. Die Verkürzungen nehmen dann zu entsprechend der Länge der nach der Resection verflossenen Zeit. Es ist uns dies nicht auffallend, da wir ja wissen, dass das Längenwachsthum von den Epiphysenknorpelscheiben ausgeht und dass besonders die untere Epiphyse des Femur und die obere der Tibia beim Wachsthumsprocess der unteren Extremität betheiligt sind. Ich will nicht zu erwähnen unterlassen, dass die Extremitäten trotz solcher bedeutenden Verkürzungen nicht unbrauchbar sind, dass vielmehr durch Beckensenkung und hohe Sohlen auch diese Längendifferen-

zen ausgeglichen werden können. Ebenso, jedoch nicht so hochgradig, als durch das Entfernen beider Epiphysenlinien, wird das Wachsthum der unteren Extremität durch eine bei der Resection statthabende Zerstörung oder Entfernung einer Epiphysenlinie, sei es der des Femur oder der der Tibia, alterirt.

In unserer Zusammenstellung finden wir wenige hierher gehörige Beobachtungen, die wir uns auch wiederum übersichtlich zusammenstellen wollen.

I. Entfernung oder Zerstörung der Epiphysenlinie des Femur:

No. der Krankengeschichten .	35	31	65	52	61
Untersucht nach Jahren . . .	6	5	4	3	1½
Verkürzung	17 Ctm.	11 Ctm.	6 Ctm.	13 Ctm.	7 Ctm.

II. Entfernung oder Zerstörung der Epiphysenlinie der Tibia:

No. der Krankengeschichten .	40	37
Untersucht nach Jahren . . .	6	1½
Verkürzung	15½ Ctm.	6 Ctm.

Wenn es erlaubt wäre, aus diesen wenigen Zahlen einen Schluss zu ziehen, so sprechen dieselben im Allgemeinen nicht für die Hueter'sche*) Ansicht, dass die obere Epiphysenlinie der Tibia etwas mehr am Längenwachsthum mithilft, als die untere des Femur. Auch Caumont (l. c.) fand bei seinen Fällen, dass das Femur mehrfach viel bedeutender im Wachsthum zurückblieb, als die Tibia. Es ist daraus jedoch nicht zu schliessen, dass die Wachsthumsenergie der unteren Femurepiphyse bedeutender ist, als die der oberen Tibiaepiphyse, da bei den Caumont'schen Fällen schon gleich bei der Operation grosse Stücke des Femur abgesägt wurden.

Am meisten Interesse besitzen für uns nun die innerhalb der Epiphysen ausgeführten Resectionen, über die wir uns in folgendem Schema bezüglich der späteren Verkürzungen unterrichten können.

| | | | | |

| | | |

Extremitäten ankylotisch, atrophisch, die Gelenke sind mehr oder weniger geschwollen und dabei oft auch sehr stark flectirt. So konnte ich in einem Falle, bei einem conservativ behandelten Falle von Tumor albus des Kniegelenkes nach 12 Jahren eine Verkürzung von 18 Ctm. constatiren. Der jetzt 18 Jahre alte Mensch ist seit seinem 6. Jahre erkrankt, war wiederholt im Juliusspital mit Gypsverbänden, Eisblase, Ausschaben u. s. w. behandelt, jedoch nicht resecirt worden. Nunmehr ist bei der oben genannten Verkürzung, bei einer Ankylose von 130°, bei noch bestehender Fistelbildung die Extremität ein werthloser Apendix; der Gang ist nur an 2 Krücken möglich. Bei dem Interesse, das solche Fälle für uns haben, mag es wohl erlaubt sein, die hierher gehörigen Beobachtungen Caumont's (l. c.) hier kurz anzuführen, da Caumont selbst Gelegenheit hatte, die Endresultate dieser conservativ behandelten Erkrankungen festzustellen und sich die Befunde der anderen Autoren mit denen Caumont's im Wesentlichen decken.

No.	Alter, Geschlecht, Eintritt der Krankheit.	Behandlung.	Austritt. Letzte Untersuchung.	Verkürzung.	Art der Verbindung, Fisteln.	Gesundheitszustand. Leistungsfähigkeit.
1.	11 J., M. April 1874. Gonitis chronica, Ankylose (nach Scharlach).	—	Sept. 74. Juni 82. (8 Jahre.)	2½ Ctm.	Ankylos. i. Streckstellung. Keine Fisteln. Kein Schmerz. Configuration wie bei Subluxation.	Gesundheit. Arbeitsfähigkeit. Gang leicht hinkend. Verkürzung betr. den Femur.
2.	5½ J., M. März 1875. Tumor albus.	Extensionsverbände.	April 75. Juni 82 (7 Jahre.)	Gering. Verkürz.	Beweglichkeit. Flexion activ und passiv 85°. Keine Schmerzen.	Gesundheit. Gang leicht hinkend.
3.	5 Mon., W. Januar 1875. Tumor albus.	—	Mai 75. Juni 82. (7 Jahre.)	6 Ctm.	Bewegliche Verbindung. Volle Streckung unmöglich. Condyl. int. springt vor.	Gesundheit. Gang hinkend ohne Unterstützung. Verkürzung bes. an der Tibia.
4.	6 J., M. März 1870. Tumor albus.	Wasserglasverbände bis 1882.	Juli 1870. Mai 1882. (12 Jahre.)	7½ Ctm.	Ankylose in Flex. von 150°.	Gesundheit. Gang hinkend. 3mal war stärkere Flexion eingetreten u. Streckung nöthig geworden.
5.	8 J., M. Juni 1870. Tumor albus.	Verbände.	Nov. 1870. Juni 1882. (12 Jahre.)	13 Ctm.	Ankylose in Flex. von 120°. Fisteln.	Phthise. Lange Eiterung nach der Entlassung. Gang unmöglich. Ständig Bettlage.

No.	Alter, Geschlecht, Eintritt der Krankheit.	Behandlung.	Austritt. Letzte Untersuchung.	Verkürzung.	Art der Verbindung, Fisteln.	Gesundheitszustand. Leistungsfähigkeit.
6.	14 J., M. August 1875. Tumor albus, 1. Stadium.	—	Oct. 1875. Mai 1882. (7 Jahre.)	½ Ctm.	Beweglichkeit activ und passiv bis 90°. Auftreibung der inneren Gelenkseite.	Gesundheit. Gute Gehfähigkeit.
7.	10 J., W. Mai 1881. Tumor albus.	Verbände.	Aug. 1881. Mai 1882. (1 Jahr.)	1 Ctm.	Beweglichkeit (Flexion bis 145°). Noch typisches Bild des Tumor albus.	Zweifelhafte Gesundheit. Gang hinkend auf der Fussspitze.
8.	4 J., M. Juni 1872. Tumor albus, 2. Stadium.	Wasserglasverbände.	Aug. 1874. Mai 1882 (8 Jahre.)	8 Ctm.	Ankylose mit Flex. von 133°.	Gesundheit. Gang stark hinkend. Verkürzung betrifft Tibia und Femur gleichmässig.
9.	9 J., W. April 1874. Tumor albus.	Verbände.	Mai 1874. Juni 1882. (8 Jahre.)	13½ Ctm.	Knie aufgetrieben. Flexion 120°. Ankylose. Subluxation der Tibia.	Gesundheit. Lymphome. Gang stark hinkend ohne Stock. Verkürzung an der Tibia stärker.

In allen diesen Fällen finden wir also mehr oder weniger hochgradige Verkürzungen. Sind dieselben nach Jahren geringe, so waren die Patienten bald geeigneter Behandlung unterworfen worden und es handelte sich in solchen Fällen wohl meist um primär synoviale Gelenktuberculosen. Handelte es sich jedoch um tuberculöse Gelenkerkrankungen im Stadium der Eiterung, waren es also Fälle, die sonst der Resection zufallen, und handelte es sich um primär-ostale Gelenkerkrankungen, so sind die Verkürzungen hochgradiger, als die, welche wir nach der gleichen Anzahl von Jahren an den intracpiphysär Resecirten antreffen. Diese Verkürzungen beruhen wohl theilweise auf einer Inactivitätsatrophie (König, Bryk) oder auf trophischen Störungen (König, Wolff), ihre Hauptursache liegt aber unserer Ansicht nach in der Knochenerkrankung selbst. Durch die sich in den Epiphysen einlagernden tuberculösen Granulationsherde und tuberculösen Sequester, durch eine von diesen aus auf die Epiphysenlinien übergehende Entzündung und dadurch bedingte Degeneration

derselben, wird die proliferirende Thätigkeit derselben beschränkt [Bidder*)] oder auch wohl eine Sclerose, eine frühzeitige Verknöcherung derselben herbeigeführt. Die gleiche Wirkung dieser Knochenherde findet nun natürlich statt, wenn dieselben durch die Resection nicht vollständig entfernt wurden, daher wir stärkere Verkürzungen auch nur bei solchen Fällen finden, wo nach der Resection noch durch länger dauernde Fistelbildung und Eiterung die Thätigkeit der Epiphysenlinie an ihrer vollen Entfaltung gehindert wurde. Wenn wir aber andererseits viele Jahre nach der Resection eine ganz geringe, nur einige Centimeter betragende Verkürzung treffen, so glauben wir, dass durch die Resection der üble Einfluss der Knochenerkrankung auf die Epiphysenlinie beseitigt und ebenso der Inactivitätsatrophie vorgebeugt wurde, indem die Resection in kurzer Zeit die Extremität wieder in einen functionstüchtigen Zustand brachte. Jedenfalls ist bei gelungener intraepiphysärer Resection nach Jahren die Verkürzung nicht grösser, als bei der Mehrzahl der conservativ behandelten gleichartigen Erkrankungen, oft aber ist sie geringer. Die praktische Wichtigkeit dieser Ergebnisse liegt auf der Hand; denn wir können den Theil der Verkürzung, welcher auf Rechnung der Resection kommt, auf ein Minimum beschränken, wenn wir stets nur dünne Scheiben von beiden Gelenkenden absägen. Es ist das Verdienst von König, Dieses ganz besonders betont zu haben auf Grund seiner Untersuchungen bezüglich des Abstandes der Epiphysenlinien von den Gelenkflächen in den verschiedenen Lebensaltern. Wenn diese Messungen praktisch auch nicht zu verwerthen sind, weil man es bei der Resection mit krankhaft veränderten Gelenkenden zu thun hat und weil, wie ich an 9 Extremitäten verschieden alter Kinder feststellen konnte, die Maasse nach der verschiedenen Individualität schwanken, so ist doch König's auf sie begründete Regel sehr brauchbar, stets innerhalb der überknorpelten Partieen abzusägen. Man soll, wenn man beide Gelenkenden abgetragen hat, eine reine Knochenschnittfläche haben, die von einem Saum von Knorpelsubstanz umgeben ist. Von der Sägefläche aus werden dann etwa noch zurückbleibende Knochenherde mit dem scharfen

*) Archiv für klin. Chirurgie. Bd. XXII.

Löffel, mit Meissel und Hammer entfernt. Wenn sich ein Theil des Epiphysenknorpels erkrankt zeigt, so muss man auch diesen Theil unter allen Umständen entfernen. Damit beschleunigt man wenigstens die Heilung, während man dieselbe verzögert oder unmöglich macht, eine Verkürzung aber doch nicht verhüten kann, wenn man den erkrankten Knorpel zurücklässt. Da es sich bei Kindern nach den Erfahrungen vieler Chirurgen, von denen ich nur Volkmann und Maas nenne, meistens um primär ostale Kniegelenkstuberculosen handelt, möchte ich ganz dringend rathen, die Totalresection der Arthrectomie vorzuziehen, da eine breite Eröffnung des Gelenkes allein die oft versteckten Knochenherde nicht mit der nothwendigen Sicherheit auffinden lässt; das Abtragen der vorspringenden Gelenkflächen erleichtert aber auch sehr bedeutend die gründliche Exstirpation der Gelenkweichtheile, es ist das ein Vortheil, auf den besonders Hueter aufmerksam macht. Schliesslich möchte ich noch kurz den günstigen Einfluss des Dauerverbandes auf die Verkürzungen erwähnen. Derselbe ist einleuchtend, indem er die Heilung wesentlich beschleunigt. Eine schnelle Heilung aber, welche eine gut gebrauchsfähige Extremität schafft, schützt wohl am Besten gegen die späteren Verkürzungen, indem das Wachsthum eines gut fungirenden Beines sicher am Wenigsten leidet.

Die Verkürzungen allein würden nun wohl die Resection bei Kindern nicht so in Misscredit gebracht haben, erst die später beobachteten Winkelstellungen begründeten im Verein mit der Wachsthumshemmung ihren schlechten Ruf.

Solche Winkelstellungen sind in der That sehr häufig beobachtet worden, und zwar in früheren Jahren viel öfter, als in letzter Zeit, in der die Operationstechnik sich immer mehr vervollkommnete und gewisse Grundsätze beim Absägen der Gelenkenden schwanden, die zu den Flexionsstellungen directen Anlass gaben. Eine Betrachtung der oben zusammengestellten Fälle giebt uns einen Ueberblick über die Häufigkeit dieser Flexionsstellungen, und wird uns zugleich ihre Ursachen und damit die Mittel, sie zu vermeiden, kennen lehren. In unseren Krankengeschichten finden wir nun 54mal Flexionsstellungen verzeichnet, und zwar 24mal leichte, 30mal stärkere Winkelstellungen. In allen übrigen Fällen

stand die Extremität in gestreckter Stellung. Die leichten Flexionsstellungen können wir aber nicht als Misserfolg betrachten, da viele Chirurgen durch schräges Absägen der Gelenkenden absichtlich eine leichte Beugestellung herbeizuführen suchten, weil bei einer solchen die Abwickelung des Fusses sehr erleichtert ist. Schon Brodie und Pemberton machten auf diesen Vortheil aufmerksam; derselbe ist auch ganz begründet, indem der Gang bei fester Ankylose in einem Winkel von 180—160° sehr gut von Statten geht. Wir werden aber trotzdem auf die leichten Beugestellungen Verzicht leisten müssen, da sie, wie wir sehen werden, leicht die Ursache zu stärkeren Winkelstellungen werden können. Die Ursachen dieser letzteren, die also gar nicht so häufig sind, wie bisher angenommen worden zu sein scheint, sind nun noch Gegenstand der Controverse. König und Paschen führen dieselben auf eine Wachsthumsanomalie an den Epiphysenlinien zurück, indem bei leichter Beugestellung des Gliedes beim Gange ein stärkerer Druck an der hinteren Peripherie der Sägeflächen statthaben soll, als an der vorderen Peripherie derselben. Dieser ungleiche Druck soll sich nun auf die Epiphysenlinien fortpflanzen und damit ein stärkeres Wachsthum des auf der vorderen Fläche liegenden Epiphysenstückes gegeben sein. „Die Folge eines derartigen ungleichen Wachsthums an beiden Epiphysenlinien ist aber nothwendig eine vermehrte Verkrümmung im Sinne der Flexion". Gegen diese Vermuthung sprechen nun gewichtige Gründe. Einmal macht schon Bidder darauf aufmerksam, dass es noch nicht bewiesen ist, dass eine geringe und immer nur vorübergehende Compression des Knorpels, wie sie beim Gehen stattfindet, das Knochenwachsthum von den Epiphysenlinien aus hindert. Dann aber kommen die Flexionsstellungen auch vor bei Kindern, denen bei der Operation beide Epiphysenlinien sicher entfernt und zerstört wurden, und ferner auch in seltenen Fällen bei Erwachsenen. So führt Riedel folgenden Fall aus der Göttinger Klinik an: Bei einem Kinde wurde 4 Jahre nach der ersten Resection wegen starker Flexionsstellung des ankylotischen Kniegelenkes ein grosser Keil aus dem Kniegelenke entfernt. Es zeigte sich dabei, dass die Epiphysenknorpel, sowohl am Femur, wie an der Tibia, vollständig fehlten. Da sie bei der ersten Operation ganz bestimmt nicht ent-

fernt wurden, so schliesst Riedel, dass sie vor der Operation durch die Krankheit zerstört wurden. „Trotz ihres Fehlens trat also Verkrümmung des knorpelig fest verheilten Gelenkes ein.“ Obwohl man sich nun nach König auch vorstellen kann, dass in diesem Falle die Epiphysenknorpelscheiben vorhanden waren und nur frühzeitig, d. h. in der Zwischenzeit beider Resectionen, verknöcherten, so können doch für Riedel's Ansicht 2 in unserer Zusammenstellung verzeichnete Fälle Ipsen's sprechen (No. 65 und 68), bei denen bei der Operation sicher beide Epiphysenknorpel entfernt oder zerstört wurden, und bei denen sich trotzdem die Flexionsstellung entwickelte. Flexionsstellungen bei Erwachsenen scheinen sehr selten zu sein. Ich kann einen hierher gehörigen Fall aus der Würzburger Klinik anführen. Eine 60 Jahre alte Frau (Rosine Fröhling) war wegen einer eiterigen Kniegelenksentzündung von Rosenberger mit Querschnitt resecirt worden. Während der Dauer der Wundheilung, die ca. 1 Jahr beanspruchte, lag Pat. stets zu Bett, und doch entwickelte sich eine 140° betragende Flexionsstellung in fester Ankylose. Die festen Verbände waren nach ca. 2 Monaten entfernt worden. Da sich noch eine Peroneuslähmung hinzugesellte, wurde von Maas $1^1/_2$ Jahre nach der Resection im April 1883 die Amputatio femoris ausgeführt. Wenn wir nun trotzdem an der Wachsthumsanomalie festhalten wollten, so könnten wir dieselbe nur annehmen, wenn sich wirklich, wie König und Paschen meinen, die Winkelstellungen erst nach längerer Zeit, nach Verlauf mehrerer Jahre ausbilden würden. Dies ist nun sicher nicht der Fall. Erstlich sprechen dagegen die sich in obiger Zusammenstellung findenden Angaben, indem die Flexionsstellungen in der grössten Mehrzahl schon bald nach der Operation, oft schon während des Hospitalaufenthaltes bemerkt wurden, und dann wurde mir auf meine darauf gerichteten Anfragen stets die Antwort zu Theil, dass die Verkrümmungen nie erst nach längerer Zeit entstanden seien, sondern dass vom Tage des Austrittes aus dem Spital an die Verkrümmungen allmälig zugenommen hätten. Meistentheils wurden sie stärker, wenn die schützenden Verbände zu früh entfernt worden waren. Es liegt daher viel näher, in der Belastung der Beine durch die Körperschwere den Grund für die stärkeren Winkelstellungen zu suchen. Man wird gegen diese Er-

klärung um so weniger Einwand erheben können, wenn schon bei dem Absägen der Knochen auf eine leichte Beugestellung hingearbeitet worden war. In der Belastung des leicht flectirten Gliedes durch die Körperschwere möchten wir aber nicht den einzigen Grund der Winkelstellungen sehen, wir sehen vielmehr als einen Hauptfactor zum Zustandekommen derselben noch die Wirkung der Beugemuskeln des Unterschenkels an. Uebersehen wir unsere in Würzburg gemachten Erfahrungen und vergleichen wir damit die darauf bezüglichen Angaben bei den in obiger Zusammenstellung mit stärkeren Flexionsstellungen verzeichneten Fällen, so finden wir, dass alle diese Fälle etwas Gemeinsames haben. Wir finden bei allen, dass durch die Resection keine feste Ankylose erzielt wurde, dass vielmehr meist durch eine länger dauernde Eiterung, durch Recidive und Fistelbildung die Heilung hinausgeschoben und die Kinder mit mehr oder weniger nachgiebiger Sägeflächenverbindung entlassen wurden. Wir glauben nun, dass bei einer solchen lockeren Verbindung das Uebergewicht der Beuger über die Streckmuskeln zur Geltung kommen musste, und dass deshalb die Kniee in diesen Fällen allmälig krumm gezogen wurden. Das Uebergewicht der Beugemuskeln des Unterschenkels über die Strecker desselben ist ja allgemein anerkannt und durch E. Fischer*) auch anatomisch, durch Grützner**) histologisch nachgewiesen worden. Wenn dies schon bei normalem Verhalten der Fall ist, so muss natürlich die Ueberlegenheit der Flexoren noch viel bedeutender hervortreten, wenn bei pathologischen Zuständen ihre Antagonisten atrophirt sind. Dies ist nun der Fall sowohl bei acuten, als bei chronischen und besonders auch bei den chronisch-fungösen Gelenkentzündungen. Die klinische Beobachtung hat bei diesen festgestellt, dass die Streckmuskeln in frühen Stadien atrophiren, gegen electrische Reize langsamer reagiren und, wenn sie anatomisch untersucht werden, viel blasser und blutarmer sind, als die Flexoren desselben Gelenkes (Lücke). Je länger eine chronisch-fungöse Kniegelenksentzündung besteht, desto mehr tritt der Gegensatz der Muskelgruppen hervor, bis schliesslich die Atrophie des Quadriceps

*) Deutsche Zeitschrift für Chirurgie. Bd. VIII.
**) Breslauer ärztliche Zeitschrift. No. 24. 1883.

sich gar nicht mehr zurückbilden lässt. Wir werden in unserer Ansicht, dass die Kniee bei diesem Stande der Dinge — also bei der Atrophie des Quadriceps und einer lockeren Verbindung der Knochenenden — von den Flexoren krumm gezogen werden, noch bestärkt durch die Thatsache, dass die Flexionsstellungen besonders hochgradig werden bei zu Hause vernachlässigten Kindern, bei denen die mitgegebenen Stützapparate, welche die Extensionsstellung aufrecht erhalten sollten, zu früh abgelegt wurden, oder bei denen solche gar nicht zur Anwendung kamen. Mit unserer Ansicht steht im Einklang auch das Auftreten der Flexionsstellungen nach einfachen, wegen Gelenkvereiterungen ausgeführten Incisionen, ferner das Auftreten derselben nach den Arthrotomieen oder Arthrectomieen — König erwähnt dieselben ausdrücklich — indem im ersteren Falle durch die Eiterung, im letzteren durch die Erkrankung und die Hand des Chirurgen der das Gelenk fixirende Bandapparat zerstört wurde.

Anders wird es sich natürlich verhalten, wenn die Resection eine knöcherne Ankylose erzielt hat, indem dann die Flexoren ihren Angriffspunkt verlieren und somit ihre Wirkung nicht zur Geltung kommen kann. Gelingt es uns also, eine knöcherne Ankylose zu erzielen, dann werden die gerade geheilten Extremitäten auch für die Zukunft gerade bleiben. König, und mit ihm eine Reihe anderer Chirurgen, halten nun dafür, dass knöcherne Ankylosen nach den intraepiphysär ausgeführten Resectionen überhaupt sehr selten zu Stande kommen, dass vielmehr die Verbindungen nur knorpelig oder straff fibrös werden. Zur Stütze dieser Ansicht wird angeführt, dass die Epiphyse kein eigentliches Periost besitzen soll und dass selbst bei knöcherner Ankylose in der Chloroformnarkose doch oft noch eine geringe Beweglichkeit nachweisbar ist. König (l. c.) fusst ausserdem noch auf einem nach der Resection gewonnenen Präparate, das von einem 9jährigen elenden Mädchen herrührt. Nachdem dasselbe erst innerhalb der Epiphyse resecirt war, musste fast 5 Monate später die Amputation am Oberschenkel ausgeführt werden. Es war in diesem Falle nur ganz geringe und begrenzte knöcherne Verbindung zwischen den Sägeflächen eingetreten. Zum grössten Theil waren die Knochenflächen durch Bindegewebe, nur vorne durch hyalinen Knorpel

verbunden, den eine schmale Knochenspange durchsetzte. Leider existiren keine experimentellen Untersuchungen über diese Frage, doch ist eine knöcherne Vereinigung der Sägeflächen an und für sich wohl denkbar und wird auch durch bei der Section gewonnene Präparate die Möglichkeit derselben bewiesen. Nachdem das zwischen die Sägeflächen ausgetretene Blut organisirt und durch Bindegewebe substituirt ist, wird dieses zunächst in Knorpel umgewandelt und dieser wieder durch Eindringen von theils periostalen, theils chondrogenen Osteoblasten in Knochensubstanz übergeführt. Diese Umwandelung des Knorpels in Knochen geht um so schneller vor sich, je mehr die Theile ihre Ruhe haben und je lebhafter die Proliferation der Knochenbildenden Zellen von Statten geht, d. h. je jünger und je kräftiger die betreffenden Individuen sind. So glauben wir auch, dass in dem oben citirten König'schen Falle die Verknöcherung weiter vorgeschritten gewesen wäre, hätte es sich nicht um ein so elendes Mädchen gehandelt und wäre nicht durch die aus vielen Fisteln bestehende Eiterung, welche die Amputation indicirte, das zur Knochenbildung dienende Material bedeutend beschränkt worden. Geht die Heilung glatt von Statten, dann geht auch die Knochenbildung prompt von Statten. So sah Wahl*) bei der Section eines Kindes, das 3 Monate nach der Resection an Masern zu Grunde ging, schon solide knöcherne Brücken, welche die Sägeflächen mit einander vereinigten, und ebenso sah v. Winiwarter**) bei einem 10jährigen Knaben, welcher nach reactionsloser Heilung 2 Monate nach der doppelseitigen Operation einer diphtheritischen Angina erlag, beide Kniegelenke durch eine fibröse Callusmasse, welche bereits zum Theil verknöchert war, unbeweglich ankylosirt. Diese Präparate, ebenso die von vielen Autoren (s. Krankengeschichten) sicher constatirten knöchernen Ankylosen nach der Resection bestätigen Bidder's Vermuthungen. Bidder (l. c.), der bekanntlich keine eigentlichen Resectionen ausführte, kam nach seinen Experimenten doch zu dem Schlusse, dass eine knöcherne Vereinigung nach intraepiphysär ausgeführter Resection möglich sei, wenn das Gewebe des endochondralen Knochens einem

*) Gerhardt, Handbuch der Kinderkrankheiten. Bd. VI. S. 486.
**) Verhandlungen der Deutschen Gesellschaft für Chirurgie Bd 14. 1885.

vorübergehenden stärkeren oder schwächeren länger dauernden Reiz ausgesetzt werden würde. Wir glauben nun, dass der blosse durch die Operation gesetzte Reiz gross genug ist, um der ersten Forderung Bidder's zu genügen, während die zweite ebenso sicher durch die Drahtnaht der Knochen erfüllt wird. Wir glauben auch nicht, dass das antiseptische Verfahren, wie es in früheren Zeiten z. B. Kocher (l. c.) und Hueter (l. c.) glaubten, dem Zustandekommen einer knöchernen Vereinigung entgegenwirkt. Im Gegentheil, wir sind fest davon überzeugt, dass der antiseptische Dauerverband uns auch in dieser Beziehung einen ausserordentlichen Vortheil gebracht hat, indem er für die zur Callusbildung nothwendige Ruhe in ausgezeichneter Weise sorgt und dieselbe noch viel eher, als dies früher der Fall war, zu Stande kommen lässt. Ein Blick auf die von Esmarch und Maas mit dem Dauerverbande erreichten Resultate lässt daran nicht zweifeln. Wir sind auch in der Lage, ein derartiges von Maas resecirtes und knöchern ankylosirtes Kniegelenk schildern zu können. Dasselbe stammt von einem 16jährigen Mädchen, das $1^1/_2$ Jahre nach der intracpiphysär ausgeführten Resection an Lungentuberculose zu Grunde ging. Die Sägeflächen sind in vollständig gestreckter Stellung in der ganzen vorderen Hälfte knöchern verwachsen, während sie hinten durch theilweise verknorpeltes Bindegewebe zusammengehalten wurden. Die stärkere Knochenbildung auf der vorderen Seite ist wohl grösstentheils der dort angelegten Drahtnaht zu danken. Wir wollen jedoch nicht zu erwähnen unterlassen, dass eine solide Verknöcherung auf der hinteren Gelenkseite schwerlich zu Stande kommen wird, indem dort im Bereiche der Epiphysen die Kölliker'schen aplastischen Stellen oder äusseren Resorptionsflächen liegen, welche einer Knochenproduction nicht günstig sind. Eine mässige Knochenbildung ist aber an diesen Stellen auch nicht ausgeschlossen, da sich nach den Versuchen von Maas die Resorptionsflächen nach mechanischer Reizung theilweise in Appositionsflächen verwandeln und locale Knochenerhebungen erzeugen können. Ist man in der Lage, an den stark flectirten Knieen nach Jahren eine Osteotomie vornehmen zu müssen, so trifft man dann in der Regel eine vollständig knöcherne Ankylose. Wir halten dafür, dass in diesen Fällen die Kniee krumm gezogen wurden,

während, unseren obigen Auseinandersetzungen gemäss, die Sägeflächenverbindung noch eine fibröse oder knorpelige war, und dass die solide knöcherne Ankylose erst eintrat, nachdem die Eiterung aufgehört und die Kniee schon die stark flectirten Stellungen eingenommen hatten. Tritt die Knochenbildung rasch ein, so treten auch keine Flexionsstellungen ein. Das sehen wir ja bei Kindern, die ausserhalb der Epiphysen resecirt wurden, und bei Erwachsenen, bei denen die Epiphysenlinien bereits verknöchert sind. Bei diesen tritt nach unserer Ansicht nicht deswegen keine nachträgliche Beugung ein, weil durch das Ausfallen der Epiphysenlinien der König'schen Wachsthumsanomalie vorgebeugt wird, sondern deshalb, weil sich hier die Verhältnisse analog denen bei einer complicirten Fractur gestalten, die durch Callusbildung vom Periost aus rasch und sicher knöchern verheilt. Kommt aber einmal die Callusbildung nicht zu Stande, dann können die Flexoren ihre Thätigkeit entfalten, wie dies bei den oben citirten drei Kindern (Riedel und Ipsen) und der älteren Frau der Fall war. Ich glaube, dass sich die Beugestellungen sicher vermeiden lassen, wenn man diese Thatsachen berücksichtigt, wenn man durch eine möglichst vervollkommnete Operations- und Verbandtechnik, durch sorgfältigstes Achten auf die Entfernung aller kranken Theile auf die Erreichung einer primären, festen Ankylose hinarbeitet, und wenn man aus den oben genannten Gründen auf eine gleich durch die Resection zu erzielende leichte Beugestellung der Extremität Verzicht leistet. Paschen war wohl der Erste, welcher anrieth, die geraden Sägeschnitte wieder aufzunehmen, ihm folgten dann später Kocher*) und Schede**), letztere allerdings nicht an eine Wachsthumsanomalie denkend, sondern auf Grund der Ansicht, dass bei leichter Winkelstellung und nicht fester Verbindung das Körpergewicht allmälig so wirken muss, dass der Winkel ein spitzerer wird. Wenn wir nun den Flexoren die Hauptschuld an dem Zustandekommen der Contracturen zuschreiben, so glauben wir durch Tenotomie derselben bei der Operation ihre spätere Wirkung herabsetzen zu können und möchten daher bei Resection hochgradig zerstörter

*) Verhandl. der Deutschen Gesellschaft für Chirurgie. Bd. VII. 1878.
**) Ebendaselbst.

Gelenke, bei der voraussichtlich die Heilung längere Zeit beanspruchen wird, gleichzeitig die Tenotomie der Beuger empfehlen. Dieselbe wurde bereits von Hutchinson*) ausgeführt. Ebenso finde ich unter den Fällen von König und Ipsen 3mal die Tenotomie einiger oder aller Flexoren erwähnt, weiss allerdings nicht, ob sie in gleichem Sinne ausgeführt wurde, in dem ich sie vorschlagen möchte.

Die Operationstechnik ist in den letzten Jahren sehr vervollkommnet worden. Bei dem Werth, welchen dieselbe für uns hat, darf es wohl erlaubt sein kurz das Verfahren zu schildern, wie es sich Maas bestens bewährt hat: Das Gelenk wird freigelegt durch einen Querschnitt unter der Patella — im Allgemeinen kommt es auf die Art der Schnittführung wenig an, da die Erhaltung des Unterschenkel-Streckapparates bei der erwünschten Ankylose nicht hoch in Anschlag kommt. Die Gelenkenden sollen mit geraden Sägeschnitten abgetragen werden, d. h. dieselben sollen senkrecht zur Längsachse des Femur und der Tibia fallen, damit die Knochenenden sofort in gestreckter Stellung fixirt werden können. Nach Absägen der Gelenkenden, mit dem zugleich die Exstirpation der hinteren Kapselpartieen verbunden wird, folgt die Exstirpation aller Gelenkweichtheile, bis vollständig gesunde Theile zu Tage treten. Der obere Recessus wird herauspräparirt, so dass er nur noch an der Patella hängt, und entfernt, indem die untere Fläche der Patella abgesägt wird. Etwa noch zurückbleibende Knochenherde werden zuerst mit dem scharfen Löffel ausgekratzt, dann die Wandungen glatt mit Hammer und Meissel fortgenommen. Nach Unterbindung der sichtbaren Gefässlumina (Esmarch'sche Blutleere) folgt die Naht in 3 Etagen, indem erst die Knochen mit versilbertem Kupferdraht (Collin'scher Bohrer), dann das Ligamentum patellae und die Fascie zu beiden Seiten derselben und dann erst darüber die Haut mit Catgut vereinigt wird. In letzter Zeit wird vor der Naht das ganze Gelenk noch tüchtig mit Jodtinctur ausgewaschen. Die Jodtinctur soll als starkes antibacterielles Mittel etwa übersehene Granulationen und Bacillen zerstören und stört in keiner

*) Citirt bei Senftleben. Archiv für klin. Chirurgie. Bd. III.

Weise die Prima intentio. Wir können sie deshalb bestens empfehlen. Intoxicationen wurden nie beobachtet. Für den Abfluss der Wundsecrete wird gesorgt durch lockere Nähte, Offenlassen der Wundwinkel und zwei Knopflöcher im oberen Recessus, die durch einen dicken Catgutfaden klaffend erhalten werden. Nach Anlegung des Sublimat-Kochsalzgazeverbandes wird das Glied auf einer Volkmann'schen ⊥-Schiene fixirt. Ist die Enfernung der kranken Theile gründlich gelungen, so ist nach Abnahme des Dauerverbandes, der ca. 5 Wochen liegen bleibt, die Weichtheilwunde prima intentione zugeheilt und die Verbindung der Sägeflächen schon so fest, dass die Drahtnähte entfernt werden können. Das Herausziehen derselben bietet keinerlei Schwierigkeiten und ist auch nicht zu schmerzhaft, wenn man sich nur bei der Operation die Zahl der gemachten Windungen merkt. Die dann noch bestehenden kleinen Granulationsflächen heilen unter einem Gypsverbande innerhalb 14 Tagen zu. Ist Alles völlig vernarbt, so ist es sehr zweckmässig, einen gefensterten Gypsverband anzulegen und die ganze Gelenkgegend einen um den anderen Tag mit Jodtinctur, deren günstige Erfolge bei protrahirter Callusbildung bekannt sind, zu bepinseln. Die Jodtinctur hat vielleicht auch einen günstigen Einfluss auf das Längenwachsthum, indem Maas und sein Schüler Schmidt bei jungen Kaninchen, denen sie von der Geburt ab eine Extremität längere Zeit mit Jodtinctur pinselten, fanden, dass die Knochen dieser Extremität stets messbar länger und schwerer wurden, als die entsprechenden Knochen der anderen Seite. Bevor die kleinen Patienten entlassen werden, wird die Extremität mit einem Wasserglasverbande versehen, in den man zweckmässig eine feste hintere Schiene mit hineinnimmt. Derselbe soll als Stützapparat dienen und aus oben genannten Gründen mindestens 1 Jahr lang getragen werden.

Vergegenwärtigen wir uns zum Schlusse nun noch einmal kurz das Gesagte, so halten wir die stärkeren Verkürzungen nach intraepiphysär ausgeführten Resectionen beruhend auf der tuberculösen Erkrankung der Epiphysen selbst, und glauben dieselben auf ein Minimum reduciren zu können durch Absägen schmaler Scheiben von beiden Gelenkenden und Entfernung der Knochenherde von der Sägefläche aus. Die stärkeren Flexionsstellungen beruhen unserer Ansicht nach nicht sowohl auf einer Wachsthumsanomalie an den

Epiphysenlinien, als auf der Belastung der leicht flectirten stehenden Extremitäten durch das Körpergewicht und besonders auf dem Zug der Flexoren bei nachgiebiger Verbindung zwischen den Sägeflächen und Atrophie des Quadriceps. Wir glauben demnach die Flexionsstellungen vermeiden zu können, wenn es gelingt, eine primäre, feste, knöcherne Ankylose in gestreckter Stellung zu erzielen und glauben dies durch Beachtung folgender Regeln erreichen zu können:

1) Strengste Antisepsis.

2) Möglichst vervollkommnete Operationstechnik (Absägen der Gelenkenden in querer (nicht schräger) Richtung, Entfernung der Knochenherde von der Sägefläche aus, vollständige Exstirpation aller Gelenkweichtheile und Auswaschen des Gelenkes mit Jodtinctur, Tenotomie der Flexoren, Drahtnaht der Knochen, Etagennaht der Weichtheile, Knopflochdrainage.

3) Antiseptischer Dauerverband.

4) Nach Entfernung des Dauerverbandes gefensterter Gypsverband und Bepinseln der Narbe mit Jodtinctur.

5) Tragenlassen von Stützapparaten (Wasserglasverbände) mindestens 1 Jahr lang nach der Operation.

Würzburg, im Juli 1885.

XII.

Ueber Plastik der Urethra nach Penisfractur und Gangrän.

Von

Dr. J. A. Rosenberger,

Docent der Chirurgie an der Universität Würzburg. *)

(Hierzu Tafel VII.)

Der nachfolgende Fall, welchen ich in meiner Privatklinik behandelt habe, dürfte in doppelter Beziehung geeignet sein, das Interesse der Chirurgen hervorzurufen, denn erstens gehören die auf solche Weise entstandenen Penisfracturen zu den grössten Seltenheiten und zweitens ist die Art der Urethroplastik eine vollständig neue.

Ein junger, ganz gesunder Mann von 26 Jahren, der nach seiner Angabe niemals geschlechtlich erkrankt war und auch gar keine Spuren solcher Erkrankungen an sich trug, hatte am 28. Mai vorigen Jahres, gerade sieben Wochen nach seiner Verheirathung, als er eben im Begriffe war, den Coitus auszuführen, das Unglück, seinen erigirten Penis durch einen heftigen Stoss gegen die Symphyse der Frau an der Wurzel abzuknicken. Unmittelbar danach will derselbe gar keine Schmerzen verspürt haben, doch soll das Glied sofort angeschwollen sein. In Folge der Schmerzlosigkeit sah sich der Mann auch in den folgenden Tagen nicht veranlasst, einen Arzt zu consultiren, bis vom 4. zum 5. Tage Schmerzen auftraten und die Schwellung so zunahm, dass Urinretention eintrat und der Katheter angelegt werden musste. Die Schwellung nahm rasch mehr und mehr zu, hauptsächlich am Scrotum, verbreitete sich aber auch auf die beiden Oberschenkel und gegen den Unterleib, so dass vom 10. Tage an das Katheterisiren unmöglich wurde und der behandelnde Arzt sich veranlasst sah, eine tiefe Incision in das ödematöse und mit Harn infiltrirte Scrotum gegen das Perineum zu zu machen, aus der sich dann der Urin von selbst entleerte. Unter heftigem Fieber und Schüttel-

*) Vorgetragen am 3. Sitzungstage des Congresses, am 10. April 1885.

frösten ging das Scrotum in Gangrän über, die sich sogar weit auf den rechten Oberschenkel hin fortsetzte. In diesem Stadium soll der Zustand des Patienten ein äusserst trostloser und gefährlicher gewesen sein, der auch dadurch noch nicht gebessert wurde, als durch eine profuse Eiterung, die sich im Unterhautzellgewebe fast bis zum Knie beiderseits und nach oben bis zum Nabel erstreckte, die Abstossung der gangränösen Partieen begann. Erst nachdem dies geschehen war, trat wieder einige Besserung ein, indem das Fieber nachliess und die gesunkenen Kräfte des Patienten sich wieder zu heben anfingen.

Als ich den Patienten Ende Juni vorigen Jahres mit dem behandelnden Arzte, dem Herrn Dr. Siebert jun. von Nieder-Olm, zum ersten Male sah, waren die gangränösen Partieen vollständig entfernt, frische Granulationen bedeckten die ganze Fläche und an den Rändern war die Vernarbung bereits im Gange.

Einen Begriff von der Zerstörung kann die Abbildung (Taf. VII., Fig. 1.) geben, die ich nach einigen Skizzen anfertigen liess, da sich Pat. in seiner trüben und gedrückten Stimmung nicht zu einer photographischen Aufnahme entschliessen wollte. Das Scrotum war mit Ausnahme eines schmalen Streifens linkerseits (g. g.) vollständig verlorengegangen, die beiden Hoden (f. e.) lagen deshalb frei zu Tage und waren mit Granulationen bedeckt. Der rechte (f.) hatte sich nach oben gegen den äusseren Leistenring gelagert und war vollständig unbedeckt, während der linke (e.) an seiner normalen Stelle lag und von dem Reste des erhalten gebliebenen Scrotums theilweise noch bedeckt war. Die Harnröhre zeigte sich auf 3 Ctm. Länge fast vollständig zerstört und nur von der oberen Wand war noch ein schmaler Streifen Schleimhaut (a. a) erhalten geblieben. Der Urin lief deshalb vollständig aus der centralen Oeffnung der Urethra (b.) im Defecte ab. Ausserdem war oberhalb des Penis, gerade über der Symphyse, noch eine eiternde Fistel. Wie von den Wundrändern der Haut, so war auch von dem erhalten gebliebenen Schleimhautstreifen der Urethra die Vernarbung fortgeschritten. Die Erectionsfähigkeit des Penis war erhalten geblieben und Patient wünschte dringend, so weit geheilt zu werden, dass der Urin wieder nach vorne durch den Penis fliessen könnte.

Dass dies nicht ohne Plastik geschehen konnte, war leicht einzusehen, denn in kurzer Zeit wäre die Vernarbung complet gewesen und durch die Zusammenziehung der Narbe wäre die centrale Oeffnung der Urethra (b.) nur noch weiter geworden. Da keine Rinne vorhanden war, so konnte auch nicht nach der Methode von König*) operirt werden.

Für die Lappenbildung war die Narbe, bezw. Granulationsfläche auf dem rechten Oberschenkel (h. h.) sehr störend, indem sie nicht gestattete, dort einen grösseren Lappen, weder von unten nach oben, noch von oben nach unten zu bilden. Einen so grossen Lappen im Zusammenhange mit dem übrig gebliebenen Theile des Scrotums vom linken Oberschenkel und vom Bauche

*) König, Die Heilung von grossen Lippenfisteln durch methodische Abtragung der Lippenumsäumung der Fistel mit dem Messer. Centralblatt für Chirurgie. 1880. No. 33.

zu nehmen, der den ganzen Defect auf einmal gedeckt hätte, habe ich mir nach längerer Ueberlegung nicht getraut, weil ich fürchtete, dass ein grösserer Theil des Lappens gangränös werden und so das brauchbarste Material zum Transplantiren auf einmal verloren gehen könnte; auf der anderen Seite wollte ich aber auch eine grosse Narbe in der Inguinalgegend vermeiden, die durch die fortwährende Reibung beim Gehen dem Träger derselben später hätte lästig werden können. Aus diesen Gründen habe ich mich entschlossen, mehrere kleinere Lappen in verschiedenen Zeiten und von verschiedenen Seiten zu bilden.

Den ersten Lappen (k. k.) schnitt ich am 12. Juli vom rechten Oberschenkel aus, um ihn gerade über den Harnröhrendefect nach oben zu schlagen und am gesunden Hautrande des Penis anzunähen. Bevor ich dies jedoch that, umschnitt ich die Narbe (d. d.), welche sich um den schmalen Streifen der Harnröhrenschleimhaut (a. a.) gebildet hatte, präparirte dieselbe ab, so dass ich seitlich von dem erhalten gebliebenen Streifen der Harnröhrenschleimhaut und parallel mit diesem zwei schmale Läppchen gebildet hatte. Diese Läppchen (d. d.) hob ich dann auf und vernähte sie mit einiger Mühe in der Art mit dem Lappen k. k., dass die wunden Flächen derselben mit der wunden Fläche des Lappens zusammenkamen. Auf diese Weise war eine weite Röhre gebildet, deren innere Oberfläche über zwei Drittel mit Epithel überzogen war.

Um auf diese Narbenläppchen keinen fortwährenden Druck auszuüben und dadurch das ohnedies hinfällige Narbengewebe zu zerstören, wurde kein Verweilkatheter eingelegt und der antiseptische Verband in der Art ausgeführt, dass man den Urin vorsichtig mit dem Katheter entleeren konnte.

Wie die nach photographischer Aufnahme gemachte Abbildung (Taf. VII., Fig. 2.) zeigt, heilte der in dieser Weise befestigte Lappen k. k. auch an, mit Ausnahme seines oberen Theiles, der gangränös wurde. Nach meiner Ansicht starb diese Partie in Folge der häufigen Erectionen und nicht in Folge schlechter Ernährung ab. Der übrige Lappen vereinigte sich an allen Stellen ganz fest mit den aufgeschlagenen Narbenläppchen und bildete einen weiten Canal, wie man nach dem Abstossen der brandigen Partie sehen konnte.

Den zweiten Lappen (l. l.) excidirte ich im Zusammenhange mit der erhalten gebliebenen Scrotalhaut (g. g.) am 30. Juli vom linken Oberschenkel und schlug ihn nach innen, um ihn mit dem bereits angeheilten Lappen nach genauer Anfrischung und Abkratzen aller Granulationen von unten nach oben und oben quer herüber am Penis zu befestigen. Der linke Hoden wurde dadurch vollständig gedeckt. Ein Verweilkatheter wurde wieder nicht eingelegt. Der Lappen heilte an, mit Ausnahme eines schmalen Streifens am Penis, der wieder gangränös wurde.

Am 23. August, nachdem wieder Alles fest verheilt war, excidirte ich den dritten Lappen (m. m.) und zwar rechts oberhalb und parallel der Inguinalfalte, mit seiner Basis an der Peniswurzel. Dieser Lappen wurde um den Penis herumgeschlagen und mit diesem und den zwei vorher bereits angeheilten Lappen an den Berührungsstellen vernäht. Da der zweite Lappen,

wie schon erwähnt, mit dem Penis nicht zusammengeheilt war, so wurde hier auch noch eine Anfrischung und Vereinigung vorgenommen. Diesmal wurde ein Verweilkatheter eingelegt, der durch den dicken antiseptischen Verband geleitet, verstopft und zeitweise zum Entleeren des Urins geöffnet wurde. Obgleich durch diesen Verband der Penis mit einiger Gewalt gegen die zwei angeheilten Lappen gedrückt wurde, so hielt ich es dennoch für räthlich, gegen die störenden Erectionen innerlich noch starke Dosen von Campher und Opium zu geben. Als 3 Tage später der Verband gewechselt wurde, zeigte es sich, dass am Penis wieder keine Vereinigung stattgefunden hatte, dass der Lappen dagegen in seiner ganzen Ausdehnung erhalten geblieben und mit den zwei ersten Lappen verheilt war. Durch diesen Lappen war nun auch der rechte Hoden vollständig gedeckt. Der ursprüngliche Defect war nunmehr mit neuer Haut überzogen und es handelte sich nur noch darum, die Spalte quer am Penis herüber zu vereinigen. Beim Uriniren ging jetzt schon ein kleiner Theil vom Urin durch den Penis, besonders wenn letzterer hing oder auf dem neugebildeten Scrotum lag.

Am 10. October schritt ich zur definitiven Vereinigung der Spalte. Nachdem die Hautränder angefrischt waren, wurde ein Verweilkatheter eingeführt und der ganze Spalt mit feiner Seide und vielen Nähten quer herüber zusammengenäht. Mit Rücksicht darauf, dass auch durch die starken Campher- und Opiumdosen die Erectionen nicht ausgeblieben waren, entschloss ich mich, die Haut des Penis mit einem dicken Seidenfaden unmittelbar hinter der Corona glandis anzuschnüren und auf den bereits angeheilten Lappen vom linken Oberschenkel (g. g. Fig. 2.) anzunähen, um durch diese Entspannungsnaht zu verhindern, dass sich der Penis während einer Erection aufrichten und einen Zug auf die Nahtreihe ausüben könnte. Diese theoretische Voraussetzung wurde auch durch den Erfolg bestätigt, indem die Vereinigung per primam intentionem eintrat. Nach Entfernung der Nähte und des Verweilkatheters am 4. Tage floss der sämmtliche Urin zum ersten Male wieder durch den Penis ab. Eine unangenehme Ueberraschung war für mich das Auftreten eines leichten Blasenkatarrhes am 5. Tage, den ich mir nur dadurch erklären kann, dass in der Harnröhre einige Stellen des früheren Spaltes noch nicht übernarbt waren, deren Secret sich dann in der Harnröhre zersetzte und durch Fortleitung die durch die vorausgegangenen Eingriffe ohnedies schon gereizte Blasenschleimhaut in Entzündung versetzte. Bei dieser Gelegenheit konnte ich mich wieder von der starken diuretischen Wirkung des Wernarzer Wassers aus dem Bade Brückenau, das ich den Patienten trinken liess, überzeugen. Nach mehreren Tagen schwanden die Erscheinungen bei absoluter Ruhe ohne weitere Therapie vollständig*).

*) Ich habe das Wernarzer Wasser, dessen diuretische Wirkung mir früher einmal im Bade Brückenau von verschiedenen Kurgästen versichert wurde und die ich dann auch an mir selbst beobachten konnte, nun auch schon bei Blasenkatarrhen einige Male in Anwendung gebracht und will einstweilen nur versichern, dass die Wirkung eine derart günstige war, dass das betreffende Wasser verdient, von jedem Arzte in ähnlichen Zuständen erprobt zu werden.

Etwa 8 Tage später brach die Narbe an zwei kleinen Stellen auf, ohne dass eine Entzündung an diesen Stellen vorausgegangen wäre. Es bildeten sich zwei trockene Bläschen, welche sich über Nacht öffneten und ohne Spur eines Secretes einige Haare austreten liessen. Wie erwähnt, heilte der Lappen g. g., l. l. oben am Penis nicht sofort an, sondern wurde in Form eines schmalen Streifens gangränös. Nach der Abstossung dieser gangränösen Zone zog sich der Rand des Lappens nach innen und bei der definitiven Vereinigung der Spalte wurde ein Streifen von der convexen Oberfläche des Lappens unterhalb seines oberen Randes, der stark nach innen gezogen war, angefrischt und mit dem Hautrande am Penis vernäht, so dass noch ein schmaler Streifen von der äusseren Oberfläche dieses Lappens versenkt und eingenäht wurde. Von diesem Streifen stammen auch die durch die Fisteln zu Tage getretenen Haare. — Die eine von diesen Fisteln, welche sich am linken Ende der Narbe befand, verheilte nach Entfernung zweier Haare mit der Wurzel definitiv, während die andere (n.) ungefähr in der Mitte der Narbe bald wieder aufbrach und Haare austreten liess, welche wieder mit der Wurzel entfernt wurden.

Am 4. November verliess der Patient meine Klinik mit der Weisung, von Zeit zu Zeit den Katheter anzulegen, wozu er sich hier schon die nöthige Uebung angeeignet hatte.

Als ich 3 Monate später den Mann wieder sah, waren aus der Fistel n. 20 Haare, auf einen Bausch zusammengedrängt, herausgewachsen, welche ich wieder sämmtlich mit der Wurzel entfernen konnte. Die Narben waren beweglich und weich geworden, so dass die Hoden unter ihren Bedeckungen so frei hin- und hergeschoben werden konnten, wie in einem normalen Hodensacke, auch an Umfang hatten dieselben um Vieles zugenommen. Die trübe Stimmung, welche früher vorhanden und in hohem Grade besorgnisserregend war, hatte einer heiteren Platz gemacht, dementsprechend war das Aussehen auch ein blühendes geworden.

In der spärlichen Literatur konnte ich keinen Fall finden, der einen ähnlichen tragischen Verlauf genommen hätte und doch wieder geheilt wäre; entweder war der Verlauf leichterer Art oder es trat der Tod durch Pyämie und Gangrän ein. Am meisten Aehnlichkeit mit demselben hat der Fall von Dittel*), dem auch dieselbe Ursache zu Grunde lag.

Durch die glückliche Verwerthung der Narbe, welche sich um den Rest der Harnröhrenschleimhaut gebildet hatte, war es mir möglich, von der Thiersch'schen Methode abzuweichen und mit wenig Material den Defect zu decken. Wenn diese Narbe nicht vorhanden gewesen wäre, so wäre mir wohl nichts übrig geblieben, als nach der erprobten Methode von Thiersch zu operiren, und

*) Dittel, Jahresbericht pro 1883 des k. k. allgemeinen Krankenhauses in Wien.

es ist nach den Erfahrungen, welche ich mit den durch die Haare entstandenen Fisteln gemacht habe, anzunehmen, dass dann auch nach unten noch derartige Fisteln entstanden wären. Nach meiner Ansicht verdient diese Erfahrung bei Plastiken am häutigen Theile der Urethra schon von vorne herein Berücksichtigung, während bei Plastiken gegen die Eichel zu noch anzunehmen ist, dass solche Haare durch das Orificium urethrae externum nach aussen wachsen könnten.

Bei Czerny*), welcher eine Zusammenstellung von Urethroplastiken brachte, finde ich häufig das Auftreten von Fisteln nach Scrotallappen, aber keine Betheiligung der Haare erwähnt, ebenso nicht bei Katzenellenbogen**), welcher auf Anregung von Maas eine Fortsetzung der Czerny'schen Zusammenstellung als Dissertation, die demnächst erscheinen wird, benutzte, deren Manuscript er mir bereitwilligst zur Durchsicht überliess. Auch im Falle von Merkel***), welcher nach der Methode von Thiersch operirte und die Lappen von der Scrotalhaut entnahm, blieb keine Fistel zurück, so dass es mir den Eindruck machen möchte, als ob Wollhaare nicht zur Fistel führten, wohl aber die längeren Schamhaare.

Es bleibt nun abzuwarten, ob immer noch Haare zum Vorschein kommen oder nicht; wenn letzteres der Fall ist, so wird sich wohl die Fistel von selbst schliessen, wie es die andere auch gethan hat. Einstweilen verschliesst der Träger dieselbe beim Uriniren ganz typisch mit Daumen und Zeigefinger der rechten Hand, so dass auch kein Tropfen Urin austreten kann.

Erklärung der Abbildungen auf Taf. VII.

Fig. 1.
- a. Obere Wand der Harnröhre, welche erhalten blieb.
- b. Centrale Oeffnung der Harnröhre im Defecte.
- c. Periphere - - - - -
- d. Narbe, welche den Rest der Harnröhrenschleimhaut umgiebt.
- e. Linker Hoden.

---

*) Czerny, v. Langenbeck's Archiv. Bd. XXI.

**) Katzenellenbogen, Beiträge zur Urethroplastik. Inaugural-Dissertation. 1885.

***) Johann Merkel, Harnröhrendefect, geschlossen durch Urethroplastik mittelst doppelter Lappenbildung. Centralblatt für Chirurgie. No. 49. 1882.

f. Rechter Hoden.
g. g. Rest des erhalten gebliebenen Scrotums.
h. h. Narbe auf dem rechten Oberschenkel.
i. i. Granulationsfläche.
k. k. Lappen vom rechten Oberschenkel.
l. l. - - linken - im Zusammenhange mit dem Reste des Scrotums.
m. m. - - Bauche.

Fig. 2. k. k. Lappen vom rechten Oberschenkel.
K. K. Narbe an der früheren Stelle des Lappens k. k.
h. h. Ursprüngliche Narbe auf dem rechten Oberschenkel.
g. g. Rest des Scrotums im Zusammenhange mit
l. l. Lappen vom linken Oberschenkel.
L. L. Narbe an der früheren Stelle des Lappens l. l.
m. m. Lappen vom Bauche.
M. M. Narbe an der früheren Stelle des Lappens m. m.
n. Fistel in der Narbe.

XIII.

Einige Bemerkungen über die im Verlaufe acuter Infectionskrankheiten auftretenden Spontanluxationen des Femur und deren Behandlung.

Von

Prof. Dr. Sonnenburg

in Berlin.*)

(Mit Holzschnitten.)

Die sogenannten Spontanluxationen des Femur, welche im Verlaufe acuter allgemeiner Infectionskrankheiten, als Variola, acuter Gelenkrheumatismus, vor Allem aber im Anschlusse an Typhus, auftreten (von den nach infectiöser Osteomyelitis auftretenden Formen wird hier abgesehen), sind bekanntlich vorwiegend an den grossen Gelenken beobachtet worden und unter diesen meist an der Hüfte, wenn auch im Vergleich zu den anderen Affectionen, die das Hüftgelenk betreffen können, diese Spontanluxationen ein seltenes Ereigniss sind. Ausser dem Hüftgelenke finden wir nur wenig Berichte in der Literatur über diese Verrenkungen in anderen Gelenken, so im Schultergelenke (vergl. Gueterbock, II. Congress der Deutschen Gesellschaft für Chirurgie. 1873.) und im Kniegelenke (Verneuil, Bull. de la Soc. de chir. 31. Oct. 1883. p. 781.).

Ueber die Entstehungsart dieser eigenthümlichen Verrenkungen gehen die Ansichten insofern noch ziemlich auseinander, als einige Autoren die Entstehung der Luxationen zurückführen auf eine plötzlich entstehende Füllung der Gelenkkapsel (Hydrarthros), Andere dagegen eine Entzündung des Gelenkes und Eiterbildung, zum Theil

*) Vortrag, angekündigt für den 3. Sitzungstag des Congresses, am 10. April 1885. Wegen Mangel an Zeit beschränkte sich der Vortragende auf die Krankenvorstellung. Auch in der vorliegenden Abhandlung ist nur ein kurzes Résumé gegeben worden, da unterdess die betreffenden Fälle ausführlich in der Dissertation des Herrn Dr. Friedheim, Berlin 1885, behandelt wurden und wird hiermit auf die betreffende Arbeit hingewiesen.

auch Zerstörung der Gelenkenden selber als nothwendige Vorbedingungen der Spontanluxationen annehmen. Der Chirurg pflegt derartige Fälle meist erst später zu sehen und kann in den meisten Fällen nur eine mehr oder weniger vollständige Ankylose constatiren. In der grösseren Anzahl der Fälle erscheint es von vorne herein unwahrscheinlich, dass die vorliegende Luxation ohne vorangegangene Entzündung, theilweise Veränderung der Gelenkenden zu Stande gekommen sei. Zwar deutet manchmal die plötzliche, ohne wesentliche Symptome, als Schmerz und Schwellung, auftretende Verrenkung darauf hin, dass eine schnelle, übermässige Füllung des Gelenkes mit Flüssigkeit (seröser Erguss) stattgefunden hat (Distensionsluxation), aber derartige Beobachtungen müssen immer mit Vorsicht aufgenommen werden, da bei diesen Kranken geringe Entzündungssymptome in den Gelenken leicht übersehen werden können. Wenn man weiter berücksichtigt, wie besonders früher die acute Osteomyelitis übersehen wurde, wie diese Kranken auf inneren Abtheilungen oft als Typhuskranke behandelt wurden, da die Symptome dieser Erkrankung im Anfange mit dem Typhus Aehnlichkeit haben (daher auch die Bezeichnung der acuten Osteomyelitis als Typhus des os), so wird man z. B. geneigt sein, manchen Fall von Spontanverrenkung im Anschluss an Typhus, als eine von vorne herein nicht richtig erkannte Osteomyelitis acuta anzusehen.

Wenn wir demnach auch nicht alle in der Literatur verzeichneten Fälle von Spontanverrenkungen im Anschlusse an acute Infectionskrankheiten als ganz richtige Beobachtungen gelten lassen möchten, so bleibt doch eine grosse Reihe genau referirter Fälle übrig, wo kein Zweifel bestehen kann, dass die betreffende, immerhin als Complication seltene Gelenkaffection im Verlaufe und bedingt durch die Infectionskrankheit aufgetreten ist.

Um hier nur einen kurzen Ueberblick über die Ansichten der Autoren in Hinsicht auf die Entstehung und Häufigkeit der Spontanluxationen zu geben, will ich die am meisten Berücksichtigung verdienenden neueren Anschauungen kurz anführen, ohne mich auf eine Kritik der einzelnen Theorieen hier einzulassen.

Für die Ansicht, dass ein acuter Hydrops des Gelenkes Ursache der Verrenkung sei, traten u. A. J. Parise (Arch. génér. de méd. III. série. T. XIV. p. 1.) und einige Jahre später Roser (Schmidt's Jahrbb. Bd. 94. S. 120.) auf. Sie vertheidigten Beide

die bereits von Petit (1722) aufgestellte Lehre, dass für die Kapselerweiterung und Verlängerung des Lig. teres eine wässerige Exsudation als Ursache angenommen werden müsse. Zwar sind die wenigen zu Gebote stehenden Sectionen, bei denen sich eine hydropische Beschaffenheit des luxirten Gelenkes nachweisen liess, nicht stricte beweisend, denn der Hydrops könnte ja erst nach der Verrenkung entstanden sein. Man kann aber den Beweis, abgesehen von Experimenten an der Leiche, durch Exclusion führen. Wir vermögen uns keine andere Ursache der Kapselerweiterung zu denken, als den Hydrops, wir haben auch an anderen Gelenken keinen anderen Mechanismus solcher weitgehenden Kapselerschlaffungen kennen gelernt. Während wir die Spontanluxationen bei acuter, z. B. pyämischer Eiterung aus der Zerstörung der Kapsel und die bei chronischer Eiterung aus Zerstörung der Knochen abzuleiten Ursache haben, so werden wir in den Fällen, wo wir die Zeichen einer rheumatischen Entzündung ohne Symptome von Eiterung oder Contusion mit Blutextravasat haben, oder wo überhaupt die Verrenkung ohne einen Eiterungsprocess rasch zu Stande kommt, an Kapselerschlaffung denken müssen. Dies ist namentlich bei den typhösen Spontanverrenkungen des Hüftgelenkes das Wahrscheinlichste.

Auch Gueterbock (l. c.) ist ein Vertheidiger der Roser'schen Ansicht, die wir übrigens auch schon bei Stromeyer finden.

Hueter hat eine entgegengesetzte Anschauung. Er hält die nach Typhus auftretende und zur Luxation des Femur führende Veränderung im Hüftgelenke für eine eiterige Entzündung. Seiner Ansicht schliesst sich neuerdings Carl Weil (Prager med. Wochenschrift. 1878. S. 41.) an. Doch handelt es sich in dem von Weil veröffentlichten Falle um eine Destructionsluxation.

Endlich haben Verneuil (Bull. de la Soc. de chir. 31. Oct. 1883.) und Paul Reclus (Gaz. hebd. de méd. et de chir. 1883. No. 68. p. 781.) neuerdings gelehrt, dass, wenn auch Hydrops des Gelenkes vorläge, so genüge derselbe nicht zur Erklärung der Luxation, sondern hier sei ein Einfluss der Muskeln unbedingt anzunehmen. Verneuil sieht den Grund der Verrenkung in der Wirkung einzelner Muskelgruppen, bei gleichzeitiger Paralyse der Antagonisten. Reclus schliesst sich im Wesentlichen derselben Anschauung an. Er betont das Uebergewicht der Beuger und Adductoren und die dadurch bedingte Luxation des Femurkopfes nach hinten.

Im Allgemeinen dürfte wohl die von Roser vertretene Ansicht die meisten Anhänger haben, die Ansicht, bei der also der Hydrops des Hüftgelenkes als die wichtigste und erste Ursache der Verrenkung anzusehen ist. Es ist aber nicht zu leugnen, dass bisher das Verhältniss der Muskeln nicht genügend gewürdigt wurde, und in so fern haben Verneuil und Reclus ein Verdienst, die Aufmerksamkeit dabei auf diesen Factor gelenkt zu haben. Die von ihnen und anderen Autoren (so auch von Lücke, Fischer und mir) betonte schnelle Atrophie der Extensoren und Auswärtsroller, gegenüber den Beugern und Adductoren, ist jedenfalls für die Entstehung der Verrenkung von grösster Bedeutung; aber so entscheidend auf dieselbe ist die Muskelaction doch nicht. Die Luxation wird offenbar in den meisten Fällen hervorgerufen durch äussere Umstände; denn wir wissen, dass gerade diese Luxationen plötzlich aufzutreten pflegen, und zwar bei einer Bewegung des Patienten im Bette, beim Emporheben aus dem Lager u. dgl. m. Wie wären auch sonst die Verrenkungen des Femur nach vorne zu erklären, die unter den Spontanluxationen des Femur im Anschlusse an acute Infectionskrankheiten gar nicht so selten sind und von denen ich gerade einen sehr interessanten Fall zu beobachten Gelegenheit hatte, der mir speciell Anregung zu dieser Arbeit gab und dessen Krankheitsgeschichte ich zunächst hier folgen lassen möchte.

1. G. T., 18 Jahre alt, war bis vor einem Jahre stets gesund gewesen. Damals fiel sie beim Reinigen des Zimmers von einem Stuhl und verspürte gleich darauf Schmerzen im Knie (?). Kurze Zeit darauf erkrankte sie und wurde (laut ärztlichen Berichts) in einem Krankenhause an Typhus behandelt. Nach Ablauf desselben bemerkte Patientin eine Veränderung des linken Beines. Dasselbe war stark gebeugt, nach auswärts gerollt und so verkürzt, dass Patientin ungemein stark hinkte. Ein Versuch, mittelst eines Streckverbandes die Stellung der Extremität zu bessern, hatte keinen Erfolg. Die Patientin wurde am 28. Octbr. 1884 in das Krankenhaus der jüdischen Gemeinde zu Berlin aufgenommen.

Patientin ist eine kleine, untersetzte Person von kräftiger Muskulatur und gut entwickeltem Fettpolster. Der linke Oberschenkel (s. Fig. 1 u. 1a.) steht in starker Flexion, Abduction und geringer Rotation nach aussen. Die Flexion ist sehr hochgradig (ca. 75°), die Abduction ist gleichfalls sehr bedeutend, der Trochanter ist stark nach seitwärts und unten und so weit gegen die hintere Seite des Schenkels gerückt, dass er seitlich nur wenige Centimeter von dem Tuber ossis ischii entfernt ist. Den Kopf kann man mit Deutlichkeit wegen des starken Fettpolsters nicht durchfühlen, er scheint unterhalb des Schambeines weit nach unten verschoben zu sein und sich

Fig. 1.

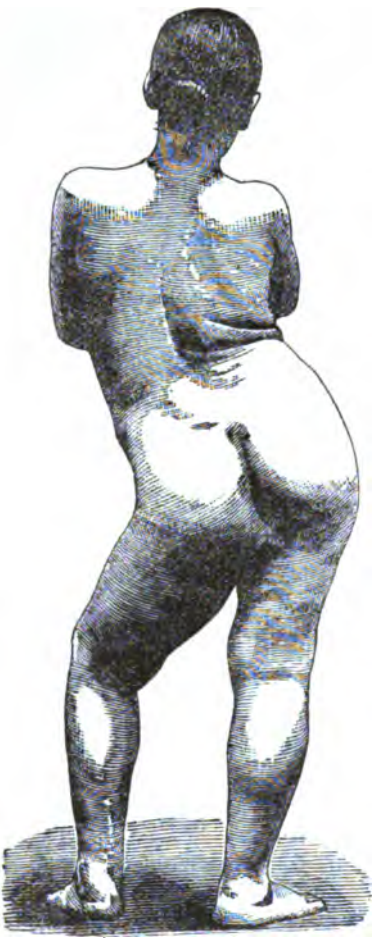

Fig. 1a.

gegen den aufsteigenden Sitzbeinast anzustemmen. Die Untersuchung in der Chloroformnarkose ergiebt eine vollständige Ankylose, bei allen Bewegungen geht das Becken mit.

In Anbetracht der Ankylose und der hochgradigen Flexionsstellung des Femur, beschloss ich zunächst die Osteotomie resp. Keilresection des Schenkelhalses zu machen; an eine Resection des Kopfes konnte nicht gedacht werden. Am 25. Novbr. wurde die Operation in Narkose vorgenommen. In der Längsrichtung des Schenkels, an der hinteren Fläche, wird über den Trochanter hinausgehend ein circa 15 Ctm. langer Schnitt geführt. Es ist sehr schwierig zum Schenkelhalse wegen der dicken Fett- und Muskelschichten zu gelangen und besonders auch wegen der starken Abduction und Auswärts-

Fig. 2.

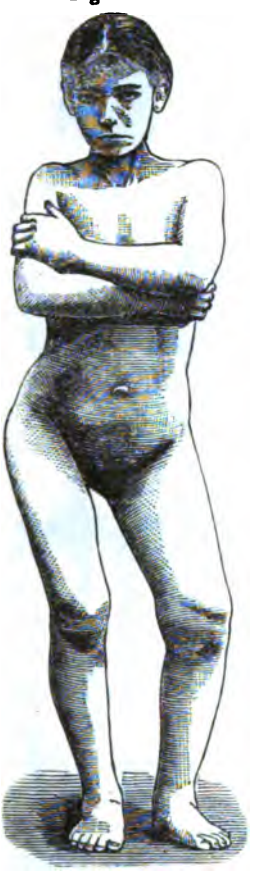

Fig. 2a

Stellungsänderung des Femur nach der Durchmeisselung des Schenkelhalses.

rotation des Femur. Mit einigen kräftigen Meisselschlägen wird der Schenkelhals durchgeschlagen. Das Bein lässt sich nun gut gerade richten, die Flexion kann beinahe vollständig ausgeglichen werden, dagegen hat die Durchmeisselung des Schenkelhalses auf die Auswärtsrotation und Abduction des Femur nur geringen Einfluss, auch war die Verkürzung noch wenig gehoben. Die Wundheilung verlief ohne Störung, doch konnte Patientin erst Anfangs Januar 1885 die ersten Gehversuche machen (vergl. Fig. 2 u. 2a.). Um die noch zurückbleibende Deformität ganz zu beseitigen, wird am 3. März 1885 noch die Durchmeisselung des Femur unterhalb des Trochanter gemacht. Unmittelbar darnach gelingt es, die Extremität fast ganz normal zum Beckenzu stellen, die Flexion, Abduction, Auswärtsrotation und die Verkürzung beinahe ganz zu beseitigen, so dass Pat. am 8. Juni mit ganz geheilter Wunde und wenig hinkendem Gange nach Hause entlassen werden konnte (s. Fig. 3 u. 3a.).

Fig. 3. Fig. 3a.

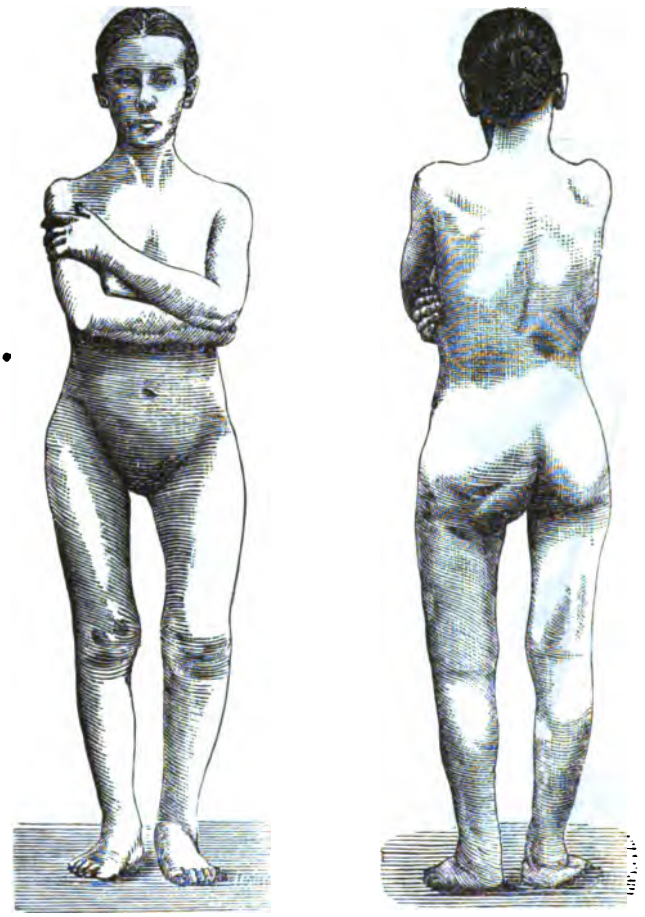

Stellungsänderung des Femur nach der zweiten Operation, Durchmeisselung des Femur unterhalb des Trochanter.

Die Krankengeschichte bietet Manches von Interesse. Zunächst ist der Umstand erwähnenswerth, dass es sich um eine während oder nach einem Typhus entstandene Spontanluxation des Femur nach vorne handelte und verweise ich in der Hinsicht auf die weiter oben gemachten Bemerkungen. Die vollständige Ankylose, die sich hier vorfand, lässt sich allerdings nach meiner Ansicht ohne Annahme eines gleichzeitig vor sich gegangenen Entzündungsprocesses im Gelenke selber schwer erklären.

Von einer Reposition derartiger Verrenkungen, bei denen der Kopf fest mit der Umgebung verwachsen ist, ist selbstverständlich keine Rede und hier kann nur die Frage aufgeworfen werden, ob man durch Osteotomie oder Resection des Kopfes die Stellung der Extremität bessern soll. Von vorne herein wird man allerdings zugeben, dass die Herstellung eines beweglichen Gelenkes jedenfalls wünschenswerther ist, als die Besserung der Stellung durch Osteotomie. Aber wenn man die Berichte über die Resultate nach Resection des Kopfes in solchen Fällen durchliest, so wird man eben diese Resultate nicht gerade als sehr günstig bezeichnen können; denn zunächst sind Rückfälle in die alte fehlerhafte Stellung nicht immer zu vermeiden gewesen. Beim Gebrauche des Beines verkürzte sich dasselbe wieder sehr bedeutend. Oft konnte überhaupt eine vollständige Beseitigung der Deformität durch die Resection gar nicht erreicht werden*). Man kann daher mit Volkmann (Centralbl. f. Chirurgie. 1885. No. 15.) vollständig übereinstimmen, wenn derselbe behauptet: Durch die Osteotomia subtrochanterica wird die fehlerhafte Stellung sofort und mit völliger Sicherheit beseitigt und das gewonnene Resultat ist ein dauerhaftes. Das Glied wird durch den operativen Eingriff nicht verkürzt, sondern kann, wenn es verkürzt war, dadurch sehr erheblich verlängert werden, dass man den Femur sich in abducirter Stellung consolidiren lässt.

Nur ist zu bemerken, dass in einem Falle, wie der meinige, die Osteotomia subtrochanterica allein zur Besserung der fehlerhaften Stellung nicht genügen kann. Das in der That sehr günstige definitive Resultat war wohl nur zu erreichen, wenn der Osteotomie unterhalb des Trochanters die Osteotomie des Schenkelhalses voranging. Denn durch den eigenthümlichen Stand des Femurkopfes, durch die dadurch bedingte hochgradige Flexionsstellung der Extremität, mit gleichzeitiger Auswärtsrotation derselben, wäre ich gar nicht im Stande gewesen, mittelst der Durchtrennung des Knochens unterhalb des Trochanter die Stellung zu corrigiren, der Schaft des Femur hätte beinahe rechtwinkelig zum centralen Ende stehen müssen und eine Consolidation wäre unter solchen

*) Ich verweise noch in dieser Hinsicht auf die Arbeit von Rosmanit: „Zur operativen Behandlung der schweren Formen von Contracturen und Ankylosen im Hüftgelenke". Arch. f. klin. Chirurgie. Bd. XXVIII. S. 1—111 und Ledderhose: „Doppelseitige Osteotomie wegen Ankylose beider Hüftgelenke". Zeitschr. f. Chirurgie. Bd. XIX. S. 463.

Umständen kaum zu erwarten gewesen. Erst durch die Osteotomie des Schenkelhalses konnte ich günstige Verhältnisse für die zweite Osteotomie schaffen, wie übrigens aus den beigegebenen Holzschnitten leicht ersichtlich ist.

Die Osteotomie giebt also bessere Resultate, als die Resection, und man wird um so unbedenklicher dieselbe ausführen können, wenn, wie in unserem Falle, es sich um eine einseitige Ankylose handelt. Anders gestaltet sich die Frage, wenn auf beiden Seiten Ankylose und fehlerhafte Stellung der Extremität vorhanden ist. Hier ist es wohl selbstverständlich, dass mindestens auf der einen Seite die Resection versucht werden muss, da sonst dem Patienten das Gehen nur unter ganz besonderen Umständen (vergl. den oben citirten Fall von Ledderhose-Lücke) möglich sein dürfte. Man würde, wie es auch von v. Langenbeck*), Volkmann, Bruns ausgeführt wurde, zuerst auf der einen Seite die Resection des Kopfes ausführen und es von dem erreichten Resultate abhängig machen, ob man bei der später folgenden Operation an der anderen Seite die Resection oder die Osteotomie in einer ihrer beiden Formen nachfolgen lassen soll.

Fast zu deselben Zeit befand sich in meiner Behandlung ein zweiter Fall von Spontanluxation des Femur. Hier handelte es sich um eine spontane Verrenkung des Oberschenkels nach hinten, und zwar entstanden nach Variola. Ich füge die Krankengeschichte an.

S. G., 12 Jahre alt, stammt von gesunden Eltern. Im October 1884 erkrankte Patient an den Pocken und hat seit dieser Zeit stets das Bett gehütet. Nachdem die Pocken fast ganz geheilt waren, bekam Patient heftiges Reissen in den Armen und Beinen, es stellte sich Unbeweglichkeit im linken Arme ein, besonders schmerzhaft war das linke Schultergelenk und das linke Hüftgelenk. Dieses Leidens halber suchte Patient am 25. Februar 1885 das Krankenhaus der jüdischen Gemeinde in Berlin auf (s. Fig. 4 u. 4a.).

Bei dem nicht sehr kräftig gebauten Knaben constatirte man zunächst eine fast vollständige Ankylose des linken Schultergelenkes, ausserdem eine Luxation des Femur nach hinten und oben. Der Femurkopf sass ziemlich fest am Becken, doch nicht vollständig ankylosirt. Diese Verschiebung des Oberschenkelknochens scheint in diesem Falle allmälig sich ausgebildet zu haben, durch einen Stoss, beim Heben oder dergl. scheint sie nicht entstanden zu sein, so dass die Luxation vorwiegend durch Muskelwirkung bei stark erschlaffter Kapsel entstanden ist. Die vom Patienten angegebenen Schmerzen

*) Vergl. Centralblatt für Chirurgie. 1885. No. 15.

Fig. 4.

Fig. 4a.

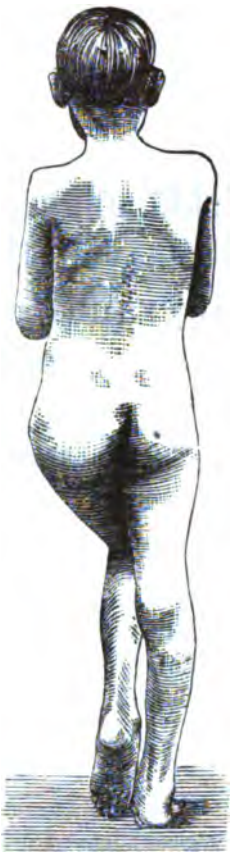

im Hüft- und Schultergelenke deuten allerdings auf einen entzündlichen Process, doch ist darüber Nichts mit Sicherheit festzustellen.

In der Narkose gelingt es, den Kopf wieder in die Gegend der alten Pfanne zu bringen, doch kann eine vollständige Reduction nicht erreicht werden. Ein Streckverband wird angelegt und nach 3—4 Wochen konnte Patient anfangen umher zu gehen; die Stellung des Beines erscheint vollständig normal. Patient wurde auf dem Chirurgen-Congresse vorgestellt, dann nach einiger Zeit mit einer Taylor'schen Maschine nach Hause entlassen, da erfahrungsgemäss diese Repositionen wegen Schrumpfungsprocessen in der Nähe der Pfanne keine andauernden zu sein pflegen und leicht Recidive eintreten können. Lässt man die Patienten dagegen längere Zeit mit einer Taylor'schen Maschine umhergehen, so ist Aussicht vorhanden, dass die Fixation des Kopfes eine definitive wird.

XIV.

Erklärungsversuch zur Genese gewisser Fälle von Hernia inguino-interstitialis (Goyrand) und Hernia inguino-properitonealis (Krönlein).

Von

Dr. Meinhard Schmidt,

Amtsphysikus in Cuxhaven (früher in Hamburg).*)

(Mit 2 Holzschnitten.)

Die ungemeine Mannichfaltigkeit der Unterleibsbrüche hat von jeher ihre chirurgische Behandlung, sowie ihre theoretische, anatomische und pathologische Würdigung zu einer der schwierigsten, aber deshalb auch anziehendsten Aufgaben gemacht. In praktischer, sowie theoretischer Hinsicht hat nun in letzter Zeit die von Krönlein als Hernia inguino-properitonealis bezeichnete Hernienrarität ganz besonders im Vordergrunde wissenschaftlichen Interesses gestanden. Durch Krönlein's literarischen Sammelfleiss und etliche weitere seiner ersten Mittheilung folgende Beobachtungen von ihm und anderen Autoren liegen über sie so viele gut beschriebene Einzelfälle vor, dass es bereits möglich war, allgemeine Gesichtspunkte einer „vergleichenden Anatomie" für sie in's Auge zu fassen, aus der Sammlung der Fallindividuen einen „Typus" herauszulesen. Es wurde erwiesen, dass in der überwiegenden Zahl der Fälle der Bruchsack der genannten Hernie einen Hoden ohne Tunica propria über der Albuginea enthält und dass der Hoden in Leistenectopie liegt. Nach diesem Erkenntniss mussten nothwendig die für die Entstehung dieser Hernie früher beliebten, alle mehr

*) Stark abgekürzt vorgetragen am 4. Sitzungstage des Congresses, am 11. April 1885.

oder weniger ziemlich grob mechanisch gedachten Erklärungsversuche an Wahrscheinlichkeit verlieren und die Vorstellung von einer entwickelungsgeschichtlich mehr „natürlichen Descendenz“ der Hernie naheliegender werden. Die Vorstellung, dass der Bruchsack in foetu präformirt sei und seine Bildung mit einer Störung des Descensus testis zusammenhängen möge, wurde von Trendelenburg geäussert und beifällig aufgenommen. Welcher Art aber die Störung des Descensus testis sei und wodurch bedingt, darüber ist von Trendelenburg gar keine, darüber, wie sie die eigenthümliche Bruchsackbildung vermittele, nur eine sehr vorsichtig und reservirt zweifelhaft vorgetragene Vermuthung ausgesprochen.*)

Mir selbst hat sich durch eine Beobachtung ein Erklärungsversuch aufgedrängt, welcher gleichzeitig die Construction des complicirten Bruchsackes und des gestörten Descensus testis erläutert, der also, wenn er sich bewährt, wohl einen Schritt vorwärts bedeuten würde. Freilich basirt derselbe nicht auf der Analyse einer Hernia inguino-properitonealis, sondern der einer Hernia inguino-interstitialis (Goyrand). Indess glaube ich, die Verwandtschaft dieser beiden Hernienformen und die Berechtigung, eine für die Goyrand'sche Hernie passende Entstehungshypothese auf die Krönlein'sche auszudehnen, beweisen zu können, und darum sei es mir verstattet, dieselbe hier zu entwickeln.

Die meinem Raisonnement zu Grunde liegende Beobachtung ist folgende:

20jähr. sehr kräftiger, muskulöser Bursche. Von Geburt an fehlte der rechte Hoden, konnte auch nie in der Leistengegend gefühlt werden, während der linke stets normal im Scrotum war. Pat. hatte bis vor einem Jahre nie einen Bruch bemerkt, auch nie ein Bruchband getragen.

Im März vorigen Jahres, als Pat. sich beim Karrenschieben anstrengte, trat ihm am Leibe plötzlich eine Geschwulst heraus, die, als Pat. sich setzte und sie nur sanft mit der Hand drückte, sofort wieder verschwand, so dass Pat. gleich wieder weiter arbeiten konnte. Auch jetzt wurde kein Bruchband angelegt. Am 11. Februar dieses Jahres bildete sich, während Pat. mit einem seiner

*) „Sollte die Stelle der intraabdominellen Abschnürung des Processus vaginalis vielleicht einer Etappe entsprechen, auf welcher der Hode bei seinem verzögerten Descensus für längere Zeit Halt machte?“

Kameraden rang, wieder plötzlich eine Geschwulst an derselben Stelle und von derselben Grösse, wie das erste Mal. Jetzt hielt dieselbe aber länger an. Pat. blieb mehrere Tage liegen, ohne stärkere Beschwerden zu haben, und machte kalte Umschläge, worauf sich die Geschwulst von selbst verlor.

Am 19. Februar bekam Pat. nach einer (wahrscheinlich übermässigen) Linsenmahlzeit Verdauungsstörungen. Beim Pressen während eines Stuhlentleerungsversuches in der Nacht vom 19. zum 20. Februar bildete sich plötzlich am Leibe, genau an derselben Stelle wie die ersten Male, rechts über der Leistenbeuge eine ansehnliche und schmerzhafte Geschwulst, welche fast doppelt so gross als die früheren, nicht wieder zurückging. Starke fortwährende Koliken seitdem, Uebelkeiten, häufiges Brechen, absolute Obstipation. Pat. wurde 4 Tage von anderer Seite mit kalten Umschlägen und medicamentös (aber ohne auf die Geschwulst applicirte Repositionsversuche) behandelt, am 23. Februar kam er in meine Hände.

Ich fand das Abdomen im Ganzen leicht gebläht, überall druckempfindlich. In der rechten Regio hypogastrica oberhalb des Poupartschen Bandes, zwischen Spina ilei ant. sup. und der Gegend des äusseren Leistenringes eine Handtellergrosse, etwas abgeplattet Halbkugelförmige, ca. 4 Ctm. das Niveau der Umgebung überragende Geschwulst, mit ziemlich undeutlichen Grenzen. Dieselbe ist sehr druckempfindlich und giebt tympanitischen Percussionston. Deutliche Incarcerationszeichen, Allgemeinzustand sehr leidend. Der rechte Hoden fehlt im Scrotum, welches dementsprechend verschmälert ist. Ich diagnostirte eine inguino-properitoneale oder eine dieser mindestens nahe stehende Bruchform, bestimmte den Kranken zur Concession der Herniotomie und führte dieselbe, wobei Herr Dr. Türkheim narkotisirte, und Herr Dr. Jaffé assistirte, aus, wie folgt:

Hautschnitt 3 Ctm. oberhalb des Lig. Pouparti, ziemlich parallel demselben, nur etwas steiler abwärts verlaufend über den oberen Pol der Geschwulst hinweg, 13 Ctm. lang. Spaltung der Aponeurosis obliqui externi. Statt der Muskulatur des Obliq. int. erscheint nun ein bläulich succulentes Gebilde, welches Darm oder Bruchsackwand sein zu können scheint. Um es besser isoliren zu können, Kreuzschnitt auf den bereits gemachten Schlitz in der

Obliquus-Aponeurose. Vorsichtiges Herausschälen des Bruchsackes (denn als solcher wurde das Gebilde schliesslich erkannt) *) aus seinem Bett theils stumpf, theils mit leichten Scheerenschlägen. Es kommen leichte, dünne Zellgewebsfasern, hinten auch sehr spärliche Muskelbündel und die Vasa epigastrica in den Schnitt; letztere bluten heftig, werden aber rasch gefasst. Der untere Pol des Bruchsacks steht durch einen nicht sehr derben, fibrösen, gelblichen, Gänsefederkieldicken, ca. 2½ Ctm. langen Strang, welcher sich unten an die Innenseite der Aponeurose des Obliquus ext. in der Gegend des äusseren Leistenringes inserirt, mit dieser in Verbindung. Doppelligatur und Durchtrennung des genannten Stranges. Der Bruchsack zeigt sich Handschuhfingerförmig, über Zeigefingerlang, ca. 3 Finger dick. Er ist schräg von oben und aussen nach unten und innen gelagert, wird allerseits frei präparirt bis auf seinen ringförmig eingeschnürten Hals, mit dem er in der Höhe der Spina ilei und ca. 5 Ctm. von dieser nach innen entfernt, aus dem Bauche heraushängt. Die Wand desselben ist ziemlich compact, aber succulent, von dunkelbläulicher Färbung der Oberfläche. An seinem unteren Ende befindet sich an der Aussenseite in seiner Wand ein Körper, welcher seiner Grösse und dem Gefühle nach einem Hoden ähnelt. Auf die Vorderfläche desselben begeben sich von der Gegend des Halses einige verstreute fasciöse Fasern. Im unteren Theil Fluctuation, im oberen harte Körper fühlbar (Darm). Das Bett, auf dem der Bruchsack mit seiner Hinterfläche gelegen hatte, ist ein sehr dünnes, theilweise durchscheinendes, mit spärlichen atrophischen Muskelfasern besetztes Gewebsblatt, welches die Bauchhöhle vom Grunde der Wunde trennt. Auf demselben ist ein innerer Leistenring nicht zu bemerken.

Spaltung des Bruchsackes. Entleerung von ca. 2 Esslöffeln blutigen Bruchwassers. Oben im Bruchsackhalse eine 4 Ctm. lange, unverdächtig aussehende Dünndarmschlinge eingeklemmt. Debridement, Reposition des Darmes.

Im Wande des Bruchsacks der (bereits gefühlte) Hode mit nackter Albuginea. Er ist etwa ⅓ so gross, wie ein normaler. Von ihm aus zieht sicht- und fühlbar der Samenstrang die Bruch-

*) Diese Erkenntniss erforderte Zeit. Wir argwöhnten zuerst ein bruchsackloses Stück Coecum oder ein Meckel'sches Divertikel vor uns zu haben.

sackwand entlang nach oben, um durch die Bruchsackhalsöffnung in die Bauchhöhle zu treten. Der Bruchsackhals ist nicht ganz Zehnpfennigstückweit, rundlich und zeigt innen unten einen sichelförmig etwas vorspringenden, recht scharfen, derben, fibrös glänzenden Saum. Nach aussen ist der Rand weniger derb und scharf. Beendigung der Operation. Ligatur des Bruchsackes incl. Samenstrang am Halse, Abtragung desselben (incl. Samenstrang und Hoden). Versenkte fortlaufende Nath der Aponeurosis m. obliq. ext., Naht der Haut.

Vollkommener Erfolg. Die ersten bald nach der Operation eintretenden Stühle entleerten eine Masse unverdauter Linsen. Die Wunde heilte rasch (zuerst völlige Prima, dann nachträglich leichtes Auseinanderklaffen in der Mitte). Pat. ist sehr dankbar und nicht ungehalten, dass er castrirt worden. In Fig. 1. ist versucht, die anatomischen Verhältnisse des beobachteten Falles, schematisch gezeichnet, anschaulich zu machen.

Der eben erzählte Fall erwies sich für mich als lehrreicher und zu interessanten Folgerungen ausnutzbarer, als es zunächst den Anschein hatte. Seine anatomisch wichtigste, prägnant charakteristische Eigenheit ist die Durchbohrung der hinteren Bauchwandfläche durch den offen gebliebenen und vom Ileum zum Bruchsack benutzten Processus vaginalis peritonei weit ab von der Stelle, wo diese unter normalen Verhältnissen gefunden zu werden pflegt, d. h. von der Gegend des normal gelegenen inneren Leistenringes. Da aber der letztere weiter nichts ist, als die Lücke in der Bauchwand, welche die Durchbohrung derselben durch den genannten Peritonealfortsatz an normaler Stelle hinterlässt, so können wir jene Durchbohrungsstelle, welche mit dem Bruchsackhalse unserer Hernie congruent ist, auch als einen (congenital) dislocirten inneren Leistenring betrachten. Ja, wir müssen sie gerade so ansehen, da an der normalen Stelle bei dem Patienten die Anlage zu einem inneren Leistenringe durchaus fehlte und an der in Rede stehenden genau wie bei dem alltäglichen, angeborenen Leistenbruche die Lücke in der hinteren Bauchwand nicht nur von der Peritonealausstülpung, sondern mit dieser auch vom Samenstrange zum Eintritt in die Dicke der Bauchwand sich benutzt zeigt.

Fig. 1.

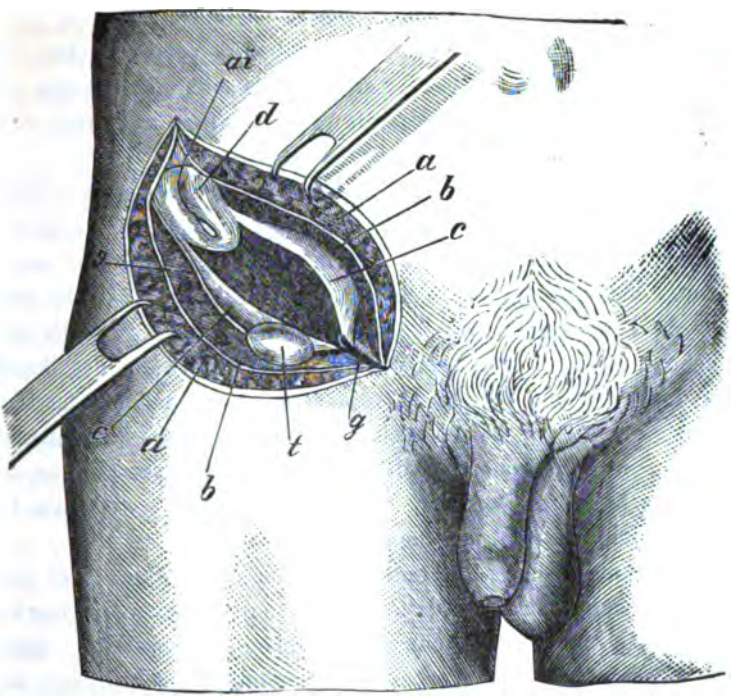

Präparirte Hernia inguino-interstitialis. Nur das linke Scrotalfach ist gefüllt. a Schnittflächen von Cutis und Panniculus; b Aponeurosis Msc. obliqui externi; c geöffneter Bruchsack (Scheidenfortsatz); t atrophischer, nicht in's Scrotum herabgestiegener Testikel; s Samenstrang; ai Bruchpforte (dislocirter innerer Leistenring, s. unten); d Darm; g fibröser Strang, vom unteren Bruchsackende aus sich an die Hinterfläche der Aponeurosis Mm. obliqui externi inserirend (vermuthlicher Rest des Gubernaculum testis, s. u.).

Die genauere anatomische Beschaffenheit dieses „dislocirten inneren Leistenringes" entspricht aber nun vollends (abgesehen von seiner falschen Placirung) denen eines normalen. Der letztere zeichnet bekanntlich sich durch einen scharfen inneren Rand aus von der Figur einer Sichel, deren Concavität lateralwärts schaut, welche (nach Krause den Namen Plica semilunaris fasciae transversalis*) führt) im Wesentlichen von der Fascia transversa gebildet, übrigens durch einige stärkere Bindegewebslager — Ligamenta inguinalia interna (mediale et laterale) — verstärkt wird. In der Mitte des Sichelbogen wendet sich der Samenstrang nach

*) Henle, Muskellehre. S. 74.

unten innen und vorne in dem Verlauf des Leistencanales. Nach aussen ist der Leistenring weniger scharf begrenzt. Von der Plica semilunaris aus nimmt der Processus vaginalis peritonei (bez. der alltägliche congenitale äussere Leistenbruchsack) über seinem serösen Blatte eine fasciale Decke mit (Fascia infundibuliformis oder Processus vaginalis fasciae transversae Henle).

Alle diese Eigenheiten nun finden wir bei unserem „dislocirten inneren Leistenring" im Wesentlichen wieder: die schärfere Ausbildung des Ringes durch die Fascia transversa an seiner inneren Seite, und Bildung der sichelförmigen Falte daselbst, die eben so gut als Plica semilunaris benannt werden könnte, wie die entsprechende, normal situirte Bildung, die Verstärkung des Bruchsackes durch ein von der Fascia transversalis abgegebenes fasciales Deckblatt. Vielleicht hätten sich auch bei weiterer anatomischer Präparation auf der inneren Seite der Fascia transversalis an der „dislocirten Plica semilunaris" Verstärkungsbänder, „dislocirte Ligamenta inguinalia interna" nachweisen lassen.

Nach dem Gesagten betrachte ich die Möglichkeit oder vielmehr Nothwendigkeit, das Ostium abdominale unseres Bruchsackes als dislocirten inneren Leistenring anzusehen, für erwiesen. Bevor ich des Weiteren meine vorläufige Annahme zu bekräftigen versuche, dass diese Dislocation eine congenitale gewesen, will ich den Grad der letzteren annähernd dem Maasse nach schätzen und mit den normalen Verhältnissen vergleichen.

Der fragliche „dislocirte innere Leistenring" lag in der Höhe der Spina ilei ant. sup. und von dieser knapp 5 Ctm. nach einwärts entfernt.

Dieser Punkt ist an dem Pat., jetzt (13. März 1885) gemessen, von der Stelle, wo der äussere Leistenring sein sollte, entfernt mindestens 6—7 Ctm.

In der Verticalen beträgt seine Entfernung von der Gegend des Schenkelbogens gut fast 6 Ctm.

Bei normalen Verhältnissen aber beträgt die Entfernung der Leistenringe von einander nach Henle*) 4—5 Ctm., der tiefste Punkt der Plica semilunaris aber ist vom Schenkelbogen in verticaler Richtung 8 Mm. entfernt. Hieraus ergiebt sich, dass durch

*) Muskellehre. S. 74.

die Dislocation der Leistencanal (diesen zur completen Ausdehnung gediehen, d. h. noch einen äusseren Ring durchsetzend, gedacht) um 2—3 Ctm. verlängert und in verticaler Linie der innere Bauchring fast 5 Ctm. zu hoch situirt ist. Nehmen wir jetzt vorläufig an, dass durch Missbildung im Fötus diese Ortsänderung für den Eintritt des Processus vaginalis peritonei in die Dicke der Bauchwand zu Stande kam, so wird sehr begreiflich, warum der Bruchsack nicht über den äusseren Leistenring hinaus sich erstrecken konnte, und des Weiteren, warum der Pat. zur Retentio testis inguinalis gekommen ist. Das Peritoneum trieb seinen dem Entwickelungsgesetz entsprechenden Processus vaginalis. Wäre derselbe nun an normaler Stelle an die Bauchwand herangetreten, so hätte seine typische Bildung genügt, während seines Längenwachsthumes die Bauchwand nicht nur hinten, sondern auch vorne zu durchbrechen; statt dessen aber um Beträchtliches von der normalen Stelle nach rückwärts beginnend, reichte seine Länge hierzu nicht aus, er erreichte weder die Gegend des äusseren Leistenringes noch den Fundus scroti. Dem entsprechend konnte auch der Descensus testis nicht zur Vollendung gelangen. Jene Annahme nun, dass in unserem Falle die „Dislocation des inneren Leistenringes" eine congenitale war, ist nicht schwer zu erbringen. Es fehlen alle Momente, die für eine anderweitige Entstehungsart derselben als denkbar in Betracht kommen könnten. Der Kranke hatte bis zur Zeit der Operation zwar schon 2 Mal eine (Bruch-) Geschwulst gehabt, aber immer nur an derselben hochgelegenen Stelle; auch war sie die ersten Male immer nur von ganz vorübergehendem Bestande gewesen und ohne die Anwendung irgend einer kräftigen Manipulation zurückgegangen. Es konnte also nicht durch wiederholte Repositionsversuche die Hernie artificiell allmälig von einem ursprünglich weiter unten und innen gelegenen Sitz nach oben und aussen gebracht worden sein. Ebenso kann das Tragen eines Bruchbandes in ähnlichem Sinne gewirkt zu haben, nicht angeschuldigt werden — Pat. hat nie ein solches benutzt. Vor der Operation sind vor mir von ärztlicher Hand keine Repositionsversuche gemacht, eine „Scheinreduction" des Bruches war also auch ausgeschlossen. Von anderer Seite, von innen her, fehlte aber auch jedes Moment, welches etwa durch Zugwirkung den Leistenring oder den Bruchsack sammt diesem

nach oben und aussen hätte ziehen können: kein verwachsener Netzstrang, keine Adhäsion mit sonstigen Eingeweiden. Kurzum es mangelt jedes mechanische Element, dessen Einwirkung die vorhandene topographische Anordnung der Bruchsackpforte hätte zu Stande bringen können.

Zur Vervollständigung unserer Annahme von der Congenitalität der besprochenen Missbildung haben wir uns der die Bildung des Processus vaginalis peritonei vermittelnden entwickelungsgeschichtlichen Vorgänge zu erinnern. Bekanntlich wird der Scheidenfortsatz nicht, wie es in anatomischen Beschreibungen der leichteren Verständlichkeit wegen ausgedrückt zu werden pflegt, von dem herabsteigenden Hoden vor sich hergetrieben, sondern er ist bereits fertig vorgebildet zu einer Zeit, wo der Testikel noch in der Bauchhöhle liegt. An der Stelle der Bauchwand, wo das Kölliker'sche „Leistenband der Primordialniere" (ein ligamentöser, solider Strang, welcher in einer Bauchfellfalte eingeschlossen, von der unteren Spitze der Primordialniere — diese liegt zur Seite der Wirbelsäule — zur vorderen Leibeswand, und zwar zur Gegend des Leistenringes verläuft), an der Stelle, wo es auf die Bauchwand trifft, dringt (nach der 8. Woche) durch die letztere der Processus vaginalis nach aussen bis in die Genitalfalte vor*)". Der Weg, den der Hoden später bei seinem Descensus durchläuft, wird durch das Leistenband der Primordialniere bezeichnet, welches deswegen beim männlichen Embryo nach Hunter Gubernaculum testis bezeichnet ist und in dem Maasse, als der Hoden vorrückt, sich verkürzt und endlich schwindet.

Diese Vorgänge brauchen nur einen Fehler zu erleiden, sich im Uebrigen ganz typisch abzuspielen, und der falsche Situs des inneren Leistenringes, der interparietale des Bruchsackes und der Kryptorchismus muss unfehlbar resultiren. Das Leistenband der Primordialniere braucht nur in foetu statt in „der Nähe des Leistenringes" genügend weiter nach oben und aussen auf die Bauchwand getroffen zu haben und die Missbildung unseres Falles musste die Folge hiervon sein.

Ich selbst stehe nicht an, der Bruchsackbildung diese hypothetische Erklärung unterzulegen und neige auch dazu, den oben

*) Henle, Eingeweidelehre. S. 342.

beschriebenen gänsefederkieldicken, fibrösen Strang, mittelst dessen sich der untere Pol des Bruchsackes an die Aponeurose des Musc. obliquus abdominis ext. befestigte, für ein Ueberbleibsel des Leistenbandes anzusehen. Gegen diese Erklärung könnte geltend gemacht werden, dass eine derartige regelwidrige Insertion des Leistenbandes an der Bauchwand in foetu nicht nachgewiesen, bezw. nicht bekannt geworden ist. (Ich bin hierüber nicht unterrichtet.) Indess könnte dies (wenn es der Fall wäre), erstens auf einem Zufall beruhen, zweitens würde diese Abnormität am Embryo zu der bezüglichen Zeit wegen Kleinheit der Körpertheile gewiss so wenig in die Augen springend sein, dass sie sehr leicht übersehen werden könnte. Andererseits aber hat man sich der Hypothese von falschen Insertionen des Leistenbandes bezw. des Gubernaculum Hunteri auch schon zur Erklärung anderweitiger Missbildungen bedient, so zur Erklärung der Ectopia testis perinealis*). Es ist auch kein Grund abzusehen, eine gewisse Variabilität in den Insertionspunkten dieses Bandes sich nicht als eben so möglich vorzustellen, als die Variabilität gewisser Muskelinsertionen, vieler Gefässursprünge und desgleichen**).

Fälle, welche mit dem von uns beschriebenen die genaueste Aehnlichkeit haben, sind bereits zahlreich beschrieben, so von Petit, Lawrence und Anderen***). Insbesondere hat sich Goyrand mit dieser Hernienform, wo der Bruchsack direct hinter der Aponeurose des schrägen, äusseren Bauchmuskels liegt, dabei, wenn von beträchtlicher Grösse, einerseits bis zur Spina ilei ant. sup., andererseits bis zum vorderen Leistenring reichen und ein starkes

*) Siehe Kocher, Krankheiten des Hodens. S. 413.

**) Wenn die Tiefe, bis zu welcher der Scheidenfortsatz und später der Hoden herabsteigen kann, abhängt von dem Ort, wo das Leitband an die Bauchwand tritt und die Einstülpung des Vaginalfortsatzes beginnt, so muss man, da der rechte Hode normaliter höher steht, annehmen, dass dieser Ort in Folge einer physiologischen Asymmetrie auf der rechten Körperseite normaler Weise lateraler liegt, als links. Dies stimmt gut mit der Thatsache, dass die properitoneale und alltägliche congenitale Leistenhernie häufiger rechts sitzt. Da es aber auch Menschen mit höher stehendem linken Hoden giebt, so haben wir hierin schon einen Beweis, dass die oben genannte Variabilität besteht.

***) Vergl. Bardeleben, Chirurgie. Bd. III. S. 851; Duret, Des variétés rares de la hernie inguinale. p. 99; Schindler und Steudner, Zur Casuistik der Leistenbrüche. Deutsche Klinik. 1851. S. 198.

Relief in der Bauchwand über dem Lig. Pouparti bewirken kann, beschäftigt. Er hat sie mit dem Namen Hernie inguino-interstitielle (im engeren Sinne) belegt. Von Malgaigne stammt der Name H. interparietalis, von Schindler und Steudner der: Hernia interstitialis muscularis. Auch die früheren Beobachter constatirten, dass die Hernie häufig angeboren war und sich häufig mit Retentio testis inguinalis complicirte. Aber in den von mir durchgesehenen Beschreibungen früherer Fälle finde ich den nach meinen Ausführungen so bedeutsamen hohen Situs des inneren Leistenringes meist nicht bemerkt, in einzelnen wird dagegen erwähnt, dass „der Bruchsackhals" sehr hoch gelegen gewesen sei; aber nirgends wird eine angeborene Dislocation des inneren Leistenringes zum Ausgangspunkt für einen genetischen Erklärungsversuch der Hernie zu Grunde gelegt. Man sagt wohl, dass die Hernie durch relative Enge und Länge des Leistencanales begünstigt würde, der eigentliche Ursprung der Missbildung wird aber nicht am inneren Leistenringe gesucht, sondern am äusseren, und zwar in dessen relativer Enge. Der äussere Leistenring ist zu eng, deshalb kann zunächst der Scheidenfortsatz ihn nicht passiren, und zweitens der Hoden, welcher entweder vor ihm oder in ihm eingeklemmt, an dieser Stelle aufgehalten wird. Steigen nun Brucheingeweide in den offenen Scheidenfortsatz hinein, so können diese wiederum der Enge des Leistenringes wegen sich nicht in der gewöhnlichen Weise bis in das Scrotum hinabsenken, vielmehr sind sie angewiesen, den Bruchsack oberhalb des Ringes auszuweiten, ihn zwischen die Schichten der Bauchwand zu drängen und ihn diverticulös nach der Spina ilei ant. sup. zu dehnen. Auf diese Weise rückte hierdurch die ganze Bruchgeschwulst und hiermit auch der Bruchsackhals nach aussen und oben weiter. In solcher Art ist noch 1883 von Duret im Einklang mit den Anschauungen von Goyrand die Entstehung der Hernie inguino-interstitielle entwickelt, und fasst der genannte Autor sein Résumé dahin: „La condition pathogénique prédominante de la hernie inguinale interstitielle est l'étroitesse de l'anneau inguinal externe"*), welche gleichzeitig die „ectopie inguinale du testicule, sa présence dans le sac" zu erklären hat. Ein Punkt dieser Erklärungsweise ist

*) l. c. p. 109.

jedenfalls durchaus unhaltbar, der, dass durch das längere Bestehen der Hernie und deren mittelbare Folgen der Bruchsackhals nach aussen und oben dislocirt werde. Dies widerspricht der Erfahrung; bei lange bestehenden äusseren Leistenbrüchen rückt der innere Leistenring nicht nach oben und aussen, sondern nach unten und innen. Im Uebrigen ist diese Erklärung ungefähr das Gegentheil von der unserigen. Die letztere kann zwar auch die Enge des vorderen Leistenringes als charakteristisch für die Hernien anerkennen, erklärt sie aber für secundär aus der gänzlich fehlenden Perforation der Obliquus-Aponeurose durch Scheidenfortsatz und Testikel und begründet den mangelhaften Descensus dieser Theile mit der durch congenitale Dislocation des inneren Leistenringes bedingten Verlängerung des Leistencanales*).

II. Der Anblick des Abdomens unseres Kranken bot völlig dasjenige Aussehen, welches der Unterleib bei an Hernia inguino-properitonealis Leidenden bei stark gefülltem properitonealen Bruchsackfach zeigt, und welches durch Krönlein allgemein bekannt geworden ist. Die Abbildung zweier Krönlein'schen Patienten in v. Langenbeck's Archiv**) giebt auch ungefähr die Inspection unseres Falles wieder. Nur sass in unserem Falle die Geschwulst noch etwas höher und „überbauchte" nicht das Ligamentum Pouparti, wie man es in diesen Zeichnungen wahrnimmt.

So konnte um so mehr vor Beginn der Operation die vorläufige Vermuthungsdiagnose auf Hernia inguino-properitonealis gestellt werden, als nach Krönlein dieser Name auch solchen Hernien beigelegt wird, die ein von dem properitonealen Bruchsackfache ausgehendes scrotales Fach nicht besitzen, bei denen vielmehr der Inguinaltheil des Bruchsackes, äusserlich unsichtbar, nur rudimentär als kleine „interstitielle Hernie" vorhanden ist, die sich durch das Fühlen des Bruchanprallens beim Husten auf den durch den vorderen Leistenring eingeführten Finger bemerkbar macht. Indess, das sind unvollkommen typische Fälle, die ausgeprägten Krönlein'schen Hernien haben einen Zwerchsack- oder Sanduhrförmigen Bruchsack, dessen eines Fach im Scrotum, dessen anderes hinter der Bauchwand liegt, beide zusammenhängend durch

*) In Anlage I. werden wir auf eine Reihe früherer Angaben über die Hernie zurückkommen.

**) Bd. XXV. Taf. VII. Fig. 1 und Bd. XXVI. S. 522.

einen Hohlcylinder im Leistenkanal. In der That, hätte unser Bruch noch ein scrotales Divertikel besessen, so hätte sich gegen die Diagnose Hernia inguino-properitonealis kein Einwand denken lassen, und es ist auch anzunehmen, dass die Operation derselben einen ähnlichen Verlauf hätte nehmen können, wie er für verschiedene Fälle von dieser Hernie beschrieben und allgemein bekannt ist. Auf Grund hiervon vermuthe ich, dass zum mindesten einige der bisher bekannt gemachten Herniae inguino-properitoneales dem eben angedeuteten Modus entsprechend topographisch-anatomisch gebaut gewesen sein können, dass auch sie genetisch auf eine congenitale Dislocation des inneren Leistenringes zurückzuführen sind und dass bei ihnen das sogenannte gemeinsame „Ostium abdominale des Bruchsackes" weiter nichts war, als eben dieser verrückte innere Leistenring. Die vorliegenden Operationsberichte widersprechen dem nicht, und als Beweis hierfür führe ich beispielsweise folgende zwei in den wichtigen Abschnitten wortgetreu an:

1) Oberst: Ein Fall von incarcerirter Hernia inguino-properitonealis. Herniotomie. Heilung. Centralblatt f. Chirurgie. 1883. No. 5.

35jähr. Mann, wegen Darmeinklemmung aufgenommen. Typische Form der Hernie, linkerseits, mit Geschwulst über dem Lig. Pouparti. Nach vergeblicher Taxis Operation. Mit einem Schnitte von ca. 10 Ctm. Länge, der einige Centimeter über dem Poupart'schen Bande begann und über die Höhe der scrotalen Bruchgeschwulst geführt wurde, wurde der Vorfall (des Darmes) freigelegt. Der dünne Bruchsack enthielt nur wenige Tropfen Bruchwasser und eine mässig geblähte, bläulich-rothe Darmschlinge; in derselben Höhle war auch noch der ziemlich hoch liegende, kleine (atrophische) Hoden vorhanden — es handelte sich also zweifellos um eine angeborene Hernie. Die Bruchpforte, d. h. der äussere Leistenring, war verhältnissmässig weit, so dass es mit Zuhülfenahme eines ganz seichten Debridements sehr leicht gelang, dieselbe so zu erweitern, dass bequem der Zeigefinger neben dem Vorfall durchgeführt und der Darm ohne Schwierigkeiten reponirt werden konnte. Nach der Reposition der scrotalen Bruchgeschwulst fiel sofort auf, dass sich die vordere Bauchwand nach aussen und oben vom Leistenringe stärker vorwölbte. Bei Nachlass des Fingerdruckes drängte sich sogleich wieder Darm in den geöffneten Bruchsack vor. Bei der hierdurch veranlassten genauen Untersuchung zeigte sich, dass der Vorfall nicht in die Bauchhöhle zurückgebracht worden war, sondern in eine vor dem Peritoneum parietale der vorderen Bauchwand nach oben und aussen vom Leistenringe gegen die Spina ant. sup. zu gelegene, sicher mehr wie Mannsfaustgrosse Tasche, welche die directe Verlängerung des scrotalen Bruchsackes darstellte. Das obere Ende dieser grossen properitonealen Tasche war mit dem Finger nicht zu erreichen,

doch gelang es ohne besondere Mühe, die in die Bauchhöhle führende Pforte zu finden; dieselbe lag etwa 6 Ctm. über dem äusseren Leistenringe*) und bildet einen engen, stark gespannten, scharfrandigen Ring von der Grösse kaum eines Fünfpfennigstückes. — Nach stumpfer Erweiterung desselben gelingt die Reposition des Darmes, worauf die Operation mit der Naht der Hautwunde beschlossen wird.

2) Trendelenburg: Ueber Hernia inguino-properitonealis und Hydrocele abdominalis bilocularis. v. Langenbeck's Archiv. Bd. 26. S. 867.

18jähr. Mann. Einklemmung. Typische Hernienform, wie im vorigen Falle, rechterseits. Nach Taxisversuchen Operation. Zunächst Freilegung der im Scrotum befindlichen Geschwulst. Es fand sich ein Bruchsack und nach Eröffnung desselben, wobei kein Bruchwasser ausfloss, lose innerhalb des Bruchsackes liegend, ein zusammengeballtes Stück Netz. Dasselbe umgab den Hoden von allen Seiten und war an mehreren Stellen mit ihm verwachsen. Bis dahin also entsprachen die Verhältnisse einer Hernia congenita mit einem nicht eingeklemmten Netzstück als Inhalt. Um nach dem abdominalen Theile der Geschwulst vorzudringen, welche augenscheinlich der Sitz der Einklemmung war, spaltete T. zunächst die äussere Wand des Leistencanales. Sofort floss blutiges Bruchwasser in ziemlicher Quantität ab. Der eingeführte Finger kam auf prall gespannte Darmschlingen. Mitten hindurch zog sich, ziemlich straff angespannt, der Netzstrang. Verfolgte man letzteren nach oben und hinten, so kam man mit der Fingerspitze an einen derben Ring, der Netzstrang und Darmschlingen umfasste und augenscheinlich die Einklemmung hervorrief. Darauf Schnitt in der Linea alba, Extraction der eingeklemmten Darmschlinge von innen her. Schluss der Operation. Der Netzzipfel wird conservirt und zum Abschluss des Leistencanales neben dem Drainrohr benutzt.

Diese beiden Fälle sprechen um so mehr für unsere Auffassung, dass das Ostium abdominale des Bruchsackes ein dislocirter innerer Leistenring sei, als in beiden Beschreibungen von dem inneren Leistenringe keine Erwähnung geschieht. Der Grund hiervon ist naheliegend, vermuthlich — oder ich möchte sagen sicherlich — war an der normalen Stelle kein solcher vorhanden, denn sonst wäre seiner wohl gedacht worden.

Eine weitere, nicht unwesentliche Bekräftigung für meine Vermuthung finde ich in der von Krönlein reproducirten und für vorzüglich erklärten Abbildung einer anatomisch präparirten Hernia inguino-properitonealis von Froriep (v. Langenbeck's Archiv. Bd. 19. Taf. VIII. Fig. 4). In dieser Figur ist der äussere Leistenring sehr anschaulich und unzweideutig präparirt, dagegen sucht man ver-

*) Also eben so wie in unserem Falle.

geblich einen inneren Leistenring und ist ein solcher auch in der Erläuterung der Figur nicht angegeben. Dafür aber lässt sich „der gemeinschaftliche Bruchsackhals", nach dem sich der Samenstrang des im Sacke frei liegenden und am äusseren Leistenringe etwas eingeklemmten Hodens direct aufwärts schlängelt, ohne Zwang als ein innerer Leistenring betrachten*), der überdies von dem äusseren nicht mehr als 5 Ctm., also nicht abnorm entfernt zu sein scheint.

Man könnte nun, die Folgerichtigkeit des bisherigen Gedanken-

Fig. 2.

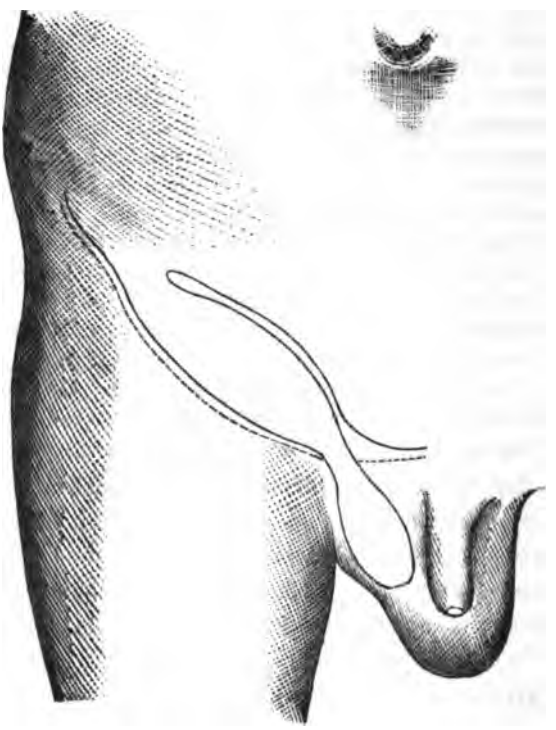

Topographie der Hernia inguino-properitonealis nach Krönlein. —— Peritoneum und Bruchsackverlauf. ----- Fascia transversalis. — Das properitoneale Bruchsackfach liegt hinter der Fascia transversa, zwischen dieser und Peritoneum, subserös oder „properitoneal". Die Fascie wird vom Bruchsacke in der Leistengegend durchbrochen.

*) Froriep selbst hat ihn nicht so angesehen; siehe hierüber unsere Anlage II.

ganges zugestanden, einwenden, dass das properitoneale Bruchsackfach der Krönlein'schen typischen Hernia inguino-properitonealis nicht zwischen den Schichten der Bauchwand liegt, sondern hinter dieser, also zwischen Fascia transversalis und Peritoneum parietale, wie dies in Figur 2 skizzirt ist.

Wenn man den Nachweis dieses Situs der Fascie zur Diagnose der Hernie verlangen will, so werden sofort mehrere Fälle, die unter derselben in letzter Zeit publicirt und bisher meines Wissens nicht beanstandet worden sind, zweifelhaft. So z. B. gleich die beiden von uns referirten, von Oberst und Trendelenburg, denn in ihnen fehlt jeder Anhalt zur Entscheidung der Frage, ob der properitoneale Bruchsack diesseits oder jenseits der Fascia transversalis gelegen hat. So mag es in anderen Fällen auch sein, und so scheint mir auch in der Abbildung von Froriep nicht entscheidbar, ob die Fascia transversalis sich an der dem Bauche zugekehrten Hälfte des properitonealen Bruchfaches zwischen Bruchsackwand und dem Peritoneum parietale eingeschaltet und mit beiden verwachsen findet, oder ob sie vor der Bruchsackserosa des nach aussen gerichteten Theiles des Sackes zu suchen ist. (Im ersten Falle wäre dieser Sacktheil „interstitiell", im zweiten „properitoneal" im engeren Sinne.) Die Fascia transversalis ist in der Figur nicht besonders markirt und auch in der Erläuterung nicht angegeben.*)

Ich glaube nun, dass sowohl bei der Operation als bei der Obduction derartiger Hernien sehr leicht ein Irrthum in der Diagnosticirung eines Fascienblattes als Fascia transversalis sich ereignen kann. Bei der eigentlichen Hernia inguino-properitonealis sowohl als bei der Hernia interstitialis zeigen sich die Bauchdecken oberhalb des Poupartschen Bandes über der Bruchgeschwulst sehr atrophisch. Die Schichtung der Bauchdeckenbestandtheile wird eine verwischtere. Es kann also sehr wohl eine Missdeutung eines auf dem Bruchsacke liegenden Fascienblattes vorkommen. Aber auch wenn man nach Trennung von der Obliq. ext.-Aponeurose und von Muskelfasern des Obliq. int. und Transversus oberhalb des Bruchsackes auf ein deutliches Fascienblatt stösst, braucht dies noch keineswegs die eigentliche Fascia transversalis zu sein,

*) Nach der Beschreibung F.'s lag der Sack „zwischen den Bauchmuskeln und dem Peritoneum". Den Situs der Fascia transversa scheint hiernach F. selbst nicht aufgesucht zu haben.

sondern könnte auch ein deutlich entwickelter Processus vaginalis fasciae transversalis (Fascia infundibuliformis) sein.*)

Uebrigens würde es nur einer ganz geringen Modification unserer entwickelungsgeschichtlich-pathologischen Hypothese bedürfen, um auch das Zustandekommen wirklich zwischen Fascia transversalis und Peritoneum parietale gelegener Bruchsäcke zu erklären. Das Leistenband der Urniere trifft auf die Bauchwand abnorm weit oben und aussen, an dieser Stelle begiebt es sich aber nicht gleich in die Dicke der letzteren, sondern verläuft ihr entlang zunächst subperitoneal nach innen und unten zur normalen Gegend des inneren Leistenringes und durchsetzt dann die Bauchwand. Wird nun der Scheidenfortsatz von der oberen Insertion des Bandes her gebildet, so wird er diesem folgen. Nach seiner Ausbildung giebt, sein Offenbleiben vorausgesetzt, der zwischen seiner centralen Oeffnung und dem normalen inneren Leistenringe gelegene Theil desselben den präformirten Hohlraum für einen properitonealen Bruchsack.

Noch einen Schritt in unserer Hypothese weiter gethan und wir kommen zur Erklärung für properitoneale Bruchsäcke, welche zwischen Fascia iliaca und Peritoneum parietale liegen. Zu dem Zwecke verlegen wir in Gedanken den Beginn der Scheidenfortsatzausstülpung noch weiter rückwärts, in die Gegend, wo das Leitband des Hodens auf dem Musc. iliacus liegt.

Diese Vorstellungen scheinen mehr als blosse fingirte Möglichkeiten zu sein. Ramonède**) untersuchte an 215 Leichen Erwachsener die Verhältnisse des Processus vaginalis; in 32 Fällen fanden sich Spuren desselben und zwar 2mal ein Offenbleiben des ganzen Scheidenfortsatzes. In diesen Fällen zeigte derselbe 3 Verengerungen: „Die erste liegt an seinem Eingange hinter dem Schenkelbogen, die zweite am inneren Leistenringe im Niveau der Fascia transversalis, die dritte am äusseren Leistenringe im Bereich des Musc. obl. ext.“ Der Processus vaginalis braucht also in der That nicht erst an der Stelle des inneren Leistenringes sich von der Bauchhöhlenserosa diverticulös abzuzweigen, sondern kann be-

*) Eine Prüfung der durch Krönlein und seit ihm von Anderen publicirten, mir bekannt gewordenen Fälle in Bezug auf Situs der Fascia transversa und des inneren Leistenringes siehe Anlage III.

**) Ramonède, Le canal péritonéo-vaginal et la hernie péritonéo-vaginale étranglée chez l'adulte. Thèse. Paris 1883; Virchow-Hirsch, Jahresbericht für 1883.

reits diesseits desselben eine Strecke weit „properitoneal“ vorhanden sein. Duret hat dieses Stück des Scheidenfortsatzes*) Vestibule infundibuliforme benannt, Ramonède die Falte, mittelst derer sich das Peritoneum am Schenkelbogen in den Scheidenfortsatz umschlägt, Pli retroinguinal.

Will man dem Ostium abdominale der Hernia properitonealis für die zuletzt gedachten Fälle, wo es mit dem inneren Leistenringe (der Oeffnung in der Fascia transversa) nicht congruent ist, um es entwickelungsgeschichtlich-sinngemäss zu bezeichnen, einen hierauf berechneten neuen Namen geben, so könnte man vielleicht den „virtueller dritter innerster oder abdomineller Leistenring, Annulus retroinguinalis“ wählen.

Ich will mein Raisonnement nicht weiter ausdehnen. Ich habe meine Entstehungshypothese für die besprochenen Hernienformen noch an einer Reihe von anderen Fällen**) geprüft, als den bisher eingehend besprochenen, und sie schien hierbei mir oft annehmbar. Die Zulassbarkeit anderer Vermuthungen für dasselbe Erklärungsobject bestreiten zu wollen liegt mir fern, aber ich wollte die meinige zu einer wohlwollenden Prüfung hinsichtlich ihrer Folgerichtigkeit für einzelne Fälle empfehlen.

Fasse ich die wichtigsten Ergebnisse meiner Deduction kurz zusammen, so komme ich zu folgenden Sätzen:

1) Bei der Goyrand'schen Hernia inguino-interstitialis kann sich ein nach oben und aussen congenital dislocirter innerer Leistenring finden, dessen Bestehen sowohl die diese Hernie charakterisirende Bruchform als die sie häufig begleitende Enge des äusseren Leistenringes und die Retentio testis inguinalis zwanglos erklärt.

2) Für manche Fälle der Krönlein'schen Hernia inguino-properitonealis erscheint die Deutung des sogenannten „gemeinsamen Ostium abdominale des Bruchsackes“ als die eines congenital dislocirten inneren Leistenringes mit triftigen Gründen nicht abweisbar. Bei dieser Deutung ergiebt sich eine einfache Erklärung der

*) Ramonède, l. c., giebt eine vorzügliche Abbildung hiervon.

**) Einen Nachweis über die Revision der neueren von Krönlein und Anderen mitgetheilten Fälle enthält die Anlage III.

die Hernie charakterisirenden Bruchsackconstruction und des sie häufig begleitenden unvollkommenen Descensus testis.

3) Um die Entstehung eines congenital dislocirten inneren Leistenringes zu erklären, ist die Annahme einer fehlerhaften Varietät in der Insertion des Leistenbandes der Primordialniere an die Bauchwand naheliegend.

Bevor ich schliesse, möchte ich noch ein Paar Worte zur Rechtfertigung der bei der Operation vorgenommenen Hodenexstirpation sagen. Um den Hoden in das Scrotum zu implantiren, dazu war der Samenstrang zu kurz. Man hätte ihn also entweder in der Wunde liegen lassen und darüber die Haut schliessen oder ihn in die Bauchhöhle bringen müssen. Im ersten Falle wäre er rundum in Narbengewebe zu liegen gekommen, und wäre dann gewiss, die Narbencontraction in Betracht gezogen, von seinen Leistungen nicht viel zu erwarten gewesen. Im anderen Falle wäre zu befürchten gewesen, dass er vermittelst des wund gemachten Scheidenfortsatzes an Eingeweide hätte wachsen und Beweglichkeitsstörungen des Darmes veranlassen können. Krönlein hat bei einer H. inguino-properitonealis unter ähnlichen Umständen den Hoden auch entfernt; desgleichen auch Baum. In letzterem Falle lag der verkümmerte Hoden am Leistenring fixirt.

Anlage I.

Revision diverser früherer Angaben über Hernia interstitialis hinsichtlich des Situs des inneren Leistenringes, und die Erklärung ihrer Genese durch die Autoren.

1) Petit sagt nach einem Citat von Lawrence (Abhandlung von den Brüchen. Uebersetzung. 1818.): J'ai vu plusieurs (hernies) situées sur l'aponévrose du grand oblique, de sorte, que les parties, après avoir poussé le péritoine au delà du muscle transverse et de l'oblique interne, n'ayant pu forcer l'anneau de l'oblique externe s'étaient réfléchies, et y formaient une tumeur large et plate.

Keine Angabe über den Situs des inneren Leistenringes, die „Unforcirbarkeit" des äusseren giebt Anlass zur Entwickelung der Hernie.

A. Cooper machte auf die kleinen interstitiellen Canalhernien aufmerksam, die trotz Einklemmungserscheinungen leicht der Diagnose entgehen.

2) Lawrence*) hat den Leichnam einer Frau untersucht, wo die Aponeurose des äusseren schiefen Bauchmuskels durch eine Geschwulst, welche die Dicke von 2 Fäusten hatte, ausgedehnt war, und eine Geschwulst von der Grösse eines Eies durch die untere Oeffnung durchgegangen war. Nach Zurücklegung der Flechse zeigt sich, dass beide von einem Bruchsacke gebildet wurden, der durch die obere Oeffnung vorgefallen war, im Canale einen grossen Umfang angenommen hatte und endlich durch die untere Oeffnung zum Vorschein gekommen war.

Keine Notiz über den Situs des inneren Leistenringes.

3) Goyrand (nach dem Citat bei Duret, l. c. p. 108.) berichtete über eine eingeklemmte desgl. Hernie bei einem 20jähr. Arbeiter. Der entsprechende Hoden fehlt im Scrotum. Der betreffende Leistenring sehr eng, der Finger ist in ihn nicht einführbar, was auf der anderen Seite leicht ist. Bei der (glücklich verlaufenen) Herniotomie wurde der Hode nicht im Bruchsacke gefunden.

4) Tillaux (citirt bei Duret, l. c. p. 103.): 28jähr. Soldat, linksseitige interstitelle, eingeklemmte Hernie. Aeusserer Leistenring für den Finger nicht durchgängig. Linker Hode kryptorchisch; Geschwulst des Bauches über dem Lig. Poupartii. Operation. Il (Tillaux) incise l'aponévrose du grand oblique — et rencontre immédiatement le péritoine intimement accolé à la face postérieure de cette aponévrose. Incision des Peritoneum (Bruchsackes). Darm im Bruchsacke — Il débride en haut et en dehors, dann Reposition. Tod an Peritonitis. Autopsie. Le sac herniaire adhérent en avant à l'aponévrose oblique, reicht nach innen bis an den äusseren Rand des linken Musc. rectus und steigt bis Nabelhöhe herauf. In der vorderen Wand des Sackes der linke atrophische Testikel „faisant partie de cette paroi — L'orifice cutané du canal inguinal est réduit à un pertuis ne livrant passage qu'à un filet nerveux.

Keine Angabe über den Situs des Bruchsackhalses. Besonderes Hervorheben der Enge des vorderen Leistenringes.

5) Ferner hat nach Duret Wilson auf die Enge des äusseren Leistenringes Gewicht gelegt.

6) Fall von Brun (Gaz. d. hôp. 1877; citirt bei Duret, l. c. p. 120.): 23jähr. Mann. Einklemmung. Rechtsseitige interstitielle Hernie ohne stärkere Ausdehnung nach oben und aussen. Spaltung des äusseren Bauchringes und des Bruchsackes. Einklemmungssitz der Bruchsackhals, welcher die Form eines anneau cicatriciel hat, dont le calibre peut être évalué à peu près à la grosseur d'une plume d'oie. Il est situé très haut, en un point qui correspond à l'orifice interne du canal inguinal, aussi est-on obligé pour l'attirer au dehors, d'inciser les plans musculaires de l'abdomen dans une étendue de 3 à 4 cm. — Débridement, Reposition des Darmes. Tod an Peritonitis.

Hier ist auf den sehr hohen Sitz des Bruchsackhalses aufmerksam gemacht.

*) l. c. p. 241.

7) Fall Bourdon (citirt bei Duret, l. c. p. 112.): 35jähr. Mann. Linksseitige Hernie, interstitiell, mit scrotalem Fortsatz jenseits des vorderen Bauchringes. Einklemmung. Operation. Oeffnung des scrotalen Bruchsacktheiles, welcher Netz enthält. Dieser wird durch den äusseren Leistenring nach oben geschoben. Es verbleibt aber eine tiefe Geschwulst hinter der Bauchwand, über dem Poupart'schen Bande. Kein Erfolg. Tod. — Section: In der Wunde des Scrotum Netz. Spaltung der vorderen Wand des Leistencanales; Incision der Haut, der Fascia superficialis und Aponeurose des Obliq. ext. Unter dieser eine Bruchsackhöhle von der Grösse eines Hühnereies. Dieselbe wölbt sich in die Bauchhöhle hinein und communicirt mit dieser durch eine ouverture arrondie d'un centimètre, qui est l'anneau inguinal. Il (le ventre oder l'anneau inguinal externe?) est éloigné de l'orifice interne, dont je viens de parler, d'environ 6 cm*). Die hintere Wand der Höhle besteht von vorne nach hinten aus Bruchsackperitoneum, Fascia transversalis und Peritoneum parietale. Die Art. epigastr. ist innen von dem Orificium internum. Diese hintere Wand ist 5—6 Mm. dick, ihr Zellgewebe ist hypertrophisch und indurirt. Der Sack ist mit der Serosa der Fascia iliaca zum Theil verwachsen, hat auch Adhäsionen mit dem Colon. Er enthält Netz, welches am inneren Leistenringe adhärent ist und eine Darmschlinge mantelförmig umgiebt. — Der Autor resumirt: Das Cavum, das bei der Operation mit dem Finger zu erreichen war. ist nichts Anderes, als „le sac très distendu dans l'épaisseur des parois abdominales, entre les deux orifices inguinales". — Um die ätiologische Erklärung ist er verlegen. Pat. hatte nie ein Bruchband. es fehlt deshalb ein Moment, das für Heraustritt des Bruches nach vorne hinderlich ist und für seine Ausdehnung nach hinten förderlich hätte gewesen sein können. Der Autor ist aber geneigt, den Adhäsionsbildungen auf der Fascia iliaca Bedeutung beizulegen, obwohl er nicht glaubt, dass diese eine genügende Zugkraft hätten haben können, um den Leistencanal auszuzerren.

Dieser Fall scheint mir sehr bemerkenswerth. Wäre nicht auf der Vorder-, wie auf der Hinterwand des Bruches die genaue Schichtung der den Bruchsack einhüllenden Gewebe angegeben, so würde der Fall wohl sicherlich als echte Hernia inguino-properitonealis mit nach der Fossa iliaca gelagertem properitonealem Bruchsackfach imponiren. Die Deutung des Ostium abdominale als inneren Leistenring entspricht ganz der unserigen, auf die Hernia inguino-properitonealis angewandten, desgleichen die Bezeichnung der Bruchhöhle als den zwischen den Leistenringen sehr ausgedehnten Sack (offenen Scheidenfortsatz).

Hätte der Operateur weiter gespalten, bis er mit dem Finger

*) Diese Angabe ist kaum verständlich; doch scheint mir 6 Ctm. nur als die Bezeichnung für die Entfernung der beiden Leistenringe aufgefasst werden zu können.

zu dem einklemmenden Ringe hätte kommen können, so hätte der Operationsverlauf eine eminente Aehnlichkeit mit dem ersten Act der Trendelenburg'schen Operation gewinnen können.

Anlage II.

Reproduction und Revision von Froriep's eigener Anschaungs- und Beschreibungsweise des von ihm abgebildeten Präparates einer Hernia inguino-properitonealis (siehe S. 201).

Dieselbe weicht von der von uns beliebten erheblich ab. Sie lautet:

An der rechten Seite fand sich im Eingange in den Inguinalcanal eine Dünndarmschlinge fest eingeklemmt, in derselben Gegend aber, von dem inneren Leistenringe gegen den Hüftbeinstachel hinauf, eine etwa $1\frac{1}{2}$ Zoll lange, rundliche Geschwulst, über welche das Peritoneum flach herüber gezogen war. Im Leistengange lag über dem beträchtlich erweiterten Leistenringe der Hoden, über diesem eine Darmschlinge in einem Sacke, welcher zum Theil im Leistencanale, zum grösseren Theile aber oberhalb des inneren Bauchringes zwischen den Bauchmuskeln und dem Peritoneum lag und durch eine 4—5 Linien weite Oeffnung mit der Peritonealhöhle in Verbindung stand. Nach Entleerung des herniösen Darmes in die Bauchhöhle ergab sich, dass der so ungewöhnlich nach oben und aussen ausgedehnte seröse Sack ein Theil des Bruchsackes einer Hernia congenita war, indem auf der hinteren Fläche des Sackes der Samenstrang und der Hoden in die Höhle des Sackes hineinragten. Die Mündung des Bruchsackes der Hernia congenita war jedoch ungewöhnlich eng, und auch dadurch von dem gewöhnlichen Verhalten verschieden, dass die Ränder der Bruchsackmündung etwa $1\frac{1}{2}$ Linie dick und scharf nach innen ragten. Aus der Betrachtung des Peritoneum von der Bauchhöhlenseite aus ergab sich, dass diese Bildung der Bruchsackmündung daher rührte, dass sie früher durch Verwachsung geschlossen gewesen und durch eine nachherige Trennung wieder geöffnet worden war. Die neue Bruchsackmündung befand sich nämlich in der Gegend des inneren Randes des oberen Bauchringes, und von da bis zum unteren Rande, über welchen die Samenstranggefässe nach innen traten, bemerkte man eine $\frac{3}{4}$ Zoll lange faltige und feste Narbe u. s. w.

Ich kann mich nicht davon überzeugen, dass F. seine Annahme bündig bewiesen hat. Dass um die Eingangsöffnung des Processus vaginalis chronische peritonitische Entzündungsvorgänge stattgehabt haben, beweist allerdings nicht nur der hintere peritonitische Narbenstrang, sondern auch die eigenthümlich starren fibrösen Ränder dieser Oeffnung; mehr aber nicht, und es ist kein Anhalt

für die Behauptung, dass dieses Loch früher geschlossen, neuerdings aber wieder geöffnet worden ist. So bleibt diese Behauptung nur eine Wahrscheinlichkeitsvermuthung, und gegen solche ist es wohl erlaubt, eine andere aufzustellen:

Der Processus vaginalis stülpte sich gegen die Bauchwand abnorm hoch heraus, sein Ostium hatte aber nicht ein enges, rundliches Lumen, sondern mehr die Gestalt eines länglichen, schräge von oben nach unten verlaufenden Schlitzes. Durch die physiologisch zur nachträglichen Obliteration hierselbst eintretenden peritonitischen Verklebungs- und Retractionsvorgänge der Serosa wurde der Schlitz bis auf eine kleine in der Mitte seiner früheren Länge zu liegen kommende Oeffnung mit narbenähnlichen Rändern obliterirt. Die Samenstranggefässe behielten ihren Platz am untersten Ende des Schlitzes bei (in der Gegend eines normalen inneren Leistenringes). Der Verklebung von den zwischen dieser Stelle und dem restirenden offenen Ring befindlichen Abschnitten der Schlitzlefzen entstammte die beschriebene hintere peritoneale Narbe. Durch diese Erklärungsweise ist auch verständlich, weshalb der obere Pol des Bruchsackes nicht au niveau der Brucheingangspforte liegt, sondern oberhalb dieser noch eine diverticulöse Ausladung des Sackes vorhanden ist.

Anlage III.

Die genauere Prüfung der seit Creirung der Bruchspecies Hernia inguino-properitonealis bekannten Fälle in Bezug auf die Frage nach dem inneren Leistenring und dem Nachweis der Fascia transversa ergiebt Folgendes*):

1) Erster Fall Krönlein: Der Bruchsack lag in der Fossa iliaca, woselbst das Peritoneum von seiner Unterlage abgehoben ist. Beschreibung eines distincten inneren Leistenringes und Nachweis, dass der Bauchbruchsack hinter der Fascia transversalis lag.

2) Zweiter Fall Krönlein: Fall von reponibeler Hernie. Da keine Operation resp. Section stattfand, fehlen entscheidende Merkmale zur Aufklärung der fraglichen Punkte. — „Führt man den Zeigefinger in den Leistencanal ein und lässt den Pat. husten, so fühlt man deutlich den Impuls der Eingeweide und constatirt so das Vorhandensein eines kleinen interstitiellen Leistenbruches". Vom Nachweis des inneren Leistenringes durch

*) Auf Vollständigkeit dieser Uebersicht wird kein Anspruch erhoben.

Palpation findet sich nichts erwähnt, dagegen ist der Zugang zu dem Sacke als etwa Zweimarkstückgrosse, scharfrandige Oeffnung deutlich fühlbar.

3) Dritter Fall Krönlein: Operation. Spaltung der sehr atrophischen Bauchdecken und der Fascia transversa, wonach der Bruchsack freiliegt. „Der Bruchsack erstreckt sich durch den Leistencanal noch eine kleine Strecke weit in's Scrotum".

Ueber Nachweis, Sitz und Beschaffenheit des inneren Leistenringes keine Angaben.

4) Fall Rossander betrifft eine Hernia cruro-peritonealis, gehört hier nicht her. (Ist von Oberst aber irrthümlich als inguino-properitonealis mitgerechnet.)

5) Fall Neuber: Bei der zunächst vorgenommenen Operation des scrotalen Bruchtheiles 6 Ctm. langer Hautschnitt schräg über den äusseren Leistenring. Durchtrennung aller den Bruchsack deckenden Weichtheile und des Bruchsackes selbst. Entfernung eines herniösen Netzzipfels. Der ganze Leistencanal ist für den Zeigefinger bequem durchgängig, so dass der Sitz der Incarceration „oberhalb der inneren Leistenöffnung" zu suchen zu sein scheint. — Jetzt Spaltung der vorderen Wand des Leistencanales und Verlängerung des Schnittes um mehrere Centimeter über die innere Leistenöffnung durch die scheinbar verdünnten Bauchdecken, Spaltung des Bruchsackhalses in ganzer Ausdehnung, wodurch incarcerirter Darm freigelegt ist. Der in den „Bauchraum" eingeführte Finger fühlt etwa 3—4 Ctm. oberhalb der inneren Oeffnung des Leistencanales durch eine quer verlaufende Membran, welche an einer gefensterten Stelle die Veranlassung zur Einklemmung bietet. Einreissung der einklemmenden Oeffnung der Membran. Darmreposition etc.

Der Fascia transversa geschieht also hier gar keine Erwähnung, wohl dagegen der inneren Oeffnung des Leistencanals, aber, ebenso wie der Einklemmungsstelle in einer nicht gerade sehr deutlich zu nennenden Weise.

6) Fall Bolling: 21jähr. Mann, rechtsseitige Hernie, Spaltung des Scrotalbruchsackes, der eine geringe Menge Flüssigkeit enthielt, dann des Leistencanales, der den Hoden enthielt. Exstirpation des letzteren. Der Leistencanal war weit, der Hoden lag auf der hinteren Seite. Nun wurde der Schnitt längs den Fasern des M. obl. ext. bis nahe an die Sp. il. ant. sup. fortgeführt (wie tief?!). Hier wurde ein Bruchsack, der beiläufig 2 Mannsfäuste gross war, entdeckt. Inhalt Bruchwasser und Darm. Grosse Schwierigkeit bot die Entdeckung der inner- und unterhalb des hinteren Leistenringes liegenden Abdominalöffnung etc. Einkerbung derselben. Darmreposition etc.

Der Fall kommt für uns wegen des abweichenden Situs der Abdominalöffnung nicht in Betracht.

7) Fall Trendelenburg (s. S. 201): Die Bruchsacköffnung war mit der Fingerspitze von unten her erreichbar. Ueber die Fascia transversa keine Angabe.

8) Fall Oberst (s. S. 201): Ueber die Fascia transversa keine Angabe, die Entfernung des Bruchsackostium vom äusseren Leistenringe ist 6 Ctm.

9) Fall Baum (Leisrink, Die moderne Radicaloperation der Unterleibsbrüche. S. 44.): Der Fall ist nach einer Privat-Mittheilung am angeführten Orte mitgezählt. Nähere Angaben fehlen.

10) Fall Brugisser: „Laparotomie wegen innerer Incarceration", mir nur durch die Referate des Chirurgischen Centralblattes und des Virchow-Hirsch'schen Jahresberichtes pro 1883 bekannt. Verf. scheint seinen Fall herniologisch nicht classificirt zu haben. Der Referent des Chirurg. Centralblattes deutet ihn als Hernia retroperitonealis parietalis (Linhart), oder auch als „Hernia retroperitonealis ant.", der des Virchow-Hirsch'schen Jahresberichtes als Hernia inguino-properitonealis.

Aus beiden Referaten geht nicht hervor, dass Verf. den Zusammenhang des retroperitonealen Sackes mit einer Leistenhernie bewiesen hat.

11) Fall Matlakowski (s. Virchow-Hirsch, Jahresber. pro 1883.): Nach dem Referate scheint der Fall so wenig ausgeprägt gewesen zu sein, dass er vielleicht den Namen Hernia inguino-properitonealis gar nicht verdiente. Notizen über die uns hier interessirenden Punkte fehlen.

12) Fall Carl Bayer (in der Dissertation „Ueber die Hernia properitonealis" von Wagner, Dorpat 1883, referirt): Eingeklemmte Leistenhernie. Die Operation ergab einen nur mit Bruchwasser gefüllten Bruchsack und erst hinter demselben durch eine unregelmässige runde Oeffnung seiner hinteren Wand sichtbar einen in einer properitonealen Tasche eingeklemmter Darmbruch. Nach ausgiebiger Freilegung des Darmes und Incision des einklemmenden Ringes gelang leicht die Reposition. Heilung. Aus diesem Referate ist über die uns interessirenden Punkte nichts zu ersehen.

13) Fall Marseille aus der Bardeleben'schen Klinik (Referat ebendaselbst): Der nach Incision eines Inguinalbruches und sehr ausgiebiger Dilatation der Bruchpforte „reponirte" Darm kommt in eine auf der Fossa iliaca zwischen parietalem Peritoneum und Muskulatur (Fascia transversa?) liegende grosse Tasche. Nunmehrige wirkliche Darmreposition. Tod. Bei der Section wurde die properitoneale Tasche aus Versehen (!) nicht näher untersucht.

Auch dieser Fall ist also nicht genügend aufgeklärt.

XV.

Ueber die operative Behandlung von Substanzverlusten an peripheren Nerven.

Von

Dr. H. Tillmanns,

Docent für Chirurgie an der Universität Leipzig.*)

(Mit 2 Holzschnitten.)

Unsere bisherigen Erfahrungen bezüglich der operativen Behandlung von Substanzverlusten an peripheren Nerven, bei welchen eine Nahtvereinigung wegen zu grossen Abstandes der Nervenenden unmöglich ist, sind mit Rücksicht auf entsprechende Verletzungen am Menschen noch sehr gering. Ja, wenn wir von einer weiter unten mitgetheilten, nicht ganz einwurfsfreien Beobachtung von Després und von der vor Kurzem veröffentlichten Beobachtung von Löbker absehen, so ist meines Wissens bis jetzt noch kein Fall bekannt, in welchem es am Menschen gelungen wäre, einen grösseren und für die einfache Nahtvereinigung nicht mehr geeigneten Substanzverlust in der Continuität eines peripheren Nerven auf operativem Wege zu heilen. An Thieren haben bekanntlich zuerst Philipeaux und Vulpian Substanzverluste am Nervus hypoglossus durch Transplantation entsprechender Stücke des N. lingualis in der That geheilt.

Da ich bei einer 23jährigen Bäuerin zwei Defecte am N. medianus und N. ulnaris mit gutem Erfolge operirt habe und analoge Beobachtungen bis jetzt noch nicht vorliegen, so dürfte die Mittheilung dieses Falles gerechtfertigt sein.

Bevor ich indess meine Beobachtung mittheile, sei es mir gestattet, kurz die verschiedenen Verfahren zu besprechen, welche

*) Im Auszuge vorgetragen am 4. Sitzungstage des Congresses, am 11. April 1885.

bis jetzt bei Substanzverlusten der peripheren Nerven am Menschen oder experimentell bei Thieren zur Austührung gelangt sind.

Als erste Operationsmethode bei solchen Nervendefecten, bei welchen eine Nahtvereinigung wegen zu grossen Abstandes der Nervenstümpfe nicht mehr ausführbar ist, erwähne ich: die Transplantation eines entsprechenden Nervenstücks in den Defect.

Philipeaux und Vulpian*) haben, wie gesagt, zuerst, um das doppelsinnige Leitungsvermögen der Nerven zu beweisen, Stücke des N. opticus und des N. lingualis in Defecte des N. hypoglossus einzuheilen versucht, indem sie das centrale Ende des Opticus- resp. Lingualis-Stückes mit dem peripheren Ende des N. hypoglossus und umgekehrt vereinigten. Bei diesen an Hunden angestellten Versuchen gelang es Philipeaux und Vulpian zweimal, in die am N. hypoglossus gemachten Defecte entsprechende Stücke des N. lingualis mit Erfolg einzuheilen. In den übrigen Versuchen missglückte die Transplantation von Stücken des N. opticus und N. lingualis, die transplantirten Nervenstücke wurden durch Eiterung wieder ausgestossen. Bei dem einen Thiere, bei welchem die Transplantation gelang, konnte 71 Tage nach der Operation die Wiederherstellung der Leitung am N. hypoglossus constatirt werden. Das transplantirte Nervenstück enthielt ausser den degenerirten alten Nervenfasern zahlreiche feine neugebildete Fäserchen, welche die Verbindung zwischen den beiden Stümpfen des N. hypoglossus vermittelten. Der andere Hund, an dessen N. hypoglossus ebenfalls die Neuroplastik gelungen war, starb 54 Tage nach der Operation; hier liessen sich trotz vollständiger Einheilung des Nervenstückes noch keine Regenerationsvorgänge in dem transplantirten Lingualisstücke nachweisen.

In neuerer Zeit hat bekanntlich Gluck**) diese Versuche von Philipeaux und Vulpian wiederholt. Gluck hat Defecte von 3—4 Ctm. am N. ischiadicus bei Hühnern durch entsprechende Stücke vom N. ischiadicus des Kaninchens zu ersetzen versucht. Bei dem einen Huhn wurde 11 Tage nach der Operation die prima intentione geheilte Wunde wieder geöffnet. Es ergab sich, dass

*) Philippeaux et Vulpian, Arch. de phys. norm. et path. III. 1870. p. 618.

**) Gluck, Arch. f. klin. Chirurgie. Bd. XXV. S. 606—615.

das transplantirte Stück Kaninchennerv an der oberen und unteren Nahtstelle mit dem Ischiadicus des Huhns vollkommen verwachsen war und ein durchaus normales Aussehen darbot. Der Nerv wurde nun isolirt und central von der Transplantationsstelle mit einer Pincette energisch gereizt. Das Thier erwachte aus der tiefen Narkose, und es traten heftige Muskelcontractionen ein. Nach totaler Durchschneidung des Nerven oberhalb der oberen Nahtstelle und nach Reizung des peripheren Stumpfes wurden ebenfalls energische Muskelcontractionen ausgelöst. Gluck hat im Ganzen bei 18 Thieren derartige Transplantationsversuche ausgeführt, das Resultat war „bald mehr, bald weniger günstig", wie in dem eben mitgetheilten Falle. Die histologische Untersuchung ergab, dass bei der Neuroplastik an den Nervenenden ganze Reihen von Kernen auftreten, dass „schon vom dritten Tage nach der Operation an grosse spindelförmige Elemente mit langen Fortsätzen" sichtbar werden. Diese Zellen „erwecken ganz den Eindruck von Ganglienzellen." „Durch Anastomosen der Fortsätze bilden sie Zellenreihen und verbinden innerhalb der ersten Tage die centralen und peripheren Fasern."

Nach einer Angabe von Wolberg*) hat sodann auch Albert am Ischiadicus des Hundes Transplantationsversuche angestellt, eine genauere Mittheilung dieser wohl schon vor Gluck ausgeführten Versuche ist aber nicht erfolgt.

Ferner hat E. G. Johnson**) bei Hühnern am N. ischiadicus die Neuro-Transplantation versucht. Bei zwei Hühnern gelang es Johnson, Stücke von dem N. ischiadicus anderer Hühner in den entsprechenden Defect des N. ischiadicus einzuheilen; ebenso war die Transplantation eines Stückes des N. ischiadicus von einem Kaninchen in einen Defect desselben Nerven bei einem Huhn von Erfolg. Die zwei ersten Hühner wurden nach 28 resp. 34 Tagen, das dritte nach 23 Tagen getödtet. Die transplantirten Nervenstücke waren in die Continuität der betreffenden Nerven gut eingeheilt, jedoch konnte eine Wiederherstellung der Leitung noch nicht nachgewiesen werden. Die mikroskopische Untersuchung ergab noch keinerlei Regenerationsvorgänge, wohl aber eine geringfügige

*) Wolberg, Kritische und experimentelle Untersuchungen über die Nervennaht und Nervenregeneration. Deutsche Zeitschr. für Chirurgie. Bd. 18. S. 527.

**) Johnson, Nord. med. Arkiv. Bd. XIV. No. 27.

Degeneration des centralen Theiles des Nerven, degenerirtes Myelin in den Fasern des Intermediärstückes und sehr wenig Myelin in den Fasern des peripheren Nervenstumpfes.

Nach den Untersuchungen von Philipeaux und Vulpian ist es höchst wahrscheinlich, dass die Nervenfasern in dem transplantirten Nervenstück vollständig und dauernd der Degeneration anheimfallen, und das es neugebildete Fasern sind, welche vom centralen Nervenstumpfe aus durch das transplantirte Nervenstück hindurch nach dem peripheren Nervenstumpfe hinwachsen und so die Leitung wiederherstellen. Das intermediäre transplantirte Nervenstück scheint hiernach nur die Rolle eines Leitbandes zu übernehmen, welches den neugebildeten Nervenfasern die Möglichkeit verschafft, den Weg vom centralen Nervenende zum peripheren Nervenstumpfe zu finden; das transplantirte Nervenstück verhindert ferner das Hineinwachsen von festerem Bindegewebe in den Nervendefect, wodurch das Auswachsen der neugebildeten Nervenfasern vom centralen Nervenende nach der Peripherie erschwert resp. verhindert werden könnte. Für die Richtigkeit dieser Anschauung spricht auch der sogleich zu erwähnende interessante Versuch Vanlair's, welcher die Nervenenden durch ein hohles entkalktes Knochenstück verband und ebenfalls eine allmälige Regeneration des Nervendefects durch Auswachsen neugebildeter Fasern vom centralen Nervenende aus beobachtete.

Ganz anders sind die Versuchsresultate Gluck's. Gluck beobachtete eine directe Vereinigung der Nervenfasern des transplantirten Nervenstücks mit den Fasern im centralen und peripheren Nervenstumpf durch nervöse („ganglioforme") Zellen; die Degeneration der Nervenfasern im transplantirten Nervenstücke ist nach Gluck gering oder fehlt fast ganz, die Fasern bleiben leitungsfähig. Schon 11 Tage nach der Operation hatte der Nerv seine Leitungsfähigkeit wiedererlangt. Ja, nach der Nervennaht nach einfacher Durchschneidung der Nerven ohne Substanzverlust hat Gluck schon nach 80—96 Stunden Wiederherstellung der Leitung in Folge primärer Vereinigung der durchtrennten Nervenfasern beobachtet. Allerdings gesteht Gluck selbst zu, dass eine solche prima intentio, eine solche directe Verwachsung durchtrennter Nervenfasern bei der Neuro-Transplantation und bei der gewöhnlichen Nervennaht ein seltenes Ereigniss sein dürfte, „eine experimentell-chirur-

gische Kunstleistung", zu deren Zustandekommen eine ideale Adaptation der Schnittenden und eine möglichst subtile Technik unerlässlich sei. Ist dem wirklich so, dann dürfte wohl auch Gluck selbst der Meinung sein, dass eine derartige prima reunio durchtrennter Nervenfasern in seinem Sinne bei der Neuro-Transplantation am Menschen nicht möglich ist, weil bei der Entstehung von Nervendefecten am Menschen durch Traumen der verschiedensten Art wohl stets eine zu hochgradige Quetschung der Nervenenden stattfindet. Auch nach der einfachen Nervennaht ohne Nervendefect hat man am Menschen meines Wissens bis jetzt noch nicht die von Gluck geschilderte directe Verwachsung von Nervenfasern mit Wiederherstellung der Leitung in 80—96 Stunden beobachtet.

Was die Versuche Johnson's betrifft, so scheinen dieselben zu früh abgeschlossen worden zu sein; es wäre möglich, dass nach erfolgter Einheilung der transplantirten Nervenstücke doch allmälig in 2—3 Monaten die Nerven wieder leitungsfähig geworden wären. Aber so viel beweisen auch die Versuche Johnson's, dass auch hier eine directe Vereinigung der Nervenfasern des transplantirten Nervenstückes mit den Fasern des centralen und peripheren Nervenstumpfes trotz vollständiger Einheilung des transplantirten Nervenstückes nicht stattgefunden hat, dass auch hier schliesslich die Fasern des Intermediärstückes wohl vollständig der Degeneration anheimgefallen waren.

Es wird daher weiterer Control-Untersuchungen bedürfen, um die Beobachtungen Gluck's, deren Richtigkeit ich ja nicht bezweifeln will, sicher zu stellen. Wenn eine directe Verwachsung durchtrennter Nervenfasern im Sinne Gluck's sowohl bei der Transplantation, wie bei der gewöhnlichen Nervennaht in der That möglich ist, dann dürfte sie nur als „eine experimentell-chirurgische Kunstleistung" bei Versuchen an Thieren gelingen und auch hier nur in seltenen Ausnahmefällen, wenn die Nervenenden möglichst wenig gequetscht werden, wenn die sofort nach der Nervendurchtrennung vorgenommene Nahtvereinigung so subtil wie nur möglich ausgeführt wird und die Wunde in vollkommen aseptischer Weise per primam heilt. Bei zufällig acquirirten Nervenverletzungen am Menschen ist meines Erachtens wegen der stets vorhandenen beträchtlichen Quetschung der Nervenstümpfe eine prima reunio der

durchtrennten Nervenfasern im Sinne Gluck's nicht möglich und bis jetzt auch noch niemals beobachtet worden; hier dürfte sie weder durch die subtilste und sachkundigste Operationstechnik, noch durch die idealste Wundheilung erzielt werden.

Am Menschen ist die Neuro-Transplantation von P. Vogt*) einmal, wie es scheint, mit negativem Erfolge ausgeführt worden. Die Transplantation wurde $^5/_4$ Jahr nach der Verletzung (Schussverletzung) vorgenommen, und zwar am N. radialis des rechten Oberarms; der Abstand der beiden Nervenstümpfe betrug 8—10 Ctm. Der Defect wurde durch zwei 12 Ctm. lange Stücke aus den beiden N. ischiadici eines Hundes geschlossen. Die Wunde heilte nicht per primam, es trat leichte Eiterung ein. Vogt glaubt, dass die Ischiadicusstücke eingeheilt seien. 2 Monate nach der Operation war der Nerv noch nicht leitungsfähig. Vogt bezeichnet das Resultat der Neuroplastik als negativ. Nach der mitgetheilten Krankengeschichte scheint der Kranke aber nur 2 Monate beobachtet worden zu sein. Diese Zeit ist etwas kurz; bei der Grösse des vorhandenen Defectes wäre es immerhin möglich, dass doch noch später eine Wiederherstellung der Leitung erfolgt ist.

Sodann hat Albert nach einer Angabe von Wolberg**) einen unvollständigen Defect des N. medianus (im Sulcus bicipitalis int. des Oberarms) nach Neuromexstirpation durch Transplantation eines Stückes des N. tibialis vom Menschen zu heilen versucht. Eine Brücke normaler Nervenfasern konnte nach Ausschälung des Neuroms erhalten bleiben. In den Substanzverlust legte Albert ein entsprechendes Stück vom N. tibialis, welches einem frisch amputirten Unterschenkel eines anderen Individuums entnommen war. Das transplantirte Nervenstück wurde an beiden Enden durch je eine Catgutnaht an die Schnittflächen des N. medianus befestigt. Nach 10 Tagen wurde die Kranke geheilt entlassen. „Die Sensibilitäts- und Motilitätsuntersuchung vor und nach der Operation hat gezeigt, dass die Operation ohne Erfolg war". Spätere Nachrichten scheinen über das Befinden der Kranken nicht vorzuliegen. Natürlich ist die Beobachtungsdauer in diesem Falle allzu kurz, als dass man irgend ein Urtheil über

*) P. Vogt, Mittheilungen aus der chirurg. Klinik zu Greifswald. Wien und Leipzig. Urban und Schwarzenberg. S. 122.

**) Wolberg, Deutsche Zeitschrift für Chirurgie. Bd. 18. S. 318.

den Enderfolg der Operation fällen könnte; ausserdem handelte es sich hier nur um einen partiellen Substanzverlust, die Continuität des Nerven war zum Theil erhalten.

Sonstige Mittheilungen über Transplantationsversuche bei Nervendefecten am Menschen sind mir nicht bekannt.

Ein weiteres Verfahren für die operative Behandlung von Nervendefecten ist: Die Nervenaufpfropfung (Greffe nerveuse nach Létiévant*), d. h. die Einheilung des peripheren Nervenstumpfes in die Continuität eines benachbarten unverletzten Nerven. Wenn wegen zu grossen Abstandes der Nervenenden eine Nahtvereinigung nicht ausführbar ist, dann empfiehlt Létiévant die Oberfläche, resp. den Rand eines benachbarten unverletzten Nerven anzufrischen und hier das periphere Ende des verletzten Nerven aufzupfropfen, d. h. durch eine Catgutnaht anzunähen. Diese Greffe nerveuse Létiévant's ist nur anwendbar, wenn in der Nähe des verletzten Nerven ein anderer unversehrter Nerv verläuft; sie eignet sich in erster Linie für die grossen gemischten Nerven der oberen Extremität. Und dass hier durch die Greffe nerveuse, z. B. durch die Vereinigung des peripheren Nervenstumpfes des N. medianus mit dem N. ulnaris eine wenigstens theilweise Heilung eines Medianusdefectes oder umgekehrt eines Ulnarisdefectes möglich ist, scheint mir ausser Zweifel zu sein. Die Conditio sine qua non des Gelingens ist, dass eine genügende Anfrischung des Randes des unverletzten Nerven stattfindet, damit die erforderliche Vereinigung des peripheren Nervenstumpfes mit centralen Fasern stattfinden kann. Dem unverletzten Nerven würde ein Theil seiner Fasern in Folge der Durchtrennung und in Folge der Ueberleitung derselben nach dem peripheren Stumpf des verletzten Nerven genommen werden. In wie weit hierdurch im Gebiet des unverletzten Nerven dauernde Functionsstörungen entstehen würden, lässt sich wohl a priori nicht sagen. Auch ist es fraglich, ob durch die Greffe nerveuse eine vollständige Heilung der motorischen Lähmung im Gebiet des verletzten Nerven erzielt werden kann.

Sind zwei neben einander liegende Nerven in verschiedener Höhe verletzt und ist an beiden Nerven wegen allzu grossen Sub-

*) Létiévant, Traité des sections nerveuses. Paris 1873. Baillière et fils. p. 426.

stanzverlustes die Nahtvereinigung nicht ausführbar, so soll man nach Létiévant eine Nervenkreuzung versuchen, d. h. das centrale Ende des Nerven A mit dem peripheren des Nerven B wo möglich vereinigen, um auf diese Weise wenigstens die eine der beiden Nervenverletzungen zu heilen. Auch dieses Verfahren verdient in erster Linie für Verletzungen der gemischten Nerven besonders an der oberen Extremität Beachtung. Dass auf diese Weise ein Erfolg möglich ist, lehren schon die Versuche von Flourens*). Ihm gebührt das Verdienst, zuerst einen Nervenkreuzungsversuch unternommen zu haben, um zu entscheiden, ob sich überhaupt zwei verschiedene Nerven vereinigen könnten. Flourens durchschnitt an Hähnen die beiden Flügelnerven, welche die obere und untere Fläche des Flügels versorgen; sodann vernähte er paraneurotisch über's Kreuz das centrale Ende des einen Nerven mit dem peripheren des anderen. Nach einigen Monaten war der Flügel wieder activ beweglich und bei Reizung des oberen Flügelnerven central von der Kreuzungsstelle traten Muskelcontractionen auf der unteren Flügelfläche ein und bei Reizung des unteren Flügelnerven contrahirten sich die Muskeln der oberen Fläche.

Bekanntlich haben dann später Bidder**) und 17 Jahre später Gluge und Thiernesse***), endlich Philipeaux und Vulpian†) das centrale Ende des N. lingualis oder des N. vagus mit dem peripheren Ende des N. hypoglossus zusammen geheilt, um auf diese Weise das doppelsinnige Leitungsvermögen der Nerven zu beweisen.

Sind zwei neben einander liegende Nerven in verschiedener Höhe verletzt, wie z. B. in Fig. 1, so könnte man nach der eben vorgeschlagenen Nervenkreuzung, d. h. nach der Vereinigung von a mit b′ vielleicht die beiden übrig bleibenden Nervenstümpfe noch nach dem Princip der Greffe nerveuse behandeln. Hiernach

---

*) Flourens, Annales des sciences naturelles. 1828. XIII. p. 113 (siehe Heusinger's Zeitschr. f. organ. Physik. 1828. S. 322; ferner: F., Recherches expérimentelles sur les propriétés et les fonctions du système nerveux. Paris 1842. II. éd. p. 266.).

**) Bidder, Archiv für Anatomie und Physiologie. 1842. S. 102.

***) Gluge und Thiernesse, Journal de la physiol. II. p. 686. 1859 und Bullet. de l'Acad. de Belg. 2. VII. p. 415.

†) Philipeaux und Vulpian, Compt. rend. LI. p. 363. 1860; LVI. p. 54. 1863; Gaz. méd. de Paris. 1860. p. 27ff.; Journ. de la physiol. VI. p. 421, 474. 1863.

Fig. 1.

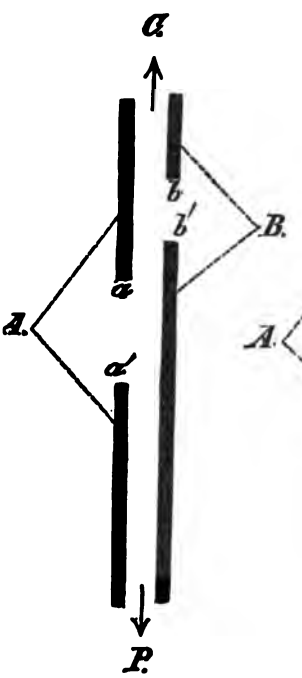

Fig. 2.

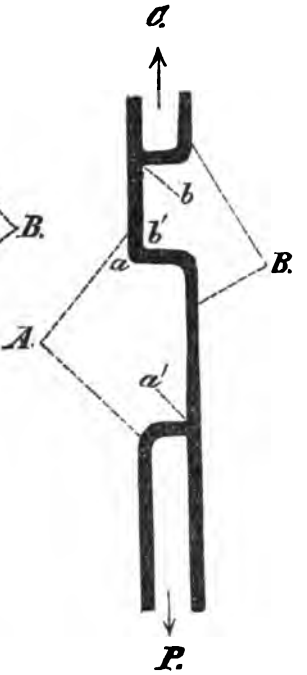

würde man das centrale Ende b des Nerven B auf den centralen Theil von A aufpfropfen und das periphere Ende a′ von A dem peripheren Theile des Nerven B anheilen. Nach der Vereinigung von a mit b′ und nach der Aufpfropfung von a′ und b würden dann beide Nerven unter sich und mit dem Centrum (C) und der Peripherie (P) derartig verbunden sein, wie in Fig. 2 schematisch dargestellt ist. Wenn die Angaben von Vanlair und Anderen richtig sind, dass bei Substanzverlusten in der Continuität der peripheren Nerven die Regeneration in der Weise geschieht, dass neugebildete Nervenfasern vom centralen Nervenstumpfe aus den Defect überbrücken und dann weiter am peripheren Nervenstumpf entlang bis in die Muskeln, bis in die Haut weiterwachsen, dann würde unser eben gemachter Vorschlag vielleicht durchaus zweckmässig sein. Es wäre denkbar, dass von den centralen Enden der Nerven A und B neugebildete Nervenfasern durch das gemeinsame Zwischenstück und an den peripheren Nervenstümpfen entlang bis in die Muskeln, bis in die Haut auswüchsen. Der

Heilungsvorgang wäre immerhin ein complicirterer, aber jedenfalls wäre die Möglichkeit nicht ausgeschlossen, dass auf diese Weise wenigstens zum Theil die Nervenleitung wieder hergestellt werden könnte und dass die vorhandene Lähmung der beiden Nerven gemildert würde.

Mit Rücksicht auf eine erfolgreiche Anwendung der einfachen Greffe nerveuse, der Nervenkreuzung und der zuletzt erwähnten combinirten Ausübung beider Verfahren ist es wichtig, dass die Nerven der Extremitäten, also z. B. die grossen gemischten Nerven der oberen Extremität, aus mehreren Wurzeln entspringen, dass die nahe zusammen liegenden Centren im Gehirn unter sich verbunden sind und dass dann endlich im Plexus brachialis eine Vermischung der Fasern sämmtlicher drei grossen Armnerven stattfindet. Das betreffende Individuum, bei welchem durch die Greffe nerveuse, durch die Nervenkreuzung oder durch die combinirte Anwendung beider Verfahren eine neue Anordnung der peripheren Nervenverzweigung, z. B. an der oberen Extremität, hergestellt worden wäre, würde nach Wiederherstellung der Leitung wohl sehr bald lernen, die veränderte Nervenanordnung richtig zu gebrauchen.

Die einfache Greffe nerveuse scheint am Menschen bis jetzt nur von Desprès mit Erfolg ausgeführt worden zu sein. Desprès verfuhr dabei etwas anders, als Létiévant vorgeschlagen hat. Desprès schob das periphere Ende des zerrissenen N. medianus zwischen die mit einer Pincette auseinander gedrängten Fasern des unverletzten N. ulnaris. Marchant*) hat diese Beobachtung von Desprès in folgender Weise mitgetheilt:

Ein 18jähriger Mensch hatte in Folge einer Maschinenverletzung an der Innenseite des linken Oberarmes eine etwa 12 Ctm. lange und 4—5 Ctm. breite Risswunde erhalten; die Muskeln lagen bloss, waren aber im Wesentlichen unverletzt, dagegen waren N. medianus, Art. und Vena brachialis zerrissen und hingen am oberen und unteren Wundwinkel in Strängen heraus. Unterbindung der beiden Enden der Art. brachialis. Am N. medianus wollte Desprès die Nahtvereinigung vornehmen, dieselbe war aber wegen zu grossen Abstandes der beiden Nervenstümpfe nicht möglich. Desprès vereinigte daher das untere Ende des N. medianus mit dem unverletzt daliegenden N. ulnaris, indem er die Fasern des letzteren mittelst einer Pincette auseinander zerrte und nun den peripheren Nervenstumpf des N. medianus hineinschob. Guter Verlauf. Am 6. Tage war die durch die Nervenverletzung gestörte Sen-

*) Marchant, Gaz. hebdom. 1876. No. 5.

sibilität am Zeige- und Mittelfinger in beschränktem Maasse wieder nachweisbar (rückläufige Sensibilität; Verf.). Gegen das Ende der 4. Woche war die Wunde etwa auf ein Viertel ihrer ersten Ausdehnung verkleinert; an den beiden letzten Phalangen des Zeige- und Mittelfingers bestand noch fast vollständige Anästhesie. Die Bewegungen der Hand konnten nur langsam und unvollständig ausgeführt werden. Radial- und Cubitalpuls waren nicht fühlbar. Auf Einwirkung des electrischen Stromes contrahirten sich der M. supinator longus, M. radial. ext. und die Lumbricales normal, der M. flexor pollicis long. reagirte wenig, ebenso war die Opposition des Daumens gegen den kleinen Finger unvollkommen. Unter fortgesetzter electrischer Behandlung besserte sich die Action der genannten Muskeln, und Pat. wurde mit völlig brauchbarer Hand entlassen.

Die vorstehende Beobachtung von Desprès ist, wie ich schon oben kurz anführte, nicht einwurfsfrei, die Beschreibung ist in mehrfacher Beziehung ungenau. Auch ist es fraglich, ob auf die Möglichkeit einer allmälig sich ausbildenden vicariirenden Motilität genügend Rücksicht genommen worden ist. Es ist ja bekannt, dass gerade nach Durchtrennungen des N. medianus diese vicariirende Motilität beobachtet worden ist, d. h. dass für das in der That gelähmte Muskelgebiet des N. medianus andere intacte Muskeln einzeln oder combinirt als Ersatz functioniren. So erklärt es sich, warum nach Durchtrennung des N. medianus am Oberarme noch Pronation und Flexion der Hand, sowie Flexion der Finger möglich sind. Diese Vertretungen können nach Létiévant namentlich zwischen N. ulnaris und medianus so ausgezeichnet wirken, dass bei oberflächlicher Untersuchung eine Regeneration des betreffenden gelähmten Nerven vorgetäuscht werden kann, während in der That, wie die electrische Untersuchung lehrt, die Lähmung der betreffenden Muskeln fortbesteht. So constatirte auch Küster*) in einem Falle, dass nach Exstirpation eines Gliosarcoma myxomatodes des N. medianus im oberen Drittel des Vorderarmes die betreffende Frau die Finger genau in derselben Weise bewegte, als ob der Nerv gar nicht durchtrennt wäre, und doch ergab eine genauere electrische Untersuchung, dass die vom N. medianus innervirten Muskeln ausser Thätigkeit gesetzt waren.

Auch an der unteren Extremität hat man analoge Beobachtungen bezüglich der vicariirenden Motilität gemacht. Nach Exstirpation eines Cystenmyxomes des N. tibialis posticus bei einer 56jähr.

*) Küster, Verhandlungen der Deutschen Gesellschaft für Chirurgie. V. Congress. S. 113 u. 114.

Frau mit Resection eines 3 Zoll langen Nervenstückes sah Hueter*) die Motilität scheinbar ganz ungestört, während die Fusssohle unempfindlich war. Die Kranke konnte ganz gut gehen, aber eine genauere Untersuchung lehrte, dass die Plantarflexion nicht activ durch Muskelcontraction der in der That gelähmten Wadenmuskulatur, sondern passiv durch die Schwere des Fusses bewirkt wurde. Aehnliche Verhältnisse dürften auch für Hand und Finger in Betracht zu ziehen sein.

Endlich hat Falkenheim**) durch Versuche an jungen Kaninchen gezeigt, dass diese Thiere trotz der Neurectomie des N. ischiadicus im mittleren Drittel des Oberschenkels in fast normaler Weise laufen können und dass dieses einzig und allein durch die passive Wirkung des Extensor digit. ped. communis ermöglicht wird. Eine Durchtrennung des Ischiadicus an der genannten Stelle trifft die von ihm zu den Flexoren des Unterschenkels tretenden Fasern nicht mehr, so dass also die Bewegungen des Unterschenkels sowie Oberschenkels durch die Operation an und für sich keine Störung erleiden.

Alle diese Thatsachen deuten darauf hin, dass auch die Folgen einzelner motorischer Lähmungen sich bis zu einem gewissen, allerdings immerhin sehr beschränkten Grade auszugleichen vermögen, wie wir es ja bei sensiblen Lähmungen so häufig und in viel ausgeprägterer Weise beobachten. Die Erscheinungen der rückläufigen resp. vicariirenden Sensibilität sind allgemein bekannt. Sensibilitätslähmungen vermögen sich dadurch auszugleichen, dass intacte anastomotische Nervenbahnen vicariirend functioniren oder dass sich vielleicht neue Verbindungen herstellen, indem aus den benachbarten Nervengebieten neue Nervenfasern in den anästhetischen Bezirk hineinwachsen. Dass auch motorische Lähmungen gelegentlich durch vicariirende Function anderer Nervenbahnen gemildert werden, beweist unter Anderem auch jene von Philipeaux***) und Vulpian 1863 zuerst gemachte und von Cyon, Schiff u. A. bestätigte Beobachtung, gemäss welcher nach Durchschneidung des Hypoglossus der Lingualis motorisch auf die Zunge wirkt. Diese Wirkung des Lingualis auf die Zunge beginnt, wenn

*) C. Hueter, Archiv für klin. Chirurgie. Bd. VII. S. 827—840.
**) Falkenheim, Deutsche Zeitschrift für Chirurgie. Bd. 16. S. 81 ff.
***) Philipeaux und Vulpian, Compt. rend. LVI. p. 1009. 1863; LXXVI. p. 146. 1873.

der Hypoglossus in Degeneration begriffen ist und hört auf, wenn die Leitung in dem Hypoglossus nach Vereinigung seiner Enden sich wiederherstellt. Diese motorische Wirkung des Lingualis auf die Zunge ist bedingt durch die in ihm enthaltenen Chordafasern, sie fehlt, wenn mit dem Hypoglossus auch die Chorda tympani durchschnitten wurde.

In wie weit in diesem oder jenem Falle die vicariirende Motilität auf Anomalieen der peripheren Nervenvertheilung beruht, muss ich dahingestellt sein lassen.

Von Wichtigkeit ist ferner, dass das Vorkommen der vicariirenden Motilität durchaus nicht constant ist; relativ am häufigsten dürfte sie nach Durchtrennungen des N. medianus beobachtet werden. In dem von mir operirten Falle von Nervendefect am Medianus und Ulnaris oberhalb des Handgelenks war die vicariirende Motilität nicht vorhanden. —

Ein weiteres Verfahren, wie man Nervendefecte schliessen könnte, besteht in der Bildung von gestielten Nervenläppchen, entweder aus dem centralen Nervenende allein oder aus beiden Nervenstümpfen. Die so gebildeten gestielten Nervenläppchen werden in den Defect umgeschlagen und durch die Naht vereinigt. Für Knochendefecte resp. Pseudarthrosen hat bekanntlich v. Nussbaum in analoger Weise die Bildung gestielter Periost-Knochenlappen empfohlen und so einen Knochendefect nach Schussverletzung der Ulna knöchern geheilt. Auch bei Sehnendefecten ist die Bildung gestielter Läppchen zweckmässig.

Die Schliessung von Nervendefecten durch Bildung gestielter Läppchen aus den Nervenstümpfen ist durch Versuche an Thieren bis jetzt meines Wissens noch nicht erprobt worden, wohl aber wurde das Verfahren einmal von Létiévant am Menschen bei einem Substanzverlust im N. medianus und N. ulnaris 1 Jahr und 2 Monate nach der Verletzung erfolglos angewandt. 82 Tage nach der Operation konnte noch kein Erfolg constatirt werden, spätere Nachrichten über das definitive Befinden des Patienten fehlen.

Der in mehrfacher Beziehung interessante Fall sei hier kurz mitgetheilt.

A. V., 24 Jahre alt, wurde am 18. Jan. 1871 in der Schlacht bei Montbéliard durch einen Granatsplitter an der inneren Seite des rechten Oberarmes

*) Létiévant, l. c. p 114 und p. 415 u 417. Beobachtung XLI.

verwundet. Die Verletzung der Weichtheile war derartig, dass man an die Ausführung der Amputation dachte. In den zerrissenen Geweben bemerkte man die etwa 5 Ctm. von einander entfernten Enden des N. medianus und N. ulnaris, die Vereinigung derselben durch die Naht war unmöglich. Heilung. Pat. kam dann als Reconvalescent nach Lyon und einige Monate später in die Behandlung Létiévant's. Die Wunde war lange vernarbt, es war eine vollständige Lähmung des N. medianus und des N. ulnaris zurückgeblieben. Aber diese Lähmung hätte man bei oberflächlicher Untersuchung übersehen können, so sehr war nach L. die vicariirende Motilität und Sensibilität entwickelt. Pat. führte mit seiner rechten Hand die verschiedenartigsten Bewegungen aus. Trotz der Lähmung der Beuger konnte Pat. einen Hut nehmen, ein Glas Bier an seinen Mund führen und andere leichte Gegenstände ergreifen. Alle Finger waren in Flexion und Extension beweglich, ebenso Beugung, Streckung, Abduction und Adduction, Pronation und Supination der Hand. Nur eine genaue electrische Untersuchung ergab eine Paralyse der beiden genannten Nerven. (Im Anschlusse an diesen Fall entwickelte L. seine Theorie der Motilité et sensibilité supplées.) Mehrere Monate wurde Pat. nun electrisirt; durch Electropunctur ergab sich, dass die Muskeln sich noch contrahirten. Am 13. März 1872, also etwa 1 Jahr 2 Monate nach der Verletzung, wurde die Narbe an der inneren hinteren Seite des Oberarmes durch einen Längsschnitt gespalten. Nachdem die Nervenstümpfe aufgefunden waren, ergab es sich, dass der Abstand derselben etwa 4 Ctm. betrug und dass eine Vereinigung derselben durch die Naht nicht möglich war. Nach Anfrischung der Nervenstümpfe schnitt L. aus den centralen und peripheren Enden des N. medianus und N. ulnaris je einen gestielten Lappen, schlug dieselben in den Defect um und vereinigte sie durch eine Metallnaht. Die Anfangs heftigen Schmerzen in der Wunde und an der Hand liessen am folgenden Tage nach. Am 5. Tage Eiterung; die Wunde war beim Verbandwechsel ziemlich schmerzhaft, Allgemeinbefinden gut. Am 21. Tage wurde die Armschiene weggelassen, die Wunde granulirte gut. Am 32. Tage Entfernung der Metallfäden, welche durch die Nervenläppchen gelegt waren, wobei der Patient einen lebhaften Schmerz im Arme und in der Hand empfand. Am 44. Tage (am 27. April) verliess Pat. mit geheilter Wunde das Hôtel Dieu. — Am 3. Juni 1872, also 82 Tage nach der Operation, sah L. seinen Patienten wieder. Sensibilität und Motilität der Hand waren durch die Operation nicht gebessert, wie eine sorgfältige Untersuchung ergab. Weitere Nachrichten über das Befinden des Patienten fehlen.

Es bleibt immerhin fraglich, ob nicht doch noch in den nächsten Monaten eine Besserung der vorhandenen Lähmung eingetreten ist, da ja, wie wir wissen, zuweilen erst nach 6—9 Monaten und noch später eine erheblichere und dann rasch fortschreitende Regeneration auch nach der gewöhnlichen Nervennaht beobachtet worden ist. Jedenfalls ist in dem vorliegenden Falle die Nervenregeneration durch die eingetretene stärkere Eiterung

erschwert oder gar direct verhindert worden. Auch halte ich es für durchaus unzweckmässig, bei der Nervennaht Silberdraht, überhaupt Metallfäden anzuwenden, wie es Létiévant gethan hat.

Sonstige Fälle, in welchen die erwähnte Läppchenmethode angewandt worden wäre, habe ich in der Literatur nicht gefunden. —

Eine weitere noch zu erwähnende Operationsmethode, um Nervendefecte zu heilen, hat Vanlair*) experimentell am Ischiadicus des Hundes angewandt. Vanlair schnitt ein 3 Ctm. langes Stück aus dem rechten Ischiadicus eines Hundes und nähte die Nervenstümpfe in die beiden Enden eines entkalkten Knochendrains von 4 Ctm. Länge. Nach 4 Monaten wurde der Nerv von Vanlair exstirpirt und einer genauen makroskopischen und mikroskopischen Untersuchung unterworfen. Der Substanzverlust im Ischiadicus war vollständig durch neugebildete Nervenfasern ersetzt. Die Regeneration geschieht nach Vanlair durch eine vom centralen Nervenstumpfe ausgehende, von einer Wucherung der Axencylinder gefolgte Nervenfasersprossung, die allmälig in das periphere Nervenende hinein und durch dieses hindurch bis zu den Muskeln und bis zur Haut hinwächst. Doch tritt von den neugebildeten Nervenfasern nur ein Theil in den peripheren Nervenstumpf ein und auch von diesen verlaufen nur die wenigsten zwischen den alten, allmälig vollständig degenerirenden Fasern, während die grosse Mehrzahl in das perineurale Gewebe eintritt. —

Endlich will ich noch erwähnen, dass Löbker in einem Falle von Defecten an den Flexorensehnen und am N. medianus und N. ulnaris 23½ Wochen nach der Verletzung ein der Grösse des Defectes entsprechendes Knochenstück aus beiden Vorderarmknochen subperiostal resecirt und dann die durchtrennten Sehnen und Nerven durch die Naht vereinigt hat. Etwa 3 Monate nach der Operation konnte Löbker**) einen befriedigenden Erfolg constatiren, der Kranke konnte mit seiner Hand wieder Gegenstände greifen und halten, und es ist wahrscheinlich, dass die Besserung im weiteren Verlauf noch Fortschritte gemacht hat.

Das Verfahren Löbker's ist das letzte der bisher bei Nerven-

*) Vanlair, Arch. de biologie. Vol. III.; Virchow-Hirsch, Jahresbericht 1882. II. S. 286.

**) Löbker, Centralblatt für Chirurgie. 1884. No. 50.

verwundet. Die Verletzung der Weichtheile war derart ... ian
Ausführung der Amputation dachte. In den zerrisse... oder
man die etwa 5 Ctm. von einander entfernten End...
N. ulnaris, die Vereinigung derselben durch die Na...
Pat. kam dann als Reconvalescent nach Lyon u... welche
Behandlung Létiévant's. Die Wunde war ... durch
ständige Lähmung des N. medianus und ... igen am
Aber diese Lähmung hätte man bei ob... chs ver-
können, so sehr war nach L. die vic... esp. beim
wickelt. Pat. führte mit seiner re... und zwar
wegungen aus. Trotz der Lähm... derselben
men, ein Glas Bier an seinen ...
ergreifen. Alle Finger war... Vereinigung
Beugung, Streckung, Abdr... nverletzten
Hand. Nur eine genaue ... enachbarten
den genannten Nerve...
Theorie der Motilité... o eventuell mit nach-
electrisirt; durch ... noch übrig bleibenden Nerven-
trahirten. Am ... der Greffe nerveuse, wie es oben kurz
letzung. wur... die Bildung gestielter Nervenläppchen, ent-
einen Läng... zigen Läppchens aus dem centralen Nervenstumpfe
ergab e...
Verei... zweier Läppchen aus beiden Nervenenden; 5) die Einschaltung
der ... eines hohlen, entkalkten Knochenstücks, eines Knochendrains; 6) die
N... subperiostale Resection eines entsprechenden Knochenstückes aus
der Continuität der Röhrenknochen der betreffenden Extremität mit
nachfolgender Vereinigung der Nervenstümpfe durch die Naht.

An Thieren wurden die Transplantation, die Nervenkreuzung und die Einschaltung eines Knochendrains mit Erfolg angewandt; mit der ersteren Methode erzielten Philipeaux und Vulpian, sowie Gluck positive Resultate, mit dem zweiten Verfahren Flourens u. A. und endlich mit der dritten Methode Vanlair. Die übrigen Methoden sind durch Versuche an Thieren nicht erprobt worden.

Am Menschen wurden folgende Methoden angewandt. Die Transplantation zweier Stücke aus den beiden Ischiadici eines Hundes in einen Defect am N. radialis wurde von P. Vogt wahrscheinlich ohne Erfolg ausgeführt. Zwei Monate nach der Operation konnte noch kein Erfolg nachgewiesen werden. Sodann hat Albert einen partiellen Defect am N. medianus durch Transplantation eines Stückes aus dem N. tibialis des Menschen zu schliessen versucht. In diesem Falle ist das Operationsresultat wegen zu kurzer Beobachtungsdauer zweifelhaft. Die Heilung eines

fectes durch die Bildung gestielter Läppchen aus den
n wurde einmal von Létiévant am N. medianus und
ersucht, das Resultat war wahrscheinlich negativ,
h der Operation noch kein Erfolg nachweisbar war.
e nerveuse war in dem Falle von Després am
N. ulnaris von Erfolg gekrönt, doch sahen wir,
sultat angezweifelt werden durfte. Endlich
die subperiostale Resection eines Stückes
Vorderarmknochen mit nachfolgender Naht
naris und N. medianus) einen befriedi-



Wahl einer Operationsmethode
ichtig, sich die feineren ana-
gegenwärtigen, unter welchen
an peripheren Nerven heilen. Die An-
über diese Frage sind bekanntlich noch sehr getheilt. Mit der Mehrzahl der Autoren nehmen wir an, dass die Regenerationsvorgänge am centralen Nervenende beginnen, dass von hier aus neugebildete Nervenfasern nach dem peripheren Nervenstumpf allmälig auswachsen und so den Defect überbrücken. Diese neugebildeten Nervenfasern verbinden sich nach ihrem Eintritt in den peripheren Nervenstumpf mit den degenerirten Fasern des letzteren und regen nun in diesen ebenfalls Regenerationsvorgänge an. Ein Theil der neugebildeten Nervenfasern verbindet sich nach meiner Ansicht nicht mit den Ueberresten der alten Nervenfasern des peripheren Nervenstumpfes, sie wachsen vielmehr wie bei der Entwickelung des peripheren Nervensystems centrifugal bis in die Muskeln und in die Haut. Ja Vanlair scheint diese letztere Art der Regeneration des peripheren Nervenstumpfes für die wesentliche, für die ausschliessliche zu halten, nach ihm gehen die alten Fasern des peripheren Nervenstumpfes nach ihrer Abtrennung vom Centrum unwiderruflich zu Grunde, die Regeneration des peripheren Nervenstumpfes erfolgt durch Auswachsen neugebildeter Fasern vom centralen Ende an dem peripheren Nervenstumpf entlang bis in die Muskeln und bis in die Haut. Ist diese Anschauung Vanlair's u. A. richtig, dann würden sich die Regenerationsvorgänge am peripheren Nervensystem in ähnlicher Weise vollziehen, wie wir es für die Entwickelung desselben annehmen. Die Lehre von

defecten geübten Verfahren; sonstige Operationsmethoden hat man meines Wissens bis jetzt bei Nervendefecten nicht angewandt oder empfohlen.

Ueberblicken wir somit die bisherigen Erfahrungen, welche bezüglich der operativen Behandlung von Nervendefecten durch Versuche an Thieren und durch entsprechende Beobachtungen am Menschen gewonnen sind, so ergiebt sich Folgendes: Sechs verschiedene Operationsmethoden sind bis jetzt empfohlen resp. beim Menschen oder experimentell an Thieren erprobt worden, und zwar 1) die Transplantation eines Nervenstücks in den Defect, derselben Thierart oder einer anderen Species entnommen; 2) die Vereinigung des peripheren Nervenstumpfes mit einem benachbarten unverletzten Nerven (Greffe nerveuse); 3) bei Defecten an zwei benachbarten Nerven in ungleicher Höhe die Nervenkreuzung eventuell mit nachfolgender Vereinigung der beiden noch übrig bleibenden Nervenstümpfe nach dem Grundsatz der Greffe nerveuse, wie es oben kurz beschrieben wurde; 4) die Bildung gestielter Nervenläppchen, entweder eines einzigen Läppchens aus dem centralen Nervenstumpfe oder zweier Läppchen aus beiden Nervenenden; 5) die Einschaltung eines hohlen, entkalkten Knochenstücks, eines Knochendrains; 6) die subperiostale Resection eines entsprechenden Knochenstückes aus der Continuität der Röhrenknochen der betreffenden Extremität mit nachfolgender Vereinigung der Nervenstümpfe durch die Naht.

An Thieren wurden die Transplantation, die Nervenkreuzung und die Einschaltung eines Knochendrains mit Erfolg angewandt; mit der ersteren Methode erzielten Philipeaux und Vulpian, sowie Gluck positive Resultate, mit dem zweiten Verfahren Flourens u. A. und endlich mit der dritten Methode Vanlair. Die übrigen Methoden sind durch Versuche an Thieren nicht erprobt worden.

Am Menschen wurden folgende Methoden angewandt. Die Transplantation zweier Stücke aus den beiden Ischiadici eines Hundes in einen Defect am N. radialis wurde von P. Vogt wahrscheinlich ohne Erfolg ausgeführt. Zwei Monate nach der Operation konnte noch kein Erfolg nachgewiesen werden. Sodann hat Albert einen partiellen Defect am N. medianus durch Transplantation eines Stückes aus dem N. tibialis des Menschen zu schliessen versucht. In diesem Falle ist das Operationsresultat wegen zu kurzer Beobachtungsdauer zweifelhaft. Die Heilung eines

Nervendefectes durch die Bildung gestielter Läppchen aus den Nervenenden wurde einmal von Létiévant am N. medianus und N. ulnaris versucht, das Resultat war wahrscheinlich negativ, da 82 Tage nach der Operation noch kein Erfolg nachweisbar war. Die einfache Greffe nerveuse war in dem Falle von Després am N. medianus und N. ulnaris von Erfolg gekrönt, doch sahen wir, dass das positive Resultat angezweifelt werden durfte. Endlich erzielte Löbker durch die subperiostale Resection eines Stückes aus der Continuität der Vorderarmknochen mit nachfolgender Naht der Nervenstümpfe (N. ulnaris und N. medianus) einen befriedigenden Erfolg.

Mit Rücksicht auf die Wahl einer Operationsmethode für Nervendefecte ist es wichtig, sich die feineren anatomischen Vorgänge zu vergegenwärtigen, unter welchen Substanzverluste an peripheren Nerven heilen. Die Ansichten über diese Frage sind bekanntlich noch sehr getheilt. Mit der Mehrzahl der Autoren nehmen wir an, dass die Regenerationsvorgänge am centralen Nervenende beginnen, dass von hier aus neugebildete Nervenfasern nach dem peripheren Nervenstumpf allmälig auswachsen und so den Defect überbrücken. Diese neugebildeten Nervenfasern verbinden sich nach ihrem Eintritt in den peripheren Nervenstumpf mit den degenerirten Fasern des letzteren und regen nun in diesen ebenfalls Regenerationsvorgänge an. Ein Theil der neugebildeten Nervenfasern verbindet sich nach meiner Ansicht nicht mit den Ueberresten der alten Nervenfasern des peripheren Nervenstumpfes, sie wachsen vielmehr wie bei der Entwickelung des peripheren Nervensystems centrifugal bis in die Muskeln und in die Haut. Ja Vanlair scheint diese letztere Art der Regeneration des peripheren Nervenstumpfes für die wesentliche, für die ausschliessliche zu halten, nach ihm gehen die alten Fasern des peripheren Nervenstumpfes nach ihrer Abtrennung vom Centrum unwiderruflich zu Grunde, die Regeneration des peripheren Nervenstumpfes erfolgt durch Auswachsen neugebildeter Fasern vom centralen Ende an dem peripheren Nervenstumpf entlang bis in die Muskeln und bis in die Haut. Ist diese Anschauung Vanlair's u. A. richtig, dann würden sich die Regenerationsvorgänge am peripheren Nervensystem in ähnlicher Weise vollziehen, wie wir es für die Entwickelung desselben annehmen. Die Lehre von

der centrifugalen Entwickelung des peripheren Nervensystems durch Auswachsen der Nerven vom Centrum nach der Peripherie erfreut sich gegenwärtig besonders auch nach den Mittheilungen von His über die Entstehung der cerebrospinalen Ganglien allgemeiner Anerkennung.

Bezüglich der Regeneration von Nervendefecten ist jedenfalls so viel sicher, dass dieselbe am centralen Nervenstumpfe beginnt, dass von hier aus neugebildete Nervenfasern den Defect allmälig überbrücken und in den peripheren Nervenstumpf eintreten. Ob in dem letzteren nun die neugebildeten, vom centralen Nervenende ausgewachsenen Nervenfasern mit den alten degenerirten Fasern ohne Ausnahme sich verbinden, oder ob sie, wie Vanlair behauptet, am peripheren Nervenstumpf entlang bis in die Muskeln und bis in die Haut hineinwachsen, wollen wir hier nicht weiter erörtern. Nach meiner Ansicht beobachtet man beide Arten der Regeneration neben einander.

Aus diesen Thatsachen bezüglich der Regeneration von Nervendefecten ergiebt sich für die operative Behandlung derselben jedenfalls so viel, dass wir solche Operationsmethoden anwenden müssen, durch welche das Auswachsen der neu zu bildenden Nervenfasern vom centralen Nervenende nach dem peripheren möglichst erleichtert wird. Vor Allem müssen wir das Hineinwachsen von festerem Bindegewebe in den Nervendefect zu verhindern suchen. Durch die Transplantation eines Nervenstückes, durch die Bildung gestielter Nervenläppchen und durch das interponirte offene Knochendrain Vanlair's dürften die Bedingungen für die Möglichkeit einer Regeneration in zweckmässiger Weise erfüllt werden. Sowohl bei der Transplantation eines Nervenstückes, wie bei der Bildung gestielter Läppchen aus den Nervenenden dürften die in den Intermediärstücken enthaltenen Nervenfasern der Degeneration anheimfallen, das transplantirte Nervenstück und die gestielten Nervenläppchen verhindern nur das Hineinwachsen von Bindegewebe in den Defect, sie bilden ein Leitband für die vom centralen Nervenende nach dem peripheren Nervenstumpfe auswachsenden neugebildeten Nervenfasern, genau wie das offene Knochendrain Vanlair's. Vielleicht genügt es auch, Catgutfäden vom centralen Nervenende zu dem peripheren zu ziehen, damit an ihnen sich die neugebildeten Nervenfasern vom centralen Nerven-

ende nach dem peripheren aufranken können. Zwar ist es nach Gluck möglich, ein Nervenstück so in den Defect einzuheilen, dass seine Fasern mehr oder weniger erhalten bleiben, dass sie mit den Fasern der Nervenstümpfe direct verwachsen, und dass schon nach 11 Tagen die Leitung wiederhergestellt ist. Aber wir haben schon oben betont, dass ein derartiges Resultat bei der Neuroplastik am Menschen wegen der stets vorhandenen hochgradigeren Quetschung der Nervenenden wohl kaum jemals erreicht werden kann.

Die Heilungsvorgänge bei der Greffe nerveuse haben wir in der oben angedeuteten Weise zu erklären versucht und wir haben hervorgehoben, dass sowohl durch die einfache Greffe nerveuse, wie durch die Nervenkreuzung und durch die combinirte Anwendung beider Verfahren die Heilung von Nervendefecten möglich sei.

Unter den Methoden der operativen Behandlung von Nervendefecten scheint mir ganz besonders die Bildung gestielter Läppchen empfehlenswerth zu sein, eine Methode, welche in jedem Falle sofort ausführbar ist. Um so mehr glaube ich dieses Verfahren empfehlen zu können, als es mir bei einer Patientin mit Substanzverlust im N. medianus und N. ulnaris die besten Dienste geleistet hat. Die Patientin hat den vollen Gebrauch ihrer gelähmt gewesenen Hand wiedererlangt. Der Fall, welcher bereits auf meine Veranlassung in der Dissertation von E. V. Oelsner mitgetheilt wurde, ist folgender:

Wilhelmine Schl. aus Weida, 23 Jahre alt, wurde am 15. Juli 1882 durch einen Sensenhieb an der Volarseite des rechten Vorderarms, etwa drei Finger breit oberhalb der Handgelenksfalte verwundet. Eine sachverständige Behandlung der Wunde fand nicht statt; ohne dass eine genauere ärztliche Untersuchung erfolgte, heilte die Wunde nach mehrwöchentlicher stärkerer Eiterung. Nach der Heilung war die rechte Hand vollständig unbrauchbar. Anfang November, also $3\frac{1}{2}$ Monate nach stattgehabter Verletzung kam Pat. in meine Behandlung.

Die nähere Untersuchung ergab folgenden Befund: Etwa drei Finger breit oberhalb der Handgelenksfalte findet sich an der Volarseite des rechten Vorderarmes eine von der Ulnarseite bis über die Mitte des Vorderarms reichende, querverlaufende, feste, breite Narbe. Es ist eine vollständige sensible und motorische Lähmung der rechten Hand im Gebiet des N. ulnaris und N. medianus vorhanden. Die Finger der rechten Hand zeigen die für Lähmung des N. ulnaris charakteristische Krallenstellung. Die gesammten Weichtheile der rechten Hand sind stark abgemagert, auch die Knochen sind

deutlich atrophisch. Die Interstitien der Metacarpalknochen stellen tiefere Aushöhlungen dar, ebenso sind die Muskeln des Kleinfingerballens und des Daumenballens stark atrophisch. Die active Beweglichkeit des kleinen Fingers ist vollständig aufgehoben, sämmtliche Finger können weder gespreizt, noch an einander genähert werden; die Beugung der 1. Phalanx und die Streckung der zweiten und dritten Phalanx sämmtlicher Finger ist unausführbar. Die Bewegungen des Daumens sind mit Ausnahme einer geringen Abduction in jeder Weise gestört, besonders also die Adduction an den Metacarpus des Zeigefingers, die Beugung und die Opposition. Auch die Bewegungen des Handgelenks sind in Folge der Narbencontraction an der Vola etwas behindert, am meisten die Dorsalflexion der Hand, während die Volarbeugung, die Abduction und Adduction activ und passiv besser ausgeführt werden können.

Die electrische Untersuchung ergiebt ebenfalls eine vollständige Lähmung der rechten Hand im Gebiete der beiden genannten Nerven (N. ulnaris und N. medianus). Die Musculi interossei sind nicht mehr erregbar, ebenso wenig die Muskeln des Kleinfingerballens. Von den Muskeln des Daumenballens sind nicht mehr erregbar der Musculus opponens, adductor, der Flexor pollicis brevis; eine deutliche Reaction ergiebt der M. flexor pollicis longus. Sehr kräftig reagiren bei directer Reizung und vom Nerven aus der Flexor carpi radialis et ulnaris, der Flexor communis superficialis und profundus u. s. w. Die Untersuchung der Sensibilität ergiebt, dass in der Vola manus mit Ausnahme der radialen Seite des Daumens jede Qualität der Empfindung erloschen ist. Am Dorsum manus ist die Sensibilität nur an der Ulnarseite des kleinen Fingers völlig aufgehoben, in dem Grenzgebiet des N. ulnaris nach dem N. radialis hin ist die Sensibilität nur abgeschwächt. Im Gebiet des N. radialis ist keinerlei Lähmung zu constatiren, dieser Nerv ist vollständig intact.

Die Untersuchung ergab somit eine vollständige motorische und sensible Lähmung der Hand im Gebiet des N. ulnaris und des N. medianus, peripher von der Verletzungsstelle an. Die von Létiévant beschriebene vicariirende Motilität war in dem vorliegenden Falle nicht vorhanden, vielleicht in Folge der ausgedehnten, mit der Umgebung fest verwachsenen Narbe. Der N. radialis war intact, aber die Streckbewegungen der Hand und Finger waren durch die Narbencontractur an der Vola etwas behindert. Da somit eine Durchtrennung des N. ulnaris und N. medianus durch den vor $3^1/_2$ Monaten stattgefundenen Sensenhieb angenommen werden musste, so wurde am 14. November 1882, also 4 Monate nach der Verletzung, unter Esmarch'scher Blutleere die Narbe behufs Ausführung der Nervennaht am N. ulnaris und N. medianus gespalten. Es ergab sich, dass die beiden Nerven vollständig durchtrennt waren. Die Nervenstümpfe waren mit der Umgebung ziemlich fest verwachsen, besonders die peripheren Enden. Die centralen Nervenstümpfe waren in hohem Grade kolbig verdickt. Die Nervenenden wurden aus ihrer Umgebung losgelöst und angefrischt. Der Abstand der Nervenstümpfe sowohl am N. ulnaris, wie N. medianus betrug $4^1/_2$ Ctm., auch nach stärkster Volarflexion des Handgelenks war es unmöglich, die Nervenenden durch die Naht zu vereinigen. Ich half mir daher damit, dass ich aus beiden

Nervenenden des N. ulnaris und N. medianus gestielte Läppchen ausschnitt, dieselben in den Defect umschlug und durch je 2 feine Catgutnähte vereinigte.

Sodann waren die Sehnen des oberflächlichen und tiefen gemeinschaftlichen Beugers zu einem festen Sehnenknäuel verwachsen. Dieser Sehnenknäuel wurde zuerst in horizontaler Richtung gespalten, sodass die Sehnen des oberflächlichen und des tiefen Beugers von einander frei wurden, sodann wurden für die einzelnen Finger der Länge nach Sehnenfäden ausgeschnitten.

Drainage, Naht, antiseptischer Carbolmullverband in volarflectirter Stellung der Hand (mittelst Schusterspan). Heilung der Wunde fieberlos per primam. 14 Tage nach der Operation, nach Vernarbung der Operationswunde, begann die Nachbehandlung. Dieselbe bestand in der Vornahme passiver Bewegungen der Hand und Finger, in Massage und in der täglichen Anwendung der Electricität (beide Stromesarten). Mitte December, 4 Wochen nach der Operation wurde zum ersten Male eine Besserung der Sensibilität und des Tastvermögens in den gelähmt gewesenen Gebieten des N. ulnaris und N. medianus constatirt, Nadelstiche wurden im ganzen Gebiet der beiden genannten Nerven dumpf gefühlt und zum Theil richtig localisirt. Die motorische Lähmung war aber noch genau dieselbe, wie vor der Operation. Die Nachbehandlung durch Massage und Electricität wurde energisch fortgesetzt. Die Sensibilität nahm in der Folge langsam aber continuirlich zu. Am 20. Jan. 1883, also etwa 9 Wochen nach der Operation wurde zuerst ein geringer Grad von activer Beweglichkeit der Finger im Gebiet des N. ulnaris constatirt. Von dieser Zeit an besserte sich nun unter fortgesetzter, täglich vorgenommener Electrisirung die Motilität von Tag zu Tag in ganz auffälliger Weise. Ende Februar, also etwa 14 Wochen nach der Operation, war Pat. so weit hergestellt, dass sie grössere Gegenstände, z. B. ein Trinkglas, und auch kleinere, z. B. eine Pincette, eine Feder ergreifen und festhalten konnte. Die Sensibilität war zu dieser Zeit fast normal, nur an den Spitzen des 2. und 3. Fingers klagte Patientin noch über ein Gefühl von Taubheit. Die Beweglichkeit der Hand resp. der Finger nahm dann in der Folge immer mehr zu, besonders auch wurden die Spreizbewegungen der Finger mit nachfolgender Adduction immer besser. Im November 1883, also 1 Jahr nach der Operation schrieb mir Patientin mit der gelähmt gewesenen Hand einen Brief und theilte mir zu ihrer Freude mit, dass ihre rechte Hand nunmehr wieder zu allen Arbeiten brauchbar sei, fast eben so gut, wie die linke, dass die Beweglichkeit der Finger in jeder Weise gut sei, nur „das Gefühl“ an den Spitzen des 2. und 3. Fingers sei noch nicht so, wie an der linken Hand, diese Fingerspitzen seien noch etwas „taub“.

Auf Grund dieser meiner eben mitgetheilten Beobachtung glaube ich die Bildung gestielter Läppchen aus beiden Nervenstümpfen oder eines einzigen gestielten Läppchens aus dem centralen Nervenstumpfe für die operative Behandlung von Nervendefecten empfehlen zu dürfen. Ich halte diese Methode für die einfachste und ich würde die-

selbe in jedem Falle von Substanzverlust an peripheren Nerven wieder zuerst versuchen. —

Zum Schluss will ich nicht unterlassen hervorzuheben, dass zuweilen sich sogar ausgedehntere Nervendefecte spontan regenerirt haben. Einzelne seltene Beobachtungen sind geradezu überraschend, sie beweisen, dass hier und da die Regenerationsfähigkeit der peripheren Nerven auch beim Menschen wider Erwarten gross ist.

So hat z. B. Notta*) über nachfolgenden, in seiner Art gewiss sehr seltenen Fall von spontaner Regeneration eines grösseren Nervendefectes berichtet.

Einer 19jähr. Frau wurden durch ein gezähntes Maschinenrad 6 Ctm. über der linken Ellenbeuge sämmtliche Weichtheile des Oberarmes incl. Gefässe und Nerven bis auf den Knochen durchtrennt, mit Ausnahme des dem langen Kopfe des Biceps zugehörigen Muskelbauches; die Wundränder klafften 4 Ctm., jede Bewegung und Empfindung der Hand und der Finger waren aufgehoben; Radial- und Ulnarpuls fehlten. Annäherung des Vorderarmes gegen den Oberarm durch den Biceps war möglich. Nach 24 Tagen Heilung der Wunde ohne besondere Störung. Hand und Vorderarm magerten in der Folgezeit immer mehr ab, die Extensoren waren vollständig gelähmt, die Finger in die Hand eingekniffen, Flexoren kaum bewegungsfähig. Nach 20 Monaten etwa begann die motorische und sensible Lähmung sich zu bessern. Die Besserung nahm dann im Verlauf der nächsten 6 Monate so zu, dass der Arm an Kraft der Muskelarbeit und hinsichtlich der Sensibilität dem gesunden gleichkam. Notta berechnet die Grösse des Substanzverlustes an den Nerven auf je 5 Ctm., da voraussichtlich noch 1 Ctm. Nervensubstanz bei Heilung der Wunde durch Eiterung zu Grunde gegangen sein dürfte.

von Langenbeck**) und Hueter***) beobachteten eine spontane Wiederherstellung der Leitung nach Zertrümmerung des Plexus brachialis bei einem preussischen Officier, welcher durch eine Kartätschenkugel beim Sturme auf die Düppeler Schanzen am 18. April 1864 verwundet wurde. Die linke Lunge war in ausgedehnter Weise verletzt, die erste Rippe zersplittert, desgleichen zum Theil die Clavicula und Scapula. Trotz dieser hochgradigen Verletzung kam Pat. mit dem Leben davon, und im September desselben Jahres sah von Langenbeck den Pat. mit vernarbter Wunde wieder, der Arm war aber vollständig gelähmt; jede Bewegung und jede

*) Notta, Arch. gén. 6. Sér. XX. p. 5. Juillet 1872.
**) von Langenbeck, Verhandlungen der Deutschen Gesellschaft für Chirurgie. V. Congress. I. S. 106.
***) C. Hueter, Ebendas. S. 112.

Gefühlsempfindung war aufgehoben. Pat. wurde dann von Remak und M. Meyer einer electrischen Behandlung unterworfen. Nach Verlauf von $1\frac{1}{2}$ Jahren stellte sich die Function des Armes wieder her. Hueter hat den Kranken dann im Frühjahre 1866 gesehen, er konnte wieder Gegenstände mit den Fingern fassen und bat um ein ärztliches Zeugniss, dass er felddienstfähig sei. Auf Grund dieses Zeugnisses trat der Officier dann wieder in den activen Dienst und machte ohne Zwischenfall den Feldzug 1866 in Böhmen mit. Später ist derselbe dann bei Wörth 1870 als Bataillons-Commandeur an der Spitze seines Bataillons gefallen.

Sapolini endlich sah nach einer Angabe von Weir Mitchell*) spontane Regeneration eintreten, nachdem ein 7 Zoll langes Stück aus dem N. radialis wegen Neuralgie resecirt war. Nach etwas mehr als 6 Monaten stellte sich die willkürliche Extension der Hand bis zur Geradestreckung, später auch bis zur Ueberstreckung wieder her; die Sensibilität war nur in sehr geringem Grade beeinträchtigt gewesen. Nach $2\frac{1}{2}$ Jahren sollte der Nerv wegen recidivirender Neuralgie wieder durchschnitten werden und wurde derselbe daher wieder an derselben Stelle wie zuvor blossgelegt. Es zeigte sich, dass die Continuität des Nerven wieder vollständig hergestellt war. Es wurde ein 3 Zoll langes Nervenstück ausgeschnitten, und die mikroskopische Untersuchung der Nervennarbe ergab vollständige Regeneration.

Auch bei Thieren hat man in seltenen Ausnahmefällen spontane Regeneration grösserer Nervendefecte beobachtet. Tiedemann**), welcher zahlreiche Versuche über die Nervenregeneration anstellte, hat u. A. folgende bemerkenswerthe Beobachtung mitgetheilt. Er legte bei einem Hunde im August 1827 das Armnervengeflecht in der Achselhöhle bloss, durchschnitt die einzelnen Nerven und excidirte aus jedem ein Stück von 10—12‴. Es erfolgte eine vollständige Lähmung des Gefühls- und Bewegungsvermögens an der betreffenden Extremität, aber im Laufe der Jahre 1827 und 1828 kehrten Empfindung und Bewegung wieder vollständig zurück. Im Juni 1829 wurde der Hund getödtet. Es zeigte sich, dass die knotig angeschwollenen Nervenstümpfe wieder durch

*) L. Weir Mitchell, Americ. Journ. N. S. CXLII. p. 321; Schmidt's Jahrbb. Bd. 173. S. 54.

**) Tiedemann, Zeitschrift für Physiologie. 1831. Bd. 4. Heft 3. S. 68.

markhaltige Nervenfasern verwachsen waren. Schiff*) hat noch nach Excision von 5 Ctm. aus dem N. vagus eines Hundes nach einigen Monaten vollständige Wiederherstellung der Leitungsfähigkeit desselben gesehen, ohne dass etwa die Nervenstümpfe durch die Naht vereinigt worden wären. Nach den Untersuchungen von Sticker**) bleibt nach Excision eines 8‴ langen Nervenstückes aus dem N. ischiadicus die spontane Regeneration gewöhnlich aus, nach Substanzverlust von 4‴ erfolgt dieselbe fast regelmässig.

Die spontane Regeneration eines nennenswerthen Nervendefectes ist aber am Menschen immerhin selten. Die so rasche und so häufige Wiederkehr der Neuralgieen nach Neurectomieen ist bekanntlich nicht die Folge einer etwa stattgefundenen spontanen Regeneration an der Operationsstelle, sondern ist im Wesentlichen durch die vicariirende resp. rückläufige Sensibilität bedingt. Selbst nach Ausreissung des ganzen peripheren Nervenstumpfes, welche ich womöglich stets bei Neuralgieen nach der Durchschneidung des Nerven vornehme, habe ich einmal relativ schnell genau dieselben Schmerzen wie vor der Operation wieder auftreten sehen.

In jedem Falle von Substanzverlust an einem gemischten oder rein motorischen Nerven empfiehlt es sich, operativ vorzugehen. Auch wenn Jahre seit der Verletzung verflossen sind, ist es vielleicht noch möglich, durch ein zweckmässiges Operationsverfahren und durch eine reactionslose aseptische Wundheilung ein befriedigendes Resultat zu erzielen. Durch die Nervennaht, bei welcher allerdings die Verhältnisse günstiger liegen, hat man ja noch 9 Jahre nach der Durchtrennung des Nerven Wiederherstellung der Leitung erzielt. Auch bei der operativen Behandlung von Nervendefecten wird, wie ich glaube, die moderne Chirurgie ihre grossen Vorzüge vor der Chirurgie der vorantiseptischen Zeit durch bessere thatsächliche Erfolge beweisen.

Für die operative Behandlung von Nervendefecten empfehle ich die Bildung gestielter Läppchen aus den Nervenenden auf Grund meiner oben mitgetheilten Beobachtung als durchaus zweckmässige Operationsmethode. Auch bei Sehnen-, Muskel- und Knochendefecten ist die Bildung gestielter Lappen durchaus empfehlenswerth.

*) Schiff, Gaz. méd. 1859. No. 49.
**) L. Sticker, J. Müller's Archiv. 1834. Heft 2.

XVI.

Chirurgische Erfahrungen über die Tuberculose.

Thesen und Controversen

von

Richard Volkmann.*)

M. H.! Zwei grosse Reihen von Thatsachen und Erfahrungen sind es, welche, wie ich glaube, heutzutage die Anschauungen der grossen Masse der Aerzte über den klinischen Charakter und die klinische Bedeutung der Tuberculose bestimmen:

Erstens: der fast regelmässig tödtliche Ausgang, oder die zum mindesten ungeheueren Gefahren, welche die tuberculösen Erkrankungen der inneren Organe, besonders der Lungen, des Kehlkopfes und des Darmes bedingen. Die Lehre der Tuberculose hat sich aus den Erfahrungen über die Lungenschwindsucht heraus entwickelt. Noch jetzt fällt es vielen Aerzten schwer, bei einem Individuum, das an irgend einer tuberculösen Erkrankung leidet, nicht sofort an eine wahrscheinlich schon bestehende, oder wenigstens in naher Aussicht stehende Lungentuberculose zu denken.

Zweitens: die zum allgemeinen Durchbruch gekommene Ueberzeugung, dass die Tuberculose wirklich eine Infectionskrankheit ist; dass die Impfung und die directe Injection tuberculöser Massen in's Blut die acute allgemeine Miliartuberculose erzeugen, und dass in dem Tuberkelbacillus der unzweifelhafte Träger dieses Virus gefunden ist.

Aber die Erfahrungen, welche der innere Kliniker, dem die sog. edeleren Organe anvertraut sind, zu machen Gelegenheit hat,

*) Dem Congresse zur eventuellen Benutzung bei einer Discussion über dieses Thema vorgelegt.

können für die durch das gleiche Gift erzeugten Erkrankungen von Organen, Körpertheilen und Geweben keine Geltung verlangen, die sich eben diesem Gifte gegenüber in total anderen und sehr viel günstigeren physiologischen Bedingungen befinden, und welche für die Erhaltung des Gesammtorganismus von keinem directen Belang sind. Es ist daher nicht zu verwundern, wenn sich die Erfahrungen der inneren Aerzte und der Chirurgen in vielen Punkten nicht decken.

Und die Impfung mit tuberculösem Material, oder mit Reinculturen des Tuberkelbacillus, sowie die directe Einbringung derselben in das Blut, haben zwar das Verständniss der Vorgänge bei der acuten, allgemeinen Miliartuberculose ausserordentlich gefördert, aber sie sind nicht im Stande gewesen, örtlich Processse zu erzeugen, welche den tuberculösen Herderkrankungen auch nur anatomisch, geschweige denn in Betreff des klinischen Verlaufes identisch wären. Die tuberculösen Erkrankungen aller Organe und Orte führen doch nur in einer relativ geringen Quote der Fälle zur allgemeinen Infection, und auch dann mehr zufällig, in Folge besonders ungünstiger localer Verhältnisse, und erst nach längerer, oft langer Zeit, während welcher der Process durchaus den örtlichen Charakter behielt. Schlüsse und Erfahrungen, die von der Impf- und von der allgemeinen acuten Miliartuberculose abgeleitet wurden, ohne Weiteres auf die Herdtuberculose zu übertragen, halte ich für unzulässig.

Um so wichtiger erscheint unter diesen Umständen die Thatsache, dass durch die Untersuchung der letzten etwa 15 Jahre das Gebiet der tuberculösen Erkrankungen, mit denen der Chirurg zu thun hat, colossal erweitert wurde, — insofern eine grosse Zahl von Störungen, mit denen er tagtäglich zu thun hat, als der Tuberculose zugehörig erkannt wurden — dass, sage ich, der Chirurg jetzt fast mehr mit dieser Krankheit zu thun hat, als der innere Arzt.

Und die Position, in der wir Chirurgen bei dem Studium und bei der Behandlung der Tuberculose uns befinden, ist eine enorm begünstigte gegenüber der der internen Aerzte. Nicht nur, dass wir die erkrankten Organe direct vor Augen haben — wir schneiden in die tuberculösen Gewebe hinein und besichtigen sie. Wir sind oft im Stande den ganzen Herd und selbst seine nächste Umgebung frei zu legen. Viele unserer Operationen sind ja bei dem gegen-

wärtigen Stande unseres Könnens und Dürfens geradezu als Autopsien in vivo zu betrachten. Wir entfernen die tuberculös erkrankten Gewebe, oder selbst das ganze Organ, und untersuchen beide, während der Kranke fortlebt und weiter beobachtet wird. Wir sind in der Lage physikalisch, chemisch und thermisch wirkende Agentien — Heilmittel aller Art — direct auf die tuberculös erkrankten Gewebe zu appliciren und ihre Wirkungen zu beobachten.

Eine grosse Zahl von Fragen, welche eine der wichtigsten Erkrankungsformen der Menschheit betreffen, wird daher in der nächsten Zeit vorwiegend von den Chirurgen gelöst werden müssen.

Von diesen Gesichtspunkten geleitet, haben wir uns die Frage vorgelegt, ob es nicht rathsam sei, in dieser Versammlung einmal die Anschauungen der deutschen Chirurgen über die Tuberculose festzustellen, und unsere Erfahrungen über dieselbe zu discutiren. Wir sind der Ansicht, dass eine eingehende Besprechung an diesem Ort die Ansichten klären, mancherlei Neues zu Tage fördern und die Lücken unseres Wissens schärfer hervortreten lassen wird. Wir hegen aber auch die Hoffnung, dass eine derartige Besprechung der Ausgangspunkt einer Reihe wichtiger neuer Arbeiten über den bezüglichen Gegenstand werden würde.

Theilen Sie, meine Herren, diese Ansichten, geben Sie sich den gleichen Erwartungen hin, so würde ich bereit sein, Ihnen eine gedrängte Uebersicht über das grosse Gebiet, um das es sich hier handelt, vorzulegen.

Von der Anfangs geplanten einfachen Aufstellung von Fragen, die der Gesellschaft zur Discussion vorgelegt würden, habe ich freilich Abstand nehmen müssen, nachdem ich mich ernstlich mit der Aufgabe beschäftigt. Die Fragen, welche die Gesellschaft discutiren will, müssen von ihr selbst formulirt werden. Ihre, auch nur vorläufige, Aufstellung kann nicht von einem Einzelnen ausgehen. Dazu ist das Gebiet zu gross; dazu gehen die Ansichten vielfach noch zu weit auseinander. Der Einzelne würde hier doch nicht im Stande sein, den Bedürfnissen der Gesammtheit hinreichend Rechnung zu tragen, und doch zu sehr persönlich Gefärbtes bringen.

Doch habe ich in dieser Ihnen vorzulegenden Uebersicht versucht, die Punkte schärfer hervortreten zu lassen, welche mir eine Fragestellung wünschenswerth erscheinen lassen. Finden Sie

Manches zu dogmatisch und allzusehr auf individuellen Anschauungen und Erlebnissen basirt — so ist, glaube ich, der Schade kein allzu grosser. Desto lebhafter wird sich, sei es in der Abweisung, sei es in der Zustimmung, die Discussion entwickeln; desto grössere Vortheile werden uns Allen aus ihr erwachsen.

A. Die tuberculösen Erkrankungen der verschiedenen Gewebe und Organe.

I. Tuberculose der äusseren Hautdecken und des Zellgewebes.

1) Der Lupus ist eine echte Hauttuberculose, jedoch als eine besondere Form derselben zu betrachten, die häufiger auch bei wenig oder nicht hereditär belasteten Individuen vorkommt. Er ist klinisch durch seine grosse Neigung zum örtlichen Recidiv ausgezeichnet, die den übrigen Hauttuberculosen fehlt. Uebergänge des Lupus zu diesen letzteren kommen vor. Die Prognose ist bei den Uebergangsformen in Betreff der localen, dauernden Heilung günstiger, in Betreff des späteren Auftretens gleichwerthiger (tuberculöser) Processe an anderen Orten und in anderen Geweben und Organen, schlechter.

2) Die vom Lupus zu trennenden tuberculösen Geschwüre der äusseren Haut entsprechen meist den scrophulösen Ulcerationen der früheren Schriftsteller. Sie kommen sehr vorwiegend bei Kindern und jugendlichen Individuen vor, sind aber, wenn man von den Fällen abstrahirt, wo sie sich secundär aus tuberculösen Lymphdrüsenabscessen und tuberculösen Gelenk- und Knochenfisteln entwickeln, gerade nicht allzu häufig. Sie sind fast ausnahmslos durch chirurgische Eingriffe dauernd, und ohne dass ein örtliches Recidiv einträte, zu heilen.

3) Die primäre Tuberculose und die aus ihr hervorgehenden primären tuberculösen Abscesse der tieferen, namentlich intermusculären, parossalen und paraarticulären Bindegewebsschichten sind sehr selten und nur mit grosser Vorsicht zu diagnosticiren. In der grossen Mehrzahl der Fälle hängen derartige Abscesse mit specifischen Knochen-, Gelenk- oder Lymphdrüsen-Affectionen zusammen, welche die primäre Erkrankung bildeten. Die gegenwärtige Behandlung dieser Abscesse mit breiter

Spaltung und Ausschabung lässt diesen Zusammenhang meist leicht erkennen. Wo er auf dem Operationstische nicht nachweisbar ist, darf nicht vergessen werden, dass, namentlich an den Knochen, die tuberculösen Herde, von denen jene scheinbar primären Zellgewebstuberculosen und paraarticulären Abscesse ausgehen, oft ausserordentlich klein sind, und leicht übersehen werden; und weiter, dass die Abscesse nicht selten so spät erscheinen, dass inzwischen das sie veranlassende Knochenleiden schon ausgeheilt ist.

Dies gilt ganz besonders für die Congestionsabscesse bei Spondylitis (tuberculöser Caries der Wirbelsäule). In günstigen Fällen kann man nach breiter Incision, Auswaschung mit Antisepticis, wenige Tage dauernder Drainage und Compression der Wandungen, diese Abscesse durch eine Art prima intentio, und ohne dass später ein Rückfall erfolgt, heilen. Von 57 in den letzten Jahren breit geöffneten Congestionsabscessen bei Spondylitis mit Gibbusbildung wurden von mir 23 prima intentione geheilt, indem die Drains nach wenigen Tagen entfernt wurden. Dies beweist, dass vom Knochen dem Abscesse kein Eiter und keine Producte des Zerfalls tuberculöser Gewebe mehr zugeführt wurden.

4) Als primäre Erkrankung kommt die Zellgewebstuberculose besonders im Panniculus adiposus kleiner Kinder vor. Es bildet sich, gleichzeitig oder rasch hintereinander, eine Anzahl fester, flacher Knoten unter der Haut (Gommes tuberculeuses), die bald einschmelzen und weich werden, meist aber rasch die Haut in den Bereich der Erkrankung ziehen, so dass dieselbe blauroth und die Fluctuation deutlicher wird, bis Aufbruch erfolgt. Ich habe in meinen Vorlesungen diese Form seit einer Reihe von Jahren als furunculöse Form der Haut- und Zellgewebstuberculose bezeichnet. Bei frühzeitiger Incision mit Entleerung des Eiters, der nicht selten vorhandenen grossen Pfröpfe verkästen und abgestorbenen Bindegewebes, sowie der der Wand anhaftenden fungösen Granulationen, heilen diese Abscesse rasch ohne örtliches Recidiv.

Allerdings breitet sich zuweilen an einzelnen Knoten der Process, statt nach der Haut, nach der Tiefe zu aus, und es entstehen grössere tuberculöse Abscesse unter den unveränderten Hautdecken. Hier handelt es sich also sicher um eine Form tuberculöser Zellgewebsabscesse, die weder mit erkrankten Knochen,

Gelenken und Sehnenscheiden, noch mit Lymphdrüsenaffectionen zusammenhängen.

5) Die tuberculösen Abscesse sind, sobald sie einige Zeit bestehen, gleichgültig ob sie primäre tuberculöse Erkrankungsformen des Bindegewebes darstellen, oder ob sie in der mehrfach erwähnten Weise mit Gelenk- oder Knochenaffectionen zusammenhängen, stets von einer eigenthümlichen violett-grauen oder gelb-grauen, opaken Membran ausgekleidet, die bis zu mehreren Millimetern dick wird, namentlich in ihren inneren, vom tuberculösen Eiter bespülten Schichten relativ gefässarm ist, und eine unzählige Masse miliarer Tuberkel enthält, so dass sie nicht selten ausschliesslich aus ihnen zu bestehen scheint. Diese Abscessmembran lässt sich von der Umgebung (Untergrund) mit grösster Leichtigkeit abwischen und abschaben und oft in Quadratzollgrossen Fetzen ablösen. Die Gewebe, welche den Untergrund bilden, sind, abgesehen von einer leichten reactiven Induration, völlig gesund. So gut wie niemals erstrecken sich diffuse tuberculöse Eruptionen und käsige Infiltrationen in diese Nachbargewebe hinein. In sicher mehr wie tausend Fällen breit gespaltener und am Lebenden untersuchter derartiger tuberculöser Abscesse habe ich nur zweimal ein diffuses Hineindringen der Tuberculose in die Musculatur, welche die Wand dieser Abscesse bildete, beobachtet.

Wo man bei der Incision von Abscessen mit käsigem Inhalt auf diffuse Verkäsungen des Muskelfleisches selbst stösst, handelt es sich gewöhnlich um Syphilis und käsig erweichte Gummigeschwülste. Die erkrankten Gewebe setzen hier auch dem scharfen Löffel den grössten Widerstand entgegen und lassen sich nicht einfach wegwischen, oder, selbst bei Anwendung grösserer Gewalt, rein wegschaben. Die charakteristische Abscessmembran fehlt. Beide hier angegebenen Zeichen dienen auch mit zur Erkenntniss in die Musculatur eindringender, zuweilen an tuberculöse Abscesse erinnernder actinomycotischer Herde.

Die charakteristische Abscessmembran kommt nur bei tuberculösen Abscessen vor und ist demnach als ein absolut sicheres diagnostisches Kriterium zu betrachten.

6) Das Gebiet der nicht tuberculösen chronischen und sog. kalten Abscesse, wie sie namentlich im Verlauf von und nach Infectionskrankheiten vorkommen, muss durch neue Unter-

suchungen abgegrenzt werden. Jedenfalls ist es ein sehr viel kleineres, als das der tuberculösen Abscesse.

II. Tuberculöse Erkrankungen der dem Chirurgen zugänglichen Schleimhäute.

7) Tuberculose der Zunge. Die Tuberculose der Zunge kommt theils in der Form von Geschwüren vor, die bald mehr den torpiden, bald mehr den fungösen Charakter haben, theils in der Form von tiefgreifenden Knoten, die allmälig central erweichen. Solitäre tuberculöse Zungengeschwüre mit fungösen Wucherungen und etwas indurirter Umgebung werden leicht mit Krebs verwechselt, wenn die Störung bei älteren Individuen auftritt. Zweimal habe ich selbst diesen diagnostischen Fehler begangen, und wurde der Irrthum erst nach der Exstirpation des kranken Zungentheiles durch die mikroskopische Untersuchung festgestellt. Der spätere Verlauf bestätigte diese Untersuchungen. — Dagegen wird die knotige Form der Zungentuberculose im Beginn oft kaum von gummösen Affectionen der Zunge zu unterscheiden sein. Im späteren Verlauf wird die käsig-eitrige Einschmelzung des Knotens und die Umwandlung in einen charakteristischen Abscess, die Art des Aufbruches und der ganze fernere Gang der Erkrankung auch hier keinen Zweifel über den Charakter und die Bedeutung der Störung aufkommen lassen.

Von den von mir, theils durch Ausschabung und Application des Thermocauters, theils durch Exstirpation eines Zungenkeiles operirten Kranken ist wohl die grosse Mehrzahl später an Lungentuberculose zu Grunde gegangen, einige sind jedoch sicher Jahre lang völlig gesund geblieben, selbst wenn sie Individuen aus stark hereditär belasteten Familien betrafen.

Ob es an der Zunge tuberculöse Processe giebt, die mehr dem Lupus zuzurechnen sind, steht dahin.

Zweimal habe ich bei der Autopsie von Kranken, die an Knochentuberculose litten und an Lungenphthise zu Grunde gingen, die ganze Zungenoberfläche mit ganz flachen stecknadelkopf- bis linsengrossen confluirenden tuberculösen Ulcerationen, zwischen denen überall charakteristische miliare Knötchen lagen, besetzt gefunden. Der Process war erst in den letzten Wochen vor dem Tode entstanden und für einen aphthösen gehalten worden.

8) Die Tuberculose des Rachens und Gaumens habe ich fast nur bei jugendlichen Individuen, um die Zeit der Pubertätsperiode und bald nach derselben, gesehen. Flache, linsengrosse und grössere confluirende Geschwüre mit gelbem Grunde, die sich von den Gaumenbögen aus über die hintere Rachenwand und die ganze hintere Fläche des Gaumensegels ausdehnen. Bei scharfer Beleuchtung kann man zwischen den einzelnen Geschwüren meist die miliaren Körner liegen sehen.

Die Affection wird leicht für congenitale Syphilis gehalten.

Die ausgedehnten Verwachsungen des narbig geschrumpften Gaumensegels mit völligem oder fast völligem Abschluss des Pharynx von der Nasenhöhle und gewisse Formen der narbigen Pharynxstenose dicht über dem Kehlkopf, sind häufiger auf verheilte tuberculöse Geschwüre, als auf Syphilis zurückzuführen. Letztere setzt in ihren schweren Formen am Gaumen mehr Defecte, die Tuberculose dagegen leichter ausgedehnte ulcerirende Flächen, welche eben die spätere Verwachsung begünstigen.

Die energische chirurgische Behandlung ist leichter zu instituiren und entschieden aussichtsvoller, als bei Larynxtuberculose. Die meisten Kranken gehen zwar wohl ebenfalls an Lungenaffectionen zu Grunde, ehe die Pharynxtuberculose geheilt ist, wenn sie nicht schon vorher brustkrank waren, aber dauernde Heilungen bei frühzeitiger localer Behandlung mit Aetzmitteln, Ferrum candens, Ausschabung etc. kommen unzweifelhaft vor und sind von mir wiederholt beobachtet worden.

9) Es giebt eine Ozaena tuberculosa, welche auf der Bildung echter tuberculöser Geschwüre in der Nasenschleimhaut beruht und scharf von der unendlich häufigeren sog. Rhinitis scrophulosa, die nur auf katarrhalischen Zuständen beruht, zu trennen ist. Noch seltener führen primäre Tuberculosen des knöchernen Gerüstes der Nase, besonders des Oberkiefers, secundär zur Infection und specifischen Erkrankung der Nasenschleimhaut.

10) An den Lippen habe ich zweimal schwere tuberculöse (nicht lupöse) Ulcerationen gesehen. Einmal bei einem jungen Mädchen mit multipler Herdtuberculose und gesunden Lungen; einmal bei einer älteren Frau. Im ersten Falle wurde das tiefgreifende Geschwür durch eine Keilexcision beseitigt, im zweiten die flachere, durch oberflächliche Aetzungen maltraitirte, mit dicken

Borken bedeckte und von sclerosirten Bindegewebslagen umgebene Ulceration für ein Carcinom gehalten. Hier wurden Excision und Plastik nothwendig.

11) Fistula ani. Ein Theil der Mastdarmfisteln hat von vornherein die Bedeutung tuberculöser Geschwüre. Die von den älteren Chirurgen so sehr betonten Beziehungen der Mastdarmfistel zur Lungentuberculose erklären sich durch diese Thatsache oder werden vielmehr durch dieselbe corrigirt. Die tuberculöse Mastdarmfistel unterscheidet sich von der nicht specifischen durch ihre Neigung zur Bildung grosser Mengen fungöser Granulationen, weitgehender Ablösung der Schleimhaut und Unterminirung der äusseren Haut, sowie sinuöser Abscesse.

Die Behandlung muss daher die der tuberculösen Abscesse sein: ausgiebige Spaltung, Ausschabung der fungösen Granulationen, Abtragung dünner Haut- und Schleimhauträuder; offene Behandlung mittelst Tamponnade mit antiseptischem Mull, besonders Jodoform-Tamponnade. In rebellischen Fällen ausserdem noch energische Cauterisation mit dem Ferrum candens.

12) Das Analogon der tuberculösen Mastdarmfistel bilden die seltenen Fälle von schleichend sich entwickelnder Perityphlitis, welche bei sonst noch gesunden Individuen, die namentlich auch bis dahin kein Zeichen von Darmtuberculose dargeboten haben, nach der Perforation eines vereinzelten specifischen Darmgeschwüres entstehen und in gleicher Weise mit Bildung grosser tuberculöser Abscesse, vielfacher Fisteln und weiter Hautablösungen, sowie mit der Production massenhafter tuberculöser (fungöser) Granulationen verlaufen.

III. Tuberculosen des Uro-Genitalapparates.

13) Die Tuberculose des Hodens wird zwar vorwiegend im jugendlichen oder reiferen Mannesalter beobachtet, kommt aber bis in das späteste Alter hinein vor. Doch giebt es bei alten Leuten noch eine einfach eiterige, chronisch verlaufende Orchitis und Epididymitis, die von der tuberculösen Form zu trennen ist. — Nach der tuberculösen Erkrankung des einen Hodens wird oft später — zuweilen erst nach Jahren — auch der andere Hode ergriffen. Aber selbst in den schwersten Fällen, wo der Nebenhode bereits völlig verkäst und destruirt und der Hode selbst von dichtgedräng-

ten Miliartuberkeln durchsetzt ist, bleiben nach der Ablatio testis die Operirten nicht allzu selten lange Jahre völlig gesund und bekommen weder in der Lunge, noch in anderen Organen neue tuberculöse Herde.

Es ist daher wünschenswerth, namentlich bei jüngeren Individuen, möglichst früh und ehe der Samenstrang erkrankt ist und der Process bis zur Prostata und Blase fortkriecht, die Castration vorzunehmen und sich nicht lange mit partiellen Resectionen, Ausschabungen und Cauterisationen aufzuhalten. In den benigner verlaufenden Fällen alter Leute mag eher ein derartiges conservatives und abwartendes Verfahren zu empfehlen sein.

Die erfolgte Erkrankung des Samenstranges stellt sich theils als eine gleichmässige Verdickung desselben, theils in der Form einzelner Weizenkornförmiger Anschwellungen im Verlaufe des Vas deferens dar.

14) Die Tuberculose der Blase, der Ureteren und der Nieren kennzeichnet sich als eine der typischsten und schwersten tuberculösen Erkrankungen überhaupt. Selbst in Fällen, wo der Process auf die Blase selbst localisirt blieb, dürften Heilungen bis jetzt nicht beobachtet sein. Der Nachweis von Tuberkelbacillen im Urin wird frühzeitigere, sichere Diagnosen ermöglichen.

Ob bei Tuberculose des Nierenbeckens und der Nieren operative Eingriffe, Nephrotomie und Nephrectomie, von reellem Nutzen für die Kranken sein können, steht dahin.

15) Ueber die Tuberculose der Vagina und des Uterus fehlen mir ausreichende eigene Erfahrungen, und dürfte die Behandlung dieser Affectionen wohl auch mehr den Gynäkologen von Fach zufallen.

16) Die Tuberculose der Mamma ist ausserordentlich selten; die klinische Diagnose wohl nur in den späteren Stadien möglich. Die Therapie hat in der Amputatio mammae und der Ausräumung der Achselhöhle zu bestehen, da die Lymphdrüsen der Achsel früh inficirt zu werden pflegen. Wichtig ist zu wissen, dass die chronische, indurative (nicht abscedirende) Mastitis zuweilen zu Lymphdrüsenschwellungen in der Achsel führt, die später tuberculisiren und zu Faustgrossen verkästen Drüsenconvoluten heranwachsen, ohne dass die Brustdrüse selbst tuberculös geworden wäre.

IV. Tuberculose der Knochen, Gelenke und Sehnenscheiden.

17) Alles, was bisher als Caries der Knochen, Pädarthrocace, Spina ventosa, scrophulöse Gelenk- und Knochenentzündung, Tumor albus, Fungus articuli, strumöse Gelenkaffection (Engl.), in neuester Zeit, nach dem Vorgange Billroth's, als fungöse Entzündung der Knochen und der Gelenke bezeichnet wurde, gehört mit verschwindenden Ausnahmen zur echten Tuberculose.

18) Als ätiologisches Moment für die Entstehung von chronischen Knochen- und Gelenkeiterungen kommt neben der Tuberculose eine Reihe weiterer Infectionskrankheiten in Betracht, von denen jedoch die meisten acut einsetzen und erst im weiteren Verlaufe chronisch werden.

Die häufigste derselben, die infectiöse Osteomyelitis, die ja sehr oft zur Vereiterung des Gelenks und zur Zerstörung der Gelenkknorpel führt, liefert ein so charakteristisches klinisches Bild, auch wenn sie nicht von Anfang an ganz acut und mit stürmischen Erscheinungen auftritt, dass höchstens bei der selteneren Form der Osteomyelitis epiphysaria oder bei der Localisation des Processes in den kurzen Knochen diagnostische Schwierigkeiten entstehen können.

Auch die Fälle von Gelenk- und Knocheneiterung bei Syphilis, acutem Gelenkrheumatismus und septischer Infection aller Art sind von den tuberculösen Formen meist leicht zu scheiden.

Schwierigkeiten hinsichtlich der Beurtheilung ihres Charakters machen hauptsächlich die sog. metastatischen Gelenkentzündungen nach acuten Exanthemen, sobald sie sich bis zur Vereiterung und Zerstörung des Gelenkes steigern. Ein Theil dieser Fälle hat einfach die Bedeutung septischer oder pyämischer Processe; in einem anderen Theile handelt es sich unzweifelhaft um Tuberculosen, die noch während des Bestehens des acuten Exanthems oder im unmittelbaren Anschluss an diese Erkrankung sich entwickeln und oft sehr acut einsetzen. Es fragt sich also, in wie weit bei acuten Exanthemen eitrige und destructive Gelenkentzündungen vorkommen, die wirklich durch das

specifische (exanthematische) Krankheitsgift hervorgerufen sind.

19) Die tuberculösen Gelenkentzündungen gehen primär entweder von den Knochen oder von der Synovialis aus.

Die primär ossale Form ist namentlich bei Kindern die erheblich häufigere. Sie beginnt mit der Bildung circumscripter tuberculöser Herde in den knöchernen Epiphysen, die in der Regel klein bleiben und den Umfang einer Erbse bis zu einer Haselnuss nicht überschreiten. Viel seltener sind diffuse käsige Infiltrationen grosser Strecken der Spongiosa. Die Störung ist also Anfangs gar kein Gelenk-, sondern ein Knochenleiden und kann ein solches bleiben, wenn die Erweichung und Vereiterung der tuberculösen Herde ausbleibt, oder wenn die Herde, statt in's Gelenk, extraarticulär durchbrechen.

Jedenfalls kann das rein osteopathische Stadium sich unbestimmt lange hinziehen, ehe die specifische Erkrankung resp. Infection des Gelenkes erfolgt. Diese geschieht erst, wenn die Producte des käsigen Zerfalls und der tuberculösen Knocheneiterung in das Gelenk gelangen.

Die tuberculösen Herde in der Spongiosa haben namentlich bei Kindern eine sehr grosse Neigung in toto zu mortificiren und sich als charakteristische, verkäste, concrementartige Sequester abzulösen. Der hierbei stattfindende Demarcationsprocess hat offenbar eine sehr günstige Wirkung, indem er eine Granulationsbarrière schafft, deren innerste Schichten zwar regelmässig von massenhaften Miliartuberkeln durchsetzt gefunden werden, die jedoch den anstossenden Knochen vor weiterer Infection schützt. Nur selten geben die in tuberculösen Knochenhöhlen liegenden verkästen Sequester und käsigen Eitermassen zu neuen (secundären) tuberculösen Eruptionen und Infiltrationen in der benachbarten Spongiosa Veranlassung.

Die tuberculösen Knochenherde sind nicht selten in mehrfacher Zahl (2—3 gewöhnlich nicht überschreitend) vorhanden, theils in derselben Epiphyse, theils gleichzeitig in beiden Gelenkenden. Sie haben gewisse Prädilectionsstellen, wie z. B. das Olecranon, die Pars iliaca des Acetabulum etc., die jedoch noch nicht durch genaue statistische Untersuchungen hinreichend festgestellt sind.

20) Die primär synoviale Form der tuberculösen Gelenk-

entzündungen kommt besonders bei Erwachsenen, namentlich älteren Leuten vor; sie bevorzugt einzelne Gelenke, z. B. das Knie.

Die miliaren Tuberkel, die dichtgedrängt die Synovialis durchsetzen, entwickeln sich entweder mit gleichzeitiger sehr starker Gefäss- und Granulationswucherung oder ohne diese. Im ersten Falle haben wir dann die gewöhnliche fungöse Form vor uns, im zweiten torpide Gelenkeiterungen, wie sie von den älteren Schriftstellern als kalte Abscesse der Gelenke etc. bezeichnet wurden. Diese zweite Form findet sich häufiger bei älteren Leuten und scheint eine besonders ungünstige Prognose zu bieten.

21) Zuweilen bilden sich an der Synovialis grössere isolirte Tuberkelknollen, die bis zur Grösse einer Mandel und selbst eines Taubeneies heranwachsen und förmlich gestielt in das Gelenk hineinragen können. Die übrige Synovialis kann dabei Anfangs von Tuberkeln frei sein, wird aber meist später von miliaren Eruptionen durchsetzt. Heilung nach Exstirpation des Knotens und kurzer Drainage des Gelenkes ist selbst in den letztgenannten Fällen möglich.

22) Wichtig ist die Frage, in wie weit ursprünglich nicht tuberculöse Gelenkentzündungen im weiteren Verlauf zu tuberculösen werden können. Zur Zeit ist dies nur für die selteneren, eventuell mit der Bildung von Reiskörpern (Corpuscula oryzoidea) verbundenen Fälle fibrinöser Synovitis und für chronische Hydropsieen mit hyperplastischer Fettzottenwucherung erwiesen. (Ueber die Gelenktuberculosen nach Distorsion besonders an Hand und Fuss siehe unten.)

23) Die tuberculösen Gelenkentzündungen, mögen sie primär von der Synovialis oder von den Knochen ausgehen, brauchen auch in den schwersten, zu ausgedehnten Knochendefecten führenden Formen (Caries sicca) keine Eiterung im Gelenk und keine Abscesse nach sich zu ziehen. Zuweilen aber hat die massenhafte Eruption von Tuberkeln im Gewebe der Synovialis einen starken wässerigen Erguss zur Folge: Hydrops tuberculosus.

24) Anlangend die Therapie der tuberculösen Gelenkentzündungen, so halte ich dafür, dass die parenchymatösen Injectionen mittelst der Pravaz'schen Spritze (Jodtinctur, Carbol, Sublimat, Arsenik etc.) bislang keine nennenswerthen Erfolge ergeben haben.

Auch die Punction des Gelenkes mit einem groben Troi-

cart (Bauchtroicart) und die nachfolgende Auswaschung mit desinficirenden etc. Stoffen ist nur in Ausnahmefällen wirksam (Hydrops tuberculosus etc.).

In Betracht kommen als operative Eingriffe hauptsächlich:

a) die Incision (wo möglich Doppelincision) und Drainage, mit oder ohne Ausschabung des Gelenkes mittelst des scharfen Löffels (Arthrotomie);

b) die totale Exstirpation der Gelenkkapsel nach grossem, das Gelenk wie zur Resection eröffnendem Schnitt, mit Zurücklassung der knöchernen Epiphysen und der Gelenkknorpel (Arthrectomie resp. Arthrectomia synovialis);

c) die Resection des Gelenkes mit gleichzeitiger Exstirpation der Gelenkkapsel, wobei immer noch von den Knochen die gesunden Partieen zurückgelassen und vielfach nur partielle oder wenigstens atypische Resectionen ausgeführt werden (Arthrectomia ossalis et synovialis).

Die Zurücklassung der schwer erkrankten „fungösen" Gelenkkapsel, die einfache Decapitation des Hüftgelenk- und Schulterkopfes, wie sie früher geübt wurde, ohne vollständige und sehr genaue Ausräumung der Pfanne sind zu verwerfen.

Für den Gebrauch des scharfen Löffels ist zu berücksichtigen, dass mit demselben zwar die mit dem kranken Gelenk oder den Knochenherden zusammenhängenden intermusculären, periarticulären und subcutanen Abscesse, die von jener charakteristischen, leicht ablösbaren Membran ausgekleidet sind, vollständig von allen tuberculösen Granulationen gereinigt werden können, und dass ferner auch am Knochen der scharfe Löffel sich ausreichend erweist, weil man das meist malacische Gewebe bis in die gesunde Spongiosa hinein ausschaben kann, dass aber das Gleiche an der tuberculös degenerirten Synovialmembran nicht möglich ist. Eine Abscessmembran, die sich leicht vom Gesunden abheben liesse, ist hier nicht vorhanden, und infiltriren die tuberculösen Ganulationen noch die fibrösen Lagen des Kapselbandes.

Es werden daher nach dem Gebrauch des scharfen Löffels, wenn die Synovialis schwer erkrankt war, sehr leicht Recidive entstehen. — Wo man ihn anwendet, operire man mit grossen Schnitten, welche die volle Einsicht gestatten und unter Blutleere,

und lasse eine sehr genaue antiseptische Desinfection und Nachbehandlung folgen.

25) Die Tuberculosen der Knochen ohne Betheiligung der grossen Gelenke werden klinisch hauptsächlich durch folgende Krankheitsbilder repräsentirt.

a) Die Spina ventosa (Pädarthrocace), flaschenförmige Auftreibungen der Phalangen der Finger und Zehen, doch auch der Metacarpal- und Metatarsalknochen, ausnahmsweise auch an der Ulna und am Radius oder selbst an Tibia und Femur, meist multipel auftretend und auf einer tuberculösen Osteomyelitis beruhend. Die Affection kommt nur bei Kindern in den ersten Lebensjahren zur Entwickelung und heilt, trotz ihrer Multiplicität, oft ohne Aufbruch, Eiterung und Sequesterbildung so aus, dass gar keine Störungen in der Form oder im Wachsthum der betroffenen Knochen zurückbleiben.

b) Die tuberculösen Eiterungen und Necrosen am Orbitaltheile des Oberkiefers mit den nachfolgenden charakteristischen Ectropieen der unteren Augenlider, vorwiegend ebenfalls bei jüngeren Kindern vorkommend.

c) Die kalten (tuberculösen) Abscesse am Schädel, die auf kleinen, meist in die Schädelhöhle penetrirenden, tuberculösen Necrosen der Schädelknochen beruhen. Meist bei Erwachsenen.

d) Die tuberculöse Caries der Rippen und endlich,

e) Die gewöhnliche Form der Spondylitis (Pott'scher Buckel). Indess würde, der Tradition in den Compendien entgegen, diese Affection viel besser zu den tuberculösen Gelenkentzündungen gestellt werden, da hier nach der meist frühzeitig eintretenden Zerstörung eines oder mehrerer Zwischenwirbelknorpel, dieselben ungünstigen Factoren in's Spiel treten, wie an den Gelenken: die Beweglichkeit der einzelnen Segmente gegeneinander, die Belastung durch das Körpergewicht, die fortschreitende Zerstörung sich gegenseitig drückender entzündeter Knochentheile, und die gegenseitige Infection derselben.

Hervorzuheben ist noch, dass die Tuberculose der Knochen bei Erwachsenen fast nie den Schaft der Röhrenknochen befällt, und dass eine an der Diaphyse sich entwickelnde chronische Ostitis und Periostitis hier also gewöhnlich auf andere Ursachen zurückzuführen ist (Syphilis, chronische Form der Osteomyelitis infectiosa).

26) Selbst die grössten, von tuberculösen Knochen und Gelenken kommenden Senkungsabscesse können ohne Gefahr breit incidirt werden, falls dies nur unter allen Cautelen der Antiseptik und der antiseptischen Nachbehandlung geschieht. Die frühzeitige Eröffnung dieser Abscesse ist wünschenswerth.

27) Die Wunden nach Gelenk- und Knochenoperationen wegen Tuberculose werden vor vollendeter Heilung oft wieder tuberculös; Fisteln und Draincanäle füllen sich mit „fungösen Granulationen", verheilte Partien der Wunde gehen wieder auf, neue tuberculöse Abscesse bilden sich. Hier ist eine sehr energische Behandlung mit erneuten Ausschabungen, Cauterisationen mit dem Thermocauter, breiten Spaltungen und besonders die Tamponnade der klaffend bleibenden, völlig gereinigten Wunde mit antiseptischem Mull (besonders Jodoform und Sublimat) zu empfehlen. Das letztere Verfahren dürfte wohl als das wirksamste zu bezeichnen, und in den schwersten Fällen nicht selten von vornherein, gleich nach den ersten Operation, einzuschlagen sein. Eine Uebertreibung dieses Princips der offenen Wundbehandlung würde ich nicht für gerathen halten, da man doch nach den bezüglichen Operationen oft die volle Prima intentio erreicht.

Die Hauptsache aber ist, dass man bei den Tuberculose-Recidiven in der Wunde nicht zu lange mit der Nachoperation wartet, damit nicht die Erkrankung räumlich eine zu grosse Ausdehnung gewinnt, und sofort wieder eingreift, wenn ein neuer Rückfall eintritt. Oft werden 4, 6 und mehr, in Zwischenräumen von wenigen Wochen vorgenommene Operationen, die den Krankheitsherd immer mehr verkleinern und circumscribiren, nothwendig, um endlich die volle und dauernde Heilung zu erreichen.

28) Es scheint, als wenn die Operation einer Gelenk- oder besonders einer Knochentuberculose, in Folge des Eintrittes des tuberculösen Virus in die eröffneten Blutbahnen, zuweilen die Entstehung einer acuten miliaren (meist mit Basilarmeningitis verlaufenden) Allgemeintuberculose veranlasse.

29) So lange die typischen Krankheitsbilder, welche die Alten mit den Namen des Tumor albus, der Arthrocace, des Pott'schen Buckels, der Spina ventosa etc. belegt hatten, bekannt sind, weiss man, dass diese Störungen selbst noch in den schwereren Fällen,

zumal bei Kindern, häufig spontan zur Ausheilung kommen, und dass die betreffenden Individuen mit den mehr oder weniger in ihrer Beweglichkeit und Function geschädigten Gliedern und mit den Narben, welche die Schwere und die Ausdehnung dieser Processe beweisen, selbst ein höheres Alter erreichen können. Da alle diese Störungen nur Formen der Gelenk- und Knochentuberculose darstellen, so ist es überhaupt nicht nothwendig, die Möglichkeit einer spontanen Heilbarkeit dieser letzteren zu discutiren.

30) Die Tuberculose der Sehnenscheiden kommt theils in der Form diffuser fungöser Erkrankungen derselben, theils in der solitärer Knoten (isolirter Tuberkel) vor. Da die Sehnenscheiden meist dicht an den Gelenken liegen, so ist nach erfolgtem fistulösen Aufbruch vor Verwechselung mit Gelenkcaries und Knochenaffectionen zu warnen. Therapie: Wegschneiden der erkrankten Sehnenscheide, Ausschabung etc.

V. Tuberculose der Lymphdrüsen.

31) Bei allen den bisher besprochenen tuberculösen Affectionen können die Lymphdrüsen, welche von der befallenen Körperregion her ihren Zufluss erhalten, inficirt werden und tuberculös erkranken. Ihre Erkrankung, die früher als scrophulöse Entzündung oder als käsige Degeneration bezeichnet wurde, ist eine echte Tuberculose.

Doch ist die Empfänglichkeit für das tuberculöse Virus und die Neigung zur tuberculösen Degeneration an den Lymphdrüsen der verschiedenen Körpergegenden eine ganz ausserordentlich verschiedene.

Weitaus am leichtesten erkranken die Lymphdrüsen am Halse, dann die des Cubitus; seltener schon die in der Achselhöhle gelegenen; am seltensten die Lymphdrüsen der Fossa poplitea oder der Weiche. Es ist schon eine grosse Ausnahme, wenn man einmal bei den schwersten tuberculösen Erkrankungen an den Knochen und Gelenken des Fusses eine Tuberculose der inguinalen Drüsen findet.

32) Bei einer gewissen constitutionellen Disposition (Scrophulose) und hereditärer Belastung werden jedoch ungemein häufig auch einfach hyperplastische, irritative und entzündliche

Drüsenschwellungen, wie sie sich als sog. consensuelle oder sympathische zu entzündlichen und catarrhalischen Processen der Haut und der Schleimhäute hinzugesellen, später tuberculös. Die Drüsen gehen nach Beseitigung der Affection, welche ihre Schwellung veranlasste, nicht zurück, vergrössern sich, verkäsen und erweichen, und die Untersuchung nach der Exstirpation zeigt eine echte miliare und bacilläre Tuberculose.

Am häufigsten wird dieser Vorgang (Lymphdrüsenscrophulose) allerdings nach Primäraffectionen beobachtet, die selbst zur Scrophulose gerechnet werden, wie z. B. bei den Drüsenschwellungen nach Hautausschlägen, chronischen Catarrhen, Blennorhoen etc.

33) In wie weit an den Lymphdrüsen nicht zur Tuberculose gehörige (nicht bacilläre) Verkäsungen vorkommen, ist noch nicht mit hinreichender Sicherheit festgestellt.

34) Tuberculöse Lymphdrüsen werden am besten mit dem Messer, und da, wo es sich, wie gewöhnlich, um sog. Lymphdrüsenpackete handelt, nach denselben Principien, wie die afficirten Achseldrüsen bei Carcinoma mammae entfernt.

Die Ausschabung erweichter tuberculöser Drüsen mit dem scharfen Löffel ist unzulässig, weil mindestens die erkrankte Drüsenkapsel, meist auch schon geschwellte und tuberculös inficirte Lymphdrüsen der Nachbarschaft, die jedoch noch nicht erweicht sind, zurückbleiben und zu Recidiven Veranlassung geben. Indess ist die Ausschabung doch nicht immer zu vermeiden.

35) Ob Arsenik, intern gebraucht, auch bei tuberculösen (scrophulösen) Lymphdrüsengeschwülsten wirksam ist, muss erst durch weitere Beobachtungen festgestellt werden.

B. Allgemeine Betrachtungen.

36) Der tuberculöse Charakter einer Affection ist nicht zu bezweifeln, wenn die Impfung positive Resultate ergiebt, der Tuberkelbacillus aufgefunden wird, und die anatomische Untersuchung die bekannten Structurverhältnisse in den erkrankten Geweben nachweist. Alle drei Voraussetzungen treffen für die bisher besprochenen Erkrankungen zu. Hingegen ist es noch nicht erwiesen,

dass das tuberculöse Gewebe immer die follikelartige Anordnung darbieten müsse.

37) Die Verbreitung der Tuberculose erfolgt auf verschiedenen Wegen und auf sehr verschiedene Weise:

a) Dadurch, dass der ursprüngliche Herd wächst.

b) Durch Eindringen des tuberculösen Virus (Bacillen) von dem ursprünglichen Herde aus in die Lymphgefässe. Dieser wahrscheinlich unendlich häufige, ja fast regelmässige Vorgang führt gewöhnlich nicht zur Generalisation, insofern die Lymphdrüsen die specifischen Krankheitserreger nicht nur zurückhalten, sondern offenbar auch in vielen Fällen vernichten. Die Bedeutung der Lymphdrüsen als Schutzapparate und Filtra bei örtlichen infectiösen Processen aller Art ist noch nicht hinreichend gewürdigt. Selbst wenn die Lymphdrüse nun inficirt wird und schwer tuberculös erkrankt, ist die Generalisation noch in sehr weitem Felde, da, falls auch von ihr aus das Virus weiter gelangt, dasselbe in höher gelegenen Lymphdrüsen von Neuem aufgehalten wird. Die Generalisation tritt erst ein, wenn die letzte Lymphdrüse, die zwischen dem erkrankten Theile und dem Blutstrom liegt, überwunden, oder der Ductus thoracicus selbst erkrankt ist.

c) Durch Eindringen des tuberculösen Giftes in den serösen Sack von einem benachbarten tuberculösen Herde her, was entweder durch Ausbreitung dieses Herdes bis auf die Innenwand des Sackes, oder durch Einbruch von Eiterungs- uud Erweichungsproducten, welche Bacillen enthalten, geschieht. Die weitere Verbreitung wird dann theils durch die in dem betreffenden Sacke befindliche Flüssigkeit (Synovia, Exsudat etc.), theils durch die Verschiebungen der Sackwandungen bei den functionellen Bewegungen der anliegenden Theile vermittelt. Die Gefahr wird hier hauptsächlich von der Grösse und Bedeutung des serösen Sackes, von seinen Lymphgefässeinrichtungen, und weiter davon abhängen, ob sich die Sackwandungen rasch in ein Granulationslager umwandeln (ja vielleicht schon vor der Einbringung des Giftes in ein solches umgewandelt hatten), welches als unpassirbare Barrière wirkt.

d) Durch die in gleicher Weise erfolgende Einbringung von tuberculösem Gifte, oder die dasselbe enthaltenden Producte der Eiterung und des Zerfalls in mit Schleimhaut ausgekleidete

Canäle und Höhlen, in denen das Gift entweder stagnirt, oder bis zu seiner Ausscheidung aus dem Organismus längere Wege zu passiren hat, auf denen es die Schleimhaut durch seinen Contact inficirt, und neue miliare Eruptionen veranlasst. Der ungünstigste Fall ist hier gewiss die von den Bronchien canalisirte Lunge, wo das Gift nicht nur in den Bronchien und deren nächster Umgebung neue Herde setzt, sondern auch den Kehlkopf inficirt und, als Sputum verschluckt, in den Darm gelangt, um zuletzt auch diesen anzustecken.

e) Durch Eindringen des Giftes von einem benachbarten Herde aus in ein nicht thrombirtes, meist grösseres, namentlich venöses Gefäss, oder in eine direct in's Blut führende Lymphbahn, wonach sodann die Generalisation, die acute allgemeine Miliartuberculose, folgt. Die tuberculöse Erkrankung einer Venenwand von einem anstossenden Herde aus, ist als die gewöhnlichste Ursache dieses Vorganges anzusehen.

Betrachten wir diese Möglichkeiten, so leuchtet sofort ein, dass die Tuberculosen der Knochen, der Haut, des Zellgewebes, der Gelenke, der Lymphdrüsen sehr viel weniger Gefahren darbieten müssen, als die der Respirationsorgane oder des Intestinaltractus. Die Fistula ani ist dadurch ungünstiger situirt, dass die infectiösen Stoffe wenigstens rasch nach aussen befördert werden; dagegen wird sich, was die Gefahr anbelangt, die Tuberculose der Harnwege in keiner günstigeren Lage befinden, als die der Lunge und des Darms. Die Tuberculose des Hodens wird erfolgreich operativ zu behandeln sein, so lange der Saamenstrang nicht erkrankt ist, etc.

38) Die Empfänglichkeit für das tuberculöse Gift ist beim Menschen auf gewisse Individuen, und selbst bei diesen wieder auf gewisse Zeiten, und bestimmte Organe und Gewebe beschränkt. Bei der Häufigkeit des Vorkommens von tuberculösen Erkrankungen aller Art in unseren Gegenden, ich will sagen, im nördlichen Europa, müssen sich wohl alle Menschen oft genug einmal Tuberkelgift incorporiren, vor allen Dingen solche, die unausgesetzt mit Tuberculösen verkehren.

39) Diese Empfänglichkeit ist auch bei den Erkrankungsformen, mit denen der Chirurg zu thun hat, gewöhnlich durch hereditäre Belastung überkommen. Doch eignet sich das

Krankenmaterial der Hospitäler und Kliniken weniger zu statistischen, diese Verhältnisse ermittelnden Untersuchungen, weil die Kranken niederer Stände meist zu wenig Auskunft, selbst über ihre näheren Angehörigen, geschweige denn über den weiteren Kreis ihrer Blutsverwandtschaft zu geben vermögen. Der erfahrene ältere Arzt, der grosse Familienkreise übersieht, wird, glaube ich, immer constatiren, dass fungöse Gelenkentzündungen, Caries, tuberculöse Lymphdrüsengeschwülste und dgl. in gesunden Familien im Allgemeinen nicht vorkommen.

40) Die tuberculösen Erkrankungen treten sehr häufig multipel auf, indem entweder:

a) gleich bei der ersten Incorporation des Giftes dasselbe an verschiedenen Orten deponirt wird. Die Multiplicität der Herde bei Spina ventosa (Paedarthrocace) ist bekannt. Weniger Beachtung hat bislang die acute Invasion der Tuberculose mit vielfachen, Schlag auf Schlag, rasch hintereinander, bei bis dahin völlig gesunden Individuen in den verschiedensten Organen und Geweben sich entwickelnden Herden gefunden, wie sie sowohl bei Kindern als bei Erwachsenen und selbst bei älteren Leuten vorkommt. Die betreffenden Individuen werden einem solchen Anfalle öfters erliegen; sie können aber auch völlig geheilt aus dem Sturme hervorgehen und nachher gesund bleiben.

b) Oder aber die Tuberculose tritt multipel auf, indem zu verschiedenen Zeiten, unabhängig von einander, verschiedene Infectionen von aussen erfolgen. Ein Kranker leidet in der Jugend an Lymphdrüsentuberculose, bekommt gegen die Pubertät hin einen Tumor albus oder eine Arthrocace und stirbt in den dreissiger Jahren an Lungenschwindsucht. Das ist etwas ganz Gewöhnliches, und kann diese Erscheinung nicht befremdlich erscheinen, da durch eine überwundene tuberculöse Erkrankung die Empfänglichkeit für das tuberculöse Gift nicht abgeschwächt wird, die in Frage kommenden Individuen mindestens in der grossen Mehrzahl dieser Fälle eine individuell gesteigerte Empfänglichkeit für das Gift besitzen, und das Gift sie überall umgiebt*).

*) In praxi lassen sich freilich diese beiden Formen der Multiplicität oft nicht von einander trennen, und würde selbst ihre anatomische Scheidung oft grosse Schwierigkeiten machen müssen, wenn die von einigen Autoren ausgesprochene Ansicht, die ich übrigens theile, richtig ist, dass das tuberculöse

41) Es liegt also kein Grund vor, in Fällen multipler Herderkrankungen die jüngeren als von dem ältesten Herde aus secundär durch Autoinfection entstanden zu betrachten und namentlich den tuberculösen Gelenk- und Knochenkrankheiten, wie es neuerdings vielfach geschehen ist, den metastatischen Charakter zu vindiciren. Dieser metastatische Charakter ist bisher nur für die Localisationen der acuten allgemeinen Miliartuberculose bewiesen. Die Autoinfection ist auf die in These 37 sub b—d bezeichneten Fälle beschränkt.

42) Die operative Entfernung eines tuberculösen Herdes wird selbstverständlicherweise die Entstehung einer acuten allgemeinen Miliartuberculose, oder die weitere Infection von Lymphdrüsen von diesem Punkte aus unmöglich machen, aber sie verhindert nicht die spätere Entstehung gleichwerthiger Erkrankungen an anderen Orten, und beseitigt nicht etwa die Gefahr einer späteren Lungentuberculose. Ein Individuum, welches z. B. in der Jugend wegen einer tuberculösen Kniegelenksaffection eine Oberschenkelamputation erlitten hat, bleibt auch noch nach 10 und 15 Jahren gefährdet, oder wenigstens Gegenstand der Besorgniss, weil bei ihm die Empfänglichkeit für das tuberculöse Gift nachgewiesen ist, und, zwar nicht nothwendiger- aber doch möglicherweise, noch fortbesteht.

43) Die örtlichen Recidive nach Operationen bei tuberculösen Erkrankungen, das Wieder-Fungöswerden der Wunde etc., finden ihren Grund nicht in der Constitution des Kranken, in der tuberculösen oder scrophulösen Diathese, wie man sich dies gewöhnlich vorstellt; sie sind vielmehr ausschliesslich dadurch bedingt, dass die Operation keine reine war, und dass irgendwo tuberculöses Gewebe zurückblieb, welches nachher weiter wucherte und auch die gesunden Granulationen, Gewebe, Narben wieder inficirte.

Nach Amputationen in völlig gesunden Theilen kommen selbst

Gift, nach seiner Einführung in den Körper, in den Geweben längere oder selbst lange Zeit liegen bleiben kann, ehe es die zu seiner Entwickelung günstigen Bedingungen findet. Herde von anscheinend sehr verschiedenem Alter und in sehr verschiedenen Stadien ihrer Entwickelung würden alsdann möglicher Weise zeitlich auf ein und dieselbe Infection zurückzuführen sein. Die Lehre von dem metastatischen Charakter der Herdtuberculosen (cf. die folgende These — No 41 —) würde dann auch anatomisch jeden sicheren Boden verlieren.

bei Personen mit vorgeschrittener Lungentuberculose Recidive am Stumpf (Fungöswerden der Amputationswunde) nicht vor. Im Gegentheil heilen in solchen Fällen die trockenen Gewebe der abgemagerten Glieder besonders leicht prima intentione. Es ist daher, wenn man einmal zur Amputation schreitet, wünschenswerth, keine Fisteln in den Lappen zurückzulassen.

Ich habe auch nie gesehen, dass bei einem scrophulösen Kinde, oder dass bei einem Tuberculösen, selbst mit manifester Lungenphthise, nach einer Amputation wegen eines Traumas oder nach der Exstirpation eines Lipoms etc. oder endlich bei einer Verletzung, einer ausgedehnten Zerreissung der Weichtheile, die Monate zu ihrer Verheilung erforderte, einer complicirten Fractur etc. jemals die Wunden fungös geworden wären. Ich frage an, ob überhaupt Jemand einen derartigen Vorgang sicher beobachtet hat. Die Mittheilung genau beobachteter und untersuchter solcher Fälle wäre von grosser Bedeutung.

44) Trotz alledem ist die grosse Mehrzahl aller tuberculösen Knochen- und Gelenkleiden sicher auf traumatische Anlässe zurückzuführen, indess nicht auf schwere Wunden und Verletzungen, sondern auf leichte Traumen, Contusionen, Distorsionen, welche bei Individuen, die keine Empfänglichkeit für das tuberculöse Gift besitzen, keine weiteren Folgen gehabt hätten. Dass die Distorsionen an Hand und Fuss häufig zu tuberculösen Gelenk- und Knochenaffectionen (Caries) führen, kann nicht bestritten werden. Aber auch die Spondylitis entwickelt sich gewöhnlich bei Kindern nach einem Falle oder Sturze etc. — Man muss annehmen, dass nach einem heftigeren Trauma (subcutane Fractur, grössere Wunde etc.) die Energie der reactiven und reparativen Gewebswucherung eine so bedeutende ist, dass sie die Entwickelung der Tuberkelkeime nicht gestattet, eine Hypothese, für deren Zulässigkeit das Verhalten der niederen Organismen zahlreiche Analogieen darbietet. Dagegen wird durch leichtere Traumen, die etwa mit Blutergüssen in die Spongiosa, leichten synovialen Exsudaten und jedenfalls mit gewissen Veränderungen im Ernährungszustande der betreffenden Gewebe verbunden sind, wie es scheint, ein günstiger Nährboden für die Entwickelung des Tuberkelbacillus geschaffen.

45) Nicht ohne Bedeutung für die Chirurgie ist die Frage,

in wie weit der Tuberkelbacillus für sich allein Eiterung macht, und in wie weit die Erweichung und Vereiterung tuberculöser Herde durch den Hinzutritt septischer Stoffe begünstigt wird, welche in den todten Gewebsmassen eben dieser Herde einen geeigneten Nährboden finden.

Die Regelmässigkeit der Erweichung und Ulceration bei den Tuberculosen des Respirations- und des Intestinaltractus, gegenüber der ausserordentlichen Häufigkeit, mit denen Knochen- und Gelenktuberculosen ohne Eiterung ausheilen oder wenigstens Jahre lang ohne diese bestehen, ist sehr auffallend. Die älteren Schriftsteller schon haben oft hervorgehoben, dass hohes Fieber die Erweichung der Tuberkel beschleunige.

Nicht selten tritt bei einer tuberculösen Knochen- oder Gelenkaffection, die chronisch ohne jede Eiterung verlaufen, nach Jahrelangem glücklichen Gange ganz acut Eiterung, selbst unter septischen Erscheinungen, auf.

46) Die Tuberculose zeigt bei Kindern und Erwachsenen hinsichtlich der Localisation der Herde in den verschiedenen Organen, Körperregionen und Geweben die grössten Verschiedenheiten; ebenso in Betreff der Heilbarkeit und der Lebensgefahr. Genauere statistische Ermittelungen über diese Punkte sind wünschenswerth.

So kommt bekanntlich die typische Spina ventosa nur bei kleinen Kindern, die Tuberculose des Schultergelenks fast nur bei Erwachsenen vor. Die ganz torpid verlaufenden tuberculösen Kniegelenkseiterungen findet man ebenfalls fast ausschliesslich bei den letzteren.

Bei Kindern tritt unendlich leichter die Heilung ein, als bei Erwachsenen. Tuberculöse Erkrankungen gehen bei Kindern auch sehr viel häufiger zurück, ohne Eiterung zu veranlassen. Die schwersten und mit den ausgedehntesten Zerstörungen verbundenen tuberculösen Knochen- und Gelenkeiterungen können bei Kindern selbst noch spontan zur Ausheilung kommen. Der conservativen Chirurgie ist hier ein grosses Feld eingeräumt, während im gleichen Falle bei Erwachsenen die Heilung nur durch eine Wegnahme der kranken Theile und oft genug nur durch die Amputation zu erreichen ist.

Die tuberculösen Gelenk- und Knochenaffectionen bei Kindern

circumscribiren sich leichter. Die diffuse Vereiterung des ganzen Carpus, wie sie bei Erwachsenen, namentlich älteren Personen so häufig vorkommt, wird hier fast gar nicht beobachtet. Trifft man einmal den selteneren Fall einer vereiternden Handgelenktuberculose bei einem Kinde, so bleibt der Process auf das eigentliche Handgelenk beschränkt. Alle von mir beobachteten Fälle bei jüngeren Kindern wurden durch Drainage event. durch Ausschabung geheilt. Am Fusse walten ähnliche Verhältnisse ob, wenn sie sich hier vielleicht auch etwas weniger schroff geltend machen. Gegen die Pubertät hin verschlechtert sich allmälig die Prognose; die Fälle werden immer zahlreicher, wo conservative Maassnahmen nicht mehr ausreichen.

Die tuberculösen Herderkrankungen äusserer Organe combiniren sich bei Kindern unendlich seltener mit tödtlich verlaufender Lungentuberculose, als bei Erwachsenen. Bei einem älteren Individuum, das z. B. eine Caries der Handwurzel hat, ist es schon eine Ausnahme, wenn es nicht bereits Lungentuberculose hat oder bald von einer solchen befallen wird.

47) Der Streit über die Identität von Tuberculose und Scrophulose ist immer noch nicht ausgefochten.

Zunächst würde festzustellen sein, welche Formen auch leichterer sog. scrophulöser Affectionen noch durch den Tuberkelbacillus hervorgerufen werden. Ich habe in einem Falle von Eczem am Arm, den, glaube ich, jeder Dermatologe als Eczem diagnosticirt hätte, und wo ich die Untersuchung nur vornehmen liess, weil scrophulöse, erweichte Cubitaldrüsen vorhanden waren, in den abgeschabten eczematösen Epidermismassen Tuberkelbacillen constatirt.

Sodann würde zu untersuchen sein, in wie weit durch die Scrophulose chronische Entzündungen, Hyperplasieen und überhaupt Gewebsveränderungen erzeugt werden, die einen günstigen Nährboden für das tuberculöse Gift erzeugen. Für die Lymphdrüsen scheint ein derartiges Verhältniss erwiesen.

Endlich würde nicht zu übersehen sein, dass bei dem Streit über die Identität von Scrophulose und Tuberculose die Fragestellung oft nicht hinreichend logisch formulirt worden ist. Bei Tuberculose denkt man meist an den localen Process, bei Scrophulose mehr an eine gewisse, freilich ihrem Wesen nach unbekannte Constitutions- und Ernährungsanomalie, an eine besondere Dis-

position, Diathese, an hereditäre Belastung, die zum grossen Theile mit der für Tuberculose angenommenen zusammenfällt.

Ein Individuum, welches bei der genauesten Untersuchung seiner Organe keine Abweichung von der Norm und nicht die geringsten localen Veränderungen darbietet, wird man nicht tuberculös nennen, wohl aber scrophulös ein zur Zeit blühendes und völlig gesundes Kind, das bereits eine Reihe von Affectionen durchgemacht hat, die man zur Scrophulose rechnet. Ja man wird es vielleicht selbst dann scrophulös nennen, wenn nur ein Theil seiner Geschwister an scrophulösen Affectionen gelitten hat, und Tuberculose in der Familie zu Hause ist.

48) Es ist nicht zu bezweifeln, dass gewisse Arzneimittel, örtlich auf tuberculös erkrankte Gewebe applicirt, einen heilsamen, vielleicht selbst specifischen Einfluss ausüben. Die günstige Wirkung von Quecksilberpräparaten bei Lupus (graue Salbe) ist z. B. nicht zu bestreiten. Doch gehen die Ansichten noch weit auseinander, und ist eine weitere, unausgesetzte, vergleichende Prüfung derartiger Mittel dringend wünschenswerth. In Betracht kommen neben den Quecksilberpräparaten besonders: Jodoform, Jod, Arsenik, Milchsäure etc.

Das Gesagte gilt in gesteigertem Maasse von der internen Anwendung von Arzneimitteln.

Bordighera a. d. Riviera, am 20. März 1885.

XVII.

Ein Apparat für Fussgelenksextension, ein abnehmbarer Gypsstiefel für Plattfüsse, eine Armschiene und eine Spritzenmodification.

Von

Dr. Hansmann

in Hamburg.*)

(Hierzu Tafel VIII. Fig. 3, 4 und Holzschnitte.)

a. Ein Fussgelenks-Extensionsapparat.

M. H.! Die besseren Resultate, die man in den letzten 15 Jahren bei Behandlung der Hüftgelenksaffectionen und Oberschenkelfracturen durch Anwendung der permanenten Extension im Gegensatz zu der Behandlung mit Contentivverbänden erzielt hat, gaben mir den Gedanken ein, auch einen Extensionsapparat zur Behandlung tief unten gelegener Fracturen des Unterschenkels, speciell der Knöchelbrüche und zur Distraction des Sprunggelenks und der Pro- und Supinationsgelenke des Fusses zu construiren. Dieser einfache Apparat, den ich mir erlaube Ihnen vorzuzeigen, ermöglicht es, sowohl die Fussgelenke in allen physiologisch möglichen Stellungen zu distrahiren, als auch den Fuss bei Unterschenkelbrüchen sammt den unteren Fragmenten gegenüber der ganzen übrigen Extremität in kräftiger permanenter Extension zu erhalten. Die Kraft liess ich an einem Brettchen angreifen, welches mittelst Klebepflaster an der Fusssohle befestigt wurde. Der übrige Apparat besteht aus einer planen hölzernen Schiene, die einen Ausschnitt zur Aufnahme der Ferse hat, von 80 Ctm. Länge und 18 Ctm. Breite, an dessen einem Ende, Fussende der Schiene, eine senkrechte Holzplatte von derselben Breite und 30 Ctm. Höhe angebracht ist. Etwa in der Mitte der Schiene sind an beiden Seiten 2 hölzerne, ebenfalls senkrechte Leisten angebracht. In die

*) Demonstration am 4. Sitzungstage des Congresses, am 11. April 1885.

Fussplatte sind eine Reihe von Löchern gebohrt, durch die man Schrauben, die an dem einen Ende mit einem Haken versehen sind, durchstecken kann; auf der der Schiene abgewendeten Seite der Fussplatte werden die zugehörigen Muttern aufgeschraubt. An den Seitenstangen sind Blechhülsen angebracht, durch die ebenfalls solche Schrauben gesteckt werden können. Am oberen Ende der Schiene sind ausserdem 2 senkrechte Leisten zur Befestigung der Contraextension angefügt.

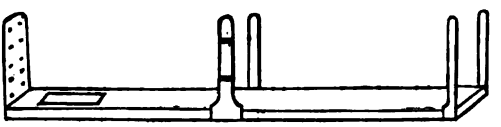

Nachdem an den Fuss des Patienten ein ca. $1\frac{1}{4}$ Ctm. dickes Brett von weichem Holze von der Grösse der Fusssohle mittelst Gummipflasters in noch näher zu beschreibender Weise angebracht ist und an beiden Seiten dieses Fusssohlenbrettes 4 oder 6 kleine Kettchen mit ihrem ersten Gliede festgeschraubt sind, wird der Patient mit seinem Bein so in die Schiene, nach Polsterung derselben, hineingelegt, dass die Fusssohle ca. 30 Ctm. vom Fussende der Schiene entfernt ist und die Hacke sich über dem oben erwähnten Ausschnitt befindet; sodann wird der ganze Schenkel, soweit er sich auf der Schiene befindet, bis herunter etwa 4 Finger breit über den Knöcheln mittelst Flanellbinden fest auf der Schiene fixirt; darnach werden die Ketten an die Haken gehängt und zwar wenn man das Fussgelenk in voller Pronation extendiren will, so, dass alle 4—6 Ketten nach unten gezogen werden (vergl. Taf. VIII. Fig. 3), will man den Fuss in Supinationsstellung bringen (vergl. Taf. VIII. Fig. 4) so, dass die Ketten, die am inneren Fussrande befestigten, nach oben, die, welche am äusseren befestigt sind, nach unten wirken. Will man den Fuss in starke Dorsalflexion bringen, so hängt man die rechts und links von der Hacke befestigten Ketten nach unten, die vorderen Ketten nach oben an und umgekehrt. Durch Anziehen der Schrauben werden die Ketten gespannt und damit so lange fortgefahren, bis das vorläufige Maximum der gewünschten Stellung herausgebracht ist.

Die Befestigung des Fusses an das Sohlenbrettchen geschieht so, dass, nachdem man zwischen Sohle und Brett 2 Lagen Flanell gelegt hat, Streifen von amerikanischem Gummipflaster (Kautschuk-Sparadrap), von einem Punkte des Fussrückens beginnend, steigbügelförmig angeklebt werden und damit so lange fortgefahren wird, bis man eine Art Pantoffel aus Brett und Pflaster construirt hat; die First des Fussrückens bleibt wegen ihrer Druckempfindlichkeit unbedeckt, die Ferse dagegen kann ganz beklebt werden. Nur bei Knöchelbrüchen ist es nöthig, eine Contraextension anzubringen; dieselbe wird in der Art angelegt, dass man zwei ca. 3 Finger breite Streifen von demselben Pflaster zu beiden Seiten des Schenkels, unterhalb des Knies beginnend, anklebt, mit



einer Binde fixirt und, nachdem das Bein gelagert ist, an den oberen Holzleisten befestigt. Ich hatte Gelegenheit, auf der chirurgischen Abtheilung meines Chefs, des Herrn Schede, im Allgemeinen Krankenhause in Hamburg den Apparat in einer Reihe von Fällen in Anwendung zu bringen.

Zunächst lieferte uns der letzte Winter eine grössere Zahl (16) von zum Theil sehr schweren Knöchelbrüchen. — Die Patienten wurden meistens 1—2 Tage ruhig gelagert und dann auf die Extensionsschiene gebracht. — Der Erfolg war ein sehr befriedigender. — Es genügte durchschnittlich eine Zeit von $4^1/_2$ Wochen zu Consolidation der Brüche; sämmtliche Kranke konten gleich nach Herausnahme aus dem Apparate das Sprunggelenk ausgiebig bewegen; bei keinem war eine abnorme Calluswucherung eingetreten, wie wir sie früher unter Contentivverbänden leider zuweilen sahen. Ein Theil der Patienten konnte nach 5 Wochen gut gehend das Hospital verlassen, bei schweren Brüchen legten wir vorsichtshalber einen ganz leichten Schutzverband an, mit dem wir die Kranken dann eine Zeit lang gehen liessen. Nächstdem wandten wir mit Erfolg den Appparat an bei complicirten Unterschenkelbrüchen, Entzündungen im Sprunggelenk, sowie bei Steifigkeiten, die durch verschiedene Ursachen erworben waren, und zwar so, dass wir beispielsweise bei Spitzfussstellung nicht nur einen Zug an der Fussspitze nach aufwärts wirken liessen, sondern zu gleicher Zeit einen sehr starken Zug an dem hinteren Theile des Fusses nach unten. Wir glauben, dass, wenn man durch den letzteren Zug erst allmälig eine Dehnung der Kapsel und der geschrumpften Bänder und etwaigen Adhäsionen herbeiführt, man viel leichter und schonender sein Ziel erreicht, als wenn man allein den Zug an der Fussspitze wirken lässt. — Auch zur Nachbehandlung des Klumpfusses nach offener Durchschneidung der Sehnen nach Phelps kam die Schiene in Anwendung. Endlich schien uns der Apparat angezeigt zum Mobilisiren des in Pronation fixirten Plattfusses.

Hueter sagt in seinem Lehrbuche bei der Therapie des Plattfusses: „Unter allen Mitteln würden die Maschinen, welche in geeigneter Weise einen supinirenden Druck oder Zug auf den Pes valgus auszuüben hätten, noch am rationellsten erscheinen, und doch sind sie kaum zu gebrauchen, weil der Widerstand der Muskelcontractionen, welchen die Narkose so prompt beseitigt, grosse drückende Kräfte erfordert. unter welchen die Haut leicht Schaden leiden kann."

Unsere Maschine erfüllt nun in der That. „ohne dass die Haut Schaden leidet", die Bedingung; auch der schwerste fixirte Plattfuss lässt sich durch allmäligen Zug am inneren Fussrande nach aufwärts und durch Zug am äusseren Fussrande nach abwärts in kurzer Zeit (höchstens aber in 14 Tagen bis 3 Wochen) in die äusserste Supinationsstellung bringen — und es genügt dann nach Entfernung der Schiene nur ein leichter Händedruck, um ihm jederzeit schmerzlos wieder diese Stellung zu geben.

Während dieser Schienenbehandlung werden die Kranken täglich einmal von der Schiene befreit unter Belassung des angeklebten Fussbrettchens,

müssen active und passive Bewegungen mit der ganzen Extremität machen; die Muskulatur des Unterschenkels wird massirt und faradisirt.

Um nun das durch diese Behandlung gewonnene Resultat nicht wieder zu verlieren, construirte ich den Patienten sodann einen Schuh, der ihnen nur gestattete, die Körperlast von ihrem Fusse tragen zu lassen, wenn derselbe durch einen starren Schuh mit einer der normalen Nische entsprechenden elastischen Einlage bekleidet war.

Die bisher von uns angewendeten, vom Schuhmacher verfertigten sog. Plattfussstiefel erwiesen sich als unzureichend. In denselben entspricht eines Theils meistens die Einlage nicht so genau der Nische des Fusses, anderen Theils sind die Seitenwände nicht so starr, um zu verhindern, dass nach einiger Zeit der Fuss sich nach aussen neben dem Polster seinen Platz sucht.*)

b. Ein abnehmbarer Gypsstiefel für Plattfüsse.

Der von mir angewendete Gypsstiefel für Plattfüsse wird auf folgende Weise verfertigt: Der Fuss des Patienten wird mit einem gewöhnlichen wollenen Strumpfe bekleidet, nachdem in die Spitze desselben ein Bausch Watte gesteckt worden ist, der vor die Zehen zu liegen kommt. Sodann wird aus elastischem Flanell eine fest zusammengewickelte, ca. 12 Ctm. lange wurstförmige Einlage an der Stelle der Nische auswendig an den Strumpf angenäht. Zur Sohle nehme ich ein Stück Verbandpappe; dieselbe wird angepasst und dann aus drei 5 Meter langen Gypsappreturbinden, wie wir sie zur Anlegung des Sayre'schen Corsets benutzen, ein Schuh construirt; zu beiden Seiten der Ferse werden zur Verstärkung einige Stückchen Schusterspahn eingelegt. Während des Erhärtens dränge ich durch seitlichen Druck auf das Polster den Fuss in normale Stellung. Ist der Schuh fast hart, so wird er mit einem Messer auf seinem Dorsum aufgeschnitten, ausgezogen und in einem Ofen getrocknet. Der Sattler oder Schuhmacher überzieht ihn sodann mit Leder, giebt ihm eine Ledersohle und einen breiten, niedrigen Absatz. Ein solcher Schuh kann vom Patienten mindestens ein Vierteljahr getragen werden, erlaubt dem Patienten, auch bei schlechtem Wetter damit auf der Strasse zu gehen, wiegt ca. 730 Grm. und kostet etwa 5 Mk.

c. Armschiene mit excentrischem, fixirbarem Ellenbogen-Charnier und verstellbarem, Extension gebendem Handbrett.

Diese aus Blech gearbeitete Schiene scheint mir folgende Vorzüge zu haben: Sie gestattet, den Arm sowohl in voller Streckung, als auch in jeder beliebigen Beugung im Ellbogengelenk bequem zu lagern, ebenso kann auf

*) Der Schienen-Apparat ist bei A. de Rode, Hamburg, Wandsbeckerstieg 82, für den Preis von 9,50 und 12 Mark käuflich.

dem verschieblichen, abnehmbaren Handbrette die Hand in volle Pro- resp. Supinationsstellung und in halbe Supination oder durch ein anders gebogenes Handbrett in Abductionsstellung gebracht werden.

Der von der Schiene bedeckte Ober- und Vorderarm wird mit Flanellbinden fixirt, ebenso die Hand auf dem Handbrette, sodann zieht man Hand mit Handbrett stark an und fixirt durch eine Stellschraube die gewonnene Stellung in extendirter Lage.

Die Schiene lässt sich verwenden bei Condylenbrüchen des Oberarmes, subcutanen und complicirten Vorderarmbrüchen, Radiusbrüchen, Entzündungen im Handgelenk und zur Lagerung des Armes nach Ellbogenresectionen.*)

d. Spritze mit leicht desinficirbarem, compressibelem Kolben.

M. H.! Von einem Jeden von uns, glaube ich, ist es schon als ein Uebelstand erkannt worden, dass wir die in unserem Gebrauch befindlichen Spritzen nicht gehörig desinficiren können, und dass die Stempelkolben derselben, wenn wir sie nicht fortwährend durch Oel, Wasser oder dergleichen feucht halten, leicht eintrocknen und insufficient werden; werden sie dagegen feucht gehalten, so setzt sich bald an den Kolben Rost oder Grünspan an. Durch kein Mittel aber konnten wir die der Spritze vom Instrumentenmacher einmal gegebene Saugkraft erhöhen. — Allen diesen Uebelständen glaube ich durch meine Modification abgeholfen zu haben. Dieselbe besteht darin, dass ich statt des üblichen aus 2 Lederkappen bestehenden Kolbens einen jederzeit von uns leicht ersetzbaren Kolben aus weichen Lederscheiben anwende, der durch eine Schraube comprimirbar ist. Der Stempel meiner Spritze besteht aus einem Metallnagel, dessen Kopf den untersten Theil des Kolbens darstellt, auf diesen werden weiche Lederscheibchen aufgesteckt; um denselben schiebt man eine Metallhülse, dieselbe ist nicht ganz so lang wie der übrige Stempel; auf das obere Ende, in das ein Schraubengewinde eingeschnitten ist, wird der Knopf des Spritzenstempels aufgeschraubt; derselbe presst, wenn man ihn festschraubt, die Hülse gegen die Lederscheiben, dieselben können nach unten nicht ausweichen, werden in Folge dessen comprimirt, und weil sie elastisch sind, so dehnen sie sich seitlich ziemlich beträchtlich aus. — Der Stempel lässt sich mit noch nicht comprimirtem Kolben willig in das Spritzenrohr hineinschieben, dann wird durch einige Schraubenumdrehungen die Compression des Kolbens

*) Ebenfalls bei A. de Rode für 6 Mark käuflich.

veranlasst, und die Spritze ist sofort zug- und druckfähig; durch weitere Anspannung der Schraube kann man die Zugkraft ad maximum steigern. — Hat man die Spritze als Punctions- und Aspirationsspritze verwendet und etwa putriden, infectiösen Eiter angesogen, so schraubt man den Stempel auseinander, entfernt die Lederplättchen, legt die einzelnen Theile in desinficirende Flüssigkeit und ersetzt den ledernen Theil des Kolbens durch der Spritze beigegebene neue Lederscheiben.*)

*) Pravaz'sche Spritzen mit dieser Modification sind beim Instrumentenmacher Dannenberg, Hamburg, für 6,50 Mark zu haben.

XVIII.

Ein Fall von Pancreascyste.

Von

Dr. Riedel,

Oberarzt der chirurg. Abtheilung des städtischen Hospitals in Aachen. *)

(Hierzu Taf. VIII. Fig. 1, 2.)

Vor 2 Jahren hat Gussenbauer hier den klinischen Verlauf und die glückliche Operation einer Pancreascyste mitgetheilt und gleichzeitig die Fälle von Zukowsky**), Thiersch***) und Kulenkampff†) besprochen. Drei dieser Fälle, ebenso ein 4. inzwischen von Dixon††) publicirter, zeichneten sich dadurch aus, dass die Geschwülste ziemlich rasch, in wenigen Wochen, unter vielfachen Beschwerden eine beträchtliche Grösse erreichten; sie präsentirten sich bei der ersten Untersuchung deutlich in der Oberbauchgegend, so dass eine Wahrscheinlichkeitsdiagnose möglich war. Im 5. Falle, dem von Zukowsky mitgetheilten, reichte der Tumor bis in's kleine Becken, wurde von Spencer Wells und v. Rokitansky als Ovarialcyste angesprochen, obwohl die Anamnese ergeben hatte, dass die Geschwulst von der Oberbauchgegend ausgegangen war. v. Rokitansky versuchte die Exstirpation, musste aber wegen eines Risses in's Colon transversum, dessen Naht viel Zeit in Anspruch nahm, die Operation unvollendet lassen; der Fall endete tödtlich durch Peritonitis, während die Kranken von Thiersch, Kulenkampff und Gussenbauer geheilt wurden und zwar durch Incision und Drainage der Cyste nach Vernähung der Bauchdecken mit der Geschwulstwand. Der klinische Verlauf der von Becourt (kindkopfgrosse Cyste), Störk (13 Pfund schwere Cyste mit krümeligem z. Th. coagulirtem und organisirtem Blute gefüllt) und von Douponchel (kindkopfgrosse Cyste) mitgetheilten Fälle†††) ist mir nicht bekannt.

Die Krankengeschichte meiner Patientin ist folgende:

45jährige Frau bemerkte vor 9 Jahren zuerst eine kleine Geschwulst in der Oberbauchgegend, die Anfangs langsam ohne jede Beschwerde wuchs.

*) Demonstration am 4. Sitzungstage des Congresses, am 11. April 1885.
**) Wiener med. Presse. 1881. No. 45.
***) Berliner klin. Wochenschrift. 1881. No. 40. S. 591.
†) Ebendas. 1882. No. 7.
††) New York med. Record. März 1884.
†††) Citirt von Zukowsky.

Befund fehlt); von der hinteren Fläche aus erhob sich eine taubeneigrosse Gruppe ziemlich langer, zottiger, sehr weicher Excrescenzen; sie bestanden aus einer zarten bindegewebigen Achse mit einer Schichte von grossen, theils fettig degenerirten Cylinderepithelien bekleidet.

Derjenige Theil der Cyste, der innen die Excrescenzen trug, stand mit dem Pancreas in Verbindung. Der Kopf des letzteren war deutlich nachweisbar, doch ging der Körper als eine kaum 2 Mm. dicke Schicht nach links hin allmälig in die Cystenwand über; der Schweif war gar nicht aufzufinden.

Eine Injection des Ductus pancreaticus zeigte, dass derselbe, soweit er den Kopf und den Körper betraf, vollständig vorhanden war; auch seine seitlichen Aeste füllten sich nicht allein dort, wo noch Pancreasparenchym vorhanden war, sondern auch in der Cystenwand selbst, wo Parenchym fehlte. Eine Communication der Cyste mit einem Aste des Duct. panor. war nicht nachweisbar.

In meinem Falle war das Pancreas anscheinend ganz intact; die Cyste muss sich von einer umschriebenen Partie desselben entwickelt haben, wahrscheinlich vom unteren Theile des Körpers aus, weil hier die Ligatur sass.

Ob diese Form von Cysten mit so derber Wand, mit einem so ausgebildeten adenoiden Gewebe durch einfache Incision zu heilen sind, erscheint mir mehr als zweifelhaft. Das Verfahren passt wohl für einfache Retentionscysten, nicht für diese höher organisirten Gebilde; wahrscheinlich wird doch eine permanente Fistel zurückbleiben.

Ob in diesem Falle das partielle Abbinden von normalem Pancreasparenchym das tödtliche Ende verschuldet hat — Thiere ertragen ohne Schaden das Einfliessen des Pancreassaftes in die Bauchhöhle — oder ob Patientin einfach an septischer Peritonitis gestorben ist, lasse ich dahin gestellt; das letztere ist wohl das wahrscheinlichere, weil das abgebundene Stück vom Pancreas kaum 1 Cctm. gross war.

Erklärung der Abbildungen auf Taf. VIII.

Fig. 1. Querschnitt durch einen derben Wulst der Innenfläche; J der freie in's Cavum der Cyste hineinragende Rand des Wulstes (circa 20fache Vergrösserung).

Fig. 2. Einige Hohlräume des in Figur 1 gegebenen Bildes bei starker Vergrösserung.

XIX.

Das arteriell-venöse Aneurysma.

Von

Dr. F. Bramann,

Assistenzarzt der königl. chirurg. Universitäts-Klinik in Berlin.*)

(Mit 3 Holzschnitten.)

Im Anschluss an einen Fall von arteriell-venösem Aneurysma der Axillargefässe, der im Sommer v. J. in der hiesigen Klinik zur Behandlung kam, nahm ich auf Anregung des Herrn Geheimrath v. Bergmann, der mir die Veröffentlichung obigen Falles freundlichst überliess, zugleich Veranlassung, die in der Literatur publicirten, einschlägigen Fälle mit in Betracht zu ziehen und eine möglichst vollständige Zusammenstellung derselben zu versuchen. Dieser Versuch schien um so mehr gerechtfertigt, als einerseits eine genaue Uebersicht über die bisher beobachteten Fälle nicht vorliegt und andererseits über manchen Punkt noch eine gewisse Unklarheit und Unsicherheit herrscht, deren Beseitigung nur unter Berücksichtigung der früheren Erfahrungen möglich zu sein schien, um so mehr, als das Studium der Erkrankung an der Hand des Thierexperimentes kaum ausführbar, resp. mit sehr grossen Schwierigkeiten verknüpft ist, da kleinere Thiere ganz unbrauchbar und grössere aus äusseren Gründen nur schwer zu verwenden sind. Leider muss ich von vorneherein gestehen, dass die Zusammenstellung einen Anspruch auf Vollständigkeit nicht machen kann, denn einerseits sind die meisten hierher gehörigen Fälle in französischen, besonders aber englischen und amerikanischen Zeitschriften publicirt, die mir im Original nur zum kleinsten Theile zugänglich waren, während von den übrigen mir nur Citate und

*) Auszugsweise vorgetragen am 2. Sitzungstage des Congresses, am 9. April 1885.

Referate und auch nur theilweise zu Gebote standen; andererseits sind die Fälle der deutschen Literatur so sehr zerstreut, dass mir der eine oder der andere wohl entgangen sein mag; trotzdem dürfte das vorliegende Material doch schon hinreichen, um über einzelne Erscheinungen dieser eben so seltenen, als chirurgisch interessanten Krankheit, besonders in Bezug auf pathologische Anatomie, Prognose und Verlauf näheren Aufschluss zu geben, während dasselbe für die Therapie fast nur historisches Interesse beanspruchen dürfte.

Wenn ich mich darauf beschränkt habe, hier nur die für den Chirurgen in Betracht kommenden Fälle fast ausschliesslich zu berücksichtigen, so geschah es deshalb, weil die arteriell-venösen Aneurysmen der Aorta und Vena cava in einer neuerdings erschienenen Arbeit von Halla*) bereits bearbeitet sind, während andererseits über die auch für den Chirurgen, in erster Linie jedoch für den Ophthalmologen überaus interessanten und lehrreichen Fälle von Aneurysmen zwischen Carotis cerebral. und Sinus cavernosus eine sehr ausführliche Abhandlung von Sattler**) unter dem Titel: „Pulsirender Exophthalmus" aus jüngster Zeit vorliegt.

Was die Geschichte des arteriell-venösen Aneurysma betrifft, die kurz erwähnt werden soll, so haben nach Brambilla***) bereits Galen und Della Croce die varicöse Pulsadergeschwulst gekannt, und Scarpa†) citirt bei Sennert††) eine Stelle, auf Grund deren er diesem Autor die Beobachtung des ersten Falles zuschreibt, aber wohl mit Unrecht, da der letztere, sowie die früheren Autoren alle die Affection für ein einfaches arterielles Aneurysma gehalten haben. W. Hunter†††) gebührt unzweifelhaft das Verdienst, die Krankheit nicht allein zuerst erkannt, sondern auch ihre Erscheinungen richtig gedeutet und beschrieben zu haben, und zwar mit einer Exactheit, dass dem von ihm aufgestellten

---

*) A. Halla, Aneurysma varicosum der Aorta und Vena cava superior. Prager Zeitschrift für Heilkunde. 1882. Bd. III.

**) H. Sattler, Pulsirender Exophthalmus. Graefe-Sämisch, Handbuch der Augenheilkunde. Bd. 6. 1880.

***) Brambilla, Act. Acad. Caesareo-Joseph. T. I.

†) Scarpa, Ueber Pulsadergeschwülste. Aus dem Italienischen übersetzt von Harles. 1808. S. 259ff.

††) Sennert, Oper. omn. T. I. LV. P. I. Cap. 43.

†††) W. Hunter, Beobachtungen und Heilmethoden. Aus dem Englischen übersetzt von Kühn. Leipzig 1784.

Symptomencomplex auch heute kaum etwas hinzuzufügen ist. Wenige Jahre später, aber unabhängig von Hunter, hat Guattani*) ebenfalls 2 Fälle von varicösem Aneurysma veröffentlicht, so dass sein Landsmann Scarpa ihm zugleich mit Hunter die Ehre der Entdeckung zugestanden wissen will.

Während diese und nach ihnen eine grosse Zahl von Autoren, deren später Erwähnung geschieht, die Krankheit und ihre Symptome theils auf Grund eigener Beobachtung, theils an der Hand bereits publicirter Fälle klar zu legen suchten, hat Amussat**) den experimentellen Weg durch Versuche an grösseren Thieren (Pferden und Hunden) betreten und, wie es scheint, nicht ohne Erfolg; aber er hat nur den pathologisch-anatomischen Vorgängen und diesen auch nur, soweit sie sich auf die möglichen Formen des Aneurysma beziehen, Beachtung geschenkt.

Benannt wurde das Leiden von Hunter: Aneurysma per anastomosin, von Dupuytren***): Aneurysma per transfusionem. Die heute üblichen Benennungen rühren von Scarpa her, der unter Varix aneurysmaticus die directe und unmittelbare, unter Aneurysma varicosum die durch einen Sack vermittelte Communication einer Arterie und Vene verstanden wissen will. Für beide Formen hat Virchow den gemeinschaftlichen Namen des Aneurysma spurium arterioso-venosum vorgeschlagen, der in Folgendem auf alle diejenigen Fälle angewandt ist, in welchen die Entscheidung, ob Varix oder Aneur. varicos. vorliegt, nicht mit Sicherheit getroffen werden konnte. Zu dem Aneurysma varicosum habe ich auch alle diejenigen Fälle gerechnet, in denen die Communication durch ein Aneurysma verum der Arterie vermittelt wird.

Wenig glücklich finde ich die in Eulenburg's Real-Encyclopädie gemachte Eintheilung des Varix in einen circumscripten und einen diffusen, wobei unter ersterem nur die an der Stelle der Verletzung auftretende Erweiterung der zunächst communicirenden Vene, unter letzterem die auf den ganzen Venenstamm und seine Zweige sich ausbreitende Erweiterung verstanden werden soll. Ein Varix ist aber stets circumscript, ein multiples Auftreten von Va-

*) Guattani, De cubiti flexurae aneurysmat. in Lauth's Collectio script. latin. Argent. 1785. 4. p. 203.

**) Amussat, Journ. de Chir. Mars 1843; Schmidt's Jahrbücher. 1845. Bd. 47.

***) Dupuytren, Leçons orales. 1839. T. V.

ricositäten lässt sich deshalb wohl nicht als diffuser Varix bezeichnen.

In der nun folgenden Zusammenstellung sind die Fälle nach den Arterien der einzelnen Körpertheile, an denen die Aneurysmen beobachtet sind, und in chronologischer Reihenfolge geordnet. Unter der Rubrik Symptome habe ich die gewöhnlichen Symptome: Pulsation und Schwirren der Venen, sowie das Geräusch, meistens

No.	Patient. Geschlecht. Alter.	Ursache.	Sitz.	Tag der Entwickelung und Grösse.	Bestehen bis zur Behandlung.	Symptome.
						I. Arteriell-venö
1.	M. 78 J.	Aderlass.	Art. und Ven. temporalis.	—	—	Die gewöhnlichen.
2.	—	Aderlass.	do.	—	5 Jahre.	Soll öfter geborsten s und geblutet haben. S störendes Sausen.
3.	Student.	Säbelhieb in der rechten Regio temporalis.	Art. und Ven. temporalis.	Wenige Tage später Wallnussgross.	$7\frac{1}{2}$ Jahre.	Venen der ganzen l. Ko hälfte stark ausgedehn Störendes Sausen und Ko schmerzen.
4.	M. 30 J.	Angeblich spontan.	do.	$\frac{1}{2}$ Haselnussgross.	9 Monate beobacht.	Arterie und alle ihre Zwei unterhalb erweitert. Starb Schwirren.
5.	W. 22 J.	Faustschlag auf das Hinterhaupt (ohne Wunde).	Art. und Ven. auricul. postsinistr.	4 Monate später.	—	Arterie von ihrem Ursprun aus der Carotis sinuös e weitert, peripher vom Va nur wenig weiter als norm Die Vv. auricul. u. tempor stark erweitert, schwirren pulsiren.
6.	M. 60 J.	Aderlass.	Art. und Ven. temp. sinistr.	Allmälig Faustgross geworden.	36 Jahre.	Nach 36 Jahren besteh Schmerzen, Ulcerationen Tumors, 3 Mon. später hä fige Hämorrhagie. Absce über dem Ohr, Oedem d l. Kopfhälfte. Venen sta ausgedehnt.
7.	M. 18 J.	Quetschwunde auf dem Kopfe.	Zweige der Art. und Ven. tempor.	Hühnereigross.	1 Jahr.	Die Art. temp. links sta geschläng., doppelt so gr als rechts, Pulsiren u. Schwi ren. Die Vv. frontal., tem

nicht angeführt, sondern, dieselben als selbstverständlich voraussetzend, nur die Abweichungen und Besonderheiten in den einzelnen Fällen notirt.

Erklärung der Abkürzungen:

V.-S. = Venäsection. — D.-C. = Digital-Compression. — I.-C. = Instrumental-Compression. — Dir. Comp. = Directe Compression.

Behandlung.	Ausgang.	Bemerkungen.	Autor.
neurysmen am Kopfe.			
—	Ungeheilt.	Section: Vene stark ausgedehnt, durch eine kleine scharf umschriebene Oeffnung mit der Arterie communicirend.	Bushe (Lancet. 1827/28. T. I.); Bruns, Chirurgie. 1851.
mpress. vergeblich. terbindung d. Art. d Ven. ober- und terhalb u. Exstirpation d. Geschwulst.	Geheilt.	—	Green (Lancet. 1827/28. T. II.); Bruns, l. c.
nterbindung d. Carotis nach 2 Jahren Chelius). $5^1/_2$ J. äter: Spaltung des ackes, Unterbind. d. ere ober- u. unterhalb (Stromeyer).	Vergeblich. Geheilt.	Die Vene centralwärts obliterirt, die Arterie angeblich pheripher vom Varix verschlossen.	G. de Massarellos, Allg. med. Zeitschr. 1844; Burckhardt, Roser u. Wunderlich's Archiv. II. 1843; Giessen, Diss. 1841. München. Stromeyer, Chirurgie. 1844.
Keine.	Ungeheilt.	Wuchs anfangs, dann 9 Monate unverändert.	Reil, De varice aneurysmat. Halis 1845.
—	† an Uterusblutung beim Partus.	Arterie peripher und central erweitert.	Laugier, Gaz. des hôp. 1851. Bruns, l. c.
terbind. der Art. d Ven. temporal. ch Spaltung des Aneurysm.	Heilung.	—	Moore, Brit. med. Journ. 1857. No. 47. Cannstatt, Jahresber. 1858.
xstirpation der Geschwulst und Unterdung der Gefässe.	Heilung.	Die Geschwulst ist ein varicöser Sack, in den eine Arterie und mehrere Venen münden. Mikroskopische Untersuch. fehlt.	Biefel (aus der von Langenbeck'schen Klinik), Deutsche Klinik. 1860.

No.	Patient. Geschlecht. Alter.	Ursache.	Sitz.	Tag der Entwickelung und Grösse.	Bestehen bis zur Behandlung.	Symptome.
			sinistr. auf dem Scheitel.			poral, auricul. stark erwei tert, zeigen aber nur ein leise, dem Anscheine nac von unterliegenden Arterie mitgetheilte Pulsation. Kei
			Geräusch. Geschwulst wuchs langsam. Vor 3 Woch. nach einer Stoss heftige, seitdem öfter wiederkehrende Blutung. Nach Com pression der Carotis verschwindet die Pulsation nicht, wird nu schwächer.			
8.	M. 50 J.	Ohrfeige.	Vor dem link. Ohr.	Bald darauf Hühnereigross.	4 Wochen.	Das Geräusch genirt sehr.
9.	W. 8 J.	Angeblich nach Einwirken der heissen Sonne auf den Kopf.	Art. occip. und Sinus transvers. sinistr. u. dextr.	½ Jahr später.	½ Jahr.	In d. recht. Occipitalgegen eine pulsirende, wegdrückl Geschwulst. Starkes Blase hörbar, aber nicht gleich dem für art.-ven. Aneur. charal teristischen. Compression der Carotis, Pulsation fo Schädeldefect. Starke Kopfschmerzen.
10.	M. 30 J.	Stich unter den Jochbogen vor 25 Jahren.	Art. und Ven. temporalis.	Allmälig varix.	ca. 24 Jahre.	Allmälige Entwicklung v Venenectasieen und Varice Die gewöhnlich. Symptom
11.	M. 20 J.	Schrotschuss d. r. Gesichtshälfte.	Art. und Ven. temporalis.	—	2 Jahre 5 Monate.	—
12.	W. 35 J.	Spontan, angeblich in Folge einer Geburt.	Art. und Ven. facialis resp. maxillaris extern. am W. des Unterkiefers.	—	—	Kleine Geschwulst, ragt w nig hervor, unter der Ha geschlängelte Venen, weic Das Schwirren vermi derte sich bei Compre der Carotis. Continui Blasegeräusch. Keine P sation. Aneur. cirsoides
13.	Pferd.	Angeblich Quetschung (ohne Wunde).	Art. und Ven. masseterica an der Backe eines Pferdes.	—	—	—

Ausserdem erwähnt v. Bergmann (Lehre von den Kopfverletzungen. Stuttga

Behandlung.	Ausgang.	Bemerkungen.	Autor.
ompression vergebl. palten des Sackes, nterbind. d. Gefässe.	Geheilt.	—	Asplund, Hygiea 1871. Virchow-Hirsch. 1872. II. S. 360.
—	† an Meningitis.	Aneur. d. A. occip. resp. eines Astes, der durch den defecten Schädel hindurch mit den beiden Sinus transv. durch Oeffnungen an der Basis beider communicirte. Sinus sehr ausgedehnt.	Rizzoli, Risultam. alternati sul metodo della compressione etc. Bologna 1859. Cannstatt, 1859.
nterbindung d. Art. u. Ven. tempor. und xstirpat. des Sackes.	Geheilt.	—	Czerny, v. Langenbeck's Arch. f. klin. Chirurgie. 1880.
nterbindung d. Art. ber- und unterhalb des Sackes.	Heilung.	—	Blomfield, Lancet. No. 12. 1881; Virchow-Hirsch, 1881.
irecte Compression mit Pelote.	† an Uterushämorrhagie post partum.	Section: Maxill. ext. bis zum Umfange der Carot. ext. erweitert, verlor sich mit Schlängelungen in der Geschwulst, aus	Gremand, De l'anévrysme arter.-veineux spontané. Thèse Paris 1866; Virchow-Hirsch, Jahresber. 1866.

er sie viel kleiner hervortrat. An der Kreuzungsstelle mit der Vene it dieser verwachsen und hier ein Stecknadelkopfgrosses Loch, welhem gegenüber d. Vene eine Haselnussgr. Erweiterung zeigt. Von hier as gelangt man in eine Menge kleiner Oeffnungen zahlreicher varicöser enen, welche das netzförmige Gewebe der Geschwulst bilden. Aus m Geflecht geht d. Ven. facial. oberhalb u. unterhalb d. Geschwulst trächtlich erweitert in die Ven. jugul. ext. über. Es besteht auch Anastomose mit d. Ven. jug. int.

—	—	Section: Dünnwandiger Sack auf der Vena masseterica, die	Chauveau, Belg. p. 129 Rep. XXII.; Cannstatt, 1861. VI. S 15.

ztere ober- u. unterhalb erweitert. Art. oben geradlinig, unten ewunden, liegt vor dem Sacke, innig mit ihm verbunden. Von dieser hen 6—7 voluminöse Aeste ab, auf der Oberfläche des venösen Sackes rlaufend und mit einander anastomosirend. In den Wandungen des ckes ausserdem starke Venenäste, die unter sich und mit den arteriellen Gefässen anastomosiren. Die Communication der beiden Gefässe rch ein intermediäres, arteriell-venöses Netz, das direct in den Wanngen des varicösen Sackes gelagert ist, vermittelt. Dieses Netz wahrscheinlich die Vasa vasorum der Venen.

80. S. 32.) zwei durch Aderlass entstandene art.-ven. Aneurysmen der Temporalis.

No.	Patient. Geschlecht. Alter.	Ursache.	Sitz.	Tag der Entwickelung und Gr		Symptome.
			sinistr. auf dem Scheitel.			zwischen
			Geräusch. Stoss heftig pression			
8.	M. 50 J.	Ohrfeige.	Vor der link.			Pat. geheilt, aber das Sausen in der Vene blieb und die Venen am ganzen Körper waren erweitert. Bei horizontaler Lage Schwindel und Ohnmacht.
9.	W. 8 J.	Angeblich nach Einwirken der heissen Sonne auf den Kopf.	Art. und tr	—	—	Geräusch blieb. Keine Beschwerden.
10.	M. 30 J.	Stich unter den Jochbogen 25 Jahr		—	—	Erweiterung der linken Schläfen-, Stirn- und Hinterhauptvenen.
11.	M. 20 J.	Schuss Gesicht	u.	4. Tage.	—	Anf. Nasenbluten, Kopfschmerzen. Am 9. Tag Klopfen am Halse l. Nach
12.	W. 35 J.			14 Tagen Schielen, Kopfschmerzen. Geringe Besserung. 3 Monate später in Folge Sturzes vom Pferd starke Kopfschmerzen, Sausen auf der l. Kopfhälfte hörbar. Später Paralyse der rechten Körperhälfte epileptische Anfälle.		
			Aneur. varicos. Carotis u Ven. jug. int. l.	Am 8. Tage tritt geringe Schwellung ein.	—	Schwellung am Halse links Sausen, Schwirren.
13.			r. Carotis u. Ven. jugul.	—	—	—
			Carotis u. Ven. jug. int. dextr. Aneur. varicos.	—	—	Neben den gewöhnlichen Symptomen Heiserkeit und Belegtsein der Stimme.
			Carotis comm. u. Ven. jugul. int. in der Höhe des Ringknorpels.	—	—	Die Vena jugul. erweitert zeigt sichtbare Undulationen (!) und Blasebalggeräusch andere Symptome fehlen.

Behandlung.	Ausgang.	Bemerkungen.	Autor.
Carotis und Vena jugularis interna.			
—	Gebessert.	Am 45 Tage entlassen.	Willaume (Journ. compl. du Dict. des sc. méd. 1821. T. XI. u. Journ. d. Chirurgie von Graefe und Walther. 1822. Bd. 4).
Eis und Blutentziehungen.	Angeblich geheilt.	—	Larrey (Mém. de l'Acad. royale de méd. T. 3. 1834.); W. Koch, Unterbind. u. Aneur. der Art. subclav. v. Langenbeck's Arch. Bd. X.
Eis und Blutentziehungen.	Angeblich geheilt.	—	Derselbe.
—	—	—	Rufz (Bull. de l'Acad. de méd. 1838. u. Bruns' Chirurgie).
Symptomatische, Blutentziehung.	† nach 3 Jahren an Lungencatarrh.	Sect.: Erweichungsherde im Gehirn l. In d. V. jug. über d. Winkel des Unterkiefers die Kugel, die Vene unterh. normal, oberhalb erweitert u. verdickt. Vor ihrem Eintritt in den Schädel zeigt die Carotis int. eine aneur. Erweiterung, an deren Basis sich die Communication mit der Ven. jugul. findet.	Joret (in Vannes) (Gaz. méd. d. Paris. 1840; Schmidt's Jahrb. 1841).
Unterbindung d. Carotis am 9. Tage.	† am 5. Tage post op.	3 Tage darauf partielle Paralyse der Motil. u. Sensibil. r. Sect.: Die Art. Carot. in der Höhe der Bifurcation an der äusseren Seite verwundet, die Jugul. int. perfor. Lochschuss.	D. Prince (U. S. Sanitary Com. Surg. Mem. vol. I. 1847). Petit (Revue de chirurgie. Paris. 1885. S. 239.)
1 Monat nach d. Aufnahme Unterbindung der Carotis.	† im Coma am anderen Morgen.	—	Randolph (Norris, Amer. Journ. med. sc. 1847. Petit l.c.)
—	Tod.	Sect.: Arterie u. Vene, sowie der mit beiden communicirende aneur. Sack in eine Exsudatmasse eingehüllt, in der auch N. laryngeus super. u. vagus lagen.	Giraldès (Bull. de la Soc. anat. de Paris. 1854; Cannstatt 1855).
—	—	—	Rigaud (Clinique chirurg. d. Strasbourg. Paris. Strasb. 1862; Gurlt's Jahresber. 1862).

No.	Patient. Geschlecht. Alter.	Ursache.	Sitz.	Tag der Entwickelung und Grösse.	Bestehen bis zur Behandlung.	Symptome.
23.	M.	Pistolenschuss, l. Halsseite.	r. Carotis comm. u. Ven. jug. int. Varix.	—	—	Thrillgeräusch, keine Pulsationen.
24.	Junges Mädchen.	Wunde durch Fall auf eine Porzellanscherbe.	r. Carotis comm. u. jugul. int. Aneur. varicos.	—	—	Anfangs starke Blutung, durch Compr. gestillt. Später ein aneur. Tumor mit Pulsation und Thrill. Unterbindung der Carot. nicht möglich, weil die Geschw. zu tief abwärts reichte.
25.	M. 27 J.	Stichverletzung der l. Halsseite.	Carotis comm. u. Ven. jug. int. l.	Bald darauf 1 Tumor Eigross. An. varicos.	—	Der Tumor hart, fast nicht compressibel, pulsirte und schwirrte, und continuirl. Blasen hörbar. Druck auf d. Plex. brachial.
26.	M. 25 J. Potator.	Messerstich in die linke Seite des Halses, am vordern Rande des Sterno-cleido.	Carotis comm. Ven. jug. int. Varix?	4 Monate später.	—	Die Anfangs heftige Blutung durch Compression gestillt. Nach 8 Tagen der Hals geschwollen. Oedem der l. Gesichtshälfte, Athemnoth, nach 2 Monaten fort. Nach 4 Monaten an d. Stelle d. Narbe unter Athemnoth eine Hühnereigrosse Geschwulst; Oedem des Halses, Schwirren fühlbar. 1 Jahr später: Schwindelanfälle, Abnahme des Gesichts u. Gehörs links. Am Halse, vom Ohr bis Clavicula ein auffälliges Schwirren u. Brausen. Puls der Art. temporal. sinistr kaum fühlbar, r. normal, keine Venendilatation. Kleine Communication angenommen.
27.	M. 40 J.	Revolverschuss in d. r. Halsseite.	Carot. comm. Ven. jug. int. r.	Am anderen Tag. Thrill, Varix.	15 Jahre.	Anfangs geringe Blutung aus dem r. Ohr. Diffuse Schwellung, intensives Fremissement bis zur Clavicul. herab. In der nächsten Zeit gehen Fieber u. Entzündg. zurück. Fortschreitende Besserung, daher von einem chirurg. Eingriff abgesehen. Der Puls in der Temp. r. ebenso stark wie l. Ven. jug. int. ausgedehnt, aber nicht pulsirend. Das Sausen bis zur Schädelbasis hinauf. 7 Jahre später entwickelte sich an der Stelle der Narbe ein Tumor, jetzt, 8 Jahre später, Truthahneigross, zusammendrückbar, ohne Blutgerinnsel. Das Geräusch ist stärker als früher, der Puls der Art. tempor. schwächer als links, der der Carotis ebenso stark wie l., die Curve aber kleiner. Gehör r. herabgesetzt, Sehschärfe r. ebenfalls. Neuro-retinitis, Gefässe kleiner. Viele ectasirte Venen auf der Conjunctiva, innerem Augenwinkel, Nasenwurzel.

Erwähnt sind ferner noch folgende Fälle: Marx, Mém. de l'Acad. de méd. Vol. III. Journ. of Med. 1867 soll 9 Fälle dieser Art Aneurysmen zusammengestellt haben.

Behandlung.	Ausgang.	Bemerkungen.	Autor.
Exspectat. behandelt.	—	—	Verneuil (Gaz. des hôp. 1870. No. 1; Virchow-Hirsch 1870).
Die Geschwulst platzt. Tamponnade. — Compression	Heilung.	—	Sale (Amer. Journ. of med. sc. 1879. Virchow-Hirsch's Jahresber. 1879.)
Instrument. Compr.	Heilung nach 1 Jahr constatirt.	—	L. Medini (Bull. d. sc. med. 1880; Centralbl. für Chirurgie. 1880. S. 607).
Unterbindung d. Carot. commun. central von der Communication. In d ersten Stunden Gesichtshälfte kühl, bleich, bald normal. Thrill-Schwirren Anfangs fort, am 4. Tage wieder vorhanden, aber nur bei Druck auf die Vene.	Geheilt.	Die Unterbindung ober- und unterhalb der Communication fürchtet S. wegen Gehirnanämie, deshalb die Carot. nur central von der Commun., aber dieser sehr nahe unterbunden, damit der Thrombus die Oeffnung noch schliessen könnte.	L. A. Stimson (Amer. Journ. of the med. sc. 1884; Centralbl. für Chirurgie. 1884 u. Petit, Revue de chir. 1885).
Kein chirurgischer Eingriff.	—	—	Petit (Revue de chirurg. 1885. S. 232)

1833. — Maclean, Perrin's Journ. of Med. Détroit 1875. — S. W. Gross (Amer.

No.	Patient. Geschlecht. Alter.	Ursache.	Sitz.	Tag der Entwickelung und Grösse.	Bestehen bis zur Behandlung.	Symptome.
						An den anderen Gefässen des
28.	M. 30 J.	Messerstich 2″ über der l. Clavicula am hinteren Rande des Sterno-cleido.	Wahrscheinlich Art. u. Ven. transversa colli.	—	—	Schilddrüse geschwollen. An d. verletzten Stelle ein schabendes, sägendes Geräusch, das bei directer Compression verschwindet. Das Geräusch blieb nach Heilung d. Wunde.
29.	M. 39 J.	Messerstich.	Hals l. Art. u. Ven. cervic. ascend.	—	—	—
						III. Arteriell-venöse Aneurysmen der
30.	M.	Säbelstich.	Ober- und unterhalb der Clavicula. Varix.	1 Tag später.	5 Jahre.	Arm kalt, unempfindlich. Ven. jugul. ausgedehnt, pulsirend, venäsecirt, entleert hellrothes Blut im Strahle. Am 12. Tage die Armvenen angeschwollen, Cephal. pulsirt. Geschwulst allmälig kleiner, am 20. Tage verschwunden. Sausen u. Pulsation in den Hals- und Armvenen bestehen fort. 5 Jahre später unverändert, nur in Axillaris, Radialis u. Cubit. kein Puls, der am 55. Tage vorhanden war. Ernährung des Armes wenig gelitten, Arm unbrauchbar.
31.	M. 50 J.	Flintenschuss.	Art. und Ven. subclavia über der Clavicula. Varix?	—	—	Sehr störendes Sausen, angeblich in mehreren Zoll Entfernung hörbar. Extremität kalt, sonst gut genährt, Puls klein.
32.	M. 62 J.	Schussverletzung m. Kugel u. Schrotkörn. l. Schulter.	Hühnereigrosse Geschwulst in der linken Achsel.	—	33 Jahre.	Wunde heilte, doch blieb eine krampfhafte Empfindung in den Fingerspitzen. Nach 31jähr. Bestehen allmälige Volumszunahme des link. Armes, nach 2 Jahren dieser 3 mal so dick als der rechte. Oedem. Haut dunkelroth, gefühllos, kalt, Bewegungen behindert. Hautvenen ausgedehnt. Temperatur der Achselhöhle erhöht.
33.	M. 32 J.	Messerstich, l. Clavicular gegend	Keine Geschwulst fühlbar. Varix.	6 Tage.	1 Jahr.	Ueber u. unter d. Clavicula ein schwirrendes Geräusch bis zur Armbeuge herab. Nach 1 Jahre d. linke Regio supraclav. stärker gewölbt. Schwirren in den Foss. clavicul. u. in d. Axillar. Puls der Art. brachial. u. radial. fühlbar. Kurzathmigkeit. Kältegefühl.
34.	M.	Schuss.	An. subcl. infraclav. art.-ven.	—	—	—

Behandlung.	Ausgang.	Bemerkungen.	Autor.
Halses sind beobachtet:			
—	Ungeheilt.	—	Günther (Memorab. 5 u. 6.)
Unterbindg. der Art. und Ven. cervical. ascend.	Geheilt.	—	Bloch, Beitrag zur Kenntniss der Aneur. (Zürich 1881. Diss.)
Art. und Ven. subclavia und axillaris.			
Keine.	Ungeheilt.	Plexus brachialis mitverletzt; die ersten Finger retrahirt, unbeweglich.	Larrey (Clinique chirurgicale. 1811. T. 14); Koch (v. Langenbeck's Arch. X. S. 320).
Keine.	—	—	Robert, Des anévrysmes de la région sus-claviculaire. Paris 1842; W. Koch (v. Langenbeck's Arch. Bd. 10. Fall 10).
Unterbindung d. Art. subclav. 15 Tage später fällt die Ligatur ab, 14 mal Nachblutung.	Tod am 23. Tage nach d. Operat.	Section: Nussgrosses Aneur. spurium der Art. axillar., die oberhalb erweitert ist. Das Aneur. mit Hanfkorngross. Loch mit der Ven. axill. communicirend, diese unterhalb erweitert.	Rokitansky, Die wichtigsten Krankheiten der Arterien. Wien 1852.
Boyer'sches Compressorium.	Erfolglos.	Unbestimmt, ob: Aneur. axill. ven. zwischen Art. thorac. und Ven. cephal. oder der Art. und Ven. subclav.	G. Fischer, Mittheilungen aus der chir. Klinik. Götting. 1861.
Unterbindung der Subclavia.	Tod in Folge Nachblutungen.	—	Wattmann, W. Koch (v. Langenbeck's A. X. S. 228).

No.	Patient. Geschlecht. Alter.	Ursache.	Sitz.	Tag der Entwickelung. und Grösse.	Bestehen bis zur Behandlung.	Symptome.
35.	M.	Schuss.	Art. u. Ven. subclav. u. jugul. int.	—	7 Jahre unveränd.	Angebl. keine Beschwerden
36.	Soldat. 20 J.	Schussverletzung. (Chassepot.) l. Oberarm.	Linke Achselhöhle. Taubeneigross. Varix.	$2^1/_2$ Wochen.	Mehrere Monate.	Arterienpuls schwach, Venen sehr ausgedehnt, pulsirend. Starkes Geräusch. Temperaturerniedrigung, schlechtere Ernährung des Armes, Circumferenz geringer als rechts.
37.	Soldat.	1871 Schuss in die Achsel links. (Chassepot.)	Art. und Ven. axill. sinistra. Varix.	ca. 3 Wochen.	—	Wallnussgrosse, mehr diffuse Geschwulst, Venenerweiter. anscheinend gering. Puls und Schwirren im Verlaufe d. Venen fühlbar. Temp. vermindert. Linker Arm schwächer, kann nicht bis zur Horizontalen gehoben werden. Sensibilität herabgesetzt.
38.	M. 27 J.	Revolverschuss.	Art und Ven. subclavia rechts. Nur geringe Hervorwölbung d. Mohrenheim'sch. Grube.	4. Tag.	$2^1/_2$ Monate.	Nach d. Schuss fiel der Arm wie gelähmt herab. Sensibilität in d. 4. u. 5. Finger erloschen, sonst herabgesetzt, bessert sich in kurzer Zeit. Lautes Sausen u. continuirliches, durch die Systole verstärktes Schwirren. Wasserfallähnl. Brausen, fast über den ganzen Thorax hörbar bis zur Ellenbeuge herab. Radialpuls klein und verspätet. Haut an Unterarm u. Hand blauroth. Temperatur nicht herabgesetzt. Nach $2^1/_2$ Monaten Status idem.
39.	M. 55 J.	Schnittwunde mit einem Winkelmaass.	Art. axill. u. Ven. bas. links, An. varicos.	—	$1^1/_2$ Jahr.	In der l. Achsel eine kleine, ganz wegdrückbare und eine grössere Geschwulst, in der letzteren Gerinnsel fühlbar. Thrillgeräusch. Acme in der Diastole der Arterie. Radialpuls normal. Venen wenig ausgedehnt.

Ausserdem erwähnt noch 1 arteriell-venöses Aneurysma der Subclavia und Axillaris Jacquot, Hippol., Arch. gén. 1848, erwähnt 1 Aneur. art.-ven. der Axillaris von

IV. Arteriell-venöse Aneurysmen

40.	Junges Mädchen.	Aderlass.	Art. brach. u. Vena basil. Varix.	—	34 Jahre beobachtet.	Venen stark ausgedehnt, zitternde, unordentliche Bewegung fühlbar. Störend nur das Sausen.
41.	—	Aderlass.	Art. brach. u. Ven. bas. An. varic.	3. Tag.	5 Jahre.	Der Stamm der Arterie den ganzen Arm herab erweitert, ihr Puls sichtbar.
42.	—	Aderlass.	do. varix.	—	20 Jahre.	Venen sehr stark erweitert. Angeblich ohne Beschwerden.

Behandlung.	Ausgang.	Bemerkungen.	Autor.
Keine.	Tod an Diarrhoe.	Section: Aneur.-Sack auf der 1. Rippe und Communication zwischen Art. subclav. u. Ven. subclav. und jugular. interna.	Léon Lefort (Dictionnaire des sc. med. Paris 1866). ibidem.
Keine.	Ungeheilt.	—	K. Bardeleben, Ueber das traumat. Aneur. art.-ven. Diss. Berlin 1871.
Keine, höchstens dir. Compr. zulässig.	Ungeheilt.	Arm ganz unbrauchbar.	H. Knaak, Das An. arter.-venos. Dissert. Berlin 1871.
Instrumental-Compress. nicht ertragen.	Ungeheilt.	Die Finger der rechten Hand können nur mit Mühe soweit gebeugt werden, dass ihre Spitzen die Palma manus berühren. Die Extension erfolgt langsam, Abduction u. Adduction erschwert. Sensibilität anscheinend nicht herabgesetzt.	B. Kirsch, Ueber traumat. Aneurysm. Breslau 1875. S. 150. (Siehe Anmerkung S. 40/41.)
Keine, weil angebl. keine Beschwerden vorhanden sind.	Ungeheilt.	—	Combalat (Gaz. d. hôp. No. 126. 1879. p. 1003). (Virchow-Hirsch. 1879.

Legouest, Anévrysme artér.-veineux de l'artère axillaire. L'union méd. No. 18. 1861. — Dupuytren, 1 desgl. von Marx.

der Arteria und Vena brachialis.

—	—	—	W. Hunter (Beobachtungen und Heilmethoden. Aus dem Engl. übersetzt von Kühn. Leipz. 1784).
—	—	Macht angeblich keine Beschwerden.	Derselbe.
—	—	—	Cleghorn (bei B. Bell, Lehrbegriff d. Wundarzneikunst. 1804. J. 1. S. 131).

No.	Patient. Geschlecht. Alter.	Ursache.	Sitz.	Tag der Entwickelung und Grösse.	Bestehen bis zur Behandlung.	Symptome.
43.	Frau mittler. Alters.	Aderlass.	r. Ellenbeuge. Varix.	—	14 Jahre.	Nur vorübergehende Erstarrung des Arme bemerkt.
44.	W. 30 J.	Aderlass.	l. Ellenbeuge. Varix.	4. Tag.	—	—
45.	M. 14 J.	Aderlass.	Varix. Ellenbeug.	—	15 Tage.	—
46.	M. 20 J.	Aderlass.	r. Ellenbeuge. Aneur. varicos. Haselnussgross. Art. brach. und Ven. basil.	7. Tag.	5 Monate.	Venen stark erweitert. Nach einigen Monaten starke Vergrösserung der Geschwulst (faustgross). Starke Schmerzen, Eiterung, Aufbruch. Blutung.
47.	—	Aderlass.	Varix in der Ellenbeuge.	—	—	Ein grosser, immer mehr zunehmender Varix.
48.	M.	Schrotschuss.	Ellenbeuge Varix.	—	20 Jahre.	Arterie gegen das Herz hin erweitert.
49.	M.	Aderlass.	Ellenbeuge. An. varicos.	Nach einigen Tagen.	—	Ven. brach. sehr ausgedehnt. Nach 2 Jahren Ven. basilica so ausgedehnt, dass sie zu zerreissen drohte. Vorderarm abgemagert, kalt.
50.	—	Aderlass.	Ellenbeuge. Haselnussgross. Varix.	—	—	—
51.	M.	Aderlass.	Ellenbeuge. Varix.	Nach einigen Tagen.	—	Flexion und Extension im Ellenbogengelenke nicht vollständig ausführbar.
52.	W.	Angeblich spontan (doch Aderlass vorhergegangen).	Ellenbeuge. Art. brach. u. Ven. med. An. art. ven.	Nach einigen Tagen.	—	Venen nur oberhalb erweitert, Art. brachial. fester, dicker oberhalb. Schwirren, Pulsation.

Behandlung.	Ausgang.	Bemerkungen.	Autor.
—	—	—	Scarpa, Ueber Pulsadergeschwülste. Aus d. Ital. von Harless. 1808. S. 259.
recte Compression it Charpiekugeln u. Binden.	Geheilt.	In 6 Monaten.	Brambilla (Act. Acad. Caesar. Joseph. I. 1.); Scarpa l. c.
recte Compression.	Heilung.	In 3½ Monaten.	Derselbe.
Unterbindung der t. ober- u. unterhalb.	Heilung.	In 8 Monaten. Zwei Säcke; der eine mit festem Coagulum und Eiter gefüllt, der zweite der eigentliche Varix.	Park (Medical Facts and Observ. Vol. IV.); Scarpa l. c.
Unterbindung der Art. brachial.	Gangrän. Tod.	—	Atkinson (Medic. and chirurg. Society. 1879. Cooper's Handb. d. Chirurgie, übers. von Froriep. 1822.
—	—	Section: Zwischen Art. u. Vena brachialis eine 4" lange Oeffnung, mit dickem, glattem Rand umgeben.	Adelmann (Tractat. anatom.-chirurg. de aneurysm. spurio varicoso. Herbipol. 1821.
Unterbindung der t. brachial. ober- u. unterhalb.	Heilung in drei Wochen.	Es bestanden 2 Geschwülste: der Varix der Ven. basil. und eine Geschwulst zwischen Art. und Vene.	Physick, Med. Museum. Vol. I. Samml. einig. Abhandlungen von Scarpa, Vacca Barlinghieri etc. Aus d. Italien. von Seiler 1822. S. 190.
Ligatur oberhalb, 1 Jahr später Ligatur der Art. unterhalb der ersteren, er noch oberhalb der Geschwulst.	Pulsation besteht fort.	Communication zwischen Art. brach. und Ven. brach. resp. V. med. basil. Die letztere unterhalb der Geschwulst obliterirt.	Pouydebat Schmidt's Jahrb. 1834. Bd. 4.
Ligat. 3" oberhalb der ersten. 4) Amputation.	Erfolglos. Puls. weiter. Nachblutung. Geheilt.		
recte Compression it Bindeneinwickelung.	Heilung.	In 14 Tagen.	F. Ribes (Schmidt's Jahrb. 1836. Bd. 2. X.)
Unterbindung der Art.	Tod an Pyämie nach 12 Tagen.	Der Sack angeblich von der Art. mit allen ihren Häuten gebildet. Communication der Ven. med.	Schuh, Ueber auscultator. Erscheinungen oberflächlich gelegener Aneurysmen etc. Wien 1840. Schmidt's Jahrb. 1841. Bd. 30.

No.	Patient. Geschlecht. Alter.	Ursache.	Sitz.	Tag der Entwickelung und Grösse.	Bestehen bis zur Behandlung.	Symptome.
53.	M. 16 J.	Aderlass.	Ellenbeuge. Wallnussgross.	Am anderen Tage Varix.	—	Venen nicht erweitert.
54.	M. 50 J.	Aderlass.	Ellenbeuge. Wallnussgross.	Nach einigen Tagen. Varix.	—	Venen erweitert.
55.	M.	Aderlass.	Ellenbeuge. An. varicos.	Nach 8 Wochen.	8 Wochen.	Schwellung, die Anfan sehr stark war, zurückg gangen, thalergrosse, l.vi Stelle, zuweilen puls.re keine Venenerweiterung.
56.	M. 40 J.	Aderlass.	Ellenbeuge. An. varicos.	—	—	—
57.	Rekrut.	Aderlass (wegen Kohlenoxydvergiftung).	Ellenbeuge. Varix d. Ven. med. basil.	—	—	Venen oberhalb sehr erw tert, unterhalb weniger. A pulsirt oberhalb angebl stärker. Taubsein im Ar
58.	—	Aderlass.	Ellenbeuge. Varix.	—	—	—
59.	M. 26 J.	Aderlass, l. Arm.	Ellenbeuge. Varix.	—	—	Die Art. brachialis oberh stark erweitert.
60.	W. 30 J.	Aderlass.	l. Ellenbeuge. An. varic.	—	$1^1/_2$ Jahre.	—
61.	M.	Aderlass.	do. Varix.	4 Jahre nach V. S. angebl.	—	—
	Ausserdem noch zwei erwähnt ohne Krankengeschichte.					In allen Fällen die A
62.	M. 40 J.	V.-S.	l. Ellenbeuge. An. varic.	Haselnussgross.	—	—
63.	—	V.-S.	An. varic. Ellenbeuge.	—	—	—

Behandlung.	Ausgang.	Bemerkungen.	Autor.
Compression der Art. brachial. durch Einwicklung mit Binde von d. Ellenbeuge bis zur Achsel.	Heilung (in 24 Stunden Puls und Schwirren fort).	—	Martini (Schmidt's Jahrb. 1841. Bd. 30).
Druckverband.	Heilung in der 5. Woche.	—	Derselbe.
Unterbindung der Art. brach. ober- u. unterhalb.	Heilung.	Art. seitwärts verletzt, Vene durchgeschlagen.	Eitner (Med. Zeitg. 1840. Berlin).
Unbekannt.	Unbekannt.	Communication zwischen Art. und Vena brachialis, auf der entgegengesetzten Seite unter der Haut ein Sack, der die Ellenbeuge einnimmt und mit der Vene (und durch diese erst mit der Art.) communicirt.	Bérard (Gaz. méd. de Paris. No. 23. 1845. Cannstatt 1845. Bd. III).
Valsalva'sche Cur, vorbereitend. Theden'sche Einwickelung vergeblich.	Heilung.	Arm vollständig gebrauchsfähig. Instrument. Compression 3 Wochen später, in 8 Tagen Schwirren fort.	Truestedt (Medic. Zeitschr. Berlin. 1845).
—	—	Nerv. med. beim Aderlass wahrscheinlich mit verletzt.	Follin (Mém. de la Société de chir. de Paris. 1849 u. 1850. Schmidt's Jahrbb. 1850).
Unterbindung der Art. brachial. ober- und unterhalb.	Heilung in 6 Wochen.	—	Roux (Revue méd.-chirurg. Déc. 1850. Paris. Cannstatt 1850).
Unterbindg. der Art. brach. in der Mitte des Oberarmes. Puls kehrt wieder. 1½ Jahre später Ligatur ober- und unterhalb, nach 8 Tagen Blutung. Amputation.	Tod nach 14 Tagen an Pyämie.	Der aneur. Sack lag unter den superficiellen Venen und communicirte nicht mit der Vena basilica (die durch V.-S. verletzt war), sondern mit einer tiefen Brachialvene, die mit der Art. bei der 1. Operation durchschnitten wurde.	Derselbe.
Unterbindg. der Art. brach. 8 Tage später Gangrän des Vorderarmes. Amputat. brachialis unterbunden.	Heilung.	—	Derselbe.
Galvanopunctur.	Heilung.	—	Bossé (Gaz. méd. de Paris. No. 33. 1850. Cannstatt 1850)
Injection von 5—10 Tropfen Liq. ferri sesqu.	Tod.	— Nach 11 Tagen Gangrän, daher Amputat. antibrach.	Pravaz (L'union méd. No. 56. 1852. Cannstatt 1853).

No.	Patient. Geschlecht. Alter.	Ursache.	Sitz.	Tag der Entwickelung und Grösse	Bestehen bis zur Behandlung.	Symptome.
64.	—	V.-S.	Ellenbeuge. An. varicos.	—	—	—
65.	Alte Frau.	V.-S.	Ellenbeuge. Varix.	—	6 Jahre.	—
66.	M. 42 J.	V.-S.	Ellenbeuge. An. var.	Nach 6 Tagen.	—	Venen bis zur Achsel schwirrend. Aneurysma hindert die Bewegungen des Armes.
67.	M. 18 J.	V.-S.	Ellenbeuge. An. var.	—	Sogleich behandelt.	—
68.	—	Aderlass.	Ellenbeuge. An. varicos.	—	Sogleich.	—
69.	M. 70 J.	Aderlass.	Ellenbeuge, An. 10 Ctm. breit, 8 Ctm. hoch.	—	—	—
70.	W. 25 J.	Aderlass vor 13 Monaten.	Ellenbeuge.	Hühnereigross.	13 Monate	—
71.	—	Aderlass.	Ellenbeuge.	—	—	—
72.	M. 27 J.	Aderlass.	Ellenbeuge. Nussgross. Varix.	Bald danach.	40 Tage.	—
73.	M. 17 J.	Schnittwunde (Conamen suicidii).	Ellenbeuge.	Sogleich. Haselnussgross. An. varicos.	—	Sehr häufige Blutungen
74.	—	Aderlass.	Ellenbeuge. An. varic.	—	—	Anfangs geringe Erscheinungen. Unter Compression wächst der Tumor. Die oberflächlichen Venen nicht dilatirt. Einfaches Blase
75.	Soldat.	Aderlass.	Ellenbeuge.	—	—	—

Behandlung.	Ausgang.	Bemerkungen.	Autor.
iquor ferri-Injection. igatur der Art.	Erfolglos. Heilung.	—	Velpeau (Revue méd.-chir. 1852. S. 231. Cannstatt 1852).
—	—	—	Hanekroth (Medic. Zeitsch. 1852. S. 201).
nterbindg. der rt. ober- und unterhalb.	Heilung.	—	Malgaigne (Rev. méd.-chir. 1852. Schmidt's Jahrb. 1853).
jection von Liq. ferri 2 Mal.	Heilung in 2½ Monaten.	—	Jobert (Gaz. méd. de Paris. 1854. Cannstatt 1854).
rch Compression ittelst Compressen und Binden.	Geheilt in 1 Monat.	—	Poirier (Bullet. de la Soc. de méd. de Gand. Mars 1855. Cannstatt 1855).
recte Compression d Tourniquet nicht tragen. D.-C. vom tienten, dann 44 Stunden ununterbrochene D.-C., dann dir. C. u. D.-C. vom Patienten ausgeführt.	Besserung.	—	Nélaton, Broca, Des anévrysmes. 1856). G. Fischer, in Prager Vierteljahrsschr. 1869. Fall 141.
-C. u. I.-C. abwechselnd 3 Tage.	Heilung.	—	Dupuy, Chatard, Thèse. p. 23. G. Fischer, ibidem.
peration nach Antyllus.	Geheilt.	—	Schulze, De aneur. spur. Diss. Berlin. 1858.
-C., nach ½ Stunde emitus fort; nach Stunden auch die lisation. Kalte Umschläge 12 Tage.	Heilung.	—	Gherini (Annal. univers. di Med. 1858. Cannstatt 1858).
n 5. Tage Unterdg. d. Art. brach. ber- u. unterhalb.	Heilung (in 6 Wochen).	Schlecht berichteter Fall.	Noetling (Mittheil. d. bad. ärztl. Vereins. 1858. S. 77.
nterbindg. der Art. chial., radial. und nar. (also ober u. unterhalb).	Heilung.	In der Art. brach. über der Bifurcation ein grosses Loch, an derselben Stelle die Ven. med. in ihrer hinteren Wand gespalten, die vordere total zerrissen.	Inzani (Gaz. med. ital. Stati Sardi. No. 18. 1859. Cannstatt 1859).
).-C. 72 Stunden.	Erfolglos.	Patient entzog sich wegen zu grosser Schmerzhaftigkeit der D.-C. der Behandlung.	Heyfelder, Zur Behandlung der Aneur. durch Compression. Deutsche Klinik. 1859. S. 434.

No.	Patient. Geschlecht. Alter.	Ursache.	Sitz.	Tag der Entwickelung und Grösse.	Bestehen bis zur Behandlung.	Symptome.
76.	W. 18 J.	Aderlass.	Ellenbeuge. An. varicos.	—	Sogleich behandelt.	—
77.	—	V.-S.	l. Ellenbeuge.	Varix aneur.	—	—
78.	—	V.-S.	Ellenbeuge.	An. varicos.	14 Tage.	—
79.	—	Aderlass.	Ellenbeuge an d. Bifurcation der radialis u. ulnaris.	An. varic.	Sogleich.	—
80.	W. 38 J.	Aderlass.	Ellenbeuge. Art. rad. u. Ven. med. basil. An. varic.	Wallnussgr. An. varic.	25 Jahre.	Gleichmässig hart, scharf umschrieben.
81.	M. 36 J.	V.-S.	r. Ellenbeuge. An. varicos.	Nach einigen Tagen. Eigross.	1 Jahr.	Macht zeitweise Schmerzen hindert den Gebrauch des Armes.
82.	M. 36 J.	V.-S.	Ellenbeuge. An. varicos.	—	16 Jahre.	Anfangs nur Schwere und verminderte Gebrauchsfähigkeit des Armes, dann Zunahme der Geschw. Art. Ven. sehr ausgedehnt; in Mitte d. Oberarms zugleich ein Hühnereigrosses arteAneur. Ruptur des An. ven. Starke Blutung. Die oberflächl. Venen des Ober- und Unterarms erweitert u. verdickt, die tiefen Venen unverändert. Die Art. oberhalb sehr erweitert, unterhalb normal.
83.	M. 50 J.	Aderlass.	Ellenbeuge.	An. varicos. Eigross.	—	Schwirren in d. Art u. Vene bis zur Clavicular gegend.
84.	Junger Officier.	Degenstich.	Art. u. Ven. brachialis.	An. varicos. Eigross.	—	—
85.	M. 18 J.	Spontan.	Ellenbeuge.	Nussgross.	—	—

Behandlung.	Ausgang.	Bemerkungen.	Autor.
Ruhe, Eis, method. Compression mit graduirten Longuetten.	Heilung (in 8 Wochen).	Function normal.	Güntner, Bericht aus Pitha's Klinik. Prager Vierteljahrsschrift. 1859. Bd. 3.
Compression erfolglos. Digital-Compression.	Heilung in 6 Tagen.	—	Rizzoli 1859. Cannstatt 1861.
D.-C. 72 Stunden continuirlich. Erfolglos. Ligatur.	Unbekannt.	—	F. Heyfelder (Oest. Zeitschr. f. pract. Heilkunde. 1860.
Aneur. nach 24 Stunden grösser.		No. 20); Cannstatt 1860 und	G. Fischer, l. c. (Prag. Vierteljahrsschr. 1869. Bd. II).
40 directe Comp. u. Dig.-Compr., dann Instrument.-Compr. Aneur. wächst. Spaltung desselben. Unterb.	† an Pyämie am 20. Tage.	—	Richet (Gaz. d. hôp. 1861. No. 54. Cannstatt 1860).
Forcirte Flexion erfolglos. 9 Tage Dig.-Compr. desgleichen. Unterbindung d. Art. rad. oberhalb.	Heilung in 6 Wochen.	6 Stunden nach der Unterbindung schwacher Puls im Aneur. 2 Stunden später wieder fort.	Podracki (Wochenblatt der k. k. Gesellschaft der Aerzte in Wien. 1862. S. 257).
Dig.-Compr., nach 2 Tagen Puls und Schwirren fort.	Heilung.	—	v. Balassa (Berlin. klin. Wochenschrift. 1862).
Amputatio humeri (vorher Unterbindung d. Axillar., die so stark wie Aorta abd. ist, dünne Wandungen. Zur Coagulation Einspritz. von Liq. ferri in die Art. oberhalb der Ligatur nach vorher. Compression oberhalb.	† an Pyämie. Gangrän des Stumpfes und der seitlichen Brustwand.	Section des amput. Armes: In der Ellenbeuge 2 Säcke, 1 subcutaner grosser und subfascialer kleiner. Der letztere, ein Aneur. varic., communicirte mit engen Oeffnungen mit Art. brach. u. V. bas. Der oberfl.-elastische Sack ein Varix der basil. Die Ven. bei d. V.-S. also doppelt, die Art. einfach verwundet.	Broca (Gaz. d. hôp. 1863); E. Gurlt, Jahresber. 1863 bis 1865. S. 182.
Unterbindung d. Brachial. Puls u.	† an Pyämie.	—	Pirogoff, Grundzüge der Kriegschirgie. Leipzig 1864.
Schwirren in 12 Tagen wieder da, Nachblutung. Unterbindung d. Subclavia ob. d. Clavicula. Wände dünn. Nachblutung nach 14 Tagen.			
Unterbindung d. Brachial. oberhalb.	Ungeheilt.	—	Derselbe, l. c.
Puls und Schwirren fort, kehren bald wieder. Nach 6 Monaten Geschw. nur halb so gross, pulsirt und schwirrt. 1 Jahr später Stat. idem.			
2 mal Injection von Liquor ferri.	Geheilt.	—	Jobert (De la réunion en chirurg. Paris 1864); Gurlt's Jahresber. 1863—65.

No.	Patient. Geschlecht. Alter.	Ursache.	Sitz.	Tag der Entwickelung und Grösse.	Bestehen bis zur Behandlung.	Symptome.
86.	W. 28 J.	Aderlass.	r. Ellenbeuge. Varix d. Art. brach. u. Ven. bas.	5. Tag.	45 Tage.	—
87.	M. 54 J.	Aderlass.	l. Ellenb. An. varic.	Nussgross.	$5^1/_2$ Mon.	—
88.	M. 44 J.	Aderlass.	Ellenb.	—	14 Tage.	—
89.	W. 30 J.	Aderlass.	r. Ellenb. Varix.	Nussgross.	—	Keine Venenerweiterung Ernährung, Temperatur Gefühl normal. Pat. durch das Schwirren und Klopfen psychisch alterirt.
90.	M. 24 J.	Aderlass.	Ellenb. An. varic.	Kindskopfgross.	—	—
91.	—	Aderlass.	Ellenb.	An. varicos.	—	—
92.	—	Aderlass.	Ellenb. An. varic.	Nussgross.	Kurze Zeit später.	—
93.	—	Schussverletzung.	Ellenb. Varix. Art. brach. u. Ven. bas.	Sogleich. Taubeneigross.	Früh behandelt.	—
94.	W.	Aderlass.	Ellenb. An. varic.	Allmälig. Sehr gross.	10 Jahre.	3 gesonderte Tumoren fühlbar: einer in d. Ellenbeuge auf das Antibrachium übergehend, angebl. Varix aneur.; der 2. durch eine Furche getrennt, nach aussen liegend, weich als Phlebectasie bezeichnet; der 3. kleiner nach oben u. innen von ihnen, pulsirt nicht, ist resistenter, schwirrt aber wie die anderen als Aneur. varic. angesehen. Schwirren angeblich 2 Fuss weit hörbar
95.	—	Aderlass.	r. Ellenbeuge.	—	—	—
96.	Soldat.	Schusswunde am l. Oberarme. Chassepot.	l. Oberarm nahe der Achselhöhle. Varix. Kein Tumor.	—	6 Monate.	Anfangs häufig Nachblutungen. Hautvenen am Oberarm sehr ausgedehnt, pulsirend, schwirrend. Keine Geschwulst. Die Art. fühlt sich an der Commun. kleiner etwas atrophisch an. Formication in den Fingern. Schwäche des Armes, Müdigkeitsgefühl. Pat. kann nur leichte Arbeit $^1/_4$ Stunde anhaltend verrichten.

Behandlung.	Ausgang.	Bemerkungen.	Autor.
)ig.-Comp. d. Art. rach. oberh. u. an ler Stelle der Com- unication d. Art. und Vene.	Heilung.	Nach 6 Stunden.	Vanzetti, Sopra un aneurysma varicos. etc. Giorn. Veneto, Luglio 1863; E. Gurlt, Jahresber. 1863—1865.
)ig.-Compr. in 6 Stunden.	Heilung.	—	Derselbe.
)ig.-Compr. durch 5 Tage.	Heilung.	—	Derselbe.
Directe Compr. rfolglos. Inter-	Heilung.	—	Kossak, De varic. aneur. Regimont. 1865. Diss.
nitt. Digitalcompr. desgl. Unterbindung der Art. brach. ober- u. unterhalb, der Ven. unterhalb.			
—	—	Wird von der Société de chirurgie für ein einfaches arte-	Tillaux (Gaz. d. hôp. 1866); Virchow-Hirsch 1866.
ielles erklärt, da Blutgerinnsel vorhanden waren und diese beim art.-ven. fehlen sollen!!			
Digit.-Compr. und lirecte Compr. an d. Communication. 5 Sitzungen.	Heilung.	—	Ollier (Gaz. méd. de Lyon 1866); G. Fischer, l. c.
60stündige directe Compression. Nur noch Erscheinungen les rein arteriel-	Heilung.	Das An. ven. in ein arterielles verwandelt, darauf Verschlimmerung der Symptome.	Vanzetti (Gaz. d. hôp. 1867); Virchow-Hirsch's Jahresb. 1867.
en. Nach 2 Monaten Vergrösserung des An., dann 8—10 Std. tägl. Compr. 1 Mon. lang.			
Einlegen von Stahlnadeln unter	Heilung.	In 2 Wochen.	J. Monmonier, Case of aneurysmal varix treated successfully by obliteration of the vein. Virchow-Hirsch 1868.
ler dilatirten Ven. basil. u. Compression der Vene ober- und unterhalb durch Achtertouren.			
Galvanopunctur ler 3 Säcke nach einander.	Ind. Heilung.	B. nennt das An.: Aneurysma varicosum mit Phlebectasie.	Brenner (St. Petersburg. med. Zeitschr. 1869. S. 42—43).
Compr. der Art. brachial. mit d. Assalini'schen Tourniquet. 3 Tage lang andauernd u. total.	Heilung.	—	Gregoric (Memorabilien. No. 12.); Virchow-Hirsch 1872.
Dig.- u. Instrument.- Compression.	Vergeblich.	$1^1/_2$ Jahr später Stat. idem.	M. Müller (v. Langenbeck's Archiv. Bd. XV. 1873).

No.	Patient. Geschlecht. Alter.	Ursache.	Sitz.	Tag der Entwickelung. und Grösse.	Bestehen bis zur Behandlung.	Symptome.
97.	—	Aderlass.	Ellenb. Art. u. Ven brachial. ext.	20. Tag.	—	Vene oberhalb obliterirt
[illegible]	—	Aderlass.	Ellenbeuge.	—	—	—
[illegible]	—	Abscess	Ellenbeuge.	—	—	—
[illegible]	M. [illegible] J.	Stichwunde.	r. Unterarm nahe d. Ellenbeuge.	An. varicos.	Sogleich.	—
[illegible]	M. [illegible] J.	Stichwunde am Oberarm.	Oberarm An. varic.	Bald darauf. Nussgross.	45 Jahre	42 Jahre bestand [illegible] Veränderung, dann [illegible] theilweise Gangrän [illegible] 3. u. 4. Fingers ein, seither schnelle Zunahme des [illegible] Drohende Gangrän des Armes. Ruptur des Aneur.
[illegible]	W. 55 J.	Nach Meinung d. Pat. angeboren. nach S. angebl. nach Quetsch. d. Unterarms vor 55 J. In Folge dess. Verschwär. zwisch. Art. radial. und Vn. cephal.	In d. Nähe d. Handgelenks am Unteram.	Seit 55 Jahren allmälig.	55 Jahre.	In der Nähe d. Handgelenks ein 3" im Durchm. [illegible] der Sack, aus [illegible] bestehend, ausserdem [illegible] erweiterter Hautvenen [illegible] mehrere grössere aber arteriell-aneur. Säcke [illegible] menballen. Handwurzel etc. Die Ven. [illegible] basil. bis zur Mitte des Oberarmes stark ausgedehnt. [illegible] Armes alle erweitert und geschlängelt, von der [illegible] die Daumendick ist. Die oberfl. Artt. zeigen [illegible] scripte Ausdehnungen von Erbsen- bis Wallnussgrösse [illegible] wenig Beschwerden. In den letzten 7 Schwangerschaften [illegible] regelmässig in der 20. Woche ein Varix und [illegible] Quantität Blut. Der Arm um Vieles magerer, schwächer [illegible] zu keiner schweren Verrichtung

Ausserdem soll Pott (Bell's Chirurgie. 1804. V. 1. S 145 3 Fälle von [illegible] 2 Fälle, die allmälig in gewöhnliche Aneurysmata spuria übergingen und durch [illegible] ein Aneur. art.-ven. der Ellenbeuge, durch Unterbindung der Art. brachialis [illegible] Erfolg durch Druck behandelt.

V. Arteriell-venöses Aneurysma

103.	M. 38 J.	Aneurysma Aort. abd.	An der Bifurcat. d. Aorta und Ven. iliaca comm	Hühnereigr. Varix.	—	—

Behandlung.	Ausgang.	Bemerkungen.	Autor.
ompr. vergeb- ch. Unterbindg. er Art. brach. ilsat. fort. 2 Mon. äter wieder Pulsat. nd Schwirren der Geschwulst.	Ungeheilt.	Pat. † an Tabes. Section: Die Vene vorne und hinten durchschlagen. Die Art. aussen verletzt, hier ein Taubenei-grosser Tumor an ihr, in dessen Grunde eine 2. Oeffnung in die Vena brachial. hinein, die mit der basilica in Verbindg. stand.	Ambrogio Gherini (Annali unniv. di Med. 1873.); Virchow-Hirsch 1873.
ompr. erfolglos. terbindung d. rt. brachial.	Heilung.	—	Bonora (Il Raccogl. med. 1880.); Virchow-Hirsch 1880. Bd. I.
ecte u. indirecte ger-Compression.	Heilung.	—	Preira Guimaraès (Bull. de la Société de chirurg. 1880.); Virchow-Hirsch 1880.
erbindg. d. Art. alis und d. Ven. ialis u. ulnaris.	Heilung. (In 7 Wochen.)	In d. Art. rad. eine $1^1/_2$ Ctm. lange Längs-Schnittwunde, in d. Venen ebenfalls eine $1^1/_2$ Ctm. lange Längswunde.	Bloch, Beitrag zur Kenntniss der Aneur. Diss. Zürich 1881.
mputatio humeri.	Heilung.	Der aneur. Sack sass an der Art. brachial. einige Millimeter über der Bifurcation. In der anliegenden Ven. brach. eine Narbe — früher Communication — u. Vene hier obliterirt.	Gripat (Bull. de la Société de chirurg. 1883.); Virchow-Hirch 1883.
—	—	In den Wänden der angeblichen Venengeschw. viele kleine spitzige Knochenlamellen fühlbar.	Schottin, Merkwürdiger Fall einer aneur. Venengeschwulst. Altenburg 1822.

m Aneurysma in der Ellenbeuge gesehen haben; Nélaton (Gaz. des hôp. 1846.) des Arterienstammes geheilt sein sollen; ferner Tedesii (Omodei Ann. univ. 1846.) t, und Johnston (Amer. Journ. of Med. Sc. Oct. 1846.) ein eben solches, mit

orta abdominalis.

ess. der Aorta ompressorium versucht.	† Peritonitis. (Gangrän des Dünndarms.)	An der Bifurcation der Aorta ein aneur. Sack, Hühnereigross. In ihn mündet die sehr ausgedehnte Vena iliaca commun. und hat keine Verbindung mit der Cava infer., die Mesaraica sup. obliterirt.	Simon (The Lancet 1875. Vol. VI. Centralbl. f. Chir. 1876).

No.	Patient. Geschlecht. Alter.	Ursache.	Sitz.	Tag der Entwickelung und Grösse.	Bestehen bis zur Behandlung.	Symptome.
						VI. Arteriell-venöses Aneurysma der
104.	M. 32 J.	Messerstich in das Hypogast.	Art. und Vena iliaca commun.	14 Tage.	—	Nach 14 Tagen Anschwell. beider Unterextremität.; die rechterseits verschwand nach 8monatl. Bestehen spontan, links blieb sie, zugleich fanden sich enorme Varicen. Im Abdomen oberhalb des Lig. Poup. fühlt man starke Pulsation; heftiges Frémissement u. Schwirren, besonders dicht unterhalb des Nabels. Im Anschlusse an die Varicen kamen Ulcerationen, Elephant. des l. Beines, häufige Blutungen aus den Geschwüren, heftige Schmerzen.
						VII. Arteriell-venöse Aneurysmen
105.	M. 17 J.	Stich mit glühender Eisenstange.	Oberschenkel, 4 Zoll vom Lig. Poup.	3 Zoll im Durchmesser. Varix.	10 Woch.	Ausstrahlende Schmerzen in Ferse und Unterschenkel.
106.	M. 20 J.	Degenstich.	Mitte des r. Oberschenkels.	Nach einigen Tagen. Varix.	Sogleich behandelt.	Mehrere Nachblutungen. Leichte Ermüdung des Beines.
107.	—	—	Varix aneurysm. d. Cruralis.	—	—	—
108.	Soldat. 23 J.	Messerstich.	Linker Oberschenkel, 2 Zoll unt. Lig. Poup. Varix an.	Haselnussgr. Geschwulst in der 8. Woche bemerkt; Schwirren und Pulsat. schon früher.	6 Monate.	Wächst in den ersten 3 Wochen, dann nicht mehr. Art. oberhalb angebl. erweitert, abwärts ebenfalls. Venen nicht erweitert. Schwirren und Prickeln, wie von einem elektr. Strome mitgetheilt. 9 Monate später der Sack dicker. 1 Jahr danach Art. oberhalb erweitert, in der Nähe des Varix eine subcut. Vene erweitert. Extr. kühler und pelziges Gefühl, sonst keine Beschwerden.
109.	M. 36 J. Potator.	Hatte sich in der Leistengegend beim Fall verletzt. Wie? (Spontan.)	Linke Leistengegend..	Bald darauf. Hühnereigr.	—	Pulsation auch oberhalb des Ligam. Poup.

Behandlung.	Ausgang.	Bemerkungen	Autor.
Arteria und Vena iliaca communis.			
—	† an Erschöpf.	Section: In d. A. iliaca comm. dextr. 2 Ctm. unter der Aortabifurcation eine kl. dünne Narbe an der vorderen Wand, an der hinteren Wand eine kleine stumpfwandige Oeffnung, durch die die Art. mit einem bis zum Promont. hinaufreichenden Tumor communicirt. Der Tumor comprimirt die Vena iliaca comm. dext. u. Vena iliaca ext. dext., die unterhalb des Tumors eng, weiter abwärts erweitert sind. Ven. iliaca int. dext. gesund. Die Vena iliaca comm. sinist. communicirt durch eine grössere Oeffnung mit dem Aneur.; stark dilatirt, Wandung verdickt, auf der Innenfläche mit Kalkplaques bedeckt, oberhalb obliterirt.	Leflaive (Rev. médico-chir. de Paris. 1855. Cannstatt, 1855).
der Oberschenkelgefässe.			
Bindeneinwicklung.	Unbekannt.	—	Barnes: J. Hodgson, Krankheiten d. Art. u. Ven. Aus dem Engl. v. Koberwein. 1817.
Bindeneinwickelung und directe Compression der Geschwulst mit Compresse und Tampon.	Geheilt.	In $3^1/_2$ Wochen Sausen geringer, in d. 5. Woche fast fort, in der 10., als Pat. zum 1. Male aufstand, plötzlich ganz verschwunden.	Hesselbach (Jahrb. der philos.-med. Gesellsch. Würzb. 1828).
Unterbind. d. Femor. nach Hunter.	Gangrän. Tod.	Art. angebl. vom Varix bis zu den Capillaren sehr erweitert u. geschlängelt.	Breschet (Mémoires de l'Acad. royale de méd. 1833); Burckhardt in Roser u. Wunderlich's Arch. 1843. S. 121.
Compressionsverband und Bruchbandähnl. Bandage.	Ungeheilt.	Empfiehlt Valsava'sche Kur. Nach 14 täg. Arrest war Schwirren u. Pulsation extensiv und intensiv vermindert; einige Tage Dienst, Status quo ante.	Seger (Heidelberger Annal. 1835. Bd. I.).
Unterbindung d. Art. iliaca ext. Puls fort, am 5. Tage wieder da. Am 8. Tage Geschw. grösser. Am 42. Tage Nachblutung u. dann öfter. Unterbind. d. Femor. unterh. Puls besteht, daher Spal-	† an Pyämie nach 13 Tagen.	Section: Art. iliaca ext. links kleiner als rechts. Unterbind. dicht oberhalb der Epigast., $^1/_2$ Zoll unter dieser die 2. Ligatur, oberhalb des Aneur. Das Aneur. $1^3/_4$ Zoll br. u. $1^1/_2$ Zoll lang, theils von der Vene, zum grösseren Theile von d. Art. gebildet. In dasselbe münden die	Venturoli (Nov. Comment. academiae scient. instit. Bonon. T. III. Bononiae 1839. 4. Schmidt's Jahrb. 1840. Bd. 26. S. 329).

No.	Patient. Geschlecht. Alter.	Ursache.	Sitz.	Tag der Entwickelung und Grösse.	Bestehen bis zur Behandlung.	Symptome.
110.	Soldat.	Granatschusswunde, 12 Zoll lg. 11 Zoll br.	Vorderfläche des link. Oberschenkels.	Nach 10 Tag. Schwirren, nach 6 Woch. eine kleine Geschwulst. Varix aneur.	—	Art. femor. liegt fast in d ganzen Ausdehn. der Wu frei; deutlich. Schwirren v 10. Tage ab, bes. nach d Schenkelbeuge zu fühlba Geräusch am stärksten a Abgange der Profunda.
111.	M. 23 J.	Säbelhieb.	Rechter Oberschenkel.	4 Wochen später. Aneur. varic.	Unbest.	Pulsation, Schwirren.
112.	Alter Mann.	Spontan: nach Compression zur Heilung eines Tibialaneurysma. An d. Druckstelle selbst keine Geschwulst.	Inguinalgegend.	10 Monate nach Compr. Taubeneigr. An. art. ven.	—	Lautes Geräusch. Vene i oberen Theile d. Oberschen kels bedeutend erweitert, g wunden. Schmerz. u. Oede am Unterschenkel. 7 Mona später unter Entzündung erscheinungen plötzlich Ve grösserung der Geschwuls Entzünd. ging zurück. A Unterschenkel grosse G schwüre.
113.	M. 19 J.	Messerstich.	Link. Oberschenkel, dicht unt. Lig. Poup.	6. Tag. Kein Tumor.	6 Tage.	Venen nicht erweitert. der Art. fem. u. popl. ke Puls, dagegen in der Tibia post. Intermittir. und co tinuirl. Geräusch.
114.	Kräftig. Mann.	Stichwunde.	Art. und Ven. femor.	Aneur. art.-ven.	8 Jahre.	Anfangs nur stechende Em pfindungen an der Stelle d Narbe. Nach 8 Jahren A schwellung des ganzen B nes, Hautvenen erweite später gangrän. Geschwü am Oberschenkel
115.	M.	Messerstich.	Oberschenkel.	Varix aneur.	$10^1/_2$ Jahr.	In den ersten $9^1/_2$ Jahr belästigte den Pat. dauer ein sausendes Geräusch

seinem Oberschenkel. Vor etwa einem Jahre (also nach $9^1/_2$ Jahren) plö lich beim Reiten heftiger Schmerz in der Gegend d. ehem. Wunde u. eine G schwulst, die allmälig wuchs u. nach einem Jahre 6 Zoll im Durchmesser hat

Behandlung.	Ausgang.	Bemerkungen.	Autor.
ten des Sackes, abundante Blutung. Tamponnade.		Ven. fem. superf. u. prof., sowie die Art. femor. profund. u. circumfl. anter. Die Art. femor. superf. unterh. des Aneur. ob-	
literirt. Die Ven. femor. commun. oberhalb 3 Lin. weit verschlossen.			
—	† an Erschöpf.	Section: Art. femor. 3 Finger br. u. d. Abgang der Prof. mit	Weber (Deutsche Klinik 1851).
der Ven. femor. etwa 4 Lin. weit verwachsen, unterh. dieser Stelle bis zur Kniekehle sehr verengt, jedoch wegsam. Die Ven. femor. von der Stelle d. Verwachsung bis zur Kniekehle fast vollständig verödet, kaum 1 Lin. dick, oberhalb bis zur Schenkelbeuge sehr erweitert. Oeffnung zwischen Art. u. Ven. 2 Lin. gross. Art. prof. erweitert.			
Unterbind. d. Femor unter dem Lig. Poup. Geschwulst wächst.	Erfolglos. Unbekannt.	Nach der Operat. schwillt der Oberschenkel im oberen Drittel stark an, äuss. Hälfte d. Aneur. fluctuirt und springt vor, die innere liegt tief, diffus.	Larrey (Gaz. d. hôp. No. 66. 1857. Cannstatt, 1857.
—	† an allgemein. Hydrops.	Section: Arterien-Atherom. Die Geschwulst $2^1/_2$ Zoll lang, $1^1/_2$ Zoll br., bestand aus 2 Abtheilungen, deren eine jede einem der Gefässe, d. Arterie u. Vene angehörte. Die Oeffnung zwisch. beiden 9 Lin. lg., 6 Lin. br.	Pemberton (Med. chirurg. Transact. No. 44. 1861. E. Gurlt's Jahresber. 1860—61. v. Langenbeck's Arch. Bd. III. S. 102).
D.-C. mehrere Stund., nicht ertragen. Compressor. ebenf. nicht. Am 10. Tage Blutung aus der Wunde, am 24. dito, am 25. Tage Unterbind. der Art. iliaca ext.	† an Sepsis, 10 Tage nach der Operation.	Section: Art. u. Ven. crural. intact. In der Art. prof. 2 Längswunden, von denen eine mit der Ven. prof. communicirt. Die Art. crural. durchgängig. In der Ven. crural., 6 Ctm. vor Abgang der Prof. ein Gerinnsel, bis in die Poplitea. Die Ven. prof. an der Stelle der Verletzung frei, sonst theilweise mit Gerinnsel verlegt.	Gayet (Gaz. hebd. 1864. Cannstatt, 1864).
Unterbind. der Art. iliaca ext., starke venöse Blutung dabei. Glied dünner, subcut. Venen fast fort. 5 Mon. später wieder stark. Anschwell. des Oberschenkels, oberfl. Venen erweitert, aneur. Geräusch an der alten Narbe. Ligatur der Iliaca commun.	† an Peritonitis. In einig. Woch.	Bei der Operation Peritoneum verletzt, starke venöse Blutung. Section: Communication zwischen Art. u. Ven. fem. Verschluss der Ven. iliaca communis.	James B. Cutter (Amer. Journ. of the med. sc. New. ser. Vol. 48. 1864—65.) E. Gurlt's Jahresb. 1863—65. S. 193.
Compression erfolglos Unterbind. d. Iliaca ext. beschlossen.	† in Narkose.	Section: Zwischen Art. fem. u. dicht anliegender Vene eine Communication, aber die Vene einige Zoll unterhalb u. 2 Zoll	Beaumont (Med. Times and Gaz. 27. 1867. Virchow-Hirsch's Jahresber. 1867.
oberhalb d. Communication obliterirt u. zusammengezogen, mit altem Gerinnsel gefüllt. Die Art. fem. u. iliaca stark erweitert.			

No.	Patient. Geschlecht. Alter.	Ursache.	Sitz.	Tag der Entwickelung und Grösse.	Bestehen bis zur Behandlung.	Symptome.
116.	M. 46 J.	Stich mit Taschenmesser.	Oberschenkel.	14 Tage später: Geschw. allmälig gewachsen.	19 Jahre.	19 Jahre bestanden, ohne jede Behandlung. Nach 19 Jahren A. femor. oberhalb sehr gross, aber gesund. Der Fuss kürzer, dünner, d. Haut narbig von viel. Geschwüren, d. aufgetret. waren. Schmerzen. Temp. unterh niedriger, oberh. höher. Grösse 2 Ctm. hoch, 6 Ctm. lang, 3 Ctm. bre
117.	M. 15 J.	Messerstich.	Oberschenkel, Art. und Ven. crur.	Bald danach. 6 Zoll unt. d. Lig. Poup. $2^1/_2$ Zoll lg., $3^1/_2$ Zoll br. Geschwulst. Aneur. varic.	3 Wochen.	Ven. crural. und Ven saph. erweitert.
118.	Soldat.	Schussverletzung. Chassepot.	Mitte des link. Oberschenkels.	Am 8. Tage bemerkt. Aneur. varic.	18 Tage.	Starkes Schwirren an d. ganzen inneren Seite des Oberschenkels, Pulsation, Sausen. Am 17. Tage kleine Blutung, am 18. Tage Zunahme der Geschwulst.
119.	Soldat.	Schussverletzung.	Oberschenkel, Handbreit über der Patella.	8. Tag. Pulsation, Schwirren. Aneur. varic.	8 Tage.	Vom 8. Tage ab 5 Tage lang Digit.-Compr. 3 mal 5 Stunden interm. Pulsat. geringer. Am 14. Tage Blutung.
120.	Soldat.	Fleischschuss.	Link. Oberschenkel.	24 Stunden später. Faustgross. Aneur. varic.	—	Bein ödematös. Sensibilität und Motilität herabgesetzt. Schwirren.
121.	Soldat.	Chassepotschuss quer durch den recht. Oberschenkel nach der link. Spin. ant. sup. hinüber.	Art. und Vena cruralis, dicht unt. d. Ligam. Poupartii.	Am 4. Tage bereits vorhanden.	4 Tage.	Starkes Schwirren a. d. vord u. inneren Seite des Oberschenkels, besond. unter d Lig. Poup. Oedem u. Venen ausdehn. fehlen. Puls norm Am 10. Tage ein glatter, re sistent. Tumor fühlbar. Beim Aufstehen Oedem, verstärkt Schwirren und Kältegefüh im Fusse.
122.	M. 20 J.	Stichverletzung m. Taschenmesser.	Link. Oberschenkel.	14 Tage später; nach 4 Woch. noch grösser. Un-	—	Link. Bein odematös, Venen nicht ausgedehnt. Ein continuirl., mit der Diastole der Art. verstärkt. schwirrend. Geräusch

Behandlung.	Ausgang.	Bemerkungen.	Autor.
Anfangs Kälte, Compression. Dann 19 Jahre nichts.	Erfolglos. Unbekannt.	—	Brindejonc-Trégloдé, Quelques considérations sur l'anévrysme art.-veineux. Thèse Montpell. 1869. Virchow-Hirsch's Jahresber. 1869.
Compression und Eis erfolglos. Unterbind. der Art. femor. ober- u. unterh.	Heilung.	—	Spence, Edinb. med. Journ. 1869. Virchow-Hirsch. 1869.
Unterbind. d. Crural. dicht unter dem Lig. Poup. Puls u. Schwirren fort. Am 20. Tage Nachblutung, beginnende Gangrän. Amputation d. Femur im oberen Drittel.	† an Sepsis.	Section: In den Adductoren eine Faustgrosse, mit Coagula gefüllte Höhle. An der äuss. Wand dieser die vollständ. durchschossene Art. crural., ihre Enden 3 Ctm. von einander entfernt. Das obere Ende contrahirt, festes Gerinnsel darin; das untere etw. weiter, in ihm ein lockerer Thrombus, weiter unten flüss. Blut. Die Vene nur an ihrer vord. Wand weit eröffnet, die hintere erhalten, nach unten stark erweitert. An der Stelle des ersten Klappenpaares nur Halbmondförmige Ausbuchtungen, die Klappensegel fehlen. Das nächste Klappenpaar gut erhalten. Unter diesem die Vene wenig erweitert, ihre Wandungen verdickt. Intima gerunzelt.	Socin, Kriegs-chir. Erfahrungen. Leipzig 1872.
Spalten des Sackes. Unterbind. der Art. femor. oberhalb. Starke Blutung aus dem unteren Ende. Ligatur unterh. Gangrän des Untersch.	† am 18. Tage. (Lungeninfarcte.)	In der Art. fem. ein etwa 1 Zoll langer Schlitz, die Vene ebenfalls verletzt.	G. Fischer, Kriegschir. Erinnerungen. Deutsche Zeitschr. f. Chirurgie. 1. 1872. S. 231.
Unterbind. der Art. femor. ober- u. unterhalb. Gangrän des Unterschenkels.	† nach 2 Tagen.	In d. Art. ein Fingerbreiter Defect, fast die ganze vordere Wand derselben einnehmend, auch die Vene verletzt.	H. Fischer, Kriegschirurg. Erfahrungen. Erlangen 1872.
Compress. m. Schrotbeut, forcirte Flexion im Hüftgelenk.	Erfolglos.	Pat. angebl. gar nicht belästigt. 2 Monate beobachtet.	Schinzinger, Das Res.-Lazar. Schwetzingen 1870/71. Freibg. 1873. S. 94, 95.
6 Tage D.-C. 4 Tage forcirte Flexion. Unterbind. der Art. femor. nach Hunter.	Erfolglos.	Die Gefässe waren durch den Stich an ihrem medialen Rande gestreift	Czerny (Virchow's Archiv. Bd. 62. 1874)

No.	Patient. Geschlecht. Alter.	Ursache.	Sitz.	Tag der Entwickelung und Grösse.	Bestehen bis zur Behandlung.	Symptome.
				teres Dritt. d. Oberschenk. bis in d. Kniekehle. Aneur. varic.		
123.	M. 44 J.	Pistolenschuss.	R. Oberschenkel, 5 Zoll unt. der Spina ant. sup.	Allmälig.	3 Jahre.	Anschwell. des ganzen B.. nes, Venenectasie, Ekzem Geschwüre am Unterschenk. Art. u. Ven. unterhalb stark erweitert, pulsiren beide.
124.	Soldat.	Schussverletzung.	Art. u. V. iliac. ext. über dem Lig. Poup.	An. varicos.	—	Gangrän des Beines.
125.	M. 14 J.	Stich mit Messer.	Obersch.	4 Tage darauf. Varix. aneur.	4 Tage.	Schwirren, Venen nicht ausgedehnt. Fuss und Unterschenkel ödematös. Nach 3 Wochen Schmerz und Schwellung fort, Schwirren nur an der Narbe.
126.	M.	Messerstich.	r. Schenkelbeuge.	Nach einigen Tagen. Kleiner Tumor.	An. varic.	Thrill, Blasen über der Cruralis infer. u. der ganzen Innenseite des Oberschenkels.
127.	—	—	Art. u. V. fem.	—	—	—
128.	W. 32 J.	Messerstich in die r. Hinterbacke.	Art. und Ven. fem. dicht unter Lig. Poup. Varix.	—	4 Jahre.	An der Innenseite des Oberschenkels bildete sich ein pulsirende schwirrende Geschwulst. Unterschenkel an der äusseren Seite anästhetisch. Später häufig Blasen in der Fusssohle und callöses Geschwür der Ferse, das 3 Jahre besteht. Keine Venenausdehnung.
129.	M. 20 J.	Pistolenschuss.	r. Oberschenkel unt. 1/3.	An. varic	1 Stunde später.	Ueber der verletzten Stelle ein lautes systol. Schwirren zu hören. Puls in der Art. pedaea, in der Art. tibialis post. keiner.
130.	Schuhmachergeselle.	Stichverletzung.	Art. und Ven. fem.	—	3 Stunden.	—
131.	M. 22 J.	Messerstich.	r. Obersch. 2″ u. Lig. Poup.	Sogleich. Taubeneigr.	—	Tumor weich, prall, ohne Pulsation, in der Art. femoralis unterhalb auch kein Puls.
132.	25jähr. Fleischer	Messerstich.	r. Obersch 3 Fingerbr.	Flache, Handtellergrosse	—	Starkes Schwirren u. rauschendes, blasendes Geräusch

Behandlung.	Ausgang.	Bemerkungen.	Autor.
Geräusch fort, nach 3 Wochen wieder da. Spaltung des Sackes, Ligatur d. Art. ober- u. unterhalb u. dito der Vene.	Geheilt.	Nahezu vollkommene Gebrauchsfähigkeit des Beines.	
Compress. vergeblich. Elastischer Strumpf.	Ungeheilt.	—	Hulke (Med. Times and Gaz. 1875. Centralbl. f. Chir. 1875.)
Amputatio femor.	Tod.	Sect.: Aneur. Sack über d. Lig. Poup., in seinem Grunde Art. und Vene: die Vene zeigt einen Lochschuss, ihr Lumen ist frei, nach abwärts erweitert. Die Art. vollst. durchtrennt, ihre Enden 4 Ctm. auseinander. Das obere offen, das untere zusammengezogen, in ihm ein fest schliessender Pfropf.	v. Bergmann, Die Schussverletzungen u. Unterbindungen d. Subclavia. St. Petersburg 1877
Elastischer Strumpf 4 Monate lang.	Geheilt.	Keine Pulsat., Function normal. 4″ unter d. Lig. Poup. ein continuirliches Summen, das weiter unten mehr blasend, in der Kniekehle systol. und tönend wird.	Smith (St. Barthol. Hosp. Rep. XII. 1876); Schmidt's Jahrb. 1876. Bd. 178.
Directe Compression, Tumor fort, kehrt in 3 Wochen wieder.	Ungeheilt.	—	Berger (Gaz. d. hôp. No. 145. 1878.); Virchow-Hirsch 1878.
Unterb. der Art. iliaca ext., später der femor. im Scarpa'schen Dreieck.	Erfolglos.	—	Galozzi (Il Morgagni Disp. VII. 1878.); Virchow-Hirsch 1878.
Compressorium.	Ungeheilt.	Geschwür der Ferse geheilt. 1 Jahr später Stat. idem. Geschw. heil.	Billroth (Chirurg. Klinik. Wien 1879. S. 588).
Unterbd. der Art. u. Vene ober- u. unterhalb. Am 6. u. 12 Tage Nachblutung. Eröffnung der Wunde u. nochmal. Unterbindung des centralen Endes.	Heilung.	In der Art. ein in die Länge gezogener Defect, Halbkreisförmig, an der hinteren Seite, aus dem peripheren Ende ergiesst sich ein Strahl venösen Blutes.	v. Wahl (St. Petersburg. med. Wochenschrift. 1884. Fall 4)
Unterbd. d. Art. u. Vene.	Heilung.	—	Tillmanns (Berlin. klin. Wochenschr. 1881.)
Unterbind. d. Art. u. Ven. femor.	Tod an Grangrän.	—	Bloch, Beitrag zur Kenntn. der Aneur. Diss. Zürich 1881.
Unterbind. d. Art. u. Ven. femor., die	Heilung.	In der Art. ein Längsschnitt, dess. Ränder wallartig aufgeworfen.	Derselbe.

No.	Patient. Geschlecht. Alter.	Ursache.	Sitz.	Tag der Entwickelung und Grösse.	Bestehen bis zur Behandlung.	Symptome.
			unter Lig. Poup.	Auftreibung.		
133.	M. 53 J.	Messerstich.	l. Obersch. Mitte.	—	—	Das Bein geschwollen
134.	M. 27 J.	Messerstich.	r. Obersch. 3 Fingerbr. unt. Lig. Poup.	—	—	—
135.	—	Schussverletzung.	Art. und Ven. fem. An. varic.	—	—	—
136.	M. 21 J.	Messerstich.	r. Obersch.	—	23 Tage.	Nachblutungen. Angebl. rein venöses Aneur.
137.	M. 23 J.	Stichverletzung.	Mitte d. l. Obersch.	Bald darauf. Hühnereigr. An. art. ven.	12 Jahre.	Seit 5 Jahren hartnäckig grosse Geschwüre d. l. Unterschenkels. Venen der Innen- und Hinterfläche erweitert, aber weder Puls. noch Geräusch in ihnen.
138.	M. 28 J.	Schuss.	Obersch.	—	—	—
139.	M. 21 J.	Schrotschuss.	r. Obersch. keine Geschwulst.	Nach der 1. Woche. Schwirren.	$3^1/_2$ Mon.	Flexion im Knie behinde Parästhesien. Bein cyan tisch. Communication si ungefähr am Adductor ring. Puls oberh. kräftig unterh. schwächer. Kei Venenerweiterung.
140.	M. 15 J.	Messerstich.	Mitte d. l. Obersch.	—	An. varic.	—

Ausserdem sind noch erwähnt: Adams (Dublin Journ. Vol. XVIII.); Edw. Cris des Auslandes. VI. Berlin 1848. Fall 222: Aneur. diffus. der r. Art. iliaca, mit der Ve Dreieck art.-ven. Aneur. der Femoralgefässe; Unterbindung der Vene; Heilung. — Ma hat sich allmälig in 20 Jahren entwickelt.

Behandlung.	Ausgang.	Bemerkungen.	Autor.
eide verletzt sind, Exstirpation des Zwischenstückes.			
nterbind. der Art. nd Ven. fem. dicht berh. d. Adductoren-chlitzes. Delirium.	Tod.	Arter. ganz durchtrennt und retrahirt, in der Vene ein 2″ langer Schnitt.	Derselbe.
nterbd. d. Art. emor., die unver-etzt ist, unter Lig. Poup. Blu-ung trotzdem weiter. Unterbind. er Art. u. Ven. fem. profunda am Adductorenringe.	Heilung.	Die Art. prof. verletzt, die Ven. prof. längs durch und durch getroffen, klafft etwa 4 Ctm. lang.	Derselbe.
ligit.-Compr. vergeb-lich. Compr. mit chrotbeutel. Phleg-mone. Incision. Sepsis.	Tod.	—	Garafi (Progred. med. No. 30. 1882). Virchow-Hirsch, Jahresber. 1882.
per behufs Unterb. Art femor., diese ctact, trotzdem diese d. verletzte Vena m. ober- u. unter-halb ligirt.	Heilung.	Es fand sich eine Apfelgrosse mit glatten Wandungen ver-sehene Bluthöhle, welche communicirte mit einer breiten, unregelmässig gestalteten Oeffnung der Ven. femor.: Also ein venöses Aneurysma! (Wahrscheinlich ein arteriell-venöses, da die Art. anastomot. magna gleichfalls verletzt war u. mit d. Sack communicirte. D. Verf.)	Reinhold, Blut-cyste aus einem An. varicos. entstanden etc. Diss. Marburg. 1882.
reilegen des aneur. ackes, Unterbindg. r Art. u. Ven. ob.- unterh., Exstirpa-on eines 10 Ctm. angen Stückes beider.	Heilung.	Die Vena fem. oberhalb oblite-rirt, unterh. erweitert, Daumen-dick. Venenerweiterungen nach der Oper. verschwanden spurlos.	v. Wahl, (St. Peters-burg. med. Wochen-schrift. No. 7. 1883).
lartin'sche Binde, ompressive Behandlg.	Ungeheilt.	—	Pick, (Med. Times and Gaz. 1883.); Virchow-Hirsch 1883.
nterbd. d. Art. nd Ven. femor. ber- u. unterh. $^1/_4$ Stunde nach Unterbindg. am Lig. Poup. ein eichtes, nicht continuirliches chwirren zu fühlen, das dann verschwand.	Heilung.	Die Communication zwischen Art. und Vene nur wenige Milli-meter lang. Auf der entgegen-gesetzten Seite der Commun. sitzt jedem Gefäss ein etwa Kirschkerngrosser Blindsack auf.	Ebenau (Berl. klin. Wochenschr. No. 2. S. 19. 1883).
urch directe u. indirecte Compr. ein rein art. umgewandelt, nach $2^1/_2$ Monaten ganz geheilt.	Geheilt.	—	Trélat (Bull. et mém. de la Soc. de chir. Paris 1884).

eber Krankheiten und Verletzungen der Blutgefässe. Sammlung gekrönter Preisschriften ommunicirend. — Morton (Schmidt. 139. S. 70.): Nach Messerstich im Scarpa'schen linn (Gaz. des hôp. 1851. Fall von Monneret): M., Schrotschuss, Art. u. Ven. cruralis,

No.	Patient. Geschlecht. Alter.	Ursache.	Sitz.	Tag der Entwickelung. und Grösse.	Bestehen bis zur Behandlung.	Symptome.
						VIII. Arteriell-venöse Aneurysmen der
141.	Soldat.	Pistolenschuss.	R. Kniekehle.	10. Tag. Allmälig grösser; Eigross.	1½ Jahr.	Varix aneur.
142.	M.	Degenstich.	Kniekehle, Art. und Ven. popl. Varix.	Zweifaustgross.	Einige Jahre.	—
143.	M. 47 J.	Sturz mit dem Pferde, Contusion des linken Knies, spontan!	L. Knie.	Anfangs keine Geschwulst.	11 Jahre.	Das Bein schwach, schmerzhaft. Nach 11 Jahren Eiteransammlung an der inneren Seite des Kniees. Unter dem linken Knie eine kleine unschmerzhafte Geschwulst, allmälig wachsend. Im 13. Jahre Klopfen in der Geschwulst. Im 14 Jahre Aneur. der oberen inneren Seite der linken Wade nachweisbar. Puls. Schwirren. 1 Jahr später, im 15. Jahre, plötzliche Vergrösserung der Geschwulst. Aufbruch droht.
144.	Junger Mann.	Stich mit Federmesser.	Art. und Ven. popl.	Varix.	—	—
145.	M. 16 J.	Spontan.	Kniekehle. An. varic.	Plötzlich entstanden.	—	Seit 6 Monaten Schmerz i Schwellung der Kniekehl die plötzlich zunahm, G schwulst fest, elastisch, ohn Pulsation, dumpfes, blase des Geräusch.
146.	M. 16 J.	Stichverletzung der Kniekehle.	do. An. varicos.	4 Wochen später. 12″ lang, 1½″ breit.	4 Monate.	Klopfende Geschwulst, d allmälig zu Taubeneigrös anschwillt. Unterschenk ödemat. Venen geschwoll
147.	—	Stichwunde.	Kniekehle.	—	6 Jahre.	Venen des Unterschenke ausgedehnt.
148.	M. 15 J.	Messerstich.	Kniekehle Art. und Ven. popl.	Apfelgross. An. varicos.	—	Alle Venen unter dem Kn erweitert Schwirren l zur Achillessehne.

Behandlung.	Ausgang.	Bemerkungen.	Autor.
Arteria und Vena poplitea und deren Zweige.			
Bindeneinwickelung.	Unbekannt.	H. ist der Meinung, dass die Verbindung zwischen Art. und Ven. erst durch Eiterung entstanden ist.	J. Hodgson, Krankheiten der Arterien u. Venen. Aus dem Engl. von Koberwein. 1817.
Amputat. femor.	Heilung.	Im Grunde des varicösen Sackes lag die Communication zwischen Art. u. Ven. poplitea. Der Sack selbst bestand aus der Vene, deren nach unten gelegener Theil erweitert war.	Larrey (Mém. de chir. T. IV. Cooper's Handbuch der Chirurgie, übers. von Froriep. 1822).
Unterbindung der Art. crural. oberhalb. 2 Nachblutungen.	Tod am 6. Tage.	Section: Art. atheromat., die Art. fem. sehr dünn, unterhalb der Prof. aneur. dilatirt. An der Vorderseite des Sackes eine Perforationsöffnung, aus der die Blutung stammte. In der Kniekehle ein aneur. Sack, ½ Wallnussgross, dessen innere verknöcherte Fläche durch Druck auf die Vene die Resorption bewirkt hatte. Unterhalb dieser Stelle die Vene an einem Punkte obliterirt, dann wieder permeabel, schmaler. Die Art. popl. unterhalb aneur. erweitert. Die eine Wand des Aneur. bildet die rauhe Fläche der Tibia.	Perry (Med.-chir. Transact. London 1837. Schmidt's Jahrb. Bd. 19 u. 28.)
Unterbindung der Cruralis.	Heilung.	—	Stromeyer (Handbuch d. Chir. 1844).
Amputat. fem.	Heilung.	Art. u. Ven. popl. durch eine Exostose perforirt, kein aneur. Sack, Blut in den Muskeln.	Boling (Gaz. hebd. No. 7. 1858. Canstatt. 1858).
72 Stunden D.-C. un unterbrochen. Dann 14 Tage dauernde Compress. m. Compressor. Dann 4 Tage D.-C. intermittirend.	Vergeblich.	Die Geschwulst kleiner, härter, pulsirt aber noch.	J. F. Heyfelder (Deutsche Klinik. 1859. S. 434.).
1 Jahr Compr. der Femor. am Lig. Poup.	Ungeheilt.		
27 Tage D.-C. erfolglos 4 Wochen I.-C. erfolglos. Ligatur der Femor.	Unbekannt.	—	E. Meusel (1868. G. Fischer. Prager Vierteljahrsschrift. 1869. III. S. 168).
Compress., forcirte Flexion erfolglos. Unterbindung der Art. und Ven. popl. ober- und unterhalb. Puls fort. Tumor nicht.	Geheilt.	Aus dem Aneur.-Sack bildet sich eine Blutcyste, die 10 Jahre später von Roser operirt wurde.	Reinhold, Blutcyste aus Aneur. varicos. entstand. Diss. Marburg 1882. (Operirt von Roser 1871.)

No.	Patient. Geschlecht. Alter.	Ursache.	Sitz.	Tag der Entwickelung und Grösse.	Bestehen bis zur Behandlung.	Symptome.
149.	M. 10 J.	Stichwunde.	Kniekehle. Art. und Ven. popl.	3 Monate. An. varicos.	—	Für ein arterielles Aneur. gehalten. Venen nicht dilatirt. Kein Geräusch
150.	M. 16 J.	Messerstich.	Art. und Ven. popl.	Varix aneur.	—	—
151.	M.	Schrotschuss.	Unter der Kniekehle. An. varic.	Nach Heilung der Wunde.	12 Jahre.	Die Venen des ganzen Beines beträchtlich ausgedehnt, strotzend, Schmerzen. Geschwüre am Knöchel.
152.	Junger Mann.	Hieb mit der Axt.	Rücken des linken Fusses.	3. Tag. Wallnussgross.	—	Art. und Ven. pediaea verwachsen, pulsirend.
153.	M. 30 J.	Exarticulat. pedis nach Syme.	Innere Seite des Fusses. An. varic.	13. Tag. Wallnussgross.	15 Monate.	Wuchs etwas.
154.	M.	Stich mit einem Schlachtmesser.	Varix in d. Kniekehle. Art. und Ven. articular. genu.	—	—	—
155.	—	Stichverletzung.	Kniekehle. Art. und Ven. tib. post.	—	—	Wiederholte Blutungen.
156.	—	Stich.	Kniekehle. Art. und Ven. tibial. post.	Wallnussgross. An. varicos.	—	—

IX. Aneurysma

157.	M. 29 J.	Schlag gegen das r. Auge vor zwei Jahren.	—	—	—	Sugillation, Schwellung der Lider. Später Abnahme der Sehschwäche. Starke Schlängelung u. Erweiterung aller Gefässe. Bei leisestem Drucke Pulsation derselben. Communic. zwischen einer kleinen Art. u. Vene an mehreren Stellen der Retina.

158. Adam (Cannstatt, Jahresb. 1858. VI. S. 17): Aneur. varicosum am Samensation und Schwirren fühl- und hörbar. Die Geschwulst ist das Ende des Samenstrang durch welche Arterie und Vene direct communiciren.

Anmerkung zu Fall 38 (B. Kirsch): Das Aneurysma ist als ein rein arterielles angesehen und auch als solches von K. publicirt; ich glaube jedoch auf Grund folgender Symptome dasselbe für arteriell-venös halten zu müssen: 1) „Exquisites Schwirren" in der Gegend der Narbe hörbar. 2) Ein Wasserfallähnliches Brausen, continuirlich und bei jeder Systole stärker werdend; fast über dem ganzen Thorax und bis zur Ellenbeuge herab hörbar. Es han-

Behandlung.	Ausgang.	Bemerkungen.	Autor.
Spalten des Sackes, Unterbindg. der Art. über- und unterhalb und der Vene.	Heilung in 4 Wochen.	Im Grunde des Sackes 2 parallele Schlitze der Art. u. Ven.	Annandale (The Lancet. 1875. Virchow-Hirsch, Jahresber. 1875).
Ligatur der Art. cruralis. Gangrän, und vom 3. Tage Puls wieder da. Amputat. femor.	Heilung.	—	Scarenzio etc.(Ann. univers. di med. 1879. Virchow-Hirsch, Jahrb. 1879).
Unterbindg. der Art. cruralis oberhalb. Gangrän.	Tod.	Section: Art. und Ven. tibial. post. verletzt, communiciren durch einen dazwischen liegenden Sack.	Physick (Cooper. Bd. I. und Burckhardt, Roser und Wunderlich's Archiv. 1843).
Compress. erfolglos. Unterbindg. der Art. tibial. ant.	Heilung.	—	Rohde (Zeitschr. f. d. gesammte Medic. Hamburg 1844.)
—	Tod an Ileus.	Section: Ein Ast der Art. tib. post., wahrsch. Plantaris intern., zu einem Sack erweitert, der durch einen kurzen Canal mit der daneben gelegenen Tibialvene communicirt. Art. oberhalb des Varix nicht erweitert.	Cadge (London Journ. 1850). Schmidt's Jahrb. 1850. Bd. 69.
Unterbindung und Exstirpation.	Heilung.	—	Esmarch (Raabe, Zeitschr. f. Chirurg. V. 1867).
Unterbindg. der Art. u. Ven. tibial. post. ober- und unterhalb	Heilung.	— und der A. tib. antica (wegen nahen Sitzes des Aneur. an der Theilungsstelle der Popl.).	J. Spence (Medic. Tim. and Gaz. 1872). Virchow-Hirsch, Jahrb. 1872.
Unterbindg. der Art. u. Ven. tibial. post. ober- und unterhalb.	Heilung in 5 Wochen.	—	Annandale (The Lancet. 1876. Virchow-Hirsch, Jahrb. 1876.)
arter.-venos. retinale.			
—	—	In Folge des Schlages wahrscheinl. Netzhautablösung mit Ruptur der Gefässe, die dann an einander gewachsen sind.	Magnus (Virchow's Arch. Bd. 60. 1874).

strange eines Ochsen: Einseitige, ca. Eigrosse, zusammendrückbare Geschwulst, Pulrudimentes (nach Castration) und wird durch fächerige Ausdehnung der Gefässe gebildet,

delt sich also um das für arteriell-venöse Aneurysmen charakteristische Geräusch, das continuirlich, centripetal und centrifugal fortgeleitet wird. 3) Spricht auch das Constantbleiben des Aneurysma und seiner Erscheinungen während längeren Bestehens ($2^1/_2$ Monate) für ein arteriell-venöses Aneurysma, da die arteriellen fast immer „stetig und unaufhaltsam wachsen" (von Bergmann, Deutsche Gesellschaft für Chirurgie. 1884. S. 106).

Bevor ich nun das vorliegende Material näher analysire und verwerthe, möchte ich zunächst die Geschichte unseres Falles (des 159.) hier ausführlich folgen lassen.

Anamnese: C., Oeconom, 38 J. alt, hat im Juli 1883 einen Messerstich in die vordere Seite des linken Oberarmes dicht unterhalb des Schultergelenkes erhalten, der von einer heftigen Blutung gefolgt war, die vom Pat. selbst durch Compression gestillt wurde und später auch nicht wieder auftrat. In den nächsten Stunden stellte sich aber eine starke Schwellung des ganzen linken Armes ein, und Hand und Unterarm nahmen eine bläuliche Farbe an. Die Schwellung nahm in den darauf folgenden Tagen noch erheblich zu und fing erst in der zweiten Woche an etwas zurückzugehen, ohne aber vollständig zu verschwinden. Die Heilung der Wunde war erst in der 10. Woche erfolgt, aber bereits in der 4. Woche nach der Verletzung fand sich in der linken Achselhöhle eine Geschwulst, in der Pat. selbst eine deutliche Pulsation gefühlt haben will. In der ersten Zeit wuchs die Geschwulst nur ganz allmälig, in der 14. Woche jedoch, als Patient seine Arbeit wieder aufzunehmen versuchte, trat eine stärkere Vergrösserung derselben ein und zugleich nahm die Schwellung des Armes so erheblich zu, dass Pat. von Neuem ärztliche Hülfe in Anspruch nahm. Trotz der nun folgenden energischen Behandlung, die in einer mehrere Wochen hindurch ausgeführten Instrumental- und Digital-Compression, Einwickelung mit elastischen Binden und Massage bestand, konnte eine Heilung nicht erzielt werden, weshalb Pat. der hiesigen Klinik überwiesen wurde.

Status praesens: Sehr kräftiger, gut genährter und wohl aussehender Pat. Der linke Arm ist stark geschwollen, sein Umfang an der Hand und am Unterarm beträgt 3—6 Ctm. mehr als r. Die Haut kühl, im Bereich der Hand und des Unterarmes bläulich verfärbt. Die Sensibilität der Hand und Finger etwas herabgesetzt, im Gebiet des Nervus ulnaris ganz aufgehoben. Der Druck der Hand sehr viel schwächer als rechts. Die subcutanen Venen der Vorder- und Innenseite des Ober- und Unterarmes sind stark erweitert und geschlängelt, in der Ellenbeuge fast kleinfingerdick. An der Vorderseite des Oberarmes, dicht unterhalb des Schultergelenkes findet sich eine etwa $4^1/_2$ Ctm. lange, blasse, etwas eingezogene Narbe, und dieser entsprechend bei Abduction des Armes vom Thorax in der Achselhöhle hinter dem vorderen Rande des Pector. major eine etwa Hühnereigrosse Geschwulst von anscheinend normaler, aber sehr dünner Haut bedeckt. Dieselbe ist von weicher, leicht nachgiebiger Consistenz und zeigt eine sicht- und fühlbare, der Herzsystole synchrone Pulsation. Beim Auflegen der Finger auf dieselbe fühlt man ein deutliches und continuirliches Schwirren, das während der Herzsystole sich wesentlich verstärkt und während der Diastole an Intensität etwas abnimmt. Nach oben setzt sich die Geschwulst deutlich in die stark erweiterte und ebenfalls pulsirende und schwirrende Vena axillar. fort, nach unten zeigt sie eine ähnliche Fortsetzung, entsprechend dem Verlaufe der Ven. brachialis, die etwa 3 Ctm. von der Geschwulst entfernt wieder etwas stärker anschwillt und so eine zweite, aber kleinere Geschwulst von derselben Beschaffenheit wie die erste bildet. Von hier

nach abwärts lässt sich die Vene nicht weiter verfolgen. Auch die vorher schon erwähnten, stark ectasirten Venen der Innen- und Vorderseite des Ober- und Unterarmes bis zur Hand herab zeigen deutliche, zum Theil sichtbare Pulsation und in den grösseren von ihnen, in der basil., mediana und cephalica fühlt man auch das Schwirren sehr deutlich. Die oberhalb der Geschwulst gelegenen Venen, in der Regio infra- und supraclavicular. und am Halse pulsiren ebenfalls und das Schwirren ist in der Nähe der Clavicula noch so stark, dass man es beim Auflegen der Finger auf die Haut fühlen kann. Bei der Auscultation hört man über der Geschwulst ein lautes, während der Systole verstärktes Sausen, das mit der Entfernung von der Geschwulst an Intensität abnimmt, aber sowohl in der Vola manus, als am Halse noch wahrnehmbar ist.

Der Puls in den Arterien des l. Armes ist bedeutend schwächer als auf der r. Seite, auch schwächer als in den begleitenden Venen; in der Ulnaris garnicht, in der Radialis sehr undeutlich zu fühlen und zugleich erheblich verspätet. Bei Compression der Subclavia verschwinden Pulsation und Schwirren vollständig, Geschwulst und Venen collabiren, füllen sich aber sofort wieder, sobald die Compression aufhört. Auch bei Elevation des Armes bis zur Horizontalen werden Geschwulst und Venenerweiterung kleiner, während bei Compression der Gefässe unterhalb der Geschwulst die letztere so stark anschwillt, dass eine Ruptur ihrer Wandung zu befürchten ist.

Comprimirt man den hinteren Theil der Geschwulst gegen den Oberarmkopf, ohne aber die Arterie, die hinten der Geschwulst sehr eng anliegt, mit zu comprimiren, so hören Pulsation und Schwirren in der Geschwulst und den Venen auf, während andererseits der Puls in der Radialis und Ulnaris stärker wird und anscheinend nicht verspätet ist.

Die Temperatur des ganzen Armes bis zur Mitte des Oberarmes hinauf, ist sehr herabgesetzt, in der linken Vola manus beträgt sie, wie durch directe Messung während mehrerer Wochen constatirt wurde, 3—5° weniger als auf der rechten Seite. Die Differenz war geringer, wenn Patient vorher gearbeitet hatte, und verschwindend klein bei längerer Suspension des Armes. In der linken Achsel war die Temperatur jedoch stets um einige Zehntelgrade höher als auf der gesunden Seite. — Pat. klagte über ein Gefühl grosser Schwäche und Schwere im Arm und war zu jeder anstrengenden Arbeit unfähig.

Behandlung: In der ersten Zeit wurde die Digitalcompression der Arter. subclav. gegen die erste Rippe geübt, jedoch ohne jeden Erfolg. Herr Geheimrath v. Bergmann entschloss sich daher zur Unterbindung der Achselgefässe und Exstirpation der Geschwulst, die dann auch am 26. Juli 1884 vorgenommn wurde, sich aber äusserst schwierig gestaltete, um so mehr, als ohne Anwendung der Esmarch'schen Blutleere operirt werden musste. Zunächst wurden die Axillargefässe oberhalb der Geschwulst freigelegt, wobei sich die Vena axillaris als ein Daumendickes, stark pulsirendes Gefäss präsentirte, während hinter ihr eine zweite etwas kleinere Vene und in der Tiefe die Arteria axillaris lag. Die letztere erschien vollkommen normal, sicher nicht erweitert oder geschlängelt. Nachdem sodann auch die Gefässe unterhalb der Geschwulst isolirt waren, wobei sich die Vena axillaris etwa 4 Ctm. unterhalb

der Geschwulst obliterirt zeigte, wurden die Gefässe sowohl oberhalb als unterhalb ligirt. In demselben Augenblick hörten Pulsation und Schwirren vollständig auf. Die nun folgende Exstirpation des Varix bereitete aber noch sehr erhebliche Schwierigkeiten, indem derselbe einmal sehr innig mit den umliegenden Weichtheilen verwachsen, und zahlreiche Gefässe zu unterbinden waren, und andererseits der Nerv. musculo-cutaneus, sowie der N. ulnaris der Wand des Varix eng und fest anlagen. Der erste Nerv wurde, weil sein Ausfall keine wesentliche Functionsstörung verursacht, durchschnitten, der Ulnaris aber musste geschont werden. Dieses gelang jedoch nur so, dass der Theil der Wand des Varix, mit welchem der Nerv fest verwachsen war, mit exstirpirt wurde. Die Partie zeigte sich dann aber so dünn und zugleich so degenerirt, dass es zweifelhaft schien, ob sie noch leitungsfähig war. In Folge dessen wurde dieselbe in der Weise ausgeschaltet, dass, ohne sie zu entfernen oder zu durchschneiden, die unmittelbar ober- und unterhalb gelegenen und anscheinend normalen Nervenenden mit Catgutligatur vereinigt wurden. Nach vollständiger Entfernung des Varix wurde dann der Musculo-cutaneus genäht, und nach exacter Blutstillung die ganze Wunde bis auf 2 Drainröhren geschlossen.

Wundverlauf: Der Wundverlauf war ein durchaus aseptischer, am 2. Tage nach der Operation stieg die Temp. auf 39.2, am 3. Tage auf 38,2, seitdem normal. Am 13. Tage war die ganze Wunde bis auf die Drainstellen, die oberflächlich granulirten, per primam geheilt. Die Cyanose der Finger, der Hände, des Unterarmes war bereits am 3. Tage fast ganz verschwunden, Stauungserscheinungen traten garnicht auf. Der Puls in den Vorderarmarterien war bereits kurz nach der Operation während des Verbandes fühlbar, wenn auch sehr schwach. Die subcutanen Venen des Vorder- und Oberarms waren bereits am anderen Tage nach der Operation vollständig collabirt und am 5. Tage nicht mehr aufzufinden. Die Bewegungen der Finger, sowie die Sensibilität normal, bis auf den 4. und 5. Finger, in welchem eine deutliche Herabsetzung zu constatiren war. Doch hatte diese Erscheinung bereits seit der Verwundung des Patienten bestanden, und war, wie sich bei der Operation herausstellte, durch die Verletzung des N. ulnaris herbeigeführt. Am 45 Tage nach der Operation wurde Patient mit vollkommener Gebrauchsfähigkeit seines Armes entlassen.

Etwa 8 Monate nach der Operation, zur Zeit der Vorstellung auf dem deutschen Chirurgen-Congresse, zeigen die Hand und Finger eine schwach cyanotische Färbung, die Temperatur ist normal, die Muskulatur kräftig entwickelt und die Gebrauchsfähigkeit des Armes, der in seiner Ernährung vor dem r. Arm gar nicht zurücksteht, eine vollkommene. Pat. verrichtet die schwersten Arbeiten ohne irgend welche Beschwerden. Dagegen ist die Sensibilität im Bereich des Kleinfingerballens, sowie am 5. und der ulnaren Seite des 4. Fingers noch erheblich herabgesetzt. Eine Störung der Motilität besteht jedoch nicht. Die subcutanen Venen des Ober- und Unterarmes, die vor der Operation als kleinfingerdicke pulsirende Stränge hervortraten, nach der Operation aber vollständig verschwunden waren, sind wieder vorhanden,

wenn auch in sehr viel geringerer Ausdehnung als vor der Operation, ohne den Pat. irgendwie zu geniren.

Die anatomische Untersuchung des hier gewonnenen Präparates ergab folgendes: Die aneurysmatische Geschwulst, etwas über Hühnereigross, wird allein von den Wänden der Vena axillaris gebildet; an der hinteren Seite des Varix, wo der Nervus ulnaris fest aufgelegen hatte, und beim Abpräpariren desselben ein Defect entstanden ist, liegt unmittelbar hinter dem letzteren die in ihrem Lumen normale Arter. axillaris, im ganzen Bereich des Varix mit diesem fest verwachsen. Die Innenfläche des Varix ist überall glatt, spiegelnd; in der hinteren Wand, wo die Arterie von aussen anliegt, findet sich ein etwa 1 Ctm. langer und $^1/_2$ Ctm. breiter Defect, von glatten Rändern umgeben, welcher direct in das Lumen der Arterie führt. Nach oben geht der Varix allmälig in die sehr erweiterte Vena axillaris über; peripherwärts zeigt die Vena axillaris noch eine zweite, kleinere Ausbuchtung ihrer Wandung und am Ende dieser erscheint sie obliterirt. Zwischen der obliterirten Partie und der Communication münden zwei Venen, eine oberflächliche und eine tiefe in den Varix.

Ueber die Veränderungen der Klappen s. S. 56 und 58.

Die mikroskopische Untersuchung der Wand des Varix ergab als Grund der Verdickung eine geringe endogene Auflagerung, vor Allem aber eine so erhebliche Hypertrophie der Musculatur, dass dieselbe stärker entwickelt schien, als die der Arter. axillar., welche von normaler Dicke sich ergab. Auch die Muskelschicht der Wand einer Vene aus der Ellenbeuge (bei Gelegenheit der Blutdruckbestimmung wurde hier ein Stück excidirt) war sehr erheblich hypertrophirt, doch war auch die Adventitia sehr verdickt.

Aetiologie und pathologische Anatomie.

Indem ich nun zur Besprechung des gesammelten Materials übergehe, möchte ich zunächst die Aetiologie näher berücksichtigen. Bei den 159 arteriell-venösen Aneurysmen finden wir als Ursache angegeben:

108 mal Stich-, Hieb- oder Schnittwunden, darunter
- 56 mal Aderlass,
  - 3 mal an der Schläfe,
  - 53 - am Arme;
- 29 Schussverletzungen, darunter
  - 1 Granatschuss,
  - 9 Kleingewehrschüsse (Chassepot etc.),
  - 12 Pistolen- resp. Revolverschüsse,
  - 4 Schrotschüsse,
  - 3 mal nicht näher angegeben;
- 5 mal Contusionen (ohne Wunden);
- 9 - spontane Entstehung;
- 1 - Quetschwunde auf dem Kopfe;
- 1 - Abscess;
- 1 - war das Aneurysma am Amputationsstumpfe

1 mal am Samenstrang-Rudimente entstanden,
4 - keine Ursache angegeben.

Es werden endlich noch 4 angeborene arteriell-venöse Aneurysmen erwähnt, die aber wohl als Phlebarteriectasieen resp. als cirsoide Aneurysmen anzusehen sind:

1) de la Combe*): An den Cruralgefässen;
2) Hewett**): 2 Fälle am Kopfe;
3) Gherini***): Congenitales arteriell-venöses Aneurysma der Hand.

Was die spontane Entstehung der arteriell-venösen Aneurysmen betrifft, so erfolgt dieselbe an den grösseren Gefässstämmen meistens in der Weise, dass längere Zeit vorher ein Aneur. verum der Arterie sich gebildet hat, das mit der dicht anliegenden Vene an einem Punkte verwächst. In den meisten Fällen obliterirt die Vene hier in Folge des Druckes Seitens des Aneurysma, in anderen Fällen aber kommt es entweder in Folge einfacher Usur der beiderseitigen Gefässwände durch Druck oder, wie bei den Aneurysmen der Aorta und Vena cava, durch das Uebergreifen eines atheromatösen Geschwüres der Arterie auf die daneben liegende Venenwand zu einer Perforation in die offene Vene hinein. So sind, abgesehen von dem Aneur. der Aorta und Cava (Simon), die Fälle von Perry (143) an der Art. und Ven. poplit., wo durch Druck der verknöcherten Wand des Aneur. ver. die Vene usurirt war, der Fall von Pemberton (112) an der Art. cruralis dicht unter dem Ligament. Poupart., und wahrscheinlich auch der Fall von Venturoli (109) entstanden.

In dem letzteren Falle wird allerdings eine nicht näher beschriebene Verletzung der Inguinalbeuge erwähnt, die der Patient sich kurz vorher zugezogen haben soll; doch stimmt der anatomische Befund durchaus mit der spontanen Entstehung aus einem Aneur. verum überein, indem der aneurysmatische Sack theils von der Vene, zum grösseren Theile aber von der Arterienwand gebildet war, und eine sichelförmig hervorragende Linie die Vereinigungsstelle der beiden, das Aneurysma bildenden Gefässe bezeichnete. Andererseits könnte aber die vorhergegangene Verletzung möglicherweise nicht ohne Einfluss auf die Perforation in die Vene

*) Sabatier, Lehrbuch für praktische Wundärzte, übers. von Borges. Berlin 1799.
**) Hewett, Case of congenital aneurismal varix. Lancet. 1867.
***) Gherini, Gaz. des hôp. 1867.

hinein gewesen sein, während in dem Falle von Pemberton die lange Zeit hindurch zur Heilung eines Poplitealaneurysma auf die Cruralis ausgeübte Instrumentalcompression sehr wohl die Entstehung des Aneurysma verum begünstigt haben mag, zumal es sich hier um erhebliche Erkrankung der Arterienwände handelte.

Eine ähnliche Aetiologie hat der von Rizzoli (9) mitgetheilte, einzig dastehende Fall von art.-ven. Aneurysma zwischen einem Aste der Arteria occipitalis und dem Sinus transversus, das angeblich nach der Einwirkung heisser Sonnenstrahlen auf den Kopf entstanden sein sollte. Es handelte sich um ein 8jähriges Mädchen, bei welchem (Tod an Meningitis) sich über der Eminentia cruciata ein Defect von 7—10 Mm. Durchmesser im Schädel vorfand, der aussen von einem Aneurysma eines Zweiges der Art. occipitalis, deren andere Aeste ebenfalls erweitert waren, innen von dem rechten Sinus transversus bedeckt wurde. Beide Quersinus communicirten mit einander und zugleich mit dem Aneurysma. R. hält die Ausdehnung der Sinus für das Primäre und glaubt, dass durch die daraus folgende Stauung in der die Schädeldecke durchbohrenden Arterie die aneurysmatische Erweiterung der letzteren entstanden sei. Richtiger dürfte es wohl sein, die offenbar auf einem Aneurysma cirsoides beruhende Erweiterung der Occipitaläste für das Primäre und die Ausdehnung der Sinus für secundär zu halten.

Von den anderen als spontan bezeichneten Aneurysmen entstand das von Boling (145) beschriebene durch Usur der Arteria und Vena poplitea Seitens einer Exostose der Tibia, ebenfalls ein sehr seltenes Vorkommniss, da gewöhnlich bereits lange vor Trennung der Vene eine Obliteration ihres Lumens einzutreten pflegt.

Bei einem Aneurysma der Brachialis in der Ellenbeuge (Schuh 52), das für spontan ausgegeben wird, war ein Aderlass vorhergegangen, und in dem Falle von Reil (4) fand sich neben dem Var. aneur. der Art. und Vena temporalis eine kleine feine Narbe in der Haut, über deren Entstehung Patient nichts weiter anzugeben wusste, als dass früher eine Warze hier gesessen haben sollte; beide Fälle sind also wohl traumatischen Ursprunges.

Die durch stumpfes Trauma, durch Contusion verursachten Aneurysmen sind alle, mit einer einzigen Ausnahme, am Kopfe beobachtet und wohl mit Sicherheit auf cirsoide Aneurysmen zurück-

zuführen, und zwar in dem Sinne, dass eine der pathologisch erweiterten resp. neugebildeten Arterien durch Druck auf eine daneben liegende Vene zu einer Atrophie der Wandungen und so zur Communication geführt hat. Dieses dürfte bei den Fällen von Asplund (8) und Laugier (5), in welchen nach einer Ohrfeige das Aneurysma sich gebildet haben sollte, zutreffen, und noch mehr in dem von Gremand (12) mitgetheilten Falle, in welchem angeblich spontan während der Schwangerschaft resp. während eines Partus eine kleine schwirrende Geschwulst am linken Unterkieferwinkel sich entwickelt hatte. Die stark erweiterte Arteria maxill. communicirte mit der sie kreuzenden Vene durch ein Stecknadelkopfgrosses Loch, welchem gegenüber die Vene eine Haselnussgrosse Erweiterung zeigte, und von welchem aus man in eine Menge kleiner Oeffnungen varicöser Venen gelangte. Dahin gehört ferner das von Chauveau (13) an der Backe eines Pferdes beobachtete Aneurysma, bei welchem aber eine directe Communication zwischen der Arterie und Vene nicht bestand, sondern durch ein intermediäres arteriell-venöses Netz, welches in den Wandungen des aneurysmatischen Sackes gelegen war, vermittelt wurde. Das Netz sollte durch eine Erweiterung der Vasa vasorum entstanden sein. Das Charakteristische dieser zuletzt genannten Fälle besteht also darin, dass wir es bei ihnen mit einer Affection an Gefässen neuer Bildung und kleineren Calibers, beim rein arteriell-venösen Aneurysma dagegen mit einer Communication meist normaler Gefässe grösseren Calibers zu thun haben (Heine).

Endlich ist hier noch zu erwähnen der von Schottin (102) beschriebene Fall, in welchem nach einer Quetschung in der Gegend des Handgelenkes eine Communication der Art. radialis und Vena cephalica durch „Verschwärung" der Gefässwände entstanden sein sollte. Wahrscheinlicher klingt die Erklärung, die O. Weber (l. c.) und C. Heine*) diesem Falle gegeben, dass nämlich beide Gefässe zugleich verletzt wurden und die Communication fortan bestehen blieb, dass es sich aber im Uebrigen, wegen der Erweiterung sämmtlicher Arterienstämme bis zur Subclavia hinauf, um eine Combination des Varix aneurysmaticus mit einer Phlebarteriectasie oder vielleicht nur um das letztere allein gehandelt hat.

*) C. Heine, Ueber Angioma arter. racemosum. Prager Vierteljahrsschr. 1869. Bd. 103.

Während also die oben genannten Fälle sehr wohl eine andere Deutung in Bezug auf ihre Entstehung zulassen, ist in dem von Magnus (157) als Aneurysma arter. venos. retinale beschriebenen Falle das stumpfe Trauma als Ursache desselben mit Sicherheit erwiesen. Bei einem 29jährigen Manne, bei welchem nach einem Schlag auf das rechte Auge nach kurzer Zeit eine sehr bedeutende Sehschwäche eingetreten war, liess sich mit dem Augenspiegel eine Erweiterung und Schlängelung aller Arterien und Venen der Netzhaut constatiren und an mehreren Stellen zugleich eine directe Communication zwischen Arterie und Vene. Die letztere ist wahrscheinlich dadurch entstanden, dass in Folge des Schlages Netzhautrupturen eingetreten sind, welche auch die retinalen Gefässe betroffen und zu einer regelwidrigen Verlöthung derselben geführt haben.

Alle die bisher aufgeführten ätiologischen Momente sind aber nur als die selteneren, man könnte fast sagen als Ausnahmen anzusehen gegenüber den gewöhnlicheren und häufigsten Gelegenheitsursachen, die, wie die obigen Tabellen beweisen, die Stich-Hiebverletzungen, speciell der in früherer Zeit so häufig geübte Aderlass abgeben, während die Schussverletzungen seltener dazu Veranlassung werden, wenigstens selten im Verhältniss zu der Häufigkeit und Massenhaftigkeit ihres Vorkommens. Unter 400 Gefässverletzungen, die Demme*) in den norditalienischen Militär-Hospitälern 1859 gesehen hat, ist kein einziger Fall eines Aneurysma arter.-venosum vorgekommen, aus dem Kriege 1864 und 1866, sowie aus dem russisch-türkischen Feldzuge habe ich keinen Fall eruiren können, aus dem Kriege 1870/1871 dagegen 8; gerade diese dürften aber zugleich geeignet sein, das seltene Vorkommen dieser Aneurysmen nach Schussverletzungen zu erklären. In vier von jenen Fällen (118—120 u. 124) handelte es sich um sehr hochgradige Verletzungen entweder beider oder vorwiegend eines Gefässes. In dem von v. Bergmann (124) citirten Falle war die Arter. iliaca ext. vollkommen durchtrennt, ihre Enden retrahirt, 4 Ctm. von einander entfernt, das obere Ende offen, das untere geschlossen; die Vena iliaca zeigte einen Lochschuss, ihr Lumen war frei.

In dem Falle von Socin und Klebs (118) findet sich in einer

*) Demme, Milit.-chirurg. Studien in den italienischen Lazarethen von 1859. Würzburg 1861.

grossen mit Blutcoageln gefüllten Höhle in den Adductoren des Oberschenkels die Arterie ebenfalls total durchtrennt, das obere Ende thrombosirt, das untere, 3 Ctm. vom oberen entfernt, ist offen. Die vordere Wand der Vene weit eröffnet, ihr Lumen nach unten erweitert. In den Fällen von G. u. H. Fischer (119 und 120) zeigte die Arter. crural. am Adductorenschlitz einen 1 Zoll langen Riss, resp. einen Fingerbreiten Defect; die Vene ebenfalls verletzt, ihr Lumen frei. In allen Fällen bestand also eine Communication zwischen Arterie und Vene, allein in Folge der grossen Arterienwunden wurde nur ein Theil des aus ihnen strömenden Blutes von den Venen fortgeleitet, der grössere Theil ergoss sich in die umgebenden Gewebe, erzeugte eine bedeutende Blutinfiltration mit ihren Folgen, Stauung, Gangrän, resp. trat, sobald die den Schusskanal sperrenden Gerinnsel dem Andrange nicht mehr widerstehen konnten, als die mit Recht so sehr gefürchtete Nachblutung nach aussen. In allen vier Fällen erfolgte der Tod und in zweien, bevor ein eigentlicher aneurysmatischer Sack sich hatte bilden können. In diesen Fällen scheiterte also die Bildung resp. das Weiterbestehen des arteriell-venösen Aneurysma an einer zu hochgradigen Verletzung der Arterie.

Diesen Fällen gegenüber stehen jene, in welchen die Gefässe durch die vorüberfliegende Kugel gar nicht verletzt, sondern nur gequetscht werden und die Communication nach einiger Zeit dadurch zu Stande kommt, dass, wie Hodgson es für seinen Fall von Poplitealaneurysma (141) annimmt, die gequetschten Partien durch demarkirende Eiterung nekrotisiren und allmälig sich losstossen.

In der Mitte zwischen diesen beiden Graden der Gefässverletzungen stehen diejenigen, in welchen es sich nur um seitliche, die Continuität der Gefässwände nicht vollständig trennende Wunden handelt, die dann dem Entstehen von arteriell-venösen Aneurysmen dieselben Chancen bieten, wie die durch Schrot und Revolverkugel, sowie die durch Hieb und Stich verursachten Gefässwunden. Auch hier kommt es Anfangs zwar sehr oft zu einem erheblichen Bluterguss in das umgebende Gewebe, allein derselbe bleibt beschränkt und verschwindet entweder vollständig, so dass nun bei günstiger Lage der Gefässwunden die letzteren mit einander verwachsen; oder der aus den Arterien tretende Blutstrahl schafft den in seiner Peripherie bereits geronnenen Bluterguss zu einer Höhle, zu einem

Sack um, der nun die Communication zwischen Arterie und Vene vermittelt. So entstehen die beiden Hauptarten des arteriell-venösen Aneurysma, im ersteren Falle der Varix, im letzteren das Aneurysma varicosum.

Während die Form des Varix fast in allen Fällen die gleiche ist, abgesehen von der grösseren oder geringeren sackförmigen Ausbuchtung der Vene an der Communicationsstelle, tritt das Aneurysma varicosum unter sehr verschiedenen Formen auf, von welchen ich nur einige hier kurz erwähnen, und im Uebrigen auf die Arbeit von O. Weber*) über diesen Gegenstand verweisen möchte. Einmal kann beim Aneurysma varicosum ebenfalls eine Ausbuchtung der der Communication gegenübergelegenen Venenwand eintreten, so dass wir also zwei Säcke vorfinden, die sich dadurch aber wesentlich von einander unterscheiden, dass der eine von der Wand der Vene, von ihren Häuten gebildet, weich zusammendrückbar ist, während der andere aus derben Bindegewebslagen und in frischen Fällen aus Fibrinschichten und Coageln, dem Reste des ursprünglichen Blutergusses besteht. Hierher gehören die Fälle von Park (46), Physick (49) u. A.

Waren Arterie und Vene doppelt verletzt, so können dieselben verwachsen und direct communiciren, während sich auf der der Arterie entgegengesetzten Seite der Vene ein aneurysmatischer Sack bildet, wie in dem Falle von Bérard (56), oder es findet sich zwischen Arterie und Vene und auf der Aussenseite der letzteren je ein aneurysmatischer Sack und zugleich ein Varix der Vene, eine Form, wie sie der von Brenner (94) beschriebene Fall darbot. Endlich kann bei doppelter Verletzung der Arterie der aneurysmatische Sack an der der Communication gegenübergelegenen Wand der Arterie aufsitzen, was ich aber in keinem Falle gefunden habe; wohl aber sass in dem Falle von Ebenau (139), in dem es sich anscheinend um doppelte Verletzung beider Cruralgefässe gehandelt hat, jedem der Gefässe ein kirschkerngrosser Blindsack auf der der Communication entgegengesetzten Seite auf. Diese Form ist aber wohl als Varietät des Varix aneurysmaticus anzusehen, da es sich um einfache Ausbuchtungen der Wände gehandelt zu haben scheint. Einen ähnlichen Befund weisen die Fälle von Joret (18) und

*) O. Weber in Pitha-Billroth. Bd. II.

Beaumont (115) auf, bei welchen nach Jahrelangem Bestehen an der Stelle der Communication die Arterie und Vene eine kleine aneurysmatische Erweiterung zeigten, also eine gewisse Aehnlichkeit mit den vorher erwähnten spontan entstandenen Formen vorlag.

Der Vollständigkeit halber erwähne ich noch zwei Fälle von endständigem Aneurysma, d. h. einer Form, die sich an den durchschnittenen Enden zweier neben einander gelegenen Gefässe gebildet hatte. In dem einen Falle (Cadge, 153) sass dasselbe an dem Amputationsstumpf eines Unterschenkels, an einem Aste der Art. tibial. post. und der daneben liegenden Tibialvene; in dem anderen (158) ist es am Samenstrangrudiment eines Ochsen zwischen Arteria und Vena spermat. beobachtet worden.

Amussat (l. c.) will diese Form auch auf experimentellem Wege bereits erzeugt haben, doch wird seine Beobachtung von anderer Seite angezweifelt, weil die Enden einer vollständig durchtrennten Vene unter gewöhnlichen Verhältnissen sich retrahiren und collabiren, resp. durch den Druck des anströmenden arteriellen Blutes comprimirt werden. So erklärt sich unter Anderem in dem von Bloch*) mitgetheilten Falle von totaler Durchtrennung der Vena axillar. und fast totaler der Arteria axillar., die zu einem bedeutenden Blutergusse geführt hatte, das Fehlen aller Erscheinungen des arteriell-venösen Aneurysma. Trotzdem ist die Entstehung eines derartigen Aneurysma immerhin denkbar in jenen Fällen, in denen die Vene, wie die Cruralis im Schenkelkanal, die Jugularis interna im Jugulum, durch einmündende Aeste resp. das umgebende Gewebe klaffend erhalten wird, so dass auch hier bei totaler Durchtrennung beider Gefässe ein Einströmen arteriellen Blutes in die Vene stattfinden kann.

Zum Schlusse muss noch eines Falles Erwähnung geschehen, der einzig in seiner Art als Aneurysma venosum traumaticum der Vena femoralis (136) beschrieben ist, in dem es sich aber wohl auch um nichts Anderes, als ein arteriell-venöses Aneurysma gehandelt hat. Bei einem jungen Menschen von 21 Jahren, der eine Stichverletzung am Oberschenkel in der Gegend des Adductorenschlitzes erlitten hatte, fand sich 23 Tage nach der Verletzung eine Apfelgrosse, mit glatten Wandungen versehene Bluthöhle,

*) Bloch, Beitrag zur Kenntniss der Aneurysmen. Diss. Zürich 1881.

welche durch einen breiten, unregelmässig gestalteten Defect der Wand der Schenkelvene mit der letzteren in freier Communication stand. Die Entstehung dieses Sackes wird auf die Compression zurückgeführt, die zur Stillung der Anfangs erheblichen Blutung oberhalb der Verletzung angewandt worden war. Es fand sich jedoch bei der Operation ausser der Vena femoralis die „Arteria anastomotica magna" gleichfalls verletzt, und ist also anzunehmen, dass das aus der letzteren strömende Blut sich mit dem Blute der Schenkelvene gemischt, und einerseits die Communication in die Vene hinein offen erhalten, andererseits die Höhle gebildet hat; auf diese Weise ist auch allein das Ausbleiben der Coagulation des aus der Vene tretenden Venenblutes, die bei alleiniger Verletzung der Vene stets und sehr früh einzutreten pflegt, zu erklären.

Die pathologischen Veränderungen, welche die Gefässe regelmässig bei dem arteriell-venösen Aneurysma erleiden, sind in beiden Formen die gleichen, nur verschieden in ihrer Intensität und Extensität, je nach der Grösse der Gefässe und der Grösse der Communication, und je nach der Zeit des Bestehens derselben. Durch das Einströmen des arteriellen Blutes in die Vene wird die letztere zunächst in der Nähe der Communication erweitert, doch handelt es sich in frischen Fällen, wie z. B. in dem Falle von O. Weber (110), nur um eine mehr gleichmässige Ausdehnung, während die Sackförmige Ausbuchtung der Venenwand, der die Affection ihren Namen verdankt, meistens erst später, nach einigen Tagen, ja selbst erst nach einigen Wochen und Jahren auftritt. In einem von Kieser*) beschriebenen Falle soll sich allerdings schon einige Stunden nach der Verletzung (Quetschwunde) ein Kirschgrosser Varix auf dem Kopfe durch Ueberströmen des Blutes aus einer kleinen Arterie in eine Vene hinein gebildet haben, doch handelt es sich in diesem Falle gar nicht um ein arteriell-venöses Aneurysma, sondern unzweifelhaft um ein einfaches arterielles Haematom unter der Fascie resp. der Galea aponeurotica.

Im Allgemeinen ist die Grösse, sowie die Schnelligkeit des Auftretens der Venenerweiterung vor Allem abhängig von der Grösse der Gefässe und der Grösse der bestehenden Communication. Je

*) Kieser, Medic. Correspondenzblatt des Württemberg. ärztl. Vereins. Stuttgart. 1865.

grösser die letztere, um so mehr arterielles Blut strömt in die Vene, und um so grösser ist der auf die Venenwand ausgeübte Druck. Während wir daher bei einer grossen Communication schon nach kurzem Bestehen des Leidens einen Varix von Wallnuss- bis Hühnereigrösse, wie z. B. in dem unserigen Falle, vorfinden, zeigen die Fälle mit kleiner Communication, selbst an grösseren Gefässstämmen und bei langjährigem Bestehen, wie sie von Rokitansky (32), Ebenau (139) und Adelmann (48) beschrieben sind, in welchen es sich nur um Hanfkorn- resp. mehrere Mm. grosse Oeffnungen in der Arterie handelte, eine verhältnissmässig sehr geringe Ausweitung. Ja es giebt Fälle, in denen während langer Zeit gar keine nachweisbare Venenerweiterung besteht, dieselbe vielmehr erst sehr spät sich zu bilden beginnt. So trat in dem Falle von Stimson (26) der Varix der Jugularis erst nach 4 Monaten, in dem Falle von Petit (27) erst 7 Jahre nach der Verletzung auf. Bei einem Aneurysma der Ellenbeuge (Roux 59) soll sich die varicöse Geschwulst auch erst 4 Jahre nach dem Aderlass, und in zwei an den Oberschenkelgefässen von Cutter (114) und Monneret*) beschriebenen Fällen erst nach 8 resp. 20 Jahren eingestellt haben. Wenn man nun mit den letztgenannten Autoren seit dieser Zeit auch erst das Bestehen der Communication rechnen will, so muss man annehmen, dass die nach der Verletzung sich bildende Narbe später gleichsam als Locus minoris resistentiae dem arteriellen Blutdrucke allmälig nachgiebt, in die Vene hinein ausgebuchtet und schliesslich perforirt wird. Wahrscheinlicher ist jedoch die Annahme, dass die bei der Verletzung entstehende kleine Communication dauernd bestehen bleibt, und die Venenerweiterung nur ganz allmälig zu Stande kommt.

Einen wesentlichen Einfluss auf die Ausdehnung der Vene hat ferner die mehr oder weniger directe Communication zwischen den beiden Gefässen, der grössere oder geringere Widerstand, den das arterielle Blut bei seinem Uebergange in die Vene zu überwinden hat. In Folge dessen finden wir im Allgemeinen die Vene beim Varix aneurysmat. grösser ausgedehnt, als beim Aneurysma varic., bei welchem die Kraft des arteriellen Blutes zum Theil wenigstens durch den Eintritt in den zwischen den Gefässen, resp. seitlich

*) Monneret, Gaz. des hôp. 1852. No. 133.

von ihnen gelegenen, aneurysmatischen Sack gebrochen wird. Ist der letztere jedoch nur klein, und liegen die Oeffnungen der beiden Gefässe einander gegenüber, so fehlt auch hier die Venenerweiterung nicht; ja in dem von Physick (49) beschriebenen Falle u. A. war die Vene so stark ausgedehnt, dass sie zu platzen drohte.

Dass andererseits auch die Beschaffenheit des umgebenden Gewebes von Einfluss auf das Entstehen resp. das Ausbleiben der Venenectasie ist, ersehen wir aus dem von Burckhardt (3) mitgetheilten Falle von Temporal-Aneurysma, bei welchem in der Gegend der Communication, die in der Parotis und unter der Fascie lag, die Vene nur gleichmässig ausgedehnt war, während der Wallnussgrosse Varix sich höher oben, dort, wo die Temporalgefässe bereits dicht unter der Fascie resp. in lockererem Gewebe liegen, gebildet hatte. Damit ist aber auch zugleich der Beweis geliefert, dass der Varix nicht in allen Fällen, wie man es bisher allgemein angenommen, die Stelle der Communication zwischen der Arterie und Vene bezeichnet, wenn es auch für die meisten Fälle die Regel sein dürfte.

Von dieser Stelle setzt sich die Venenerweiterung sodann bei genügender Stärke des arteriellen Blutdruckes eine Strecke weit fort, und zwar zunächst peripherwärts, entsprechend der Stromesrichtung des arteriellen Blutes. Da aber ein Theil des letzteren nach dem Anprall an die entgegengesetzte Venenwand unzweifelhaft auch in centripetaler Richtung abfliessen muss, um so mehr, als besonders in der Nähe des Herzens in dieser Richtung der Blutdruck ein sehr geringer und in der Diastole sogar negativ sein kann, so muss auch der centrale Theil der Vene eine Erweiterung erfahren. Die letztere aber wird noch um so erheblicher sein, je grösser die Schwierigkeiten sind, die das in peripherer Richtung strömende Blut auf seinem Wege findet. Hier sind es vor Allem die Klappen, die demselben einen nicht geringen Widerstand entgegensetzen; allein in Folge der Erweiterung der Vene, die zunächst bis zu der ersten Klappe hin stattfindet, und die um so erheblicher sein muss, je länger die Klappen widerstehen, reichen die letzteren bald nicht mehr aus, das vergrösserte Lumen vollkommen zu verschliessen; sie werden insufficient, erleiden Einrisse ihrer Ränder, und schrumpfen und veröden zum Theil, während die arterielle Blutwelle nun bis zum nächsten Klappenpaare und all-

mälig immer weiter in die Vene hinein vordringt. In frischen Fällen finden wir daher, wie in dem von Socin (118) an den Cruralgefässen beschriebenen Falle, in welchem aber der arterielle Blutstrahl auch zum Theil in das umgebende Gewebe abgelenkt und in seiner Kraft wesentlich geschwächt wurde, allein das erste Klappenpaar zerstört und nur Halbmondförmige Ausbuchtungen von ihm übrig, während das nächste Klappenpaar noch erhalten und intact war. In älteren Fällen sind die Klappen aber auf weite Strecken hin ungenügend, in dem unserigen waren selbst die Klappen der Vena basilica in der Ellenbeuge, aus der bei Gelegenheit eines Experimentes ein Stück excidirt wurde, nicht mehr intact, zum mindesten insufficient. Von dem ersten Klappenpaare der einen in die Vena axillaris mündenden Vene fand ich das eine Klappensegel geschrumpft, das andere zerrissen und von der einen Hälfte nur noch einen kleinen prominenten Wulst übrig, während die andere Hälfte der Gefässwand peripherwärts anlag und mit derselben fest verwachsen war.

Eine Vergrösserung der Klappen, wie Rokitansky*) sie annimmt, ist nur denkbar an jener Stelle, an der die arterielle Blutwelle ihre Kraft so weit eingebüsst hat, dass sie die Klappen nicht mehr zu überwinden vermag und durch den andauernden Anprall an dieselben eine Verdickung erzeugt, ähnlich derjenigen, welche die Venenwände selbst peripher und central unter dem Einflusse des arteriellen Blutdruckes erleiden.

Die letzteren finden wir nämlich in allen Fällen in Folge der Hypertrophie der Muskulatur erheblich verdickt, so dass sie eine grosse Aehnlichkeit mit Arterien bekommen. Diese Veränderung, die man früher fälschlich dem chemischen Einflusse des arteriellen Blutes zuschrieb und „Arterialisation" der Vene nannte, ist allein eine Folge des erhöhten Blutdruckes und der vermehrten Arbeitsleistung. — Umgekehrt erfährt die betheiligte Arterie in ihrem peripheren Theile eine Abnahme ihres Lumens und zugleich eine Verdünnung ihrer Wandung, aber nicht, wie Breschet**) angiebt, in Folge des Uebertrittes venösen Blutes in die Arterie, sondern

*) Rokitansky, Ueber einige der wichtigsten Krankheiten der Arterien. Wien 1852.

**) Breschet, Mém. de l'Acad. royale de méd. T. III. 1833; Burckhardt, Varix aneur. Roser und Wunderlich's Archiv. 1843.

in Folge der dauernden geringen Füllung und der mangelhaften Spannung ihrer Wandungen, die durch den abnormen Abfluss in die Vene hinein bedingt sind. In einigen Fällen will man zwar auch die Arterie in ihrem peripheren Theile erweitert und geschlängelt gefunden haben, was Stromeyer*) irrthümlich auf den Mangel arteriellen Blutes zurückführt, doch liegt hier meistens der Verdacht auf ein cirsoides Aneurysma resp. auf eine Complication mit demselben nahe, zumal derartige Beobachtungen immer nur bei Aneurysmen am Kopfe gemacht sind. Nur in einem Falle von Extremitäten-Aneurysma, das Breschet (l. c.) beschreibt, sollen die Arterien bis in die Capillaren hinein erweitert und von den Venen nur sehr schwer zu unterscheiden gewesen sein. Wie weit diese Angabe richtig ist, lässt sich heute nicht mehr entscheiden.

Während also in der Regel das periphere Ende der Arterie obige Veränderungen aufweist, bleibt das centrale Ende meistens normal, ist aber in einigen Fällen, abgesehen von jenen, in denen es sich um allgemeine Endarteriitis aller Körperarterien handelte (Fall 32, 82, 114 etc.), erweitert gefunden worden. W. Hunter, der diese Beobachtung auch bereits in einem seiner Fälle gemacht hat, erklärt sie durch die Ableitung, die das arterielle Blut durch die Wunde der Schlagader in die Vene hinein erfährt, wodurch „dem Blute der natürliche Widerstand entzogen werde", während Hodgson**) sie auf den vermehrten Blutzufluss zurückführt, und die Erweiterung der Arterie hier mit jener vergleicht, die eine in eine widernatüliche Geschwulst eintretende Arterie erleidet. Diese beiden Hypothesen, obgleich sie sich scheinbar widersprechen, enthalten doch etwas Richtiges und dürften, in andere Form gekleidet, auch zur Erklärung genügen. Indem nämlich durch die Communication mit der Vene dem arteriellen Blute ein neues und grösseres Abflussgebiet erschlossen ist, muss der arterielle Druck im Stamme der zuführenden Arterie, d. h. centralwärts von der Communication geringer werden; in Folge dessen wird, um die Druckdifferenz in dieser und den benachbarten, resp. aus demselben Hauptstamme entspringenden Arterien wieder auszugleichen, ein stärkerer Blut-

*) Stromeyer, Lehrbuch der Chirurgie.

**) Hodgson, Krankheiten der Arterien und Venen. Aus dem Englischen von Koberwein. 1817.

zufluss zu der ersteren stattfinden, welcher zunächst die beim Beginne der Druckverminderung eintretende Contraction der verletzten Arterie beseitigen und allmälig zu einer, wenn auch nicht bedeutenden Dilatation führen muss.

Unzweifelhaft dürften aber auch noch andere Momente, die bisher nicht berücksichtigt sind, von Einfluss auf das Auftreten resp. das Ausbleiben der Arterienerweiterung sein. Dahin gehört vor allem die Obliteration der Vene, die in sehr vielen Fällen in der Nähe der Communicationsstelle, aber meist nur eine kurze Strecke weit beobachtet ist; in den meisten Fällen sitzt sie peripher (Fall 3, 50, 111, 114), seltener im centralen Ende (97, 137). Dieselbe wird offenbar nicht allein dem in die Vene einfliessenden arteriellen Blute einen directen Widerstand entgegensetzen, sondern sie wird andererseits auch wegen Behinderung des venösen Rückflusses und der Stauung des Venenblutes im peripheren Venengebiete zugleich den Uebergang des arteriellen Blutes aus den peripheren Arterienästen in die Capillaren und Venen hinein wesentlich erschweren und dadurch den Druck in der Arterie steigern und eine allmälige Dilatation der letzteren bewirken.

Worauf die Obliteration der Vene beruht, resp. auf welche Weise sie zu Stande kommt, ist schwer zu sagen, und auch aus den vorhandenen Sectionsbefunden lässt sich eine Erklärung kaum geben. Wahrscheinlich steht sie in Zusammenhang mit Verletzungen, Einrissen etc. der Klappen Seitens des arteriellen Blutstrahles, die später zu Fibrinauflagerung und endlich, event. durch Verschleppung dieser in das periphere Ende der Vene, zum Verschluss der letzteren führen. Denkbar wäre es auch, dass in Fällen, in welchen die Klappen dem Andrange des arteriellen Blutes lange Zeit wirksam widerstehen, also dauernd gespannt und geschlossen sind, dieselben durch die Stauung des Blutes zur Bildung von Thromben Veranlassung geben, wozu freilich eine lange Zeit erforderlich ist, da selbst stagnirendes Blut in lebender Gefässwand nur schwer gerinnt. — Die letztere Erklärung möchte ich in unserem Falle für die Obliteration der Vena brachialis peripherwärts von der Communication in Anspruch nehmen. Hier findet sich das erste Klappenpaar gespannt und derart über das Gefässlumen ausgebreitet, dass es dasselbe peripherwärts vollkommen verschliesst. Die freien Ränder der Klappensegel liegen enge an einander, lassen sich jedoch durch

leichten Zug etwa 1 Mm. weit lösen, während die Klappen selbst fest mit dem dahinter liegenden Thrombus, der bereits vollständig aus Bindegewebe besteht, verwachsen sind. In diesem Falle wurde aber der Widerstand der Klappen offenbar dadurch sehr begünstigt, dass centralwärts von denselben, zwischen ihnen und der Communication, zwei grössere Venen, eine oberflächliche und eine tiefe, in die Hauptvene einmünden, welche unzweifelhaft, wie auch die oben beschriebene Affection ihrer Klappen beweist, einen grossen Theil des arteriellen Blutes aufgenommen und dadurch den Anprall an das erste Klappenpaar der Brachialis wesentlich abgeschwächt haben.

Das Zustandekommen der Obliteration der Vene centralwärts von der Communication ist noch schwerer zu erklären; möglicherweise können hier therapeutische Eingriffe (Compression), vielleicht auch die ursprüngliche Verletzung selbst resp. der Druck des Blutextravasates nach der Verwundung, in Betracht kommen.

Die pathologischen Veränderungen, die in Folge der abnormen Circulationsverhältnisse in den betreffenden Körpertheilen beobachtet werden, sollen bei der Symptomatologie und der Besprechung des Verlaufes der Krankheit Berücksichtigung finden.

Symptome.

Die Symptomatologie anlangend, so treffen wir nicht in allen Fällen den für das arteriell-venöse Aneurysma als pathognomonisch bekannten Symptomencomplex in solcher Vollkommenheit und Vollständigkeit, wie ihn beispielsweise der unserige Fall darbot, das eine oder das andere Merkmal fehlt bisweilen, während andere aber constant sich vorfinden und zur Diagnose auch genügen.

Die Anfangs, wenigstens bei den durch Trauma verursachten Aneurysmen auftretende Blutung, die meistens durch Compression oder Bindeneinwickelung gestillt wurde, in anderen Fällen spontan, zuweilen in Folge einer Ohnmacht zum Stehen kam, um dann noch ein-, oft auch mehrmals wiederzukehren, deutet zwar auf eine Gefässverletzung hin, bietet aber weder in der Art des Ausströmens aus der Wunde, noch in der Farbe und Beschaffenheit des Blutes irgend einen Anhalt für die Diagnose einer gleichzeitigen Arterien- und Venenverletzung. Ebensowenig verwerthbar ist die der Gefässverletzung folgende perivasculäre Blutansammlung, die je nach

der Grösse des Defectes bald geringer, bald grösser, im Allgemeinen aber unbedeutender ist, als bei einfacher Arterienverletzung, weil in Folge des Eintrittes des arteriellen Blutes in die Vene für eine Ableitung desselben gesorgt ist.

Das erste und zugleich constanteste und sicherste Zeichen der Communication ist ein eigenthümliches, schwirrendes Geräusch, das in einigen Fällen sogleich nach der Verletzung, in anderen nach einigen Stunden, zuweilen erst nach einigen Tagen, ja noch später beobachtet wurde, je nachdem die durch das Trauma geschaffene Oeffnung von Anfang an offen blieb, oder ob sie erst durch ein Coagulum resp. zarte Narbe verschlossen, später durch den andringenden Blutstrahl wieder durchgängig gemacht wurde. So soll in dem von Smith (125) mitgetheilten Falle eines Oberschenkelaneurysma das Geräusch, während es in den ersten Tagen nicht vorhanden war, sich ganz plötzlich am 4. Tage nach einem Falle des Patienten eingestellt haben, offenbar in Folge der Verschiebung des bis dahin die Gefässwunde schliessenden Coagulums. Meistens ist es beim Wechseln des Verbandes am zweiten, dritten oder fünften Tage bemerkt, es mag also in diesen Fällen auch wohl schon früher vorhanden gewesen sein, wenigstens lassen die an frischen Gefässverletzungen in neuester Zeit von v. Wahl*) gemachten Beobachtungen diese Annahme durchaus gerechtfertigt erscheinen. Das Geräusch characterisirt sich als ein continuirliches, während Systole und Diastole andauerndes Sausen, das bei jeder Herzsystole eine wesentliche Verstärkung erleidet und in ein zischendes und schnurrendes Geräusch übergeht. Das letztere wird von einzelnen Autoren wie Nélaton**), Chassaignac u. A. als ein besonderes, intermittirendes, in die Diastole der Arterie fallendes Geräusch (bruit saccadé) beschrieben und unterschieden von dem continuirlichen, weit fortgeleiteten, dem Frémissement oder „Thrill"-Geräusch. Doch handelt es sich unzweifelhaft nur um ein einziges, während jeder Systole verstärktes Geräusch.

Zu gleicher Zeit mit dem Auftreten des Geräusches macht sich der auf die Gegend der Communication aufgelegten Hand ein

*) v. Wahl, Ueber die auscultatorischen Erscheinungen bei Gefässverletzungen etc. Deutsche Zeitschrift für Chirurgie. 1885. Bd. 21. S. 118.

**) Nélaton und Chassaignac, Gaz. des hôp. 1851; Prager Vierteljahrsschrift. 1852. 1.

eigenthümliches Schwirren und Vibriren bemerkbar, das, wie das Geräusch continuirlich und während jeder Systole verstärkt gefühlt wird. Beide sind im Anfange meistens schwach und nur an einer beschränkten Stelle wahrnehmbar, allmälig aber und zwar im Allgemeinen im gleichen Verhältniss mit der grösseren oder geringeren Entwickelung der Venenerweiterung, die wieder von der Grösse der Communication abhängig ist, nehmen sie an Intensität und Extensität erheblich zu, so dass sie in einigen Fällen, besonders bei Aneurysmen am Arme, im Verlaufe des ganzen Venenstammes und fast aller seiner Zweige vorhanden sind, während sie in anderen Fällen, auch bei grosser Communication und langem Bestehen des Leidens, meist nur auf ein verhältnissmässig kleines Gebiet beschränkt bleiben. Das letztere gilt besonders von den Aneurysmen der Oberschenkelgefässe, bei welchen das Geräusch zwar oft sehr laut, aber selten über das Ligament. Poupart. nach oben hinaus und peripherwärts meist nur bis zur Kniekehle hörbar ist, worauf ich später noch einmal zurückkommen werde.

Immer aber ist das Geräusch am lautesten in der Nähe der Communication, und um so lauter, je grösser die letztere ist, und nimmt mit der Entfernung von derselben central- und peripherwärts allmälig an Stärke ab. Abgesehen also von dem Charakter, unterscheidet sich das Geräusch vor Allem auch durch die Art der Ausbreitung wesentlich von allen übrigen an den Gefässen beobachteten Geräuschen; denn über einem rein arteriellen, spontanen wie traumatischen Aneurysma, und ebenso bei frischer seitlicher Arterienverletzung (v. Wahl) hört man stets nur ein intermittirendes, mit der Herzsystole isochrones, meist nicht sehr lautes blasendes oder hauchendes Geräusch, das zugleich allein im Bereiche der Affection, und selten eine kurze Strecke weit peripher- aber nie centralwärts von der erkrankten Stelle hörbar ist. Gerade das letztere Moment aber, die centripetale Fortleitung des Geräusches ist es, was als besonders charakteristisch für das arteriell-venöse Aneurysma hervorgehoben zu werden verdient. Dadurch gewinnt das Geräusch andererseits eine gewisse Aehnlichkeit mit jenem, das zuweilen an den grösseren Venen des Halses, spontan oder bei Druck auf dieselben entsteht, und mit welchem es nach der Ansicht von Broca und Billroth auch verwechselt werden könnte; denn auch hier handelt es sich um ein con-

tinuirliches blasendes, zuweilen leicht schwirrendes Geräusch, das zugleich ebenfalls in verschiedenen Zeitmomenten eine verschiedene Intensität zeigen kann; aber einmal ist dasselbe meistens sehr unregelmässig, nicht rhythmisch wiederkehrend, und andererseits fällt die Acme nicht, wie bei dem arteriell-venösen, mit der Herzsystole und dem Arterienpulse, sondern mit der Herzdiastole resp. der Inspiration zusammen. Endlich ist dasselbe auch stets sehr viel schwächer als das Thrillgeräusch, trotzdem die Intensität des letzteren, wie oben bereits bemerkt, je nach der Grösse der betheiligten Gefässe und der Grösse der Communication eine sehr variable sein kann. Während es in den meisten Fällen nur beim Aufsetzen des Stethoskops resp. beim Auflegen des Ohres wahrnehmbar ist, giebt es Fälle, in denen es, wie in dem von Robert (31) an der Subclavia beschriebenen, in einer Entfernung von mehreren Zollen von dem erkrankten Gliede, in dem Falle von Brenner (94) sogar 2 Fuss weit zu hören gewesen sein soll.

Sehr häufig ist es auch dem Kranken selbst wahrnehmbar gewesen, besonders bei Aneurysma am Kopfe, Halse, aber auch bei jenen der Ellenbeuge, wenn der Patient auf der kranken Seite lag oder den Arm dem Kopfe näherte. Selbst bei Aneurysmen des Oberschenkels hat es sich in vielen Fällen in störendster Weise bemerkbar gemacht und z. B. in dem Falle von Beaumont (115) den Patienten während $10^1/_2$ Jahren dauernd belästigt.

In Folge dieser verschiedenen Intensität und der verschiedenen Tonhöhe bei stets gleichbleibendem Charakter, um nicht zu sagen Klangfarbe des Geräusches, finden wir dasselbe in der verschiedensten Weise beschrieben. Hunter vergleicht es mit jenem Geräusche, das beim Durchspritzen von Flüssigkeit durch eine enge Oeffnung, oder beim Fortflüstern des Buchstabens R entsteht, nach Larrey*) hat es Aehnlichkeit mit dem Strömen einer Flüssigkeit durch gewundene Metallröhren, nach Willaume**) mit dem Blasebalggeräusch; nach Seeger***) mit dem Strömen eines Wehrs oder dem Rauschen eines Windes; nach Ribes (51) gleicht es dem von einem Mühlrade verursachten Geräusche, während Hanekroth†),

*) Larrey, Clinique chirurgicale. Paris 1830. T. III.
**) Willaume, Journ. compl. du dict. des scienc. méd. 1821; Allgem. med. Zeitung. April 1833.
***) Seeger, Heidelberger med. Annalen. 1835. Bd. I.
†) Hanekroth, Med. Zeitung. 1852. S. 201.

Dank einer äusserst lebhaften Phantasie, sich bei dem Auscultiren eines Aneurysma der Ellenbeuge, sogar in einem Blechwalzwerk zu befinden glaubte.

Schliesslich möchte ich noch den Vergleich des „Thrill" mit dem Placentar- oder Uteringeräusch der Schwangeren erwähnen, ein Vergleich, welcher aber als unzutreffend zu bezeichnen und auch nur irrthümlich — von Burckhardt — auf das arteriell-venöse Aneurysma bezogen ist; denn Schuh*), welcher bei Besprechung der Diagnose der Aneurysmen dasselbe zuerst erwähnt, führt es gerade als differentiell diagnostisches Merkmal gegen das „Thrill"-Geräusch an, weil es intermittirend, herzsystolisch, also identisch mit dem bei arteriellen Aneurysmen resp. bei partieller Gefässcompression hörbaren Geräusche ist.

Die Entstehung des Geräusches sucht Scarpa in dem Durchströmen des Blutes durch die enge Oeffnung der Arterie in die weite Vene hinein und in einer Schwingung der Arterienwand. Hodgson und Richerand**) führen sie auf die Reibung des Blutes an den Rändern der Communicationsöffnung zurück, während Burckhardt***), Billroth u. A. das Zusammentreffen der beiden in entgegengesetzter Richtung sich bewegenden Blutsäulen als Ursache desselben ansehen. Chassaignac, der ebenfalls das letztere Moment zur Erklärung des continuirlichen Geräusches benutzt, hält dasselbe aber für ein chemisches Geräusch, das aus der Vermischung des arteriellen und venösen Blutes resultire. Schuh, O. Weber u. A. bezeichnen dasselbe als ein vibratorisches Reibungsgeräusch, das einerseits durch die Schwingung der Wundränder und die Reibung des Blutes an denselben, und andererseits durch die Schwingung der Venenwand erzeugt wird.

Wenn auch einzelne dieser Erklärungen etwas Richtiges enthalten, kann doch nach den neueren Erfahrungen keine derselben als gültig angesehen werden. Weder wird das Geräusch durch eine Reibung oder gar Schwingung der Ränder der Communication, die meist sehr starr und rigide sind, noch durch die Schwingungen der Arterien- oder Venenwand bedingt, sondern es ist, wie alle

*) Schuh, Ueber auscultatorische Erscheinungen bei äusserlich gelegenen Aneurysmen. Wien 1840.

**) Histoire des progrès récens de la chirurgie. 1825.

***) Burckhardt, l. c. p. 118.

innerhalb der Gefässe entstehenden Geräusche, ein „Flüssigkeitsgeräusch", für dessen Zustandekommen hier noch besonders günstige Bedingungen geschaffen sind. Indem nämlich das arterielle Blut in Folge der seitlichen Verletzung der Arterie einerseits in das periphere Arterienende, andererseits aber zugleich in die sehr viel weitere Vene abfliesst, also aus einem verhältnissmässig engen Rohr plötzlich in ein sehr viel weiteres einströmt, müssen, wie die Experimente von Th. Weber und v. Wahl*) beweisen, jenseits der Communication, und besonders in der Vene, Oscillationen und Wirbelbewegungen des Blutes entstehen, die hier um so stärker sein werden, als sie mit dem in entgegengesetzter Richtung strömenden venösen Blute zusammenstossen. Sie werden ferner noch dadurch begünstigt, dass die Differenz des Druckes, unter welchem das Blut oberhalb der Communication, gleichsam innerhalb des verengten Gefässrohres, und in seinem peripheren Abflussgebiete steht (Mary), eine sehr bedeutende, und der Widerstand andererseits, den das arterielle Blut beim Uebergange in die Venen findet, ein sehr viel geringerer ist, als unter normalen Verhältnissen im peripheren Arterienrohr. Die so entstehenden Wirbelströme, die das oben erwähnte Geräusch erzeugen, werden also am stärksten sein müssen während der Herzsystole d. h. während der grössten Spannung im centralen Arterienrohr und dem Eintritte einer neuen Blutwelle in die Vene, sie müssen aber zugleich continuirlich und ununterbrochen sein, weil in Folge des Tonus der Arterienwand und des dauernd höheren Blutdruckes in der Arterie, worauf ich später noch näher eingehen werde, ein fortwährendes Ueberströmen arteriellen Blutes in die Vene hinein stattfinden muss. Das so erzeugte Geräusch ist daher ebenfalls continuirlich und während jeder Systole erheblich verstärkt.

Indem die in dem Blute entstehenden oscillatorischen Bewewegungen sich sodann den Gefässwänden, speciell der verhältnissmässig zarten Venenwand mittheilen, erzeugen sie das oben schon erwähnte eigenthümliche Schwirren, das stets über der Communication und in verschieden grosser Entfernung von derselben fühlbar

*) v. Wahl: 1) Ueber die auscultatorischen Erscheinungen bei Gefässverletzungen und sogen. traumatischen Aneurysmen. Deutsche Zeitschrift für Chirurgie. 1885. Bd. XXI. und 2) Die Diagnose der Arterienverletzung. Volkmann, Samml. klin. Vorträge. No. 258.

ist. Von früheren Versuchen, das Schwirren zu erklären, will ich nur die von Schottin*) und Seeger ausgesprochene Vermuthung anführen, dass dasselbe auf einer durch das Zusammentreffen des arteriellen und venösen Blutes bedingten Electricitätsentwickelung beruhe. Eben so wenig wie diese, lässt sich die von Schinzinger**) aufgestellte Behauptung aufrecht erhalten, dass das Schwirren in kleineren Gefässverzweigungen zu Stande komme, und zwar, da für neugebildete Gefässe die Zeit bis zum Auftreten desselben zu kurz war (in S. Falle 4 Tage), in bereits vorhandenen arteriellen und venösen Gefässchen, die in Folge stärkerer Füllung die Pulsation und das Schwirren bedingen sollen. Dieses wiederspricht durchaus dem anatomischen Befunde.

Nicht minder charakteristisch als Geräusch und Schwirren ist die gleichzeitig mit ihnen auftretende, der Herzsystole isochrone Pulsation der Vene, ein Symptom, das sowohl in seiner Bedeutung und Ursache den ersteren analog, als auch in Bezug auf Intensität und Ausbreitung denselben Bedingungen unterworfen ist. Während aber das Geräusch durch die Auscultation meistens sehr früh und ausnahmslos nachweisbar, ist die Entscheidung im gegebenen Falle, ob es sich um eine in der Vene selbst erzeugte, oder nur um eine ihr von der daneben liegenden Arterie mitgetheilte Pulsation handelt, in der ersten Zeit oft sehr schwer, zumal bei den tief gelegenen und von dicken Weichtheilen und Muskelschichten bedeckten Venen, der Subclavia, der Femoralis und Poplitea, während die Pulsationen der mehr oberflächlich gelegenen Venen des Kopfes und Armes meist unschwer zu erkennen sind. Erleichtert wird die Diagnose wesentlich durch das Eintreten der Venendilatation, die, mit der Ausbreitung der Pulsation ungefähr gleichen Schritt haltend, nur in Fällen mit sehr kleiner Communication ausbleiben kann, in den meisten sehr bald sich einstellt, und zwar meist zunächst an der Stelle der Communication, wo sie sich theils als gleichmässige Ausdehnung resp. stärkere Spannung des Gefässrohres, theils als mehr oder weniger umschriebene, halbkugelige, fluctuirende, dem Gefäss seitlich aufsitzende Geschwulst präsentirt.

*) Schottin, Merkwürdiger Fall einer aneurysmatischen Venengeschwulst. Altenburg 1822.

**) Schinzinger, Das Reserve-Lazareth Schwetzingen, 1870/71. Freiburg 1873. S. 94/95.

In der letzteren, als dem der arteriellen Blutwelle zunächst ausgesetzten Theile der Vene, ist die Pulsation stets am meisten ausgesprochen, und am deutlichsten auf der Höhe derselben, nimmt nach den Rändern zu etwas ab, ohne aber vollständig zu verschwinden. Von hier aus setzt sich dieselbe sowohl central, als besonders nach der Peripherie hin fort, aber auch in der für das Geräusch charakterisirten Art, dass sie, am stärksten an der Stelle der Communication, mit der Entfernung von der letzteren allmälig an Spannung und Grösse abnimmt. Dadurch unterscheidet sie sich wesentlich von der Pulsation der cirsoiden Aneurysmen resp. der Phlebarteriectasie, bei welchen der Puls überall annähernd gleich stark ist. Während ausserdem bei den letzteren in Folge Compression des Hauptarterienstammes der Puls zwar schwächer wird, aber nie ganz verschwindet, und z. B. bei derartigen Gefässgeschwülsten am Kopfe meistens die Compression beider Carotiden dazu erforderlich ist, sistiren bei arteriell-venösen Aneurysmen Pulsation und Geräusch stets bei Compression der Arterie central von der Communication. Eine Ausnahme davon machen von den oben aufgeführten Fällen nur einzelne Aneurysmen am Kopfe, wie die Fälle von Asplund, Laugier, und Biefel, bei welchen auf Compression der Carotis communis die Pulsation nicht vollständig verschwand; doch liegt hier, wie oben bereits auseinandergesetzt, eine Combination von cirsoiden und arteriell-venösen Aneurysmen vor.

In manchen Fällen kann man Pulsation und Geräusch auch zum Verschwinden bringen durch Verschluss der Oeffnung in der Arterie, der sich bei günstiger Lage der letzteren zuweilen sehr leicht durch Aufdrücken eines Fingers bewerkstelligen lässt. Dasselbe erreicht man durch isolirte Compression der Vene an der Communicationsstelle, wie in unserem Falle durch Compression des hinteren Theiles des Varix gegen den Oberarmkopf. Während aber bei dieser Manipulation der Venenpuls verschwindet, wird der Puls in der peripheren Arterie, der in allen Fällen von arteriell-venösem Aneurysma unterhalb der Communication schwächer und kleiner als normal, zuweilen auch etwas verspätet erscheint, voller und stärker, weil dadurch die Ableitung des arteriellen Blutes in die Vene verhindert und dasselbe allein in die Arterie getrieben wird. Doch lässt sich das letztere

Symptom nicht in allen Fällen erzeugen, indem, abgesehen von der ungünstigen Lage der Communication, auch eine vollkommene Obliteration der Arterie bestehen kann, wie z. B. in dem von Larrey (30) beschriebenen Falle, in welchem nach fünfjährigem Bestehen eines Aneurysma der Subclavia weder die Axillaris, noch die Radialis und Ulnaris irgend welche Pulsation entdecken liessen.

Was nun die physiologischen Eigenthümlichkeiten des hier erzeugten Venenpulses betrifft, so war die Ausbeute der Literatur in dieser Hinsicht eine sehr geringe, obgleich nach einer Aeusserung Ebenau's, dass gewisse Eigenthümlichkeiten des Pulses beim arteriell-venösen Aneurysma als charakteristisch längst bekannt wären, sich eher das Gegentheil erwarten liess. Ausser der Arbeit des letztgenannten Autors habe ich nur noch eine kurze Bemerkung bei Brindejonc-Tréglodé gefunden, dahin lautend, dass das von ihm beschriebene arteriell-venöse Aneurysma den Hebel des Sphygmographen dergestalt hob, dass die Höhe der Pulscurve gar nicht mehr aufgezeichnet wurde. Es bleiben also nur die von Ebenau und die in unserem Falle gewonnenen Curven zu besprechen übrig. Dieselben wurden hier ebenso wie von Ebenau mit dem Mareyschen Sphygmographen gewonnen, aber weder der Anacrotismus,

Fig. 1.

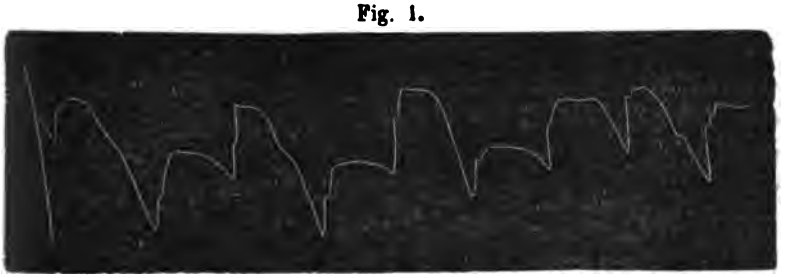

Fig. 2.

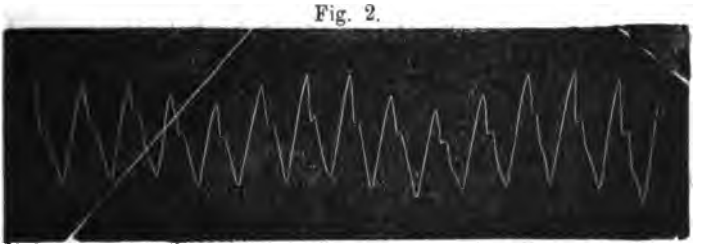

noch der breite Gipfel (s. Fig. 1, die Abbildung Ebenau's), wie sie von Ebenau dem arteriellen venösen Aneurysma als charak-

teristisch zugeschrieben werden, sind in unserem Falle vorhanden. Sowohl die über dem Varix (s. Fig. 2), als die über der Vena cephalica (Fig. 3) an der Vorderseite des Oberarmes, in der Nähe

Fig. 3.



der Ellenbeuge gewonnenen Curven zeigen vielmehr einen steil aufsteigenden Schenkel und eine scharf ausgeprägte Spitze, während der Abfall etwas langsamer erfolgt, mit zwei kleineren Erhebungen auf dem absteigenden Schenkel. Beide tragen somit einen durchaus arteriellen Charakter, trotzdem sie nur allein die Pulsation der Vene wiedergeben, und eine Einwirkung oder Beeinflussung des Pulses Seitens einer daneben oder dahinter gelegenen Arterie an beiden Stellen mit Sicherheit auszuschliessen ist. Damit soll nun aber nicht gesagt sein, dass Dasselbe für alle Fälle von arteriell-venösem Aneurysma gilt, vielmehr wird vor Allem die Höhe, wie möglicherweise auch die Gestalt der Curve des Varix eine andere sein bei kleiner Communication, verschieden andererseits bei Verschluss des centralen, und des peripheren Endes. Ebenso dürfte offenbar die über dem centralen Theile der Vene gewonnene Curve sich ein wenig anders gestalten, als die der peripheren pulsirenden Vene, wenn auch die Unterschiede nicht so erheblich sein können, als sie zwischen unserer Curve der Vena cephalica und der von Ebenau über der Cruralis, centralwärts von der Communication, gewonnenen Curve sich vorfinden. Die letztere lässt aber möglicherweise auch eine andere Erklärung zu, als Ebenau gegeben. Einmal ist nämlich bei der innigen Berührung der Schenkelgefässe am Ligamentum Poupartii, wo Ebenau die Curve gezeichnet hat, eine Einwirkung der arteriellen Diastole auf die stark ausgedehnte und dicht daneben liegende Vene gar nicht auszuschliessen, sondern eher mit Sicherheit anzunehmen, und wäre dann die von Ebenau als Anacrotismus bezeichnete erste und kleinere Erhebung auf die von der Arterie der Vene mitgetheilte Pulsation zurückzuführen, während die zweite grössere Erhebung, die eigentliche Pulscurve, durch die in die Vene selbst eindringende und nach dem Herzen

zu strömende arterielle Blutwelle erzeugt wird. Der breitere Gipfel der letzteren aber lässt sich sehr wohl durch die stärkere Belastung des registrirenden Apparates, wie sie bei der tiefen Lage des Gefässes erforderlich ist, erklären. — Die verhältnissmässig grosse Verspätung der letzteren Erhebung im Vergleich zur ersteren dürfte auf den Umweg zu beziehen sein, den das arterielle Blut vom Ligamentum Poupartii bis zur Communication am Adductorenschlitz und von hier zurück bis zum ersteren zurückzulegen hat. Dass diese Verspätung aber wirklich statthat, erhellt aus einer Berechnung der Geschwindigkeit der Pulswelle in unserem Falle, in welchem die Zeitdistanz zwischen Herzpuls und Puls der Vena basilica über der Ellenbeuge 0,264 Sec., zwischen Herzpuls und Puls der rechten Arteria brachialis dicht oberhalb der Ellenbeuge nur 0,22 Sec. betrug.

Was nun die verschiedene räumliche Ausbreitung der Venenpulsation und der damit verbundenen Venenerweiterung betrifft, so finden wir zunächst bei den meisten Aneurysmen der Ellenbeuge nicht nur die in erster Linie betheiligte Vena basilica, sondern auch die Vena mediana und cephalica, d. h. alle an der Innen- und Vorderseite des Armes gelegenen subcutanen Venen, endlich auch fast immer die tiefen Venen, wie die Satelliten der Arteria brachialis, in Folge der vielfachen Anastomosen mit den ersteren, bis zur Hand herab und bis zum Oberarme und der Achsel hinauf erweitert, geschlängelt und pulsirend. Doch kommen auch hier zuweilen Ausnahmen vor, indem z. B. in dem Falle von Broca nur die oberflächlichen, nicht aber die tiefen Venen an der Erweiterung betheiligt waren, und Schuh in seinem Falle nur die centralwärts von der Communication verlaufenden Venen erweitert und pulsirend vorfand, während die peripheren sich normal verhielten, wohl unzweifelhaft eine Folge der Obliteration der Vena basilica in ihrem peripheren Theile dicht unterhalb der Communication und vor der Einmündung der Mediana.

Die subcutanen Venen der Aussen- und Rückseite des Ober- und Unterarmes sind dagegen zwar oft erweitert, aber nie pulsirend gefunden worden.

Dieselbe Venenerweiterung und Pulsation, wie die Aneurysmen der Ellenbeuge, zeigen, nur in noch grösserer Ausdehnung, die arteriell-venösen Aneurysmen der Brachialis in ihrem oberen Theile,

und besonders die der Axillaris und Subclavia, indem hier sehr häufig nicht allein alle oben genannten oberflächlichen und tiefen Venen des Armes, die zum Theil in der Achsel in einander münden resp. durch zahlreiche Anastomosen mit einander verbunden sind, sondern auch die Venen der Fossa infra- und supraclavicularis, ja selbst die Venen des Halses, bis zur Vena jugularis externa hin, Pulsation und Schwirren wahrnehmen lassen. In dem Falle von Larrey z. B. entleerte die zur Venäsection eröffnete Vena jugularis externa arterielles Blut in starkem Strahle. In anderen Fällen können Anfangs Dilatation und Pulsation der subcutanen Venen auch fehlen, wie in dem Falle Kirsch (s. Anm. S. 312/313), doch ist dieses eine seltene und wohl einzige Ausnahme. Sehr verschieden verhält sich hier die Vena cephalica, die in einigen Fällen von Axillar-Aneurysma nicht betheiligt, in jenen der Subclavia aber meistens als pulsirend angegeben ist. Dieses findet seine Erklärung in den anatomischen Verhältnissen; da nämlich die Einmündung der Vena cephalica fast stets in die Subclavia stattfindet, so kann die Pulsation von der letzteren bei Communication mit der Arterie direct peripherwärts auf die Cephalica übertragen werden, während bei Aneurysmen der Axillaris, mit welcher sie keine Anastomosen besitzt, erst durch die Anastomosen mit der Basilica im Verlaufe des Oberarmes resp. in der Ellenbeuge die Pulsationen vermittelt werden können. Im letzteren Falle werden also die Pulsationen der Cephalica centripetal, im ersteren centrifugal verlaufen müssen.

Während die Venen am Kopfe ähnlich denen des Armes sich verhalten, gestalten sich die Verhältnisse wesentlich anders an der unteren Extremität: bei Aneurysmen der Arteria und Vena femoris superf. und profunda, sowie auch bei Aneurysmen zwischen Arteria und Vena poplit. Hier bleibt sowohl die Erweiterung, die ausserdem meistens keine erhebliche ist, als auch die Pulsation stets beschränkt auf den zunächst betheiligten Venenstamm, und tangiren in keinem Falle die oberflächlichen Venen der Extremität. Wir finden zwar sehr häufig Erweiterungen und Ectasie der letzteren erwähnt, dieselben pulsirten aber nie. Auch in dem von Reinhold (148) beschriebenen Falle eines Popliteal-Aneurysma, bei welchem eine Erweiterung aller Venen unterhalb des Kniees und Schwirren bis zur Achillessehne bestanden haben soll, wurde das letztere wohl unzweifelhaft nur von den

tiefen Venen fortgeleitet, während die oberflächlichen, trotz der Ectasie, dabei nicht betheiligt gewesen sind; denn nach den Untersuchungen von W. Braune*) bestehen zwar zwischen der Vena saphena magna und den tiefen Venen des Unterschenkels mehrere Anastomosen, und besonders eine über dem Malleolus internus, allein mit einem derartigen Klappenapparate ausgestattet, dass das Blut zwar aus der Vena saphena nach abwärts, nicht aber von den tiefen Venen nach aufwärts in die Saphena strömen und eine Injection der tiefen Venen zwar von der Saphenenseite, aber nicht umgekehrt der Saphena von den tiefen Venen aus stattfinden kann.

Was die Verhältnisse im Bereiche des Oberschenkels betrifft, so stehen nach den Untersuchungen von J. Gay**) und W. Braune die Stromgebiete der Vena saphena einerseits, und der tiefen Venen des Oberschenkels andererseits, nur in der Mitte des Oberschenkels durch eine oder zwei, aber unbedeutende Anastomosen mit einander in Verbindung, während sie im Uebrigen vollkommen von einander getrennt sind, und weder eine Füllung der Vena saphena von den tiefen Venen, noch umgekehrt stattfinden kann. Auf diese Weise erklärt sich also das Fehlen der Pulsationen der subcutanen Venen der unteren Extremität bei arteriell-venösen Aneurysmen der grossen Schenkelgefässe.

Aber auch bei Aneurysmen oberhalb des Ligam. Poupartii, nach stattgehabter Einmündung der Vena saphena in die Femoralis, wo also eine directe Uebertragung der arteriellen Pulsation sowohl in die Vena femoralis, als in die Vena saphena hinein stattfinden könnte, fehlten Pulsation und Schwirren in der Vena saphena in den hierher gehörigen Fällen (104 und 124). Diese Erscheinung beruht, wie aus den Experimenten von W. Braune und H. Braun***) erhellt, auf dem starken Klappenverschluss der Vena saphena an ihrer Einmündungsstelle, der zuweilen selbst durch einen Druck von 180—200 Mm. Quecksilber noch nicht insufficient gemacht werden kann. In Fällen, in denen diese Ventil-

*) W. Braune, Die Oberschenkelvene des Menschen. Leipzig 1870. S. 10.
**) J. Gay, Venous circulation in relation to some of the diseases which affect the lower limb. Lancet. Juni 1877. S. 489; ref. Bryk, Wiener med. Wochenschr. 1880. Heft 14 ff.
***) H. Braun, Centralblatt für Chirurgie. 1882.

vorrichtung weniger widerstandsfähig ist, werden wir daher bei Aneurysmen oberhalb des Ligamentum Poupartii, aber auch nur bei diesen, Pulsation der Saphena erwarten dürfen.

Endlich bleibt auch bei den Aneurysmen am Halse zwischen Carotis und Vena jugul. interna die pulsirende Venenerweiterung allein beschränkt auf den Hauptvenenstamm, und kann bei kleiner Communication selbst in dem letzteren nur sehr schwach sein, während die in dieselbe einmündenden Venen, die Jugul. ext., die Facialis etc., zwar zuweilen eine Erweiterung, aber nie Pulsation zeigen. Die Ursache davon liegt, wie Stimson (26) richtig angegeben hat, in dem abnorm niedrigen Blutdrucke, der unter normalen Verhältnissen in der Jugularis herrscht, und der selbst einen erheblichen Zuwachs seitens des arteriellen Blutes ertragen kann, ohne dass sich die Pulsation auch auf seine peripheren Aeste überträgt, zumal der grössere Theil des einströmenden arteriellen Blutes bei jeder Inspiration in das Herz gesogen wird. Wenn also auch hier eine Drucksteigerung eintritt, kann dieselbe doch nie die Höhe erreichen, wie wir sie in den peripheren Venen, in denen normaliter schon ein stärkerer Druck herrscht, unter dem Einflusse des arteriellen Blutes entstehen sehen.

Wir haben in unserem Falle den Druck direct gemessen in der Weise, dass eine stark erweiterte und deutlich pulsirende Vene an der Vorderseite des Oberarmes, eine grosse Anastomose zwischen der Vena basilica und der cephalica, sowie das untere Ende der letzteren selbst (dicht über der Ellenbeuge) von Herrn Geheimrath von Bergmann freigelegt und, nach Unterbrechung der Narkose, mit dem Ludwig'schen Quecksilbermanometer in Verbindung gebracht wurde. Während unter normalen Verhältnissen der Blutdruck in den Aesten der Vena brachialis nur etwa 9 Mm. beträgt, fanden wir hier im centralen Theile der Vene einen Blutdruck von 56—64, im peripheren 87—90 Mm. Quecksilber, also einen Druck, der dem normalen arteriellen einer Radialis oder Ulnaris fast gleich kommt.

Die Druckhöhe der letzteren Arterie ist, wie ich beiläufig bemerken will, bei Gelegenheit der von Herrn Geheimrath von Bergmann ausgeführten Operation eines traumatischen Aneurysma der Arteria ulnaris ebenfalls direct mittelst des Ludwigschen Manometers bestimmt worden, und zwar ergab sich hier

im centralen Theile der Arterie ein Druck von nur 58—69 Mm. Quecksilber, also eine sehr geringe Druckhöhe, die aber wohl auf Rechnung der tiefen Narkose zu setzen ist, welche in letzterem Falle nicht unterbrochen werden konnte, und den Blutdruck bekanntlich fast auf die Hälfte des normalen herabsetzt. Es würde sich demnach unter normalen Verhältnissen ein Blutdruck von etwa 116—130 Mm. Quecksilber ergeben.

Berücksichtigt man nun, dass, während der Blutdruck in der Vene in Folge der Communication mit der Arterie eine so bedeutende Steigerung erfährt, der Druck im peripheren Theile der Arterie aber aus demselben Grunde erheblich sinkt, so muss also die Druckdifferenz in den beiden Gefässen peripher von der Communication sehr viel geringer werden, als unter normalen Verhältnissen; ja sie könnte unter besonders günstigen Bedingungen, d. h. bei entfernt vom Herzen gelegenen Aneurysmen, oder gar bei Verschluss des centralen Endes der Vene selbst verschwindend klein, sogar = 0 werden, und in diesem Falle, aber auch nur dann, wäre thatsächlich, wie Breschet es für alle Fälle behauptet, ein Ueberströmen des Blutes aus der Vene in die Arterie während der Herzdiastole denkbar, doch würde es sich nie um ein Ueberfliessen venösen, sondern nur um ein Regurgitiren, noch dazu geringer Quantitäten arteriellen Blutes handeln. Durchaus unmöglich aber ist dieses Vorkommniss an den grossen und grösseren Venenstämmen wegen des geringen normalen Blutdruckes in denselben, zumal der letztere, wie bereits hervorgehoben, bei jeder Inspiration noch so erheblich sinkt, dass in einigen Fällen, wie in dem von Willaume (14) und einem von Beyer*) an der Carotis und Vena jugularis interna beschriebenen Varix aneurysmaticus, ja selbst an den pulsirenden Venen des Schottin'schen Falles (102), eine sichtbare Abnahme der aneurysmatischen Geschwulst bei jeder tiefen Inspiration statthatte. Immerhin ist die Drucksteigerung auch hier derartig, dass sie zu den bei den übrigen arteriell-venösen Aneurysmen in erhöhtem Maasse beobachteten Störungen Veranlassung wird.

Aus der Verminderung der Druckdifferenz in der Arterie und Vene resultirt in allen Fällen mit Nothwendigkeit eine Stauung im beiderseitigen Capillargebiete, die um so grösser sein wird, je

*) Beyer, Heidelberger klin. Annalen. 1833 und Diss. inaug. Jena 1833. S. 282.

kleiner die Druckdifferenz, und je grösser andererseits die Schwierigkeiten sind, die sich aus hydrostatischen Gründen dem Rückflusse des venösen Blutes entgegensetzen. Da aber ferner der Druck in der Vene nicht nur peripher, sondern auch centralwärts durch den arteriellen Einfluss erhöht wird, so muss andererseits der Abfluss des venösen Blutes aus den hier einmündenden Venenästen auch mehr oder weniger erschwert sein, und in den letzteren eine Stauung stattfinden. Dieselbe macht sich zwar ebenfalls durch Dilatation und stärkere Füllung der Gefässe bemerkbar, aber sie kann nie Pulsation zeigen.

So erklären sich die nicht gerade selten, besonders an der unteren Extremität, beobachteten Dilatationen der subcutanen Venen, die in den Fällen von Reinhold (148), Heyfelder (146) und Meusel (147) u. A. den Unterschenkel, in den Fällen von Hulke (123) und von Wahl (137) die an der Innen- und Rückseite des Oberschenkels gelegenen Venen betrafen. Doch muss wohl in dem letzteren Falle auch die central von der Communication gefundene Obliteration der Vena femor. als Ursache der Stauung mit in Anrechnung gebracht werden, ebenso wie in den Fällen von Simon (103) und Leflaive (104) die Obliteration der Vena iliaca communis vor ihrer Einmündung in die Cava offenbar die Entstehung der enormen Varicen wesentlich beeinflusst haben mag. Auch bei Aneurysmen zwischen Carotis und Vena jugularis finden wir in den Fällen von Willaume (14), Rufs (17), Petit (27) Varicositäten der kranken Gesichts- und selbst der ganzen Kopfhälfte erwähnt, und Larrey (15) berichtet von einem Falle, in welchem die Venen des ganzen Körpers ectasirt gewesen seien, was aber unmöglich auf das arteriell-venöse Aneurysma allein zurückgeführt werden kann.

Ausser durch die Venenectasie macht sich die Stauung zugleich durch eine mehr oder minder bedeutende ödematöse Schwellung und Infiltration des Unterhautbindegewebes, sowie der Haut selbst bemerkbar, während die Farbe der letzteren, besonders an den Extremitäten, in Folge der zahlreichen capillaren Gefässerweiterungen dunkelroth bis blauroth erscheint, die „locale Asphyxie" Pirogoff's. Alle diese Störungen sind am stärksten ausgesprochen an der unteren Extremität, und besonders beim Stehen, weniger stark an der oberen Extremität, hier aber auch deutlicher bei herabhängendem Arme. Bei horizontaler Lagerung des Beines, sowie

bei längerer Elevation des Armes nehmen in Folge der günstigeren Abflussbedingungen die Ectasie der sichtbaren Venen, sowie die Schwellung um ein Bedeutendes ab, so dass der Umfang der Extremität, der zuvor meist erheblich grösser als auf der gesunden Seite war, nun, wenigstens bei frischen Fällen, fast zur Norm zurückgeht, während zugleich auch die Verfärbung weniger intensiv wird.

Aus denselben Gründen macht sich am Kopfe die Stauung am wenigsten fühlbar beim Aufrechtstehen, kann aber bei tieferer Lage des Kopfes und beim Bücken so erheblich werden, dass, wie in dem von Larrey (15) mitgetheilten Falle, in welchem Patient sonst seinem Dienste als Soldat obliegen konnte, bei horizontaler Lage schon Schwindel und Ohnmachtsanfälle eintreten können, Erscheinungen, die Stromeyer (l. c.) noch auf das Ueberströmen des Venenblutes in die Carotis hinein und auf die „narkotisirende Wirkung" desselben auf das Gehirn zurückführt. Dass die Stauung aber sich thatsächlich bis in den Schädel und die Sinus hinein erstreckt, geht unter Anderem aus dem Auftreten der Stauungspapille in dem Falle von Stimson (26) hervor.

Eine weitere Folge der Stauung besteht in der Herabsetzung der Temperatur des afficirten Körpertheiles peripher von der Communication, die wohl in allen Fällen, wenn auch in verschiedenen Graden, vorhanden gewesen sein mag, aber nur in wenigen durch directe Messungen nachgewiesen ist. Dieselbe kommt unzweifelhaft durch die vermehrte Wärmeabgabe zu Stande, die in Folge der langsameren Strömung des Blutes und der starken Ausdehnung der Hautgefässe statthaben muss, entgegen der Ansicht von Broca*) und Reil (4), die in Folge des Congestionszustandes gerade eine Erhöhung der Temperatur erwarten. In den Fällen von K. Bardeleben (36) und Knaak (37) betrug die Temperaturdifferenz zwischen der gesunden und kranken Hand, durch Einlegen von Thermometern in die Vola bestimmt, 6—8°, während sie in unserem Falle auf 4—5, selten 6° stieg. Alle Momente, die die Stauung verringern, müssen die Temperatur erhöhen; wir werden daher nach leichteren, nicht anstrengenden Bewegungen der Extremitäten, in Folge der günstigen

*) Broca, Gaz. des hôp. 1861; E. Gurlt, Jahresbericht 1860/61.

Einwirkung der Muskelcontraction, und vor Allem der von W. Braune*) nachgewiesenen Saugapparate auf die Fortbewegung des Venenblutes, eine geringere Differenz als bei vollkommener Ruhe erwarten dürfen. Dieses hat sich in unserem Falle bei täglich 2maligem, mehrere Wochen lang ununterbrochen fortgesetztem Messen durchaus bestätigt, indem die Differenz am grössten war, wenn Patient den Arm ruhig hatte hängen lassen; sie war regelmässig geringer, wenn Patient kurz zuvor gearbeitet hatte, und wurde verschwindend klein, wenn der kranke Arm, was an 5 auf einander folgenden Tagen geschah, mehrere Stunden vor dem Messen möglichst vertical suspendirt war, wohl der beste und schlagendste Beweis, dass die Verminderung der Temperatur allein durch die Stauung bedingt ist.

Umgekehrt war die Temperatur in der kranken Achselhöhle unseres Falles constant nur 2—3, oft auch 5 Zehntel Grade höher als auf der gesunden Seite, offenbar weil bei dem Vorhandensein des aneurysmatischen Sackes in der Achselhöhle das hier eingelegte Thermometer gleichsam in innigeren Contact mit der Blutbahn kam als auf der gesunden Seite.

Die Temperaturherabsetzung macht sich dem Patienten selbst durch ein Gefühl von Kälte, sowie durch grössere Empfindlichkeit gegen niedere Aussentemperaturen bemerkbar, wozu sich meistens in Folge der allmälig eintretenden Atrophie der Muskulatur, die wohl besonders der Inactivität zuzuschreiben ist, ein Gefühl von Schwäche und leichter Ermüdung, sowie Taubsein und Kriebeln in dem betreffenden Gliede hinzugesellt Auch die letzteren Erscheinungen sind wohl fast ausnahmslos Folgen der Circulationsanomalie, während thatsächliche Sensibilitäts- und Motilitätsparalysen oder Paresen nur bei gleichzeitiger Nervenverletzung, und zwar fast ausschliesslich bei den Aneurysmen der Axillaris und Subclavia beobachtet sind. Unter den 6 oben angeführten Aneurysmen der Subclavia finden wir nur in einem Falle sichere Zeichen einer Nervenverletzung. Bei dem Patienten Larrey's waren nach 5 Jahren die ersten Finger retrahirt, unbeweglich, der Arm ganz unbrauchbar; während in dem Falle von Kirsch**) „der Arm nach dem Schuss wie gelähmt herabfiel", später,

*) W. Braune, Die Oberschenkelvene des Menschen. Leipzig 1871.
**) s. Anm. S. 312/313.

d. h. nach einigen Monaten, aber weder Sensibilitäts-, noch Motilitätsstörungen ausser Schwäche bestanden. In den übrigen 4 Fällen, 3 durch Schuss, 1 durch Stich, fehlten die Erscheinungen einer Nervenverletzung vollständig.

Unter den 5 Fällen von Axillar-Aneurysmen scheint nur in einem (39) durch Fall auf ein Winkelmaass (also Stich- oder Risswunde) erzeugten Aneurysma die Nervenverletzung zu fehlen, während sie in 4 Fällen (2 Schuss-, 2 Stichverletzungen) vorhanden gewesen ist (32, 36, 37 und 159). In dem Falle 36 fehlen allerdings nähere Untersuchungen, doch spricht die sehr schnell eingetretene Atrophie der Muskulatur, sowie die Herabsetzung der Sensibilität für eine Nervenläsion.

Es ist aber auch aus anatomischen Gründen bei der Lage der Nerven in der unmittelbaren Nähe der Axillargefässe eine Verletzung der letzteren sowohl durch Stich, wie durch Schuss kaum denkbar ohne gleichzeitige Verletzung der ersteren, während die Verletzung der Arteria und Vena subclavia bei einer von der betreffenden Seite her oder direct von vorn wirkenden Gewalt (Schuss, Stich etc.) sehr wohl ohne gleichzeitige Betheiligung des Nervenplexus möglich ist.

Wie wichtig es aber ist, diesen Unterschied in dem Verhalten der Infraclavicular- und Axillargefässe zum Plexus bei Verletzungen zu machen, erhellt unter anderem aus einer statistischen Berechnung von Büngner*), bei welcher er zu dem überraschenden Resultate kommt, dass „die Schussverletzungen der Arteria infraclavicularis und axillaris sehr selten mit Verletzungen der begleitenden Vene und nur im weitaus kleineren Theile der Fälle mit solchen der Stämme des Nervenplexus vergesellschaftet sind. Für Stich- und Rissverletzungen dürfte das Verhältniss ein ähnliches sein.“ Büngner stützt seine Behauptung darauf, dass in den von ihm gesammelten 46 Fällen von Schussverletzungen und zwar 14 der Subclavia infraclav. und 32 der Arteria axill. nur 12mal (in Folge eines Rechenfehlers von B. nur 11 angegeben) Nervenverletzungen beobachtet sind. Von diesen gehören aber nur 2 (Fall 3 und 43) der Subclavia an, die übrigen 10 dem Gebiete der Axillaris. Unter den anderen Fällen sind

*) Büngner, Die Schussverletzungen der Art. subclavia infraclavicul. und der Art. axillaris. Dorpat 1885.

aber noch einige unberücksichtigt geblieben, in denen ebenfalls die Verletzung eines grösseren Nervenstammes mit Sicherheit stattgefunden und zu Störungen Veranlassung gegeben hatte, die sich durch einfache Gefäss- und Weichtheilverletzung nicht erklären lassen. Dahin gehört zunächst Fall 29 (Subclavia verletzt): „Der linke Arm war paralytisch, angeblich weil einer der Nerven in die Ligatur mit eingefasst war"; sodann Fall 12 an der Axillaris: „Die Extremität gelähmt, atrophirt", Fall 22: „Arm motorisch und sensibel gelähmt", und wahrscheinlich auch Fall 32, in welchem der Bericht über den Status des Kranken 10 Jahre nach der Verletzung lautet: „Die Muskeln der Schulter und des Armes atrophirt, der Invalide kann sich der linken oberen Extremität zur Arbeit nicht bedienen." Aber auch ohne den letzteren finden sich also 15 Fälle, und zwar 3 an der Subclavia, 12 an der Axillaris, in denen die Nervenläsion sicher vorliegt. Unberücksichtigt müssen bei der Berechnung bleiben Fall 8, 9 und 42, weil hier weder in vivo, noch nach dem Tode die Art der Verletzung näher festgestellt ist. Demnach war der Plexus brachialis mit den Gefässen resp. der Arterie zugleich verletzt: unter 16 Fällen der Arteria subclav. infraclav. nur 3mal, unter 29 Fällen der Axillaris dagegen 12mal, also fast in der Hälfte aller Fälle, was auch mit den Angaben anderer Chirurgen, z. B. denen Beck's*) aus dem deutsch-österreichischen Kriege übereinstimmt, dass bei fast allen Gefässverletzungen der Axillaris die Nerven mit betheiligt waren. Zieht man ferner in Betracht, dass die Verletzung eines Nerven, z. B. die des Medianus oder Ulnaris, ja selbst der Ausfall eines grösseren Stückes derselben ohne Störung der Motilität und Sensibilität einhergehen kann, wie z. B. in dem von Hauptner**) beschriebenen Falle, so muss zugegeben werden, dass jenes Zahlenverhältniss eher zu niedrig, als zu hoch gegriffen ist.

Von den an der unteren Extremität beschriebenen Aneurysmen ist allein der Billroth'sche Fall (128) möglicherweise mit einer Verletzung des Nervus ischiadicus complicirt gewesen, in allen übrigen fehlt die Nervenverletzung, und die Parästhesieen, über welche die Patienten meistens klagen, beruhen allein auf der Circulationsstörung.

*) Beck, Kriegschirurgische Erfahrungen. 1866.
**) A. Hauptner, Dissert. Berlin 1882.

Diagnose.

Nach dem bisher Gesagten dürfte die Diagnose nur ausnahmsweise Schwierigkeiten machen, nämlich in jenen Fällen, in denen die Gefässe tief liegen, und zugleich eine auf das Aneurysma deutende Geschwulst nicht vorhanden ist, wie dieses bei den von Ebenau, Czerny an der Femoralis beschriebenen Aneurysmen, sowie bei einigen der Carotis und Jugularis der Fall gewesen ist. Findet man aber in diesen Fällen das ununterbrochene schwirrende Geräusch, das sich nicht nur peripher, sondern auch central von der Stelle der Verletzung, um welche es sich meist handelt, fortsetzt, dazu noch das Schwirren, das sich der aufgelegten Hand fühlbar macht und wohl nie fehlt, so lässt sich, auch wenn die Venenpulsation noch nicht nachweisbar ist, die Diagnose bereits mit Sicherheit stellen. Ist der Venenpuls aber ebenfalls vorhanden, so ist ein Zweifel nicht möglich.

Was die differentielle Diagnose zwischen den beiden Hauptformen betrifft, auf die früher wegen der verschiedenen Prognose ein sehr grosser Werth gelegt wurde, so dürfte dieselbe wiederum nur auf Schwierigkeiten stossen bei den tief liegenden Gefässen und kleinem aneurysmatischen Sacke. Im Allgemeinen handelt es sich beim Varix aneurysmaticus um eine stets circumscripte, ovale oder halbkugelige, weiche, fluctuirende und vollständig wegdrückbare Geschwulst, die auf Compression der zuführenden Arterie sich verkleinert und durch leichten directen Druck ganz beseitigt werden kann. Die das Aneurysma varicosum begleitende Geschwulst ist dagegen meist derber, fester, Anfangs aber oft ebenfalls noch fluctuirend; sie lässt sich auch durch Druck verkleinern, aber nie vollständig zum Verschwinden bringen. Ausserdem ist ihre Form meist etwas unregelmässig, und ihre Grösse, die zuweilen eine ganz plötzliche Zunahme erfahren kann, schwankt in sehr weiten Grenzen. Während wir in den meisten Fällen eine Geschwulst von Nuss- und Wallnuss- bis Eigrösse vorfinden, war sie in den Fällen von Moore (Tempor. 6) und Reinhold (148) Apfelgross, in dem Falle von H. Fischer (120) erreichte sie in kurzer Zeit die Grösse einer Faust, und in dem Falle von Tillaux (90, Ellenbeuge) wird sie sogar Kindskopfgross angegeben; das letztere ist von der Société de Chirurgie für ein arterielles erklärt worden, weil in dem

Sacke Blutgerinnsel zu fühlen waren, und diese beim arteriell-venösen Aneurysma fehlen sollen. Dass aber dieser Beweis durchaus nicht stichhaltig ist, zeigen die von Czerny in einem seiner Fälle (122) gemachten sehr exacten Untersuchungen, nach welchen die Innenfläche des Sackes warzig, höckerig, und sein Inhalt aus concentrisch geschichteten Fibringerinnungen bestand.

Endlich wird als eine Eigenthümlichkeit des Varix ein Kleinerwerden desselben, eine Abnahme seiner Grösse angeführt, die nach Hodgson (l. c.) dann eintreten soll, wenn die benachbarten Venen sich erweitert haben und dem Blute freien Durchgang gestatten. Eine Bestätigung dieses Vorkommnisses habe ich jedoch in der Literatur nicht finden können.

In Betreff der differentiellen Diagnose zwischen diesem und dem Aneurysma cirsoides habe ich dem, oben bei Besprechung der Symptomatologie Gesagten, nichts mehr hinzuzufügen. Als unterscheidende Merkmale sind hervorzuheben: Beim Aneurysma cirsoides finden wir nicht allein den zuführenden Arterienstamm, sondern auch alle seine Zweige (central und peripher von der Geschwulst, wenn eine solche besteht) sehr erweitert und geschlängelt. Das Schwirren ist meist sehr gering, oft kaum fühlbar. Das Geräusch, ein schwaches Sausen, ist zwar oft vorhanden resp. kann durch leichte Compression der Geschwulst erzeugt werden, zeigt aber keine systolische Verstärkung. Die Pulsation ist in der Geschwulst und den peripheren Aesten überall annähernd gleich und verschwindet, ebenso wie das Geräusch, auf Compression des zuführenden Arterienstammes nicht, wird nur schwächer. Endlich kommen diese Aneurysmen nur ausnahmsweise an den Extremitäten und besonders den Fingern, dagegen meistens am Kopfe, Gesicht und Halse vor, also an Orten, an welchen arteriell-venöse Aneurysmen sehr selten sind.

Verlauf und Prognose.

Während Hunter auf Grund seiner Beobachtungen dem arteriell-venösen Aneurysma in jeder Form eine durchaus günstige Prognose stellt, lassen Scarpa und Hodgson dieselbe nur für den Varix aneurysmat. gelten, während sie das Aneurysma varicos., weil es mit einem Aneurysma spurium complicirt ist, für ebenso gefährlich, wie das letztere selbst halten. Diese Ansicht finden

wir seitdem fast bei allen Autoren mit wenigen Ausnahmen vertreten, und selbst in neuester Zeit wird dieselbe von Vielen noch unverändert aufrecht erhalten.

Durch das vorliegende Material wird nun zwar einerseits die übele Prognose des Aneurysma varic. in jeder Hinsicht bestätigt, andererseits lässt sich aber das dem Varix gestellte überaus günstige Prognosticon durchaus nicht aufrecht erhalten. Wenn auch zugegeben werden muss, dass der letztere als solcher das Leben der Patienten fast nie direct bedroht, so sind die Folgen, die durch seine Anwesenheit am kranken Körpertheile bedingt werden, doch fast ausnahmslos sehr erhebliche.

Was zunächst den Verlauf der varicösen Geschwulst selbst betrifft, so ist dieselbe in vielen Fällen lange Jahre, in dem Hunter'schen (40) z. B. während 36 Jahren unverändert geblieben. Auch Chleghorn (42) und Adelmann (48) sahen sie in 20 Jahren weder zu- noch abnehmen, eben so wenig war in dem Falle von Scarpa (43), der 14 Jahre bestand, sowie in dem Falle von Podracki (80), während 25 Jahren irgend welche Veränderung nachzuweisen. In anderen Fällen, wenn auch selten, ist derselbe fortdauernd gewachsen, wie in den von Atkinson (47) und Physick (49) mitgetheilten Fällen, während der von Green (2) an der Temporalis beschriebene Varix sehr häufig geborsten sein und zu erheblichen Blutungen Veranlassung gegeben haben soll.

Das Aneurysma varicos. hat sich auch in manchen Fällen lange Zeit in demselben Zustande erhalten, dann trat aber, entweder in Folge eines Traumas, oder auch ohne nachweisbare Ursache, meistens ein plötzliches Wachsthum der Geschwulst bis zu drohender Ruptur derselben ein, verbunden mit allen Gefahren, die ein rein arterielles Aneurysma unter denselben Verhältnissen im Gefolge zu haben pflegt. In dem Falle von Park (46) trat die Vergrösserung der bisher haselnussgrossen, in der Ellenbeuge gelegenen Geschwulst bereits nach einigen Monaten ein, und nachdem sie in kurzer Zeit die Grösse einer Faust erreicht hatte, brach sie auf; die sehr heftige Blutung wurde durch Unterbindung gestillt. In dem von Broca (82) beschriebenen Falle erfolgte nach 16jährigem Bestehen der Geschwulst ein rapides Wachsthum derselben, das ebenfalls zur Ruptur und schliesslich zum Tode des Patienten nach vergeblich versuchter Amputation führte. Das

Axillaraneurysma Rokitansky's (32) hatte sogar 31 Jahre fast unbemerkt bestanden. Dann erfolgte in den ersten Wochen eine allmälige, bald aber sehr schnelle Zunahme der Geschwulst, welche die Unterbindung der Subclavia nothwendig machte und ebenfalls mit dem Tode des Patienten endete. In dem Falle von Gripat (101), in welchem die Geschwulst während 42 Jahren im Ganzen wenig Beschwerden gemacht hat, ging der Vergrösserung derselben, die zur Amputation nöthigte, die Gangrän mehrerer Finger voran.

Beaumont (115) (Oberschenkel) berichtet von seinem Patienten, dass derselbe während $10^1/_2$ Jahren von seinem Leiden nicht wesentlich belästigt worden sei, dann entstand plötzlich nach einem Ritt unter heftigem Schmerz eine etwa 6″ im Durchmesser haltende Geschwulst, die trotz Compression zunahm. Pat. starb in der Narkose, die zur Unterbindung der Iliaca eingeleitet war. In den beiden letzten Fällen war die Vene in der Gegend des aneurysmatischen Sackes, mit dem sie fest verwachsen war und früher communicirt hatte, obliterirt, und ist es nicht unwahrscheinlich, dass gerade in Folge des Verschlusses der Vene, die früher einen grossen Theil des arteriellen Blutes aufnahm, während das letztere jetzt in das etwas verengerte, periphere Arterienende allein getrieben wurde, eine plötzliche Vergrösserung resp. Ruptur des aneurysmatischen Sackes an der Stelle der früheren Communication zu Stande kam.

Diese Zufälle, die, wie eben gezeigt, nicht nur das Leben des Gliedes, sondern häufig auch das Leben des Patienten bedrohen und gefährden, sind beim Aneurysma varicos. häufiger, als beim Varix aneurys., die übrigen, an den betroffenen Körpertheilen beobachteten Störungen, die, von geringen Graden beginnend, bis zur Functionsunfähigkeit sich steigern können, müssen aber beiden Formen fast in gleichem Maasse zugeschrieben werden. Nur sind dieselben in ihrer Intensität sehr verschieden, je nach dem Sitze des Leidens; sie sind am geringsten ausgesprochen an der oberen Extremität und am Kopfe, in sehr viel höherem Grade an der unteren Extremität, und noch mehr bei den Aneurysmen zwischen Carotis und Jugularis.

Während sich bei einigen Aneurysmen der Ellenbeuge, besonders wenn nur ein kleiner Tumor besteht, allein ein Gefühl von Taubsein, Schwere und Ermüdung bemerkbar macht, finden wir in

anderen Fällen doch eine mehr oder weniger hochgradige Bewegungsbeschränkung, so hinderte in den Fällen 66 u. 81 das Aneur. varic. wesentlich den „Gebrauch und die Bewegungen" des Armes, auch in dem Falle 51 (Ribes) waren wegen eines Varix „Flexion und Extension nicht vollständig ausführbar". Vollständige normale Function des Armes scheint aber in keinem Falle vorhanden gewesen zu sein.

Etwas empfindlicher machen sich das Clavicular- und Axillaraneurysma in ihren Folgen bemerkbar. Während hier in einigen Fällen der Arm, in Folge der hochgradigen Stauung eine Zunahme seines Umfanges und Infiltration des Unterhautbindegewebes zeigt, finden wir denselben in anderen Fällen dünner, schlechter genährt, in allen Fällen aber die Musculatur mehr oder weniger atrophisch, schwächer entwickelt, als auf der gesunden Seite, und die Functionstüchtigkeit der Extremität in allen Fällen sehr herabgesetzt. Selbst in dem von Müller (96) an der Brachialis dicht unter der Achsel beobachteten Falle, in welchem eine Nervenverletzung mit Sicherheit sich ausschliessen lässt, konnte der Patient schwere Arbeit gar nicht und leichte Arbeit nur eine Viertelstunde lang ununterbrochen verrichten. In anderen Fällen waren die Störungen noch sehr viel hochgradiger, doch dürfen dieselben weniger dem arteriell-venösen Aneurysma als vielmehr der gleichzeitigen Nervenverletzung zugeschrieben werden, weshalb sie an dieser Stelle nicht weiter berücksichtigt werden können.

An der unteren Extremität sind die Erscheinungen Anfangs oft auch sehr wenig störend; so berichtet Pirogoff*) über drei Fälle von varicösen Aneurysmen, die er 1870 in Schwetzingen und Mannheim gesehen, und die alle ihren Sitz dicht unter dem Lig. Poupart. hatten: „dass sich die Verwundeten vortrefflich wohl befanden und nur etwas hinkend einhergingen". Allein bei längerem Bestehen des Leidens macht sich die Circulationsstörung, ausser durch Oedem des Beines und durch die Schwäche und Atrophie der Muskulatur, fast stets durch das Auftreten sehr hartnäckiger Eczeme und Ulcerationen der Haut bemerkbar. In dem Falle von Hulke (123) traten die letzteren bereits nach 3jährigem Bestehen des Varix ein, noch früher in dem Falle von Leflaive (104), in

*) Pirogoff, Bericht über die Besichtigung der deutschen Militär-Anstalten übers. von Iwanoff. Leipzig 1871. S. 103.

welchem, ausser den sehr schmerzhaften und leicht blutenden Geschwüren, die eine hochgradige Erschöpfung des Kranken herbeigeführt hatten, zugleich eine elephantiastische Schwellung des ganzen Beines vorhanden war. In dem Billroth'schen Falle (Varix, 128) bildeten sich schon nach kurzer Zeit Blasen in der Fusssohle und ein callöses Geschwür an der Ferse, das nach dreijährigem Bestehen durch mehrmonatlichen Aufenthalt in der Klinik geheilt wurde. Das letztere könnte aber, wie ich vorher bereits angedeutet habe, möglicher Weise auch auf eine Verletzung des Nervus ischiadicus, in dessen Nähe der Messerstich von hinten nach vorne den Oberschenkel durchdrang, zu beziehen sein. — In dem Falle von v. Wahl (137) waren 7 Jahre bis zur Entstehung der Ulcera vergangen.

Die schwersten Störungen der Function finden wir in dem Falle Brindejonc's (116, Varix), bei welchem nach 19jährigem Bestehen des Leidens das Bein kürzer, dünner und die Haut von zahlreichen Narben und noch nicht geheilten Geschwüren bedeckt war.

Die Aneurysmen am Halse zwischen Carotis und Jugularis sind in sofern noch verhängnissvoller, als sie zu Circulationsstörungen im Gehirne, mit sehr ernsten Folgen, theils für das Leben, theils für einzelne Sinnesorgane, führen. Ausser Kopfschmerzen und Ohnmachtsanfällen, die hier wohl stets vorhanden sind, stellte sich in dem Falle von Stimson (26) grosse Athemnoth ein, die in kurzer Zeit verschwand, nach vier Monaten aber, zugleich mit der Vergrösserung des Varix, in erhöhtem Maasse wiederkehrte.

Auch in dem Falle von Giraldès (21) finden wir Athembeschwerden, sowie Heiserkeit und Belegtsein der Stimme, die unzweifelhaft, wie die Section in dem letzteren Falle zeigte, auf eine Affection des Nervus laryngeus und Vagus, die mit dem aneurysmatischen Sack in eine feste Exsudatmasse eingehüllt waren, zu beziehen sind. Dazu traten in dem Falle von Willaume (14) nach etwa einem Jahre, in dem Falle von Stimson (26) erst nach mehreren Jahren erhebliche Störungen des Gehörs und besonders des Gesichtes der kranken Seite ein, welche, wie die ophthalmoskopische Untersuchung des Auges ergab, auf Stauungspapille und Neuroretinitis zurückgeführt werden mussten.

Joret (18) beobachtete in seinem Falle bereits nach 14 Tagen

cerebrale Erscheinungen, Strabismus, Gedankenschwäche, die in den nächsten Wochen etwas zurückgingen. Nach 3 Wochen, nach einem Sturz vom Pferde, nahmen die Erscheinungen jedoch wieder zu, und einige Zeit später stellte sich eine Paralyse der rechten Körperhälfte ein. Unter epileptischen Anfällen starb Patient dann nach 2 Jahren, und bei der Section fand man ausser der eiterigen Bronchitis, die als Todesursache angegeben wird, mehrere Erweichungsherde im Gehirn der kranken Seite. Dass in anderen Fällen diese und ähnliche Symptome nicht verzeichnet sind, liegt wohl hauptsächlich in der kurzen Zeit des Bestehens derselben, indem vier Aneurysmen (15, 16, 24, 25) angeblich sehr bald geheilt, und in drei Fällen (19, 20, 21) sehr schnell der Tod, und zwar zwei Mal nach der Operation eingetreten ist, während die Fälle 14 und 23 sich sehr früh der Behandlung und Beobachtung entzogen zu haben scheinen. Wenn Holmes*) in seinen Vorträgen über die Aneurysmen also sagt: ein arteriell-venöses Aneurysma am Halse sei für gewöhnlich, aber nicht immer unschädlich, so setzt er sich damit in Widerspruch mit den klinischen und pathologisch-anatomischen Beobachtungen.

Endlich wurden, was ich zum Schlusse noch erwähnen will, die meisten Patienten, besonders wenn das Aneurysma am Halse oder am Kopfe und Arme sass, durch das fortdauernde Geräusch und das Klopfen und Sausen in der Geschwulst in empfindlichster Weise belästigt, so dass z. B. in dem Burckhardt'schen (3) und anderen Fällen die Patienten zu keiner geistigen Arbeit fähig waren, und in dem Falle von Kossak (89) die ohnehin etwas erregbare Patientin eine erhebliche psychische Alteration erlitten hatte.

Somit lässt sich also weder die Prognose des Aneurysma varicos., noch auch die des Varix aneurysmat. als eine günstige bezeichnen, einerseits wegen der Störungen, die an ihnen selbst zu Stande kommen, andererseits vor Allem wegen der meist erheblichen Beeinträchtigung der Functionsfähigkeit des erkrankten Körpertheiles. Die letzteren sind unzweifelhaft auch früher schon in vollem Maasse gewürdigt, allein an eine Beseitigung des Uebels, besonders auf blutigem Wege wagte man sich nur ungern, um so weniger, als

*) Holmes, Lecture on the surgical treatment of aneurism in its various forms. Lancet 1873.

in der vorantiseptischen Zeit das Weiterbestehen, besonders des Varix, weniger gefährlich war, als die Eingriffe, die zu seiner Heilung in Betracht kamen, da nach der Arterienligatur sehr häufig Nachblutung eintrat, und fast jede Verletzung einer grösseren Vene Pyämie im Gefolge zu haben pflegte. Ich erinnere nur an den Ausspruch Pirogoff's*) in seiner Kriegschirurgie, dass er fast alle Operirten, bei welchen er oder andere Chirurgen gezwungen waren, die Crural- oder Axillarvene zu unterbinden, durch Pyämie verloren hat. Heute aber, wo wir diese Gefahren mit Sicherheit vermeiden und nicht nur die Unterbindung der Arterie und Vene eines Gliedes zu gleicher Zeit, sondern selbst Resectionen grösserer Stücke derselben ohne Nachtheil ausführen können, darf auch der Varix aneurysmaticus nicht mehr als ein gleichgültiges Leiden angesehen, sondern muss, wo es irgend angänglich ist, beseitigt werden.

Therapie.

Die zahlreichen und mannichfachen Methoden, wie sie bei der Behandlung der arteriellen Aneurysmen in Betracht kommen, finden wir auch beim arteriell-venösen Aneurysma vor, doch sind besonders die eingreifenderen Methoden vorwiegend gegen das Aneurysma varicosum in Anwendung gezogen, während der Varix, wie eben auseinandergesetzt, nur selten Gegenstand einer ernsteren Therapie wurde. Hunter beobachtete ein rein exspectatives Verfahren, und empfahl nur Ruhe und Schonung des Gliedes, während Scarpa, Hodgson u. A. gegen den Varix zugleich eine vorsichtige directe Compression mit Bindeneinwicklung oder gut sitzenden Compressorien, aber auch nur dann zuliessen, wenn dieselbe so angebracht werden konnte, dass die Vene dadurch fest an die Arterie gedrückt, und so eine Verwachsung ihrer Wände zu Stande gebracht werden konnte. Im anderen Falle verwarfen sie die Compression, aus Furcht, dass durch den an der Communicationstelle ausgeübten Druck möglicher Weise die Verlöthung zwischen Arterie und Vene gelöst und der Entstehung eines Aneurysma varicosum Vorschub geleistet werden könnte. Das letztere erheischte aber nach ihrer Meinung eine ernstere Thera-

*) Pirogoff, Kriegschirurgie. 1864. S. 160.

pie, und zwar empfahlen sie bei umschriebenen Aneurysmen die Methode nach Hunter, bei den diffusen die Methode des Antyllus. Dupuytren*) will bereits in allen frischen Fällen operiren, bei welchen die einige Zeit vorher ausgeübte Compression ohne Erfolg geblieben ist, glaubt aber mit der Hunter'schen Methode nur dann mit Sicherheit auskommen zu können, wenn gleichzeitig die Ligatur der correspondirenden Vene damit verbunden würde. Da die letztere aber wegen drohender Phlebitis zu gefährlich, und andererseits nach der einfachen Ligatur der Arterie oberhalb Recidive eintreten, so entscheidet er sich schliesslich für die Unterbindung der Arterie oberhalb und unterhalb der Communication, wobei er den aneurysmatischen Sack zuweilen incidirt, zuweilen nicht. Wenn später Malgaigne**) nach einem glücklichen Erfolge (1852, F. 66) nur für die letztere Operationsmethode (Unterbindung ober- und unterhalb, ohne Spaltung des Sackes) bei arteriell-venösen Aneurysmen sich auspricht, so darf doch nach dem eben Gesagten die Priorität dieser Idee weder ihm, noch auch Norris in Philadelphia, der die Operation bereits 1843, wenn auch mit unglücklichem Ausgange ausgeführt hatte, zugesprochen werden, sondern unstreitig Dupuytren.

Neben der Compression und den operativen Maassnahmen suchte man durch allgemeine Behandlung, und zwar einmal durch knappe Diät, andererseits durch häufig wiederholte Blutentziehungen eine Herabsetzung der Herzenergie und des Blutdruckes zu erzielen, um dadurch einerseits die Arterien leichter compressibel, andererseits den Anprall des Blutes an die Ligatur weniger wirksam zu machen. Deshalb sahen einzelne Chirurgen***) die nach den Operationen nicht gerade selten auftretenden Nachblutungen, weil sie gewissermaassen die Venaesection ersetzten, gleichsam als heilkräftig an; und wenn es auch an gewichtigen Stimmen nicht fehlte, die auf die Gefahren dieser, den Patienten schwächenden Behandlung aufmerksam machten, die noch dazu bei arteriell-venösen Aneurysmen Erfolge überhaupt nicht aufzuweisen hatte, so wurde dieselbe doch erst in den vierziger Jahren dieses Jahrhunderts seltener, ist aber erst seit

*) Dupuytren, Klinisch-chirurg. Vorträge, bearbeitet von E. Beck und R. Leonhardi. Bd. I. 1. u. 2. Abth. 1855.

**) Malgaigne, Revue méd.-chir. 1852.

***) Dickson, Zur Behandlung der Aneurysmen. London Med. Gaz. Vol. XXVIII.; Schmidt's Jahrb. 1843. Bd. 37.

einigen Jahrzehnten, und besonders seit Einführung der Digital-Compression zur Behandlung der Aneurysmen fast ganz verlassen.

Die letztere Methode zuerst mit Erfolg beim arteriell-venösen Aneurysma angewandt zu haben, ist Vanzetti's*) Verdienst. Sie wurde von ihm in der Weise ausgeführt, dass, während die eine Hand die Arterie oberhalb comprimirte, die andere einen Druck auf die dilatirte Vene an der Compressionsstelle selbst ausübte, ohne aber den aneurysmatischen Sack, wenn ein solcher vorhanden war, selbst mit zu comprimiren. Dadurch sollte zunächst ein Verschluss der Oeffnung in der Vene, resp. eine Obliteration dieser erzielt und so das arteriell-venöse in ein rein arterielles Aneurysma verwandelt werden, dessen Heilung dann durch weiter fortgesetzte Compression sich leichter bewerkstelligen liesse.

Die Erfolge, die Vanzetti mit seiner Methode, die er theils continuirlich, theils intermittirend anwandte, in kurzer Zeit errang, waren so bestechend, dass man die Digitalcompression lange Zeit als ein fast absolut sicheres Mittel zur Heilung der arteriell-venösen Aneurysmen ansah, zumal seitdem durch Einführung des Chloroforms in die Chirurgie die Schmerzhaftigkeit bei ihrer Anwendung sich vermeiden liess. Ja selbst für Fälle, in denen ein directer Erfolg nicht zu erwarten war, vielmehr nur durch eine Operation Heilung erzielt werden konnte, wurde sie doch (hier aber nur die Compression der Arterie) auf's wärmste empfohlen, und zwar sowohl vor der Operation, um dadurch den Collateralkreislauf vorzubereiten, als besonders nach derselben, in der Hoffnung, damit einerseits die excessive Entwicklung der Fluxion, andererseits ein zu frühes Durchschneiden der Ligatur zu verhindern.

Wenn nun auch die Erfolge dieser Methode, besonders in frischen Fällen, nicht zu unterschätzen sind, so steht dieselbe doch, sowohl was die Sicherheit, als die Schnelligkeit der Heilresultate betrifft, weit zurück hinter den in neuester Zeit unter antiseptischen Cautelen ausgeführten blutigen Operationen; von denen hauptsächlich die Unterbindung ober- und unterhalb mit oder ohne

*) Vanzetti, Sopra un aneurisma varicoso guarito colla simultanea compressione digitale etc. Giorn. Veneto, Luglio 1863; G. Fischer, l. c. und E. Gurlt's Jahresber. 1863—65.

Spaltung des Sackes, sowie die totale Exstirpation des letzteren in Frage kommen.

Von den anderen hier angewandten Methoden sind noch zu erwähnen die Galvanopunctur, die jedoch nur wenige Resultate aufzuweisen hat, sowie die noch weniger zu empfehlende Injection coagulirender Flüssigkeiten; endlich noch die als besondere Methode von Stromeyer für gewisse Fälle empfohlene isolirte Unterbindung der Vene, auf die ich später, bei Besprechung des hierher gehörigen Falles, noch zurückkommen werde. Die Flexion ist wohl auch öfter versucht, aber stets ohne jeden Erfolg.

Was nun die Resultate der hier kurz skizzirten Behandlungsmethoden betrifft, so können dieselben nicht gerade als günstige bezeichnet werden, indem in einer grossen Zahl der Fälle die Heilung ausgeblieben, und in einer nicht geringen Zahl der Tod in Folge der Behandlung eingetreten ist.

Um zunächst mit der Valsalva'schen Behandlung zu beginnen, so soll dieselbe, zugleich mit Eis und Blutentziehungen, in 2 von Larrey (15 und 16) an der Carotis und Jugularis beobachteten Aneurysmen Heilung erzielt haben, in beiden Fällen blieb aber das sausende Geräusch bestehen, so dass es mindestens zweifelhaft ist, ob selbst diese Fälle als geheilt angesehen werden dürfen.

Die directe Compression hat einige Erfolge aufzuweisen, jedoch fast ausschliesslich an den Aneurysmen der Ellenbeuge.

Brambilla (44) heilte ein solches, das er vom 4. Tage seines Bestehens ab mit Compression mittelst Charpiekugeln und Bindeneinwickelung behandelte, in 6 Monaten, ein zweites, 15 Tage altes (45), in $3^1/_2$ Monaten, Güntner (76) brauchte in seinem Falle nur 8 Wochen, während Ribes (51) bereits in 14 Tagen, und Poirier (68) in 4 Wochen Heilung erzielten.

Ein etwas abweichendes Verfahren schlug Martini (Fall 53 und 54) in seinen beiden Fällen ein, indem er die Compression weniger auf die Geschwulst und die verletzte Stelle selbst, als vielmehr auf die Arteria brachialis oberhalb, durch Auflegen von Compressen auf dieselbe, einwirken liess. In dem einen Falle verschwand die Pulsation schon nach 24 Stunden, in dem anderen aber erst in der 5. Woche vollständig.

Von den Oberschenkelaneurysmen sind 2 durch Bindencompression geheilt:

In dem Falle von Smith (125) bestand nach dreiwöchentlicher Behandlung das Schwirren nur noch in der Gegend der Narbe, und verschwand vollständig in den nächsten 4 Monaten, während welcher Patient einen elastischen, das Bein gleichmässig comprimirenden Strumpf getragen hatte. In dem von Hesselbach veröffentlichten Falle (106) war nach einem mittelst Tampon und Compressen ausgeübten Druck Pulsation und Schwirren nach $3^1/_2$ Wochen vermindert, in der 5. Woche beinahe fort, und hörte in der 10. Woche plötzlich auf, als Patient zu gehen versuchte.

Dieser plötzliche Verschluss der Communication ist wohl nur so zu erklären, dass in Folge der Muskelcontraction und der Bewegung des Beines eine Knickung eines event. vorhandenen kurzen Verbindungskanales oder eine Verschiebung der bereits abgelagerten Fibrinschichten stattgefunden hat.

Hierher muss endlich auch der von Sale (24) an der Carotis und Vena jugularis beobachtete Fall gerechnet werden, in welchem das Aneurysma, nachdem es längere Zeit mit Eis und leichter Compression behandelt war, platzte, aber durch Tamponnade und Bindencompression vollständig geheilt sein soll.

Wenn also auch mit der directen Compression einige Heilungen zu Stande gebracht sind, so sind dieselben doch sehr wenig zahlreich, im Verhältniss zu der Häufigkeit, mit der die Methode angewandt ist, und andererseits sind sie alle an ganz frischen Fällen erzielt, während sie bei älteren, selbst nur wenige Wochen alten Aneurysmen ausnahmslos ausgeblieben sind.

Noch sehr viel weniger Resultate hat die Instrumental-Compression aufzuweisen, nämlich nur 3 Heilungen: einmal an der Carotis (Medini, 25), nach 1 Jahre, und 2mal bei Aneurysmen der Ellenbeuge.

In dem einen dieser Fälle (57) war während der ersten 3 Wochen directe Compression und Theden'sche Einwickelung ohne Erfolg vorausgegangen, worauf die Instrumentalcompression in 8 Tagen vollständige Heilung erzielte. In dem anderen Falle (95) gelang die Heilung durch eine dreitägige, continuirliche und totale Compression der Arteria brachialis oberhalb des Aneurysma mit dem Assalini'schen Tourniquet.

Sehr verhängnissvoll wirkte dagegen das Compressorium in dem von Simon (103) zwischen Aorta abdominalis und Vena iliaca communis beschriebenen Aneurysma, indem hier nach 3tägiger Anwendung desselben auf die Aorta Gangrän einer Dünndarmschlinge mit nachfolgender tödtlicher Peritonitis eintrat.

Die weitaus besten Resultate unter den unblutigen Be-

handlungsmethoden hat die Digital-Compression aufzuweisen, doch sind auch diese, mit Ausnahme eines einzigen Falles an den Oberschenkelgefässen, sämmtlich bei den Aneurysmen der Ellenbeuge zu Stande gekommen, während bei allen übrigen und zum Theil sehr frisch behandelten Fällen der Erfolg ausblieb.

Die Behandlungsdauer war bei ununterbrochener Digital-Compression meistens sehr kurz:

In dem Falle von Gherini (97) trat die Heilung bereits nach $3\frac{1}{2}$ Stunden, in zwei Fällen Vanzetti's (86 und 87) nach 6 Stunden, in dem Falle von Balassa (81) nach 48 Stunden ein, während in einem dritten Falle Vanzetti's (88), bei welchem die Compression von Laien besorgt wurde, 5 Tage erforderlich waren.

Etwas mehr Zeit beanspruchte die intermittirende Compression:

In dem Falle von Dupuy (70) 3 Tage, in dem Falle Ollier's (91) 5 Tage, und selbst bei einem ganz frischen Aneurysma brauchte Rizzoli (77) 6 Tage.

Vanzetti beschreibt ferner einen Fall (92), in welchem durch 60stündige Compression das arteriell-venöse Aneurysma in ein rein arterielles verwandelt worden sei, welches letztere sich dann nach 2 Monaten vergrösserte, aber durch täglich 8—10stündige Digital-Compression in einem Monate zur Heilung gelangte. Nélaton (69) soll bei einem Aneurysma varicos. der Ellenbeuge, bei welchem Compression mit Tourniquet nicht ertragen wurde, durch intermittirende und darauf durch 44 Stunden hindurch ununterbrochen ausgeübte Digital-Compression nur eine Besserung erzielt haben; thatsächlich muss aber wohl, wenn auch etwas später, Heilung eingetreten sein, denn als Patient 2 Jahre darauf starb*), fand man bei der Section die tiefen Venen des Armes beträchtlich erweitert; die äussere Brachialvene zeigte 3—4 Mm. über der Theilung der Arterie eine Erbsengrosse Anschwellung und war hier mit der Arterie verwachsen. Die Anschwellung, wie die Vene selbst, waren 10—12 Mm. über und unter dieser Stelle obliterirt. Die Arterie durchgängig, nicht erweitert, zeigte an der Stelle, wo die Vene adhärirte, eine kleine, sehr feine Einsenkung, die frühere Communicationsstelle Dieser Sectionsbefund ist insofern noch besonders interessant, als er beweist, dass das Lumen der Arterie bei der hier geübten Behandlungsmethode nach Verschluss der Vene in der That frei bleiben kann. Wie oft dieses der Fall gewesen

*) Dissection d'un anévrysme artérioso-veineux du pli du bras etc. Gaz. des hôp. No. 107. 1857.

ist, lässt sich aus den zum Theil nur fragmentarischen Krankengeschichten nicht ersehen, nur Gherini (97) erwähnt, dass in seinem Falle nach der Heilung des Aneurysma der Puls in der Arteria radialis und ulnaris weiter bestand; in dem Falle von Balassa (81) war derselbe Anfangs verschwunden, und kehrte erst nach einiger Zeit wieder, ob in Folge des Collateralkreislaufes, oder in Folge der Wiedereröffnung des Lumens der Arterie, wie es auch beobachtet ist, lässt sich nicht entscheiden.

Von Oberschenkel-Aneurysmen ist nur 1 aus jüngster Zeit (Trélat, 140) mit directer und indirecter Dig.-Compr. geheilt, und scheint hier die Arterie ebenfalls durchgängig geblieben zu sein.

Unter den so behandelten Fällen gehörten, soweit eine Entscheidung in dieser Hinsicht getroffen werden konnte, 4 Fälle dem Aneurysma varicosum, 3 dem Varix aneur. an, so dass sich also aus dem hier vorliegenden Material weder ein Beweis, noch ein Gegenbeweis für die vielfach ausgesprochene Behauptung ergiebt, dass die D.-C. beim Aneurysma varicosum eher zum Ziele führe, als beim Varix aneur.

In Betreff des Alters der Aneurysmen, d. h. der Zeit ihres Bestehens bis zum Beginne der Behandlung, ist zu bemerken, dass 2 nach 1 Jahre, resp. 13 Monaten, 1 nach 5½ Monaten, 2 nach 40 und 45 Tagen, die übrigen früher in Behandlung kamen; in allen Fällen, die länger als 1 Jahr bestanden, blieb der Erfolg aus, wie in den Fällen von Brindejonc (116), Beaumont (115), Kossak (89) u. A. Podrazki (80) sah bei einem Aneurysma, das 25 Jahre bestanden hatte, selbst nach 9tägiger ununterbrochener Compression auch nicht den geringsten Erfolg.

In anderen Fällen (Heyfelder, 75) scheiterte das Gelingen der Compression an einer zu grossen Schmerzhaftigkeit resp. zu grosser Empfindlichkeit Seitens der Patienten.

Endlich ist aber in 2 Fällen in Folge der Digital-Compression auch eine Verschlimmerung des Leidens beobachtet worden, d. h. eine Vergrösserung der Geschwulst und drohende Ruptur derselben (74 und 79), die wahrscheinlich in der Weise zu Stande kam, dass in Folge der Compression die Verwachsung der Arterie mit der Vene gelöst, und dadurch ein erneuter Bluterguss in das umgebende Gewebe resp. in das Aneurysma spurium veranlasst wurde. In beiden Fällen musste zur Operation geschritten werden.

Einen noch schlimmeren Ausgang nahm ein Aneurysma der Schenkelgefässe (Garafi, 135), bei welchem, nachdem es durch D.-C. und die darauf folgende Compression mittelst Schrotbeutel in ein arterielles verwandelt war, die Suppuration des aneurysmatischen Sackes eintrat, die mit Septicämie und Tod des Patienten endete. Doch dürfte hier wohl mehr die directe, als die D.-C. anzuklagen sein.

Die Reihe der unblutigen Behandlungsmethoden beschliessen die Galvanopunctur und die Injection von Liquor Ferri sesquichl. Während die Zahl der mit Galvanopunctur behandelten rein arteriellen Aneurysmen eine recht erhebliche ist, finden wir bei den arteriell-venösen, bei welchen wegen der freien Communication mit der Vene Thrombose und Embolie gefürchtet wurde, nur 2 Fälle der Ellenbeuge damit behandelt und auch beide geheilt.

In dem Falle Bossé (62) cessirte die Pulsation bereits nach einer Sitzung von 18 Minuten, doch folgte eine heftige Entzündung der Umgebung, die erst in 10 Tagen verschwand. In dem zweiten Falle (Brenner 94), in welchem drei mit einander communicirende Geschwülste bestanden, wurden die letzteren einzeln in Sitzungen von je 15 Minuten Dauer behandelt, und zwei derselben waren bei der Veröffentlichung des Falles bereits geheilt. Eine erhebliche Entzündung der Haut, oder sonstige Störungen sollen hier ausgeblieben sein.

Die Injection von Liquor Ferri sesquichl., die man wohl mit Recht noch mehr, als die Galvanopunctur wegen der Communication mit der Vene und der dadurch ermöglichten Verschleppung von Gerinnseln nach dem Herzen zu fürchtete, ist nur in 2 Fällen mit Erfolg angewandt, und zwar beide Male von Jobert (67 und 85) in der Weise, dass er nach Compression der Brachialvenen 6 Tropfen injicirte, und dieses nach einigen Tagen nochmals wiederholte. In dem Falle von Velpeau (64) war diese Methode jedoch erfolglos, und Pravaz, der sie zuerst an einem Aneurysma der Ellenbeuge (63) angewandt hat, sah Gangrän des Unterarmes, und trotz Amputation den Tod des Patienten am 11. Tage eintreten.

Von den operativen Maassnahmen ist die Hunter'sche Methode am häufigsten angewandt worden, aber mit unverhältnissmässig zahlreichen Misserfolgen, indem von 31 Unterbindungen nur 6 = 20 pCt. zum Ziele führten, während die andern 25 = 80 pCt. erfolglos blieben. Unter den geheilten Fällen findet sich zunächst ein Aneurysma der Carotis und Jugularis, bei welchem Stimson

(26), aus Furcht vor einer nach doppelter Unterbindung der Carotis und ihrer Aeste etwa auftretenden Gehirnanämie, nur die Unterbindung der Carotis communis central von der Communicationsstelle, aber dieser möglichst nahe, ausführte, in der Voraussetzung, dass der hinter der Ligatur sich bildende Thrombus zugleich einen Verschluss der Arterienwunde herbeiführen würde. Dieses scheint aber nicht eingetreten zu sein, denn am 4. Tage kehrten Thrill und Schwirren wieder und bestanden auch in der 7. Woche nach der Operation noch, wenngleich sehr viel schwächer, als vorher. Mit Recht sieht daher Petit den Fall als nicht geheilt an. Ueber den weiteren Verlauf, ob etwa nach der Ligatur eine Besserung des Gesichts und Gehörs der kranken Seite erfolgt sei, finden sich leider keine Angaben.

Die übrigen 5 Fälle, nämlich 2 Unterbindungen der Brachialis (64 und 98), 1 der Arteria radialis (80) wegen Aneurysma der Ellenbeuge, 1 der Arteria cruralis (144) wegen Poplitealaneurysma und 1 der Arteria tibialis ant. (152) wegen Aneurysma der Pediaca, boten nichts Bemerkenswerthes, nur dass in dem Falle No. 80 6 Stunden nach der Operation eine schwache Pulsation im Aneurysma eintrat, die jedoch nach 2 Stunden definitiv verschwand.

Unter den Misserfolgen der Hunter'schen Operation ist zunächst eine Unterbindung der Carotis externa (3) zur Heilung eines Temporal-Aneurysma zu erwähnen, die, von Chelius ausgeführt, nur einen sehr vorübergehenden Erfolg hatte, da in kurzer Zeit alle früheren Erscheinungen sich wieder einstellten.

Zur Heilung der Aneurysmen der Carotis und Jugularis ist die centrale Unterbindung 2mal erfolglos gemacht:

In dem Falle von Prince (19), in welchem sie am 9. Tage nach der Verwundung ausgeführt wurde, trat am 3. Tage darauf halbseitige Paralyse der Motilität und Sensibilität, und 2 Tage später der Tod ein, während Randolph (20) seinen Patienten bereits am anderen Morgen, angeblich in einem der Operation sich anschliessenden Coma verlor.

Zwei weitere Fälle mit tödtlichem Ausgange liefern die Aneurysmen der Subclavia und Axillaris (32 und 34), bei welchen die der Unterbindung der Subclavia folgenden Nachblutungen, im ersteren Falle 14 an der Zahl, als Todesursache anzusehen sind.

An der Brachialis sind 9 Misserfolge zu verzeichnen:

In 2 Fällen, 47 und 61, erfolgte Gangrän des Armes, die im ersteren Falle (47) den Tod herbeiführte, während in dem anderen der Patient durch

Amputation gerettet wurde. Der Patient von Schuh (52) ging am 12. Tage an Pyämie zu Grunde, während in 3 anderen Fällen Nachblutung eintrat.

In dem Falle von Pirogoff (83) erfolgte die letztere zugleich mit der Wiederkehr des Pulses im Aneurysma am 12. Tage; Unterbindung der Subclavia; nach 14 Tagen Nachblutung aus dieser, Tod an Pyämie.

Pouydebat und Roux (50 und 60) sahen den Puls „sehr bald" wiederkehren, und 1 resp. $1^1/_2$ Jahre später wurde die Ligatur nochmals, aber dieses Mal ober- und unterhalb versucht; in beiden Fällen Nachblutung und Amputation, im ersteren Falle Heilung, im zweiten Tod.

Es stellte sich nun aber auch in beiden Fällen heraus, dass, weil die Lage der Communication verkannt war, beide Ligaturen noch oberhalb der letzteren lagen, weshalb diese Fälle auch später bei der doppelten Ligatur nicht mehr aufgeführt werden.

Endlich blieben 2 Fälle, in denen der Puls, bei Pirogoff (84) sehr bald, bei Gherini (97) erst nach 2 Monaten wiederkehrte, ungeheilt. In dem Falle von Heyfelder wuchs der aneurysmatische Tumor nach der Ligatur, weitere Angaben fehlen.

An den Aneurysmen der Oberschenkelgefässe ist die Operation 8mal ohne Erfolg ausgeführt:

1. Fall Gayet (113). Wegen Nachblutung aus der primären Wunde Unterbindung der Iliaca ext. Am 25. Tage Tod an Pyämie.

2mal trat Gangrän ein.

Fall Breschet (107). Unterbindung der Cruralis wegen eines sehr alten Aneurysma. Gangrän. Tod.

Socin (118). Unterbindung der Cruralis dicht unter Ligament. Poupart. wegen Nachblutung aus dem Schusscanal, am 18. Tage. 2 Tage darauf Nachblutung und Gangrän. Amputation des Femur. Tod an Sepsis.

Larrey (111). Unterbindung der Femoralis unter dem Lig. Poupart. Geschwulst wächst. Ungeheilt.

4mal kehrte der Puls wieder:

Venturoli (109): 5 Tage nach Unterbindung der Iliaca ext. Vom 42. Tage ab häufige Nachblutungen. Unterbindung der Femoralis unterhalb des Aneurysma und Spalten des Sackes, die heftige Blutung durch Tamponade gestillt. Tod an Pyämie am 13. Tage.

Galozzi (127). Unterbindung der Iliaca externa, bei Wiederkehr des Pulses Unterbindung der Femoralis im Scarpa'schen Dreieck. Ungeheilt.

Cutter (114). 5 Monate nach Unterbindung der Iliaca externa wieder Pulsation und Geräusch. Ligatur der Iliaca communis. Tod an Peritonitis.

Czerny (122). 3 Wochen nach Unterbindung der Femoralis Puls wieder vorhanden. (Spalten, Exstirpation des Sackes nach Unterbindung der Gefässe ober- und unterhalb. Heilung.)

Wegen Aneurysmen der Kniekehle: 3mal Unterbindung der Cruralis ohne Erfolg:

Physick (151). Aneurysma der Tibial. ant. Gangrän. Tod.

Scarenzio (150). Gangrän, Pulsation am 3. Tage wiedergekehrt. Amputatio femoris. Heilung.

Perry (143). Zwei Nachblutungen, Tod am 6. Tage.

Demnach ergeben sich, wenn wir von den durch Nachblutung und Pyämie bedingten Misserfolgen absehen, besonders zwei Uebelstände, welche die Hunter'sche Operation beim arteriell-venösen Aneurysma als wenig empfehlenswerth erscheinen lassen, nämlich einmal, in Folge schneller Ausbildung des Collateralkreislaufes, das Wiederkehren des Pulses, das in 9 Fällen Statt hatte, und zwar in 4 Fällen „sehr bald", in anderen Fällen am 5. und 12. Tage, einmal nach 3 Wochen (Czerny), einmal nach 2, und einmal (Cutter) sogar erst nach 5 Monaten.

Das zweite Moment, welches schon von den älteren Autoren, Breschet, Dupuytren und besonders Stromeyer, gegen die Hunter'sche Methode angeführt wird, liegt in der nicht selten folgenden Gangrän, die in unseren 31 Fällen 6mal eingetreten ist. Bei einem dieser Fälle (Socin, 118) darf aber weniger die Ligatur, als vielmehr die starke Blutinfiltration und die daraus folgende Circulationsstörung des Beines als Ursache angeschuldigt werden. Für die anderen 5 Fälle dürfte jedoch die bereits von Stromeyer gegebene und später von E. Kade*) und anderen Autoren acceptirte Erklärung als durchaus zutreffend anzusehen sein. Sobald nämlich nach der entfernten Unterbindung des Hauptarterienstammes durch den Collateralkreislauf in dem unterhalb der Ligatur gelegenen Theile der Arterie die Circulation wiederhergestellt ist, wird auch das arterielle Blut wieder aus der Arterie in die Vene durch die noch offene Communication eindringen und theils peripher, zum grösseren Theile aber, wegen der nunmehr centripetalen Richtung des arteriellen Blutstrahles, direct dem Herzen zuströmen. Dadurch wird aber dem afficirten Körpertheile ein grosser, wenn nicht der grösste Theil des arteriellen Blutes entzogen, und derselbe in so hohem Grade in seiner Ernährung geschädigt, dass er gangränesciren kann.

Wie alle anderen Störungen, so erklärt Breschet auch diese

*) E. Kade, St. Petersburger med. Zeitschrift. 10. 1866.

durch das Ueberströmen venösen Blutes in die Arterie und bis in die Capillaren hinein; aber auch hier ist diese Erklärung als durchaus unhaltbar zu bezeichnen. Denn indem der Blutdruck in der Arterie, nach centraler Unterbindung derselben, sinkt, muss offenbar auch der Druck in den Capillaren, und somit auch der Druck im betheiligten Venensystem geringer werden, selbst bis zu dem Grade, dass die Circulation fast stocken kann. Eine Steigerung des Blutdruckes im peripheren Venengebiet, bei freiem Lumen des Venenstammes, ist aber schon deshalb unter diesen Verhältnissen ausgeschlossen, als durch jede Diastole des Vorhofs und durch jede Inspiration eine neue Verminderung des Druckes eintreten muss. Ein Ueberfliessen venösen Blutes durch die Communication nach der Arterie hin kann also zu keiner Zeit, selbst nicht unmittelbar nach der centralen Arterienligatur, wie Kade annimmt, stattfinden.

Noch viel weniger lässt die Behauptung v. Wahl's*) sich aufrecht erhalten, dass die Blutung aus dem peripheren Ende einer verletzten Arterie einen venösen Charakter haben kann, welcher dadurch zu Stande kommen soll, dass zu Folge der plötzlichen Druckabnahme in der verletzten Arterie reines venöses Blut aus den Capillaren und Venen in die erstere hineinströmt. Abgesehen von der gleichzeitigen Druckverminderung in der Vene, die ein derartiges Ueberströmen ausschliesst, dürfte vor Allem auch schon der Klappenapparat ein Rückströmen so grosser Quantitäten venösen Blutes unmöglich machen, die erforderlich wären, damit aus der Arterie eine Zeit lang continuirlich venöses Blut fliessen kann. Ausserdem wird die Arterie durch die Collateralen so schnell wieder mit arteriellem Blute gespeist, dass, wie Pirogoff gefunden hat, der Puls der peripheren Arterie nach der Unterbindung gar nicht aufzuhören braucht.

Es scheint mir aber auch für die Beobachtung v. Wahl's, die ihn zu der obigen Behauptung veranlasste, eine andere Erklärung möglich zu sein. An der betreffenden Stelle der Arbeit v. Wahl's heisst es: „Die Arterie zeigt einen in die Länge gezogenen Halbkreisförmigen Defect an der hinteren Seite; nach Entfernung eines Blutgerinnsels, welches die Oeffnung verschliesst, entleert sich aus dem peripheren Ende ein Strahl dunklen, venösen

*) v. Wahl, St. Petersburger med. Wochenschrift. 1881 und Jannsen, Verletzungen der Arterien. Dorpat 1881.

Blutes! Bei genauer Untersuchung stellt sich heraus, dass auch die Vene seitlich verletzt ist". Könnte also der Strahl venösen Blutes nicht aus der Vene gekommen sein? —

Sehr viel bessere Resultate, als die Hunter'sche Methode hat die Unterbindung der Arterie dicht ober- und unterhalb des Aneurysmas aufzuweisen, die ohne Spaltung des Sackes 17mal mit Erfolg, 3mal ohne Erfolg, während sie mit Spaltung des Sackes 2mal mit, 2mal ohne Erfolg ausgeführt ist.

Von den Unterbindungen oberhalb und unterhalb ohne Spaltung des Sackes sind am Kopfe gemacht 2:

Asplund (8). Aneurysma der Temporalis, in Folge einer Ohrfeige entstanden. Etwa 6 Wochen alt.

Blomfield (11). Aneurysma der Temporalis, in Folge Schrotschuss.

Bloch (29) berichtet über eine glückliche Unterbindung der Art. und Vena cervic. ascend. ober- und unterhalb der Communicationsstelle, nach Stichverletzung.

Von Aneurysmen der Ellenbeuge sind damit geheilt 8:

Physick (49). 2 Jahre altes Aneurysma. Die Vena basil. droht zu rupturiren.

Eitner (55). 8 Wochen altes Aneurysma.

Roux (59). Heilung in 6 Wochen.

Malgaigne (66). Aneurysma varicos., welches so gross ist, dass es die Bewegungen des Armes hindert. Heilung.

Noetling (73). Aneurysma 5 Tage alt.

Inzani (74). Unterbindung, nachdem unter Compression der Tumor gewachsen war.

Kossak (89), lange Zeit bestanden.

Bloch (100), Unterbindung der Art. und Vena radial. wenige Stunden nach der Verletzung.

Von den Aneurysmen der Oberschenkelgefässe heilte die Unterbindung 4 Fälle:

1. Spence (117). Aneurysma mehrere Wochen alt, 6" unter dem Lig. Poupartii.

2. v. Wahl (129). Schussverletzung der Art. und Vena femor. im unteren Drittel. Wenige Stunden später Unterbindung ober- und unterhalb. Am 6. Tage Nachblutung; centrale Ligatur gelockert, wird erneuert. Heilung.

3. Tillmanns (130). Frische Stichverletzung der Art. und Vena femoralis. Unterbindung. Heilung.

4. Bloch (134). Unterbindung der Art. femor. am Lig. Poup., sowie der Art. und Vena profunda, wenige Stunden nach der Stichverletzung.

Geheilt sind ferner damit: 1 Aneurysma der Poplitea:

Reinhold (148). Art. und Vena ober- und unterhalb unterbunden.

Hierbei sei bemerkt, dass dieses nicht der erste, durch Operation geheilte Fall eines Aneurysma arterioso-venos. der Poplitea ist, wie Reinhold behauptet, da der von Stromeyer mitgetheilte Fall (von Dr. Freudenberg) bereits vor 1844 durch Unterbindung der Femoralis zur Heilung gebracht ist.

2 Fälle an den Tibialgefässen:

Spence (155). Frische Verletzung, wegen wiederholter Blutung aus dem Aneurysma. Unterbindung der Arteria tibial. post. und ant., sowie der Vena tibial. post. ober- und unterhalb.

Annandale (149). Wallnussgrosses Aneurysma der Art. und Vena tibial. post.

Ein ungünstiger Ausgang trat nach der Unterbindung in folgenden Fällen ein:

1. H. Fischer (120). Aneurysma varicos. der Art. und Vena femoral., Faustgross. Unterbindung der Femor. ober- und unterhalb der Verletzung. Gangrän des Unterschenkels. Tod nach 2 Tagen. Die Ursache der Gangrän ist wohl hier in der starken Blutinfiltration der Gewebe zu suchen, ebenso in dem folgenden Falle:

2. Bloch (131). Frische Stichverletzung am Oberschenkel, sogleich Taubeneigrosse Geschwulst. Kein Puls in den peripheren Arterien. Unterbindung der Art. und Vena femor. Gangrän. Tod.

3. Derselbe (133). Frische Verletzung. Unterbindung der Art. und Vena femor. oberhalb des Adductorenschlitzes. Delirium. Tod.

In keinem dieser 3 Fälle ist der ungünstige Ausgang durch die Operation, sondern durch andere Complicationen (2mal Blutinfiltration, 1mal Delirium) bedingt worden.

Sehr wenig angewandt ist die Methode der Unterbindung ober- und unterhalb mit gleichzeitiger Spaltung des Sackes, nämlich nur in 6 Fällen, davon in 4 mit, in 2 ohne Erfolg.

Zu den ersteren gehören:

1. Fall Moore (6). Faustgrosses Aneurysma der Temp., seit 36 Jahren bestehend, Sack oberflächlich ulcerirt, Abscess in der Umgebung.

2. Fall Park (46). Faustgrosses Aneurysma der Ellenbeuge, vereitert und rupturirt. Heilung in 8 Monaten.

3. Fall Schulze (71) in der Ellenbeuge.

4. Fall Reinhold (136). Aneurysma art. ven. zwischen Vena femor. und arter. anastom. magna. Nach 23 Tagen Unterbindung der Art. und Vena femor. ober- und unterhalb, nach Spalten des Sackes.

Ungünstig verliefen folgende Fälle:

Fall Richet (79). 7 Wochen altes Aneurysma in der Ellenbeuge. Dasselbe war unter Compression gewachsen. Operation. Tod an Pyämie nach 20 Tagen.

Fall G. Fischer (119). Frisches Aneurysma der Femor. im unteren Drittel. Am 14. Tage wegen Nachblutung Spalten des Sackes und Unterbindung ober- und unterhalb. Gangrän des Unterschenkels. Tod an Pyämie (Lungeninfarct) nach 4 Tagen.

Die günstigsten Erfolge hat die Unterbindung der Arterie und Vene ober- und unterhalb mit gleichzeitiger Exstirpation der Geschwulst aufzuweisen, indem von 9 operirten Fällen: 3 der Art. temporal., 1 der Art. und Ven. axillaris, 4 der Oberschenkelgefässe, und 1 der Art. articular. genu, alle geheilt sind, doch muss hervorgehoben werden, dass, mit Ausnahme der 2 ersten Fälle, alle übrigen bereits unter antiseptischen Cautelen operirt wurden.

1. Fall Green (2). Aneurysma der Tempor., 5 Jahre alt, soll öfter geborsten sein. Operation. Geheilt.

2. Fall Czerny (10). 24 Jahre altes Aneurysma der Temp. Exstirpation. Heilung.

3. Fall Biefel (7). Hühnereigrosses Aneurysma auf dem Kopfe (wahrscheinlich cirsoides), vor 1 Jahr durch Trauma entstanden. Wegen Ruptur der Geschwulst Unterbindung der Gefässe und Exstirpation. (Die Geschwulst, ein varicöser Sack, in den eine Arterie und mehrere Venen mündeten.)

4. Aneurysma art.-ven. der Axillar. (159) ist der Fall aus hiesiger Klinik. Geheilt mit vollkommener Gebrauchsfähigkeit des Armes. — Zugleich der erste und einzige Fall von den Aneurysmen der Axillaris und Subclavia, der zur Heilung gelangt ist.

5. Czerny (122). Aneur. varic. der Art. und Vena femor. im unteren Drittel, nach Stichverletzung. Unterbindung der Art. femor. nach Hunter erfolglos. Puls kehrt in 3 Wochen wieder. Spaltung und Exstirpation des Sackes nach Unterbindung der Art. und Vene ober- und unterhalb. Vollkommene Heilung.

6. Bloch (132). Stichverletzung dicht unter dem Lig. Poupartii. Unterbindung der Art. und Vena femoralis, und Exstirpation des verletzten Zwischenstückes (die blutdichte Exstirpation nach Rose). Heilung.

7. v. Wahl (137). An. art.-ven. in der Mitte des Oberschenkels seit 12 Jahren. Unterbindung der Art. und Vena femor. ober- und unterhalb und Exstirpation eines 10 Ctm. langen Stückes beider. Heilung.

8. Ebenau (139). $3^1/_2$ Monate altes Aneurysma am Adductorenring. Flexion im Knie behindert. Unterbindung der Art. und Vena femoralis ober- und unterhalb und Exstirpation der afficirten Stelle beider. Heilung.

9. Esmarch (154). Kleines Aneurysma der Art. und Vena articul. genu. Unterbindung und Exstirpation. Heilung.

Endlich wurde 11 Mal die Amputation nothwendig, darunter 4 Mal die primäre Amputation zur Entfernung des Aneurysmas

wegen drohender Erscheinungen Seitens des letzteren, 3 Mal mit glücklichem, 1 Mal mit unglücklichem Ausgang.

Zunächst ein Aneurysma der Brachialis am Oberarm:

Gripat (101). 45 Jahre altes Aneurysma, in Folge Stichwunde entstanden, vor 3 Jahren Gangrän des 2., 3. und 4. Fingers, seither schnelles Wachsthum. Drohende Gangrän des Armes. Ruptur des Aneurysma. Amput. humeri. Heilung.

Zwei Fälle in der Kniekehle:

Larrey (142). Mehrere Jahre altes, Zweifaustgrosses Aneurysma der Art. und Vena poplit. nach Degenstich. Amputat. femor. Heilung.

Boling (145). Spontanes Aneur. art.-ven. der Art. und Vena popl., durch eine Exostose der Tibia veranlasst; starke Schwellung. Schmerzen. Amputat. femor. Heilung.

Der unglücklich verlaufene Fall betraf ein Aneurysma der Ellenbeuge (Broca, 82), das durch Venaesection veranlasst, 16 Jahre bestanden und in der letzten Zeit wesentlich an Grösse zugenommen hatte. Zugleich hatte sich in der Mitte des Oberarmes ein Aneur. verum der Brachialis von Hühnereigrösse gebildet. Wegen Ruptur des arteriell-venösen Aneurysma Amputatio humeri, nach vorhergegangener Unterbindung der Art. axillaris. Da wegen der starken Ausdehnung der letzteren, die über Daumendick war, und der Dünnheit ihrer Wandungen ein Durchschneiden der Ligatur befürchtet wurde, so wurde oberhalb der Ligatur, nach Compression der Subclavia infraclav. mittelst einer umgelegten Fadenschlinge, eine Injection von Liq. Ferri sesquichl. vorgenommen, um sicher Thrombus zu erzielen. Es erfolgte Gangrän des Amputationsstumpfes und zum Theil noch der Weichtheile der seitlichen Thoraxwand, Tod an Pyämie.

In dem von v. Bergmann (124) mitgetheilten Falle musste die Amputat. femor. (also unterhalb des Aneurysma, das am Lig. Poup. sass) wegen Gangrän des Unterschenkels, die durch das Aneurysma verursacht war, ausgeführt werden; tödtlicher Ausgang am zweiten Tage.

Die Veranlassung zu den übrigen sechs Amputationen gaben Eingriffe, welche zur Heilung der Aneurysmen vorher unternommen worden waren, und deren oben bereits Erwähnung geschehen ist. Es handelt sich um die Fälle von:

Roux (60) und Pouydebat (50). Amputation des Armes wegen Nachblutung nach Ligatur, der erstere endet letal, der zweite mit Genesung.

Wegen Gangrän nach Unterbindung wurden amputirt:
Fall Roux (61). Arm, Heilung.
Fall Scarenzio (150). Oberschenkel. Heilung.
Socin (118). Oberschenkel. Tod.
Wegen Gangrän nach Injection von Liquor Ferri wurde Amputatio antibrachii nothwendig im Falle Pravaz (63). Tod.

Demnach sind also von den 11 Amputirten geheilt 6, gestorben 5.

Zum Schlusse müssen nun noch die Maassnahmen erwähnt werden, die zur Heilung des arteriell-venösen Aneurysma an der Vene allein vorgenommen und empfohlen sind. Dahin gehört einmal das Einschieben von Stahlnadeln unter die dilatirte Vene ober- und unterhalb der Communication, und Compression der Vene mittelst Achtertouren, die um die Nadeln gelegt werden. Dieses Verfahren, von Monmonier (93) vorgeschlagen, ist nur von ihm selbst bei einem Aneurysma der Ellenbeuge angewandt, und soll in zwei Wochen Heilung erzielt haben.

Das zweite Verfahren rührt von Stromeyer*) her, der für gewisse Fälle die isolirte Unterbindung der Vene, resp. die Unterbindung des Varix an seinen beiden Enden empfahl, nachdem er ein Aneur. art.-ven. der Art. und Vena temp. (3) damit geheilt hatte. Es handelte sich um einen Wallnusgrossen Varix, der vor dem Ohre lag, und zum Theil bis unter das Ohrläppchen sich erstreckte. Die Art. temp. oberhalb soll nicht pulsirt haben, unterhalb war sie, ebenso wie die Vene, erweitert. Stromeyer eröffnete zunächst mit einem kleinen Einschnitt auf der Höhe des Varix den letzteren, isolirte dann, soweit es ihm ohne Verletzung der Facialisäste möglich schien, die stark erweiterte Vene und unterband sie. In einiger Entfernung von der Ligatur soll sie obliterirt gewesen sein. Zum Schlusse der Operation wurde dann noch ein stark blutendes Gefäss unterbunden, das von oben her in den Varix mündete, das aber nach Stromeyer nicht das periphere Ende der Arterie gewesen sein soll. Die Pulsation und das Schwirren bestanden jedoch trotz der Operation im unteren Theile der Geschwulst unter dem Ohrläppchen weiter fort, weil die Communication noch weiter centralwärts von der unteren Ligatur, und nicht, wie Stromeyer es angenommen zu haben scheint, und

*) Stromeyer, Handbuch der Chirurgie. 1844.

wie es sonst auch der Fall ist, in der Höhe der grössten Ausdehnung des Varix lag. Wie ich oben bereits auseinandergesetzt, ist diese Abweichung, d. h. das Fehlen des Varix an der Stelle der Communication, durch die straffe Einscheidung der Vene in der Parotis und unter der Fascie zu erklären. Es strömte also nach wie vor arterielles Blut in die Vene ein, da aber wegen der Ligatur oberhalb weder ein Abfluss peripherwärts, noch wegen der Obliteration der Vene centralwärts ein Abfluss nach dem Herzen zu möglich war, so kam es schliesslich doch, wahrscheinlich in Folge des Uebergreifens der Entzündung von der stark eiternden Wunde auf den unmittelbar daneben gelegenen, bisher intact gebliebenen Theil der Vene, zur Obliteration. Die letztere aber, und damit der Erfolg der Operation wäre mit Sicherheit ausgeblieben, wenn der centrale Verschluss der Vene nicht bereits vorher bestanden hätte. Wenn also die Operation auch ein günstiges Resultat lieferte, so war dieselbe doch keineswegs geeignet, die Venenligatur als solche, d. h. isolirt, ohne gleichzeitige Ligatur der Arterie zu empfehlen. Aber abgesehen davon dürfte die Venenligatur auch in sehr vielen Fällen allein gar nicht ausführbar und in ihren Erfolgen ausserdem stets sehr unsicher sein, ja beim Aneurysma varicosum ist sie sogar mit sehr erheblichen Gefahren verknüpft, weil sie das arteriell-venöse in ein rein arterielles, falsches Aneurysma verwandelt, und damit die Prognose noch schlechter, als zuvor gestaltet.

Fassen wir nun zum Schlusse die durch die verschiedenen Methoden an den Aneurysmen der einzelnen Arterien erzielten Erfolge noch einmal kurz zusammen, so ergeben sich folgende Resultate (s. die Tabelle auf folgender Seite).

Daraus geht also hervor, dass die unblutigen Methoden bei der Behandlung der arteriell-venösen Aneurysmen in der That einige Erfolge aufzuweisen haben; dieselben sind aber, im Verhältniss zu der grossen Zahl von Fällen, in denen sie in Anwendung gezogen wurden, so wenig zahlreich, dass sie keineswegs den Erwartungen entsprechen, mit welchen man bisher, besonders die Digital-Compression zur Heilung dieser Aneurysmen empfohlen hat. Die ausgezeichneten Resultate, welche die letztere Methode bei der Behandlung der rein arteriellen Aneurysmen aufzuweisen hat, mögen wohl, im Verein mit den besonders von Vanzetti erzielten

Aneurysma der Arteria.	Valsalva'sche Methode. Eis.	Directe und Birden-Compression.	Instrumentelle Compression.	Digital-Compression.	Injection von Liq. Ferri.	Galvanopunctur.	Unterbindung: oberhalb.	Unterbindung: ober- u. unterhalb ohne Spalten des Sackes.	Unterbindung: desgl. mit Spalten des Sackes.	Unterbindung: desgl. und Exstirpation.	Amputation.	Unterbindung der Vene.	Resultat: Geheilt.	Resultat: Ungeheilt.	Resultat: Gestorben.	Resultat: Unbekannt.	Gesammtzahl der Aneurysmen.
Tempor. etc.	—	—	—	—	—	—	—	2	1	3	—	1	7	3	—	—	10
Carotis	2	1	1	—	—	—	1	—	—	—	—	—	5	6	3	—	14
Subclavia	—	—	—	—	—	—	—	—	—	—	—	—	—	5	1	—	6
Axillar.	—	—	—	—	—	—	—	—	—	1	—	—	1	3	1	—	5
Brachial.	—	7	2	11	2	2	3	8	2	—	3	1	41	12	7	3	63
Aort. abdom.	—	—	—	—	—	—	—	—	—	—	—	—	—	—	1	—	1
Iliac. comm.	—	—	—	—	—	—	—	—	—	—	—	—	—	1	—	—	1
Femoral.	—	2	—	1	—	—	—	4	—	4	—	—	11	6	14	5	36
Poplit.	—	—	—	—	—	—	1	1	1	—	3	—	6	3	1	1	11
Tibial. post.	—	—	—	—	—	—	1	2	—	1	—	—	4	—	1	—	5
Art. cervic. ascend.	—	—	—	—	—	—	—	1	—	—	—	—	1	1	—	—	2
Summa . . .	2	10	3	12	2	2	6	18	4	9	6	2	76	40	29	9	154*)
Ohne Erfolg sind die blutigen Methoden angewandt:																	
Tempor.	—	—	—	—	—	—	1	—	—	—	—	—	—	—	—	—	—
Carotis	—	—	—	—	—	—	2	—	—	—	—	—	—	—	—	—	—
Subclav.	—	—	—	—	—	—	1	—	—	—	—	—	—	—	—	—	—
Axillar.	—	—	—	—	—	—	1	—	—	—	—	—	—	—	—	—	—
Brachial.	—	—	—	—	—	—	9	—	1	—	3	—	—	—	—	—	—
Femor.	—	—	—	—	—	—	8	3	1	—	2	—	—	—	—	—	—
Poplit. u. Tibial . .	—	—	—	—	—	—	3	—	—	—	—	—	—	—	—	—	—
Summa . . .	—	—	—	—	—	—	25	3	2	—	5	—	—	—	—	—	—

*) Ausgenommen sind die Fälle: 4, 9, 13, 157 und 158 = 5, weil bei ihnen keine Behandlung versucht ist.

Erfolgen, viel dazu beigetragen haben, ihre Wirkung auch bei dem art.-ven. Aneurysma in besserem Lichte erscheinen zu lassen, als sie es thatsächlich verdient. Berücksichtigt man ferner, eine wie grosse Geduld und Ausdauer Seitens des Patienten und des Arztes zu einer energischen Ausübung dieser Methode meistens erforderlich ist, und dass trotzdem ein Erfolg sich nie mit Sicherheit voraussagen lässt, so darf man wohl der Digital-Compression in der Reihe der hier in Betracht kommenden Heilmethoden nicht mehr die Stelle anweisen, die sie bisher innegehabt hat. Sie wird den ersten Platz unzweifelhaft den operativen Methoden einräumen müssen, von welchen sie mit Bezug auf Sicherheit und Schnelligkeit der Heilresultate bei Weitem übertroffen wird. Dagegen kann sie, gewissermaassen als Vorbereitung und Unterstützung der letzteren nicht genug empfohlen werden, indem durch sie der Collateralkreislauf ausgebildet und so schwereren Circulationsstörungen bei der nachfolgenden Ligatur vorgebeugt wird. Wie wichtig das letztere Moment aber ist, beweisen zahlreiche, bei Compression der Carotis*) gemachte Beobachtungen, bei welchen eine einmalige Compression von 1—2 Minuten Dauer schon Schwindel und Ohnmachtsanfälle auslösen kann, während eine häufige Wiederholung derselben, durch Erweiterung der collateralen Bahnen, diese Zufälle allmälig beseitigt.

Von den blutigen Methoden ist zunächst die Unterbindung nach Hunter bei den arteriell-venösen Aneurysmen durchaus zu verwerfen, während die anderen operativen Eingriffe, besonders die Unterbindung der Gefässe ober- und unterhalb mit totaler oder wenigstens theilweiser Exstirpation des Sackes, event. auch nur mit Spaltung des letzteren in erster Linie in Frage kommen. Die Unterbindung der Gefässe ohne Spaltung des Sackes ist deshalb selten brauchbar, weil man die Einmündung eines Seitenastes in der Gegend der Communication, resp. zwischen den Ligaturen kaum jemals mit Sicherheit ausschliessen kann, was aber für den Erfolg nothwendig ist.

Demnach dürfte sich der Gang der Behandlung des arteriell-venösen Aneurysma unter den heutigen Verhältnissen in folgender Weise gestalten. Bei allen frischen Verletzungen der Gefässe, die

*) H. Sattler, Pulsirender Exophthalmus. Graefe-Saemisch, Handbuch der Augenheilkunde. Bd. 6. (Fall 34 u. 99) und S. 920.

sich durch starke Blutung oder durch das charakteristische Geräusch resp. die Veränderungen des Pulses bemerkbar machen, ist die sofortige Unterbindung der Gefässe ober- und unterhalb der Verletzung, mit Durchschneidung zwischen den beiden Ligaturen, resp. mit der „blutdichten Exstirpation" der Arterien- und Venenwunde indicirt. Sind die Wunden aber bereits geheilt, und hat sich das arteriell-venöse Aneurysma vollkommen ausgebildet, so mag die Digital-Compression, continuirlich oder intermittirend, aber nicht zu lange Zeit, versucht werden. Tritt in einigen Tagen die Heilung nicht ein, so dürfte sich, was zugleich auch von allen älteren Fällen gilt, für den Varix aneurysmat. und die circumscripte Form des Aneur. varicos., zumal bei kleinem Sacke, die Exstirpation nach Unterbindung der Gefässe ober- und unterhalb empfehlen, während bei sehr grossem aneurysmatischen Sacke, sowie besonders bei einem mehr diffusen Uebergange desselben in das umgebende Gewebe, nach Unterbindung der Gefässe die Spaltung und theilweise Exstirpation mit nachfolgender Tamponnade am Platze sein dürfte. Doch lassen sich hier specielle Regeln nicht aufstellen, vielmehr muss bei jedem einzelnen Falle die Auswahl der Methode vorbehalten bleiben.

Eine Contraindication für die operativen Eingriffe könnten nur sehr hochgradige allgemeine Gefässerkrankungen, z. B. eine bedeutende Arteriosklerose abgeben, während das Alter des Aneurysma, d. h. ein langes Bestehen desselben an und für sich die Operation durchaus nicht contraindicirt. In dem Falle von Podrazki (80), in welchem das Aneurysma der Ellenbeuge 25 Jahre bestanden hatte, wurde dasselbe durch Unterbindung der Arterie oberhalb geheilt, ohne dass irgend welche Störungen der Circulation nach der Operation eingetreten wären. Ebenso erfolgte in dem von v. Wahl (137) am Oberschenkel operirten Aneurysma, welches 12 Jahre bestanden hatte und durch Exstirpation 10 Ctm. langer Stücke beider Gefässe beseitigt wurde, nicht nur die Heilung ohne alle Zwischenfälle, sondern es stellte sich auch die Gebrauchsfähigkeit der Extremität, die vorher sehr gelitten hatte, vollkommen wieder her. Gerade in diesen Fällen aber wäre behufs Vorbereitung des Collateralkreislaufes, und um das Blut gleichsam erst wieder an seine normalen Bahnen zu gewöhnen, die An-

wendung der Digital-Compression vor der Operation besonders zu empfehlen.

Was endlich das Schicksal der pulsirenden und nicht pulsirenden Venenerweiterungen nach erfolgter Heilung des Aneurysma betrifft, so nahmen sie ausnahmslos sehr erheblich an Ausdehnung ab, in dem von Wahl'schen Falle, sowie in dem unserigen verschwanden sie sogar einige Zeit nach der Operation vollständig. Allein in unserem Falle kehrten sie nach mehreren Wochen, als Patient angestrengt zu arbeiten begann, im Bereiche der Vorderfläche des Oberarmes wieder, aber ohne Pulsation und so wenig ectasirt, dass sie als vielfach geschlängelte Gefässe unter der Haut gerade sichtbar waren. Es ist also anzunehmen, dass in diesen Gefässen auch unmittelbar nach der Operation eine geringe Circulation stattfindet, die ein vollständiges Veröden und die Obliteration derselben verhindert und später, wenn sie in Folge angestrengter Muskelaction lebhafter wird, eine stärkere Füllung dieser vorher collabirten Gefässbahnen bewirkt. Doch wird die Ectasie, auch wenn sie wiederkehrt, nie mehr, besonders am Arme, einen so hohen Grad erreichen, dass sie die Functionsfähigkeit des Gliedes von Neuem in Frage stellen könnte.

XX.

Zur Casuistik der Exostosis bursata.

Von

Dr. Fehleisen,

Docent und I. Assistent am königl. chirurg. Klinikum in Berlin.*)

Herr Geheimrath von Bergmann hat im Laufe des vorigen Jahres eine Exostosis bursata des unteren Femurendes operirt, deren Kapsel eine grosse Anzahl von freien Knorpelkörpern einschloss. Bei der ausserordentlichen Seltenheit solcher Fälle**) und bei der grossen Bedeutung, welche das Vorkommen freier knorpeliger Körper in Bezug auf die Genese der Exostosis bursata hat, dürfte eine genauere Beschreibung unseres Falles nicht ohne Interesse sein.

Die Exostosis bursata kommt, wie schon Otto Weber betonte, weitaus am häufigsten an der unteren Epiphyse des Femur vor, jedoch wird sie zuweilen auch anderwärts z. B. am Humerus und an der Tibia beobachtet. Stets hat sie ihren Sitz in unmittelbarer Nähe eines Gelenks. Sie ist an ihrer Oberfläche mit einer Knorpellage überzogen, von welcher aus das Wachsthum der Exostose in derselben Weise vor sich geht, wie das normale Längenwachsthum der Röhrenknochen, nämlich durch Verkalkung des Knorpels und Substitution desselben durch Knochengewebe. Während nun aber die gewöhnliche Exostosis cartilaginea, welche, wie man wohl mit Recht annimmt, als ein seitliche Wucherung des

*) Abgekürzt vorgetragen am 2. Sitzungstage des Congresses, am 10. April 1885.

**) Es ist meines Wissens erst ein analoger Fall beschrieben, der aus der Billroth'schen Klinik stammt: Rindfleisch, Schweizerische Zeitschrift für Heilkunde. 1863; der Fall von Stanley kann nicht ohne Weiteres hierher gerechnet werden, weil dort die Bursa mit dem Kniegelenke in Verbindung stand.

intermediären Epiphysenknorpels, als pathologischer Auswuchs desselben aufzufassen ist, in lockeres, mit ihrer Oberfläche zusammenhängendes Bindegewebe eingebettet ist, besitzt die Exostosis bursata eine bindegewebige Kapsel, welche sich nach Art einer Gelenkkapsel rings am Rande des knorpeligen Ueberzuges der Exostose inserirt und in der Regel nur wenige Tropfen einer zähen Synoviaähnlichen Flüssigkeit enthält. Die Innenfläche der Kapsel ist glatt, glänzend, zuweilen an einzelnen Stellen mit feinen, den Gelenkzotten ähnlichen Excrescenzen besetzt, anatomisch von einer Synovialmembran nicht zu unterscheiden. Man hielt früher diese Kapseln für etwas rein Accidentelles, man glaubte es mit Schleimbeuteln zu thun zu haben, welche sich in Folge von mechanischen Reizungen über der dem Drucke ausgesetzten Oberfläche von Exostosen gebildet hätten. Dieser Annahme widerspricht aber nicht nur die Thatsache, dass sich anatomisch sehr gut charakterisirte Bursae über Exostosen finden, welche mechanischen Insulten in keiner Weise ausgesetzt waren, sondern noch mehr die Art und Weise, in welcher die Kapsel sich stets am Rande des knorpeligen Ueberzuges der Exostose inserirt und mit dem Periost derselben in directe Verbindung tritt. Ein solches Verhalten findet man bei accidentellen Schleimbeuteln niemals, dieselben bilden vielmehr stets ein in sich selbst abgeschlossenes Ganzes und sind immer durch eine Bindegewebsschicht von dem darunter liegenden Knochen getrennt, wie dies auch z. B. für den Schleimbeutel, der sich häufig über der von Froriep sog. Exostose der grossen Zehe bildet, schon von Roux, Chassaignac, Otto Weber u. A. hervorgehoben worden ist.

Gar nicht in Einklang zu bringen mit der Hypothese, dass es sich um neugebildete accidentelle Schleimbeutel handele, ist aber der schon erwähnte, von Billroth operirte und von Rindfleisch untersuchte Fall. Die Exostose sass unmittelbar über dem oberen Rande des rechten Kniegelenks auf der vorderen Fläche des Femur. Sie war eingeschlossen in einer fast Faustgrossen Kapsel, welche 38 freie Körper von Erbsen- bis Kirschgrösse und unregelmässiger Form enthielt. Diese freien Körper bestanden sämmtlich „aus grosszelligem Knorpelgewebe mit beginnender centraler Verkalkung“ und „unterschieden sich in nichts von dem gewöhnlichen Habitus der sogenannten Gelenkmäuse“. Da nun

solche freie Knorpelkörper in Schleimbeuteln niemals vorkommen, sondern bis jetzt nur in Gelenken gefunden wurden, so glaubte Rindfleisch für seinen Fall einen genetischen Zusammenhang der Exostose mit dem Kniegelenk annehmen zu müssen und fasste dieselbe dem entsprechend nicht als einen pathologischen Auswuchs des intermediären Epiphysenknorpels auf, sondern erklärte sie vielmehr für eine Ecchondrose des Gelenkknorpels, welche durch Ausstülpung der Gelenkkapsel und spätere Abschnürung einen eigenen Synovialsack erhalten habe.

Diesem Falle nun, der bis jetzt ganz vereinzelt da stand, schliesst sich derjenige an, welchen mir Herr Geheimrath von Bergmann zur Untersuchung überlassen hat.

Die Exostose hatte sich bei einem 43jährigen, sonst gesunden Manne im Laufe von zwei Jahren schmerzlos entwickelt und war dem Kranken erst in letzter Zeit durch ihre Grösse beschwerlich geworden. Es fand sich, als der Kranke sich hier vorstellte, ein Kindskopfgrosser Tumor an der Aussenseite des l. Knies, dessen untere Grenze wenige Centimeter über der Gelenkspalte lag. Die Geschwulst zeigte, wenn der zum Theil über sie wegziehende M. rectus externus erschlafft war, deutliche Fluctuation und man konnte innerhalb der nicht besonders prall gefüllten Cyste neben einem am Knochen unverschieblich festsitzenden, knochenharten, Kleinapfelgrossen Tumor mit höckeriger Oberfläche deutlich noch eine Anzahl verschieden grosser, leicht verschieblicher Körper durchfühlen. Die Operation fand am 24. Juni 1884 statt. Nachdem der M. vastus externus von der Geschwulst abgelöst und nach vorne verzogen war, wurde die Cyste gespalten, worauf sich nebst einer gelblichen zähen Flüssigkeit Reiskörper in grosser Menge entleerten; es wurden 486 gesammelt, im Ganzen mögen es über 500 gewesen sein. Die an mehreren Stellen fest mit den umgebenden Weichtheilen verwachsene Kapsel, welche mit dem Kniegelenk nicht zusammenhing, wurde nun sorgfältig exstirpirt und schliesslich die Exostose, an welcher noch zwei grössere gestielte Körper hingen, mit Meissel und Kettensäge abgetragen. Die Wunde wurde drainirt und durch Etagennaht verschlossen. Die Heilung ging ohne Störung vor sich; nach einem Monat wurde der Kranke mit vollständig vernarbter Wunde und normalem Kniegelenk entlassen.

Bei der näheren Untersuchung des Präparates ergab sich nun noch Folgendes: Die Exostose, welche aus spongiösem, marklosem Knochengewebe besteht, bildete einen etwa 3 Ctm. hohen Auswuchs des Femur. Ihr Durchmesser betrug an der Basis ca. 5 Ctm. Die Oberfläche derselben ist sehr unregelmässig, dicht besetzt mit verschieden grossen Höckern und warzigen Erhabenheiten. Ueberkleidet wird dieselbe von einem knorpligen Ueberzuge, dessen Dicke von 1 — 3 Mm. schwankt. Der Knorpelüberzug erreicht die Basis der Exostose nicht ganz, sondern hört in einem Abstande von $^1/_2$—1 Ctm. von derselben auf. Hier setzt sich die Kapsel der Exostose an den Rand des Knorpels an. Die Kapsel selbst, welche direct mit dem Periost zusammenhängt,

besteht aus einem dichten, einzelne elastische Fasern enthaltenden Bindegewebe und ist an ihrer Innenfläche mit einem Endothel versehen, welches aus abgeplatteten kernhaltigen Zellen besteht, deren Form und Grösse eine sehr wechselnde ist. Diese Zellschicht ist von verschiedener Dicke, an einzelnen Stellen findet sich nur eine einfache Zellenlage, an anderen Stellen trifft man mehrfach geschichtetes Pflasterendothel, wie es Rindfleisch in seinem Falle beschrieben hat. Auch der knorpelige Ueberzug der Exostose ist mit Ausnahme einer kleinen Stelle im Centrum von einem feinen Endothel-tragenden Häutchen überkleidet, welches sich vom Rande aus über ihn herschiebt. Am Rande des Knorpels hängen, durch feste fibröse Stränge mit der Exostose verbunden, zwei grössere gestielte Körper, deren Oberfläche dieselbe unregelmässige Beschaffenheit zeigt, wie diejenige der Exostose. Der eine von ihnen misst $1\frac{1}{2}$ — 3 Ctm., der andere grössere $4\frac{1}{2}$ im kleinsten und 7 Ctm. im grössten Durchmesser. Ein Durchschnitt durch denselben zeigt, dass er aus zahlreichen, durch straffes Bindegewebe fest mit einander verbundenen rundlichen Knorpelkörpern von verschiedener Grösse besteht, wodurch die unregelmässige Beschaffenheit seiner Oberfläche bedingt wird. Die Stiele sind mit zottenartigen Excrescenzen besetzt, welche zum Theil kleine Knorpeleinlagerungen enthalten. Am freien Rande des Knorpelüberzuges der Exostose sowohl als an den benachbarten Theilen der Kapsel finden sich Zotten, welche Hirse- bis Erbsengrosse Knorpelkörner enthalten und zum Theil eine fadenförmig eingeschnürte Basis haben, als ob sie im Begriffe wären, sich loszulösen.

Die freien Körper, von denen, wie oben erwähnt, 486 aufgefangen wurden, sind von verschiedener Grösse; einzelne erreichen das Volumen einer kleinen Kirsche, die meisten haben nur einen Durchmesser von 5 — 6 Mm. Ihre Form ist fast ausnahmslos eine rundliche. Die mikroskopische Untersuchung der freien Körper ergab, dass dieselben aus hyalinem Knorpel bestehen, welcher wenigstens bei den kleineren und denjenigen, welche noch gestielt aufsassen, an der Peripherie lebhafte Proliferationsvorgänge zeigt. Man findet in den oberflächlichen Schichten der freien Körper zahlreiche grosse Nester von Zellen, während nach dem Centrum hin meist nur kleine Zellengruppen durch grösseren Abstand von einander getrennt in die homogene Grundsubstanz eingelagert sind. Die freien Körper, auch diejenigen, welche nicht mehr gestielt aufsitzen, sind von einer feinen Bindegewebsschicht überzogen, auf welcher noch Reste des Endothels nachzuweisen sind. Es kann nun demnach wohl keinem Zweifel unterliegen, dass die freien Körper hervorgegangen sind aus den knorpeligen Einlagerungen der Zotten, welche sich an der Umschlagsfalte der Synovialhaut, wenn ich so sagen darf, und am Rande des Knorpels fanden.

Dieser Befund scheint mir beweisend zu sein für diejenige Auffassung der Exostosis bursata, welche von Rindfleisch begründet und durch von Bergmann*) später bestätigt und er-

*) E. von Bergmann, Zwei Exostosen am Femur. Petersburger med. Wochenschrift 1876.

weitert wurde, für die Auffassung, welche die Exostosis bursata nicht mit dem intermediären Epiphysenknorpel, sondern mit dem Gelenkknorpel in Zusammenhang bringt. Im ersteren Falle musste die Bursa als Schleimbeutel gedeutet werden, was nicht angeht, weil dem ihre Anheftungsweise an die Exostose widerspricht, und weil so das Vorkommen freier knorpeliger Körper nicht zu verstehen wäre, da derartige Knorpelbildungen an Schleimbeuteln niemals vorkommen, wenigstens findet sich in der Literatur kein Fall, wo im Innern eines Schleimbeutels oder in der Wand desselben hyaliner Knorpel gefunden worden wäre.

Für den genetischen Zusammenhang der Exostosis bursata mit dem Gelenk spricht dagegen, ausser der anatomischen Structur der Kapsel, welche mit der einer Synovialhaut völlig übereinstimmt, und der Anheftung derselben an den Rand des Knorpels noch das Vorkommen von Zotten, welche Inseln hyalinen Knorpels enthalten, die zu grösseren Knorpelkörpern heranwachsen und sich dann loslösen können, so dass freie Knorpelkörper entstehen, welche mit Rücksicht auf ihre Entstehungsweise sowohl als in Bezug auf ihre anatomische Structur mit den freien Gelenkkörpern identisch sind. Solche, Knorpelkeime enthaltende Gelenkzotten kommen zwar an allen grösseren Gelenken zuweilen vor, aber am häufigsten werden sie doch im Kniegelenk gefunden und auch hier wieder werden sie besonders oft im obern Recessus an der Umschlagsfalte der Synovialis angetroffen. Auch Ecchondrosen des Knorpelrandes, welche zur Entstehung von freien Körpern Veranlassung geben können, kommen gerade hier relativ oft zur Entwickelung. Dem entsprechend werden auch freie Gelenkkörper ganz unvergleichlich viel öfter im Knie gefunden als in andern Gelenken und es ist gewiss kein Zufall, dass auch die Exostosis bursata in der überwiegenden Mehrzahl der Fälle ihren Sitz dicht an der obern Grenze des Kniegelenks hat, und dass alle Fälle, wo Gelenkkörper in ihrem Sacke gefunden wurden, die untere Epiphyse des Femur betreffen.

Betrachtet man nun, wie wir es thun, die Exostosis bursata als ein Product des Gelenkknorpels, so kann man sich leicht vorstellen, dass in derselben auch diejenigen pathologischen Zustände, welche das Kniegelenk zu betreffen pflegen, vorkommen können, nämlich Hyperplasie der Gelenkzotten, Arthritis deformans, mul-

tiple Ecchondrosen des Knorpelrandes, kurz alle diejenigen Zustände, welche zur Bildung von Gelenkkörpern führen können. So sind in unserem Falle die freien Körper in den Zotten entstanden, wie man auch diejenigen freien Körper des Kniegelenks, welche in sehr bedeutender Anzahl zugleich auftreten, ganz allgemein von den Gelenkzotten ableitet.

In dem von Rindfleisch beschriebenen Falle dagegen, wo die freien Körper in viel geringerer Anzahl vorhanden waren, scheinen sie aus Ecchondrosen des Knorpelrandes hervorgegangen zu sein.

Die einzige Schwierigkeit, welche sich dieser Auffassung entgegenstellt, ist, wie ich nicht verhehlen will, der fehlende Zusammenhang mit dem Kniegelenk Ist die Exostosis bursata wirklich, wie Rindfleisch sagt, ursprünglich eine Ecchondrose des Gelenkknorpels, also ein seitlicher Auswuchs desselben, so müsste sie ja eigentlich an der Basis noch mit demselben zusammenhängen oder die Kapsel derselben, die ja nur ein Divertikel des Gelenks ist, müsste mit demselben noch in Verbindung stehen. Volkmann*) deutet bei seiner Besprechung des Billroth'schen Falles die Möglichkeit an, dass eine vom Gelenkknorpel ausgehende Exostose sich nach oben verschieben und das Kapselband über sich wegziehen könne. Ich will nun ein solches Wandern der Exostose nicht ganz von der Hand weisen. Auch die Exostosis cartilaginea, welche wir vom intermediären Epiphysenknorpel ableiten, entspricht nicht immer einer Epiphysenfuge, man nimmt eben an, dass ihre Basis frühzeitig verknöchert und mit der Diaphyse verwächst, worauf der Epiphysenknorpel entsprechend dem Längenwachsthum des Knorpels von ihr abrückt. Ebenso könnte auch eine verknöchernde Ecchondrose des Gelenkknorpels scheinbar von der peripheren Ossificationsgrenze der Epiphyse weg nach oben rücken. Aber sie würde damit immer noch nicht „das Kapselband über sich wegziehen“ und sie dürfte das im Sinne dieser Theorie ja auch gar nicht thun, denn in dem Augenblick, wo sie das Kapselband über sich wegzieht, schlüpft sie aus dem Gelenk heraus und geht ihrer Kapsel verlustig. Desshalb glaube ich lieber an-

*) R. Volkmann, Die Krankheiten der Knochen. Pitha-Billroth Bd. II. V. Abschn.

nehmen zu sollen, dass in einer sehr frühen Periode eine Gruppe von Zellen sich vom Rande der Gelenkanlage abgelöst hat, welch' letztere ja schon bei der ersten Anlage des Skeletes in Form einer indifferenten Zellenmasse vorhanden ist, die sich erst später scharf von den Elementen des Epiphysenknorpels differenzirt. Es würde sich also, wie ich annehme, um ein versprengtes Stück der Gelenkanlage, um einen Fehler der embryonalen Anlage des Gelenkes im Sinne Cohnheim's handeln, und man könnte solche Tumoren, wie die von Billroth und von Herrn Geheimrath von Bergmann operirten, gemissermassen als Teratome des Kniegelenks bezeichnen.

XXI.

Ueber die Behandlung der Gaumenspalten.

Von

Prof. Dr. Julius Wolff

in Berlin.*)

M. H.! Gestatten Sie mir, Sie an den Fall von angeborener totaler bilateraler Gaumen- und Lippenspalte bei einer 19jährigen Patientin zu erinnern, den ich vor 5 Jahren die Ehre hatte Ihnen vorzustellen. Ich hatte die Gaumenspalte operativ geschlossen und ausserdem der in früher Kindheit vereinigten, aber unsymmetrischen und zu kurzen und straffen Oberlippe durch mein Verfahren der Verwendung der von Langenbeck'schen Lippensaumverziehung eine normale Form gegeben. Trotz des guten operativen Erfolges, den ich erzielt hatte, war, wie gewöhnlich, so auch in diesem Falle, ein vollständiger functioneller Misserfolg in Bezug auf die Sprache zu beklagen gewesen. Aber es war mir gelungen, mit Hülfe eines nach meiner Angabe angefertigten Rachenobturators, den ich Ihnen damals zum ersten Male demonstrirte, die Sprache der Patientin nachträglich zu einer normalen zu machen.

Unsere Situation den Gaumenspaltenkranken gegenüber war, wie Sie wissen, bis dahin eine sehr missliche gewesen. Alle Welt war darüber einig, dass wir die Uranoplastik mittelst Ablösung und Transplantation des mucös-periostalen Gaumenüberzuges, also das Verfahren unseres verehrten Herrn Präsidenten als eine der grössten Errungenschaften der plastischen Chirurgie aller Zeiten anzusehen hatten, und trotz dieser allgemeinen Ueberzeugung stand man im Begriff, die operative Vereinigung der Gaumenspalten wieder ganz zu verlassen und die Gaumenspalten der blossen Prothese zu überweisen. Gab es ja doch nach den bestens gelungenen Operationen, wenn, wie fast jedesmal, die Sprache, auf die es in erster Reihe ankam, schlecht blieb, keinen anderen als den überaus trau-

*) Zum Theil vorgetragen am 3. Sitzungstage des Congresses, am 10. April 1885.

rigen, von Gustav Simon und von Süersen gegebenen und vielfach befolgten Rath, das eigene mühselige und schöne Werk durch Wiederaufschneiden des vereinigten Gaumens zu zerstören, nur um wieder zur Süersen'schen Gaumenprothese zurückkehren zu können.

So war es denn dahin gekommen, dass u. A. selbst ein Autor wie Hueter, der viele Jahre hindurch gerade an dieser Stätte hier, zur Seite unseres Herrn Präsidenten gewirkt hatte, an der Stätte also, an welcher die Uranoplastik und Staphylorrhaphie ihre grössten Triumphe gefeiert hat, dass, sage ich, selbst Hueter direct von der Operation abrieth.

„Die Chirurgie", so heisst es in seinem Lehrbuche*), „muss leider eingestehen, dass die prothetische Ergänzung durch Obturatoren den Ergebnissen der plastischen Kunst überlegen ist. Ich halte mich wenigstens, so gern ich auch die verlockende Operation der Uranoplastik und Staphylorrhaphie ausführen möchte, nicht mehr für berechtigt, bei angeborener Spalte den Kindern die functionelle Wohlthat der Obturatoren nach dem System von Süersen vorzuenthalten, nachdem ich mich überzeugt habe, dass die Sprache der Kinder mit guten Obturatoren um vieles besser ist als nach wohlgelungener Operation."

In Anbetracht dieser üblen Sachlage nun hatte ich mich schon lange mit dem Gedanken getragen, dass ein Weg gefunden werden müsse, auf welchem sich nach glücklich vereinigter Spalte ohne die Nothwendigkeit der Wiedererauftrennung des vereinigten Gaumens die Sprachstörung beseitigen liesse.

Ich sagte mir, dass, wenn es möglich war, eine einen ziemlich guten Abschluss des Cavum nasale vom Cavum orale vermittelnde Gaumenklappe durch einen in die Spalte gelegten Gaumenobturator zu gewinnen, dessen Wirksamkeit auf der blossen Mitbenutzung der Wulstbildung des Musculus constrictor pharyngis superior beruht, mindestens Dasselbe, oder noch Besseres durch einen zwischen Velum und hintere Rachenwand gesteckten Rachenobturator zu erreichen sein müsse, bei welchem, ausser dem Constrictorwulst, auch noch die Bewegungen des geheilten Gaumensegels durch die Levatores und Tensores veli zur Herstellung der Gaumenklappe benutzt werden konnten. Es kam bei dieser Erwägung für mich besonders

*) Hueter, Grundriss der Chirurgie. 1882 II. Theil. S. 213. — Desgl. II. Aufl. Herausgegeben von Lossen. 1885. II. S. 196.

der Umstand in Betracht, auf den schon Gustav Simon aufmerksam gemacht hatte, und von dessen Richtigkeit man sich in jedem Falle von geheiltem Wolfsrachen leicht überzeugen kann, dass nämlich in solchen Fällen sich die Muskeln des Gaumensegels bei Aussprache von „A“ und „Ach“ auf das Lebhafteste bewegen, und dass, selbst wenn das Velum zu kurz ist, um sich an die hintere Rachenwand anlegen zu können, das Velum sich emporzuwölben und die Arcus sich einander zu nähern streben.*)

Die vorhin erwähnte, Ihnen von mir vor 5 Jahren vorgestellte Patientin war die erste gewesen, bei welcher ich an den Versuch ging, meinen Plan zu verwirklichen.

Ich übertrug die Aufgabe zunächst Herrn Süersen, dem wir ja bekanntlich seiner Zeit einen wesentlichen Fortschritt in der prothetischen Behandlung der Gaumenspalten zu verdanken gehabt hatten. Herr Süersen mühte sich lange Zeit hindurch ab, mir einen meinem Plane entsprechenden Rachenobturator für die betr. Patientin anzufertigen. Indess erzeugten die aus Hartgummi von ihm hergestellten Obturatoren beständigen Schmerz und Thränenreiz, und unter solchen Umständen war auch die Sprachverbesserung eine nur sehr geringe. Die Patientin konnte nach Ablauf einiger Zeit nur noch mit Mühe dazu bewegt werden, den Obturator einzulegen, und auch Herr Süersen verlor schliesslich zu meinem Bedauern alle Lust an weiteren Bemühungen.

Lange Zeit später nahm indess Herr Schiltsky diese Bemühungen bei meiner Patientin wieder auf. Es gelang ihm, für dieselbe einen hohlen Rachenobturator aus vulcanisirtem Weichgummi anzufertigen, von dem es sich, wie ich Ihnen dies vor 5 Jahren zu zeigen vermochte, bald ergab, dass er allen Anforderungen, die ich gestellt hatte, und den höchsten Erwartungen, die ich hatte hegen können, auf das Vollkommenste entsprach**).

M. H.! Auf Grund der weiteren Erfahrungen, die ich während der inzwischen verflossenen 5 Jahre gesammelt habe, hielt ich es für meine Pflicht, heute auf diesen Gegenstand wieder zurückzukommen.

---

*) G. Simon, Beiträge zur plastischen Chirurgie. Prager Vierteljahrsschrift. 1867. Bd. 93. S. 43.

**) Die genauere Beschreibung meines Rachenobturators findet man im Archiv für klin. Chirurgie. Bd. XXV. 1880. S. 889 und in der Schrift von Schiltsky, Ueber einen weichen Obturator. Berlin 1881.

Was ich damals nur erst bei einer einzigen Patientin hatte demonstriren können, das hat sich mir im Laufe dieser 5 Jahre als ein in jedem einzigen Falle mit Sicherheit erreichbarer Erfolg erwiesen. Wenigstens verfüge ich jetzt über etwa 20 Beobachtungen von Gaumenspalten, die grösstentheils von mir selber, zum Theil aber auch von anderen Chirurgen operirt worden sind, und bei denen ausnahmslos durch die Combination der operativen Herstellung der normalen Gestalt des Gaumens und event. auch der Nase und der Lippen mit der nachträglichen Verwendung meines Rachenobturators*) derselbe günstige Erfolg erzielt worden ist, wie in jenem ersten Falle.

Ich füge hinzu, dass überdies dieser vollkommene Erfolg fast jedesmal schon in der kurzen Zeit von 2—4 Monaten erreicht wurde, und zwar dadurch, dass noch ein sehr wichtiges Drittes, nämlich ein guter Sprachunterricht mit der Operation und Prothese combinirt wurde. Den Sprachunterricht hat in fast allen diesen Fällen der erste Lehrer am hiesigen Taubstummen-Institut, Herr Gutzmann, in ausgezeichneter und hingebender Weise ertheilt.

Zum Beweise des eben Gesagten möchte ich Ihnen für heute nur zwei neuerdings von mir operirte Patienten, die dann in gleicher Weise den Rachenobturator erhielten und den Sprachunterricht genossen, vorführen. Ich habe gerade diese beiden Fälle ausgewählt, weil dieselben überdies noch manches Neue lehren, was für die Behandlung der Gaumenspalten von Interesse sein dürfte.

Der erste Fall zunächst zeigt nebenbei, dass — was bisher nur durch einen von mir im Januar 1882 der Berliner medicinischen Gesellschaft demonstrirten Fall erwiesen war — die gleichen Erfolge wie bei Erwachsenen auch schon bei Kindern durch die

*) Mein Rachenobturator wird vielfach als „Schiltsky'scher Gaumenobturator" bezeichnet. Diese Bezeichnung ist indess eine zwiefach unrichtige. Einmal würde der Name „Gaumenobturator" eine ganz irrthümliche Vorstellung von der Bedeutung des zwischen dem geheilten Gaumensegel und der hinteren Rachenwand liegenden prothetischen Apparates erwecken, und zweitens hat Herr Schiltsky, der nur die schon längst vor ihm auf meinen Anlass von Herrn Süersen unternommenen Bemühungen bei meiner Patientin wieder aufgenommen hat, an meiner Idee des Rachenobturators nicht den allergeringsten Antheil. Damit bleibt Herrn Schiltsky das Verdienst, welches ich stets mit Freude hervorgehoben habe und hervorheben werde, durch überaus sorgfältige Technik und zweckmässige Wahl des Materials meine Idee verwirklicht zu haben, natürlich unbenommen.

Combination der Operation, des weichen Rachenobturators und des Sprachunterrichts, erreicht werden können.

Die 10jährige Lehrerstochter Käthe Streblow aus Düsseldorf, die Sie hier sehen, wurde mir von Herrn Prof. B. Fränkel im September v. J. wegen angeborener Medianspalte des weichen Gaumens und — mit Ausnahme des Alveolarfortsatzes — auch des harten Gaumens zur Operation überwiesen.

Da es in diesem Falle des Herrn Collegen Fränkel und meine Absicht war, zu erproben, ob man von der Cocainwirkung einen Vortheil für die Operation der Gaumenspalte ziehen könne, so begann ich die Operation ohne Narcose bei aufrechter Haltung der Patientin, nachdem mehrere Minuten hindurch das ganze Operationsgebiet mit einer 5procentigen Lösung von Cocainum muriaticum bepinselt worden war. In der That stellte es sich heraus, dass hiernach die Wundmachung der Spaltränder von der Patientin vertragen wurde, ohne dass Reflexbewegungen im Schlunde und ohne dass ein erheblicher Schmerz eintrat*). Indess schon bei Ausführung der Seitenschnitte versagte die Wirkung des Cocain, und vollends unzulänglich erwies sich dieselbe für die Ablösung des Involucrum palati duri vom Knochen. Die Ablösung wurde deshalb sehr bald, nachdem ich mit derselben begonnen hatte, unterbrochen; die Patientin wurde chloroformirt und die Vollendung der Operation geschah, wie ich es sonst immer gewohnt war, bei herabhängendem Kopfe der Patientin. Durch ausgiebige Verwendung der methodisch geübten temporären Compression, eines Verfahrens, auf das ich nachher ausführlicher zurückkommen werde, war es möglich, die Operation mit überaus geringfügigem Blutverlust zu vollführen. Die Vereinigung der Spalte gelang gleich durch die erste Operation fast in der ganzen Ausdehnung der Spalte. Nur eine ganz kleine Nachoperation am Velum musste noch im November ausgeführt werden. Anfangs December wurde der Rachenobturator angefertigt, und von da ab hat Herr Gutzmann der Patientin Sprachunterricht ertheilt**).

Ich lasse die Patientin zunächst ein kleines Gedicht hersagen und dann in ungebundener Sprache eine kleine Geschichte erzählen. Sie überzeugen sich davon, dass die Sprache an Reinheit nichts zu wünschen übrig lässt. Es ist, wenn man das Kind hört, gänzlich unmöglich, zu vermuthen, dass dasselbe jemals eine Gaumenspalte gehabt hat, und dass man noch vor einem halben Jahre, wenn dasselbe sprach, kaum ein einziges seiner Worte ordentlich verstehen konnte. Dazu kommt in diesem Falle noch, dass das Kind ein überaus angenehmes und wohlklingendes Organ hat, so

*) Vgl. die Bemerkunen des Herrn Fränkel hierüber in den Verhandl. d. Berl. med. Gesellsch Berl. klin. Wochenschr. 1885. S. 77.

**) Genaueres über den Sprachunterricht in diesem und dem nächsten Falle werde ich weiter unten mittheilen (s. S. 411).

dass man es geradezu ein Vergnügen nennen kann, sie ihre Verschen hersagen zu hören.

Lasse ich das Kind den Obturator herausnehmen und dann wieder sprechen, so klingt natürlich die Sprache viel schlechter, als vorher, aber doch auch andererseits unvergleichlich viel besser, als vor der Operation. In der That macht das Kind auch beim Sprechen ohne Obturator täglich weitere Fortschritte, und es steht zu erwarten, dass dasselbe später einmal den Obturator gänzlich entbehren können wird.

Noch auf einen anderen Umstand muss ich Sie bei unserer kleinen Patientin aufmerksam machen. Derselbe schöne Erfolg, wie für die Sprache, tritt auch für den Gesang ein. Für Patienten mit musikalischem Gehör ist das natürlich ein unschätzbarer Gewinn. Unsere kleine Patientin braucht sich, da der Sprachlehrer sie zugleich im Singen gut eingeübt hat, nicht zu scheuen, ihre Stimme hier vor Ihnen hören zu lassen. Während, wie Sie wissen, Patienten mit offener Gaumenspalte keinen einzigen reinen Ton zu singen vermögen, klingt das Liedchen, das uns die Kleine vorsingt, in der That sehr schön. Wenn somit die Patientin durch ihre jetzt normale Sprache, so zu sagen, der Gesellschaft wiedergegeben ist, so wird sie, da ihre Einsicht bereits so weit gereift ist, auch die ihr bisher versagt gewesene Freude, am Gesangunterricht in ihrer Schulklasse Theil nehmen zu können, gewiss nicht für etwas Geringes anschlagen.

Ich füge schliesslich hinzu, dass die psychische Veränderung, die mit der kleinen Patientin vor sich gegangen ist, hier, wie in allen analogen Fällen eine ausserordentlich auffällige gewesen ist. Vor der Operation war das Kind scheu, ängstlich und linkisch. In wenigen Monaten ist sie ein dreistes, munteres, ja, wie ich höre, übermüthiges Kind geworden. Sie haben das auch schon aus ihrer Art, hier ohne alle Furcht vor Ihnen laut zu declamiren und zu singen, entnehmen können. Diese psychische Umwandlung wird gewiss zum Theil schon allein durch den Umstand, dass Pat. jetzt gut sprechen und auch etwas singen kann, bedingt worden sein. Aber noch viel mehr ist sie, wie ich glaube, dadurch veranlasst, dass die Kleine zugleich auch noch weiss, dass ihre Gaumenspalte vereinigt ist. Hauptsächlich das macht sie, wie mir scheint, so stolz und froh, dass sie jetzt einen ebensolchen Gaumen

hat, wie ihre Mitschülerinnen, und dass sie den letzteren dreist ihren geöffneten Mund zeigen darf, ohne sich dem Spotte und den Neckereien derselben auszusetzen.

Der zweite Krankheitsfall, m. H., den ich Ihnen vorführen wollte, betrifft den 23jährigen, mit rechtsseitiger totaler Lippen- und Gaumspalte geborenen Cigarrenarbeiter Bernhard Feuerstein.

Die Lippenspalte war in früher Kindheit operirt worden; aber Lippen und Nase waren, wie meistens in solchen Fällen, überaus hässlich geblieben. Die Oberlippe war an der Spaltstelle viel zu kurz und entbehrte hier fast ganz des rothen Lippensaumes. Der rechte Nasenflügel war ganz nach aussen gegen die Wange verlagert und man sah weit in die in der hässlichsten Weise zu Tage tretende Nasenhöhle hinein. Die Unterlippe stand zugleich enorm weit vor der Oberlippe vor.

Die vollkommene Vereinigung der ganzen Gaumenspalte, die bis dicht an die Schneidezähne nach vorn reichte, gelang mir durch zwei in der Narcose bei herabhängendem Kopf vorgenommene Operationen, von denen ich die zweite wieder unter ausgiebiger Verwendung der temporären Wundcompression mit überaus geringfügigem Blutverlust vollführt habe.

Ausser der Gaumenoperation habe ich noch bei dem Patienten, ebenso, wie in fast allen anderen analogen Fällen, drei Gesichtsoperationen vorgenommen, und zwar geschah dies nicht bloss aus cosmetischen Gründen, sondern auch — und darum betone ich es ganz besonders — der Sprachverbesserung wegen. Die erste dieser Operationen war wieder die Oberlippenformirung und Lippensaumverziehung zur Herstellung einer langen, überall mit einem gehörig breiten Lippensaum versehenen und durch ein in der Mittellinie eigens geformtes dem normalen ähnliches Bürzelchen symmetrisch gemachten Oberlippe. Die zweite Operation bestand in der Transplantation des Nasenflügels, den ich von seiner Nachbarschaft abtrennte, und an dem wundgemachten inneren Nasenlochrande annähte, nach der Mittellinie hin, behufs Erzeugung eines normal geformten Nasenloches. Endlich bestand die dritte dieser Operationen in der Excision eines ca. 2 Ctm. breiten Keiles aus der Unterlippe, welche den Zweck hatte, die Lippen gehörig einander gegenüber zu stellen.

Das Gesicht des Patienten hat durch diese Operationen schon jetzt ein gänzlich zum Vortheil verändertes Aussehen bekommen, und dies wird noch viel mehr der Fall sein, wenn ich, wie ich es in diesem Falle beabsichtige, noch eine ganz kleine Keilexision aus dem gesunden Nasenloch vorgenommen haben werde, durch welche die beiden Nasenlöcher eine vollkommen gleiche Grösse und symmetrische Stellung erhalten werden.

Ausser zur Gesichtsverschönerung trugen aber, wie bereits angedeutet, hier und in den übrigen Fällen die betreffenden Operationen auch noch sehr viel zur Verbesserung des Timbre und der Resonanz

der Sprache und namentlich zur Verbesserung des Aussprechens der Lippenbuchstaben bei*).

Die Reinheit der Sprache des Patienten, nachdem derselbe den Rachenobturator bekommen und drei Monate hindurch den Sprachunterricht genossen hat, ist bis jetzt noch nicht eine so vollkommene, wie bei der ersten von mir vorgestellten Patientin, und es wird noch weiterer Uebung bedürfen, bis ein ganz ebenso schönes Resultat erzielt sein wird. Auch hat dieser Patient von Natur weder ein so angenehm klingendes Organ, wie die erste Patientin, noch auch musikalisches Gehör und Befähigung zum Singen. Aber die Verständlichkeit der Sprache und die Sicherheit des Aussprechens ohne alle Verziehung der Muskeln des Gesichts lassen, wovon Sie sich bei seiner Gedichtsdeclamation und seinem Erzählen in ungebundener Sprache überzeugen, auch hier nichts mehr zu wünschen übrig.

Ich bemerke schliesslich, dass auch dieser Patient bereits jetzt ohne Obturator ziemlich gut zu sprechen vermag, und dass er auch hierin täglich weitere Fortschritte macht.

M. H.! Während der letzten beiden Jahrzehnte hat bezüglich der Frage von der Behandlung der angeborenen Gaumenspalten die allergrösseste Verschiedenheit der Anschauungen unter den Chirurgen obgewaltet.

Von der einen Seite wurde die blosse Operation ohne Prothese empfohlen, von der anderen umgekehrt die blosse Prothese ohne Operation, ja sogar, wie bereits erwähnt, zur Ermöglichung der Prothese die Wiederauftrennung des event. bereits vereinigt gewesenen Gaumens, und von dritter Seite die Combination der Operation mit der nachträglichen Passavant'schen Knopflochprothese. Ueberdies haben keineswegs alle Diejenigen, die für die blosse Operation ohne Prothese eintraten, ein und dasselbe Operationsverfahren empfohlen. Vielmehr wurden ausser der ursprünglichen Langenbeck'schen Operationsmethode noch mehrere andere, unter einander theilweise wieder sehr verschiedene Verfahren in Vorschlag gebracht, welche an die Stelle jener ursprünglichen Methode treten sollten, und zwar einmal die Schönborn'sche Staphyloplastik,

*) Vergl. die weiter unten (S. 411) folgenden Bemerkungen über den Sprachunterricht.

dann die Passavant'sche Gaumenschlundnaht, ferner die Küster'sche Velumverlängerung und endlich die Passavant'sche Combination der von Langenbeck'schen Methode mit nachträglicher operativer Verengerung des Raumes zwischen Velum und hinterer Rachenwand.

Der Grund für die Empfehlung so mannichfach verschiedener Behandlungsweisen lag in der bereits oben erwähnten Unsicherheit der Position, die wir bisher den Gaumenspaltenkranken gegenüber eingenommen haben.

So lange, als wir zu gewärtigen hatten, unseren glücklich operirten Kranken, bei welchen nachher der functionelle Erfolg ausblieb, das Wiederaufschneiden des Gaumens anrathen und ihnen damit eingestehen zu müssen, dass es für sie sehr viel besser gewesen wäre, wenn wir die Operation von vorn herein unterlassen hätten, war es sehr natürlich, dass man sich beständig nach immer wieder neuen Behandlungsmethoden der Gaumenspalten umsah.

Nun sind wir aber gegenwärtig, im directen Gegensatz zu unserer früheren Unsicherheit, durch die mittelst Combination des ursprünglichen Langenbeck'schen Verfahrens mit der Rachenprothese gewonnenen Erfahrungen vielmehr zu einer ausserordentlich sicheren und glücklichen Position den Gaumenspaltenkranken gegenüber gelangt.

Wie ich schon vor fünf Jahren auf Grund des damals erst in einem einzigen Falle von mir erzielten Erfolges annehmen zu dürfen glaubte, und wie ich es jetzt, Angesichts des einheitlichen Verlaufes sämmtlicher seit jener Zeit in der gleichen Weise behandelten Fälle mit viel grösserem Nachdruck betonen darf, so fällt für die Zukunft die Besorgniss, dass ein functioneller Misserfolg nach gelungener Operation eintreten könne, vollkommen fort.

Wir dürfen im Gegentheil dem Patienten, der sich unserer operativen Behandlung unterwerfen will, von vorn herein mit Sicherheit versprechen, dass nach geglückter Operation ein vollkommener functioneller Erfolg unter allen Umständen eintreten muss, und zwar günstigen Falles nach einiger Zeit ohne Rachenobturator, weniger günstigen Falles aber ganz ebenso sicher mit Hilfe des Rachenobturators.

Ja, wir dürfen auch noch das weitere Versprechen hinzufügen, dass dieser gute functionelle Erfolg mit Zuhülfenahme des Sprach-

unterrichts jedesmal schon nach wenigen Monaten eintreten muss.

Wir dürfen demgemäss also auch dem Patienten sagen, dass von einem späteren Wiederaufschneiden des Gaumens unter keinen Umständen die Rede wird sein können. Dem Patienten bleibt vielmehr für seine ganze spätere Lebenszeit das Bewusstsein gewährleistet, einen Gaumen zu besitzen, wie die anderen Menschen, ein Bewusstsein, auf dessen grosse Bedeutung für das Selbstgefühl und die psychische Entwickelung des Kranken ich schon früher mit ganz besonderem Nachdruck hingewiesen habe*).

Wie nun aber bisher in der Unsicherheit des Erfolges der früheren Behandlungsmethoden die Ursache für die so mannichfach verschiedene Behandlungsweise der Gaumenspalten gelegen hat, so dürfte fortan auf Grund der Sicherheit des Erfolges, welcher wir uns gegenwärtig erfreuen, sich ein allseitig übereinstimmendes Verhalten der Chirurgen bezüglich der Gaumenspaltenbehandlung anbahnen müssen.

Das ursprüngliche v. Langenbeck'sche Verfahren behält seinen Rang als die in jedem Gaumenspaltenfalle beste aller Operationsmethoden, und die Combination des Langenbeck'schen Verfahrens mit der nachträglichen zeitweiligen oder dauernden Rachenprothese, dasjenige Verfahren also, welches uns eben jene Sicherheit des Erfolges gewährt, erweist sich als die, wie ich glaube, fortan ganz allgemein zu verwendende Behandlungsmethode der angeborenen Gaumenspalten.

Das Verhältniss der operativen Chirurgie und das der Prothese zu den Gaumenspalten muss somit ein gegen dasjenige Verhältniss, welches bisher bestanden hat, fast direct umgekehrtes werden.

Wir sahen, dass bis ganz vor Kurzem die Prothese, unter Zustimmung vieler hochangesehener Chirurgen, im Begriffe stand, sich der Gaumenspalten als eines ausschliesslich ihr zufallenden Krankheitsgebietes zu bemächtigen, während im Gegensatze dazu der segensreichen operativen Vereinigung der Gaumenspalten die Gefahr drohte, ganz und gar aufgegeben zu werden.

In Zukunft werden die Gaumenspalten wieder in erster Reihe der operativen Chirurgie zugehören müssen,

*) Cf. J. Wolff, Zur Operation der angeborenen Gaumenspalte. v. Langenbeck's Archiv. Bd. XXV. S. 898.

und erst in zweiter Reihe der — überdies, wenn irgend möglich, nur vorübergehend zu verwendenden — Prothese.

M. H.! Zur nähern Begründung meiner Empfehlung der Combination des v. Langenbeck'schen Operationsverfahrens mit der Rachenprothese bleibt mir die Aufgabe übrig, die einzelnen vorhin kurz aufgezählten, in der neueren Zeit zur Verwendung gekommenen Behandlungsmethoden der angeborenen Gaumenspalten genauer zu betrachten, die mittelst jener Methoden erhaltenen Erfolge mit denjenigen zu vergleichen, die durch die Combination der Langenbeck'schen Operation mit der Rachenprothese erreicht werden, und dabei zu zeigen, dass keine jener Methoden eine auch nur annähernd ebenso grosse Sicherheit des Erfolges zu gewähren vermag, wie die letztgenannte Combination.

1) Die Gaumenprothese. Nach der Einlegung des Süersen'schen Obturators in die nicht operirte Spalte verbleibt dem Kranken das ihn psychisch niederdrückende Bewusstsein seiner fortbestehenden Invalidität. Schon allein um dieses Uebelstandes willen müsste der Gaumenobturator, selbst, wenn er wirklich jedesmal eine sehr gute Sprache zu Wege brächte, als ein nur überaus trauriger Nothbehelf angesehen werden.

Dazu kommt, dass der Süersen'sche Obturator den Patienten durch seine Schwere belästigt, und dass er zugleich durch seine Härte nicht nur eine Vergrösserung der Spalte, in die er eingeklemmt wird, bewirkt, sondern auch die Spaltränder reizt, und demgemäss leicht schmerzhaft, geschwürig und unsauber macht.

Endlich drittens aber erweist es sich als schlimmster aller Uebelstände, dass der eine Mitwirkung der Muskeln des Gaumensegels beim Sprechen nicht ermöglichende Gaumenobturator schon dieser seiner Natur nach von vorn herein nur sehr Unvollkommenes in Bezug auf die Sprache zu leisten vermag.

Süersen gebührt das Verdienst, zuerst das richtige Princip, welches bei jeder prothetischen Behandlung angeborener Gaumenspalten zur Geltung kommen muss, festgestellt zu haben*).

Man hatte ursprünglich und zwar schon zu Ambrois Paré's Zeiten gemeint, sich, wie bei erworbenen Defecten des harten Gaumens, mit einem blossen Zustopfen der Spalte begnügen zu müssen. — Später sah man ein,

*) W. Süersen (sen.), Ueber Gaumendefecte. Sep.-Abdr. aus dem von Baume herausgegebenen „Lehrbuch der Zahnheilkunde". Berlin 1877. S. 9.

dass es von Vortheil sein müsse, wenn der Obturator den Muskeln der Gaumensegelhälften eine gewisse Mitwirkung beim Sprechen gestattet. Aber man suchte eine solche Mitwirkung in unzulänglicher Weise durch Einlegung eines aus einem Stück weichen Kautschucks bestehenden Kingsley'schen Obturators zu erreichen, von dem man glaubte, dass er durch die Muskeln der Gaumensegelhälften emporgehoben werden könne.*) — Endlich machte sich auch mehrfach die Ansicht geltend, dass durch den Obturator zugleich ein besonderer Resonanzboden für die Sprache hergestellt werden müsse, und man fertigte zu diesem Zweck harte und innen hohle, kastenförmige Obturatoren an**).

Allen diesen, auf ganz oder theilweise irrthümlichen physiologischen Anschauungen beruhenden Versuchen gegenüber zeigte Süersen, dass es bei Anfertigung eines Obturators einzig und allein auf Herstellung einer der normalen möglichst ähnlich wirkenden, den Zutritt des Exspirationsstromes vom Mundschlunde zum Nasenschlunde bald gestattenden, bald abwehrenden Gaumenklappe ankomme.

Süersen benutzte bekanntlich zur Erzeugung einer solchen Klappe den beim normalen Klappenschluss auf der hinteren Rachenwand entstehenden, von Passavant zuerst beschriebenen***) Wulst des Musc. constrictor pharyngis sup. Er liess zwischen dem Obturator und der hinteren Rachenwand eine schmale Lücke, die nur bei ruhigem Athmen offen blieb, bei Erhebung des ca. 4 Mm. hohen Constrictorwulstes aber sich schloss. In der That wurden auf solche Weise Erfolge erzielt, die in Anbetracht der geringeren Ansprüche, die man früher stellen zu müssen glaubte, vielfach sehr befriedigten.

Nun ergiebt sich aber aus dem Umstande, dass Süersen's Princip ein ohne Zweifel richtiges ist, auch zugleich die grosse Mangelhaftigkeit des Süersen'schen Gaumenobturators. Denn es geschieht durch diesen Obturator dem Princip der Erzeugung einer Gaumenklappe nur in sehr unvollkommener Weise Genüge.

Die Arbeiten von Dzondi, Bidder, Brücke, Czermak, Passavant, Lucae u. A. haben gezeigt, dass die Action der Gaumenklappe keineswegs mit dem einfachen Oeffnen derselben beim Aussprechen der Resonanten M, N, Ng und mit dem einfachen Schliessen beim Aussprechen der übrigen Consonanten resp. der Vocale erschöpft ist. Es kommt vielmehr ein für verschiedene Buchstaben und Töne, ja auch für verschiedene Tonstärken verschieden weites Oeffnen resp. verschieden breites und festes und verschieden lange andauerndes Schliessen zu Stande. Ja, es existirt vermuthlich für jeden einzelnen Buchstaben, selbst für die Consonanten der beiden vorderen Articulationsreihen, eine ganz besondere Nüance der Klappengestalt. Liesse

*) cf. Kingsley, Ueber alte und neue Obturatoren. Correspondenzblatt für Zahnärzte. Bd. VII. 1878; cf. auch Schiltsky, Ueber neue weiche Obturatoren. Berlin 1881. S. 10; Süersen, l. c. p. 10.

**) cf. Sauerbier, Ueber die Anfertigung eines Obturators mit Resonanzboden etc. „Zahnarzt". 1867. Heft 8; cf. auch Süersen, l. c. p. 8.

***) G. Passavant, Ueber die Verschliessung des Schlundes beim Sprechen. Frankfurt a. M. 1863. S. 18.

sich die jedesmal verschiedene Klappengestalt graphisch darstellen, wie es nach dem Vorgange Gentzen's neuerdings wieder v. Vogel*) an der rotirenden Trommel des Ludwig'schen Kymographen wenigstens für einen Bestandtheil dieser Klappe, und zwar für den verschiedenen Hochstand und Spannungsgrad des Velum, nicht ohne Erfolg versucht hat, so müsste dadurch eine besondere Schrift entstehen, die für den Kundigen ebenso lesbar wäre, wie es für den Telegraphisten seine Striche und Punkte sind, und die überdies auch noch ihre besonderen Zeichen für das Schlucken, Lachen, Gähnen, Räuspern und dgl. haben würde.

An der Action dieses wunderbar beweglichen Klappenapparates hat nun aber offenbar der Constrictorwulst, wenn auch einen nicht unwesentlichen, so doch keineswegs den hauptsächlichsten Antheil. Vielmehr fällt die bei weitem wichtigere Rolle dem feinen, tausendfache Nuancen gestattenden Spiel der Gaumensegelmuskeln zu.

Will man also eine der normalen einigermaassen ähnlich wirkende Klappe herstellen, so kann dies unmöglich durch einen rohen, unbeweglich fixirten und in seiner Gestalt unveränderlichen Kloss geschehen, der, wie der Süersen'sche zwischen die unvereinigten, noch mehr, als schon von Natur zur Seite gedrängten und dadurch jeder Fähigkeit zur Mitwirkung beraubten Gaumensegelhälften hineingepresst wird.

Vielmehr ist es offenbar, dass eine der Norm einigermaassen entsprechende Klappe ganz andere Bedingungen erfordert.

Es müssen die Velumhälften operativ vereinigt und die Velummuskeln dadurch in den Stand gesetzt sein, das Gaumensegel wieder gehörig zu heben und zu spannen. Ferner muss der Obturator federnd beweglich mittelst eines langen Isthmus an den Zähnen befestigt sein; er muss zugleich in seiner Form mannigfach veränderlich, also comprimirbar, leicht, weich, elastisch und innen hohl sein. Er muss endlich so zwischen Velum und hinterer Rachenwand zu liegen kommen, dass von vorn her das gehobene und gespannte Velum und von hinten her der Constrictorwulst sich unmittelbar an ihn anlegen und dass auf solche Weise der zu weite Raum zwischen Velum und Rachenwand je nach Bedarf bald mehr bald weniger verkleinert werden kann. Kurz, es müssen eben alle diejenigen Bedingungen vorhanden sein, die nur durch die Rachenprothese, nicht aber durch Gaumenprothese erfüllt werden können.

2) Die Knopflochprothese. Eben so wenig Berechtigung, wie der Süersen'schen Gaumenprothese, gebührt für die Zukunft dem zweiten der an Stelle der ursprünglichen von Langenbeck'schen Methode empfohlenen Verfahren, nämlich der Passavant'schen Knopflochprothese nach glücklich ausgeführter Uranoplastik und Staphylorrhaphie**), und zwar aus folgenden Gründen:

*) cf. v. Vogel, Beobachtungen am Schlunde eines mit vollständigem Defect der Nase behafteten Individuums. Inaug.-Dissert. Dorpat 1881.

**) Vergl. Verhandlungen der Deutschen Gesellsch. für Chirurgie. 1878. I. S. 136.

Einmal muss zur Erzeugung des Knopfloches und behufs Einlegung des Knopfes zunächst wieder der glücklich vereinigte Gaumen aufgeschnitten werden, wenn auch nicht der Länge, so doch der Quere nach. Es ist also eine Procedur nöthig, zu der sich der Arzt nur ungern, der Patient häufig gar nicht entschliessen wird. Zweitens liesse sich zwar die besondere Gefahr, die durch ein etwaiges Herausfallen des Knopfes entstehen könnte, dadurch beseitigen, dass man den Knopf, ebenso wie den Rachenobturator, mittelst eines Isthmus vorn an den Zähnen fixirte. Aber es würde dabei doch immer noch die ohne Zweifel sehr grosse Schwierigkeit des Einlegens und sicheren Fixirens des Knopfes bestehen bleiben. Hierzu kommt drittens der Uebelstand, dass der Knopf ja überhaupt nur dann etwas nützen kann, wenn das Gaumensegel lediglich zu kurz ist. Ist dasselbe wie gewöhnlich zugleich zu straff und zu weit von der hinteren Rachenwand entfernt, so wird der Knopf keinen Vortheil gewähren.

Passavant fand zwar, dass unmittelbar nach Ausführung des Querschnitts, wenn dieser Querschnitt sehr lang war, das Velum sich mittelst des Fingers ziemlich leicht gegen die hintere Rachenwand andrängen liess. Indess ist doch diese passive Mobilisirung offenbar nur möglich in den leichteren Fällen, in welchen der Minimalabstand des Velum von der hinteren Rachenwand weniger als 1 Ctm. beträgt. Ueberdies ist mit der passiven Mobilisirung noch keineswegs immer die entsprechende active Bewegung des Velum gesichert, und wenn letztere wirklich einmal anfänglich vorhanden wäre, so würde immer noch die Befürchtung bestehen bleiben, dass sie später durch die Narbencontraction bei der nicht ganz zu hindernden Heilung des Querschnittes wieder verschwindet. Das Verfahren ist also zum mindesten ein sehr unsicheres.*)

Wir kommen nunmehr zu denjenigen Behandlungsmethoden, durch welche man ohne jede Prothese, aber durch gewisse Abänderungen des ursprünglichen von Langenbeck'schen Operationsverfahrens zu einem guten functionellen Resultate zu gelangen strebte.

---

*) Vergl. meine Bemerkungen über den Passavant'schen Knopf in den Verhandlungen der Berliner med. Gesellschaft, Sitzung vom 18. Januar 1882. Berliner klin. Wochenschrift. 1882. S. 173.

3) Die Staphyloplastik*). Die von Herrn Trendelenburg geistvoll ersonnene Staphyloplastik ist bekanntlich zuerst von Herrn Schönborn ausgeführt worden. Dieselbe war, so lange als die Gefahr drohte, die Gaumenspalten gänzlich der Prothese überlassen zu müssen, ein durchaus gerechtfertigtes, aber freilich nicht ausreichendes Aushülfemittel gegen jene Gefahr.

Man darf gewiss von vornherein annehmen, dass nach gelungener Staphyloplastik im Allgemeinen etwas häufiger günstige functionelle Erfolge eintreten werden, als nach der einfachen Uranoplastik und Staphylorrhaphie.

In der That hören wir ja auch von Herrn Schönborn**), der auf diese Operation besser als irgend ein Anderer eingeübt ist, dass, obwohl Herr König***), Herr Lossen †) und ich††) keine sonderlich guten Erfahrungen mit der Staphyloplastik gemacht haben, er doch selber bessere Erfahrungen aufzuweisen hat, und dass einzelne seiner Operirten zu einer vollkommen guten Sprache gelangt sind.

Aber die Staphyloplastik würde doch offenbar nur dann mit der Rachenprothese nach einfacher Uranoplastik und Staphylorrhaphie concurriren können, wenn sie mit derselben eine gleich grosse Sicherheit des in einem jeden Falle schnell eintretenden vollkommenen functionellen Erfolges gewährte. Dass aber eine solche Sicherheit bei der Staphyloplastik existirt, das muss, wie ich glaube, durchaus bezweifelt werden.

Durch den von der hinteren Rachenwand entnommenen Lappen wird zwar jedesmal der zu weite Raum zwischen Velum und hinterer Rachenwand verkleinert. Keineswegs aber geschieht dadurch eine Vermehrung desjenigen Materials, welches nachher beim Klappenschluss eine eigene Action im Sinne des Gaumensegels zu entfalten vermag. Das von der hinteren Rachenwand entnommene Material ist vielmehr höchstens dem leblosen Material gleichwerthig, welches auch durch den Rachenobturator herbeigebracht wird. Ja, der Rachenwandlappen hemmt eher die Thätigkeit des Velum, als

*) cf. Verhandl. der Deutschen Gesellsch. für Chirurgie. 1875. I. S. 84; II. S. 235.

**) Vergl. die Discussion über den vorliegenden Vortrag in den Verhandlungen des XIV. Chirurgen Congresses.

***) c. l.

†) Verhandl. der Deutschen Gesellsch. für Chirurgie. 1878. I. S. 148.

††) Siehe meinen Vortrag über das Operiren bei herabhängendem Kopfe des Kranken. von Volkmann's Sammlung klin. Vorträge. No. 147. S. 1272.

dass er sie fördert. Denn ein an der hinteren Rachenwand fixirtes Velum setzt offenbar einer der normalen analogen Wirkung der Levatores und Tensores veli palatini einen sehr erheblichen Widerstand entgegen.

Es ist mithin auch dieses Verfahren unsicher. Es wird bei demselben innerhalb ziemlich weiter Grenzen vom Zufall abhängig bleiben, ob man Lage und Länge des Rachenwandlappens gerade so trifft, wie es für das feine und vielfältige Spiel der Gaumenklappe erforderlich ist, und selbst in diesem glücklichen Falle wird es immer noch eines überaus langwierigen Sprachunterrichts für die Erzielung eines ordentlichen Schlusses der Klappe bedürfen.

Tritt, wie dies sicherlich in der Mehrzahl der Fälle geschieht, dieser glückliche Zufall nicht ein, so gerathen wir wieder in die allergrösseste Verlegenheit.

Es ist, wenn einmal die Staphyloplastik ausgeführt worden ist, nachher keine Prothese möglich. Von einem Vortheil also, wie ihn nach dem von Langenbeck'schen Verfahren der Rachenobturator gewährt, dass man nämlich täglich und so lange an dem letzteren kleine Aenderungen treffen kann, bis endlich die Gaumenklappe gehörig schliesst, kann nach geschehener Staphyloplastik keine Rede sein; ja, es ist nach letzterer überhaupt nicht die allergeringste Aenderung der Verhältnisse mehr möglich. Wir stehen dann also wieder vor der Nothwendigkeit, auf deren Vermeidung es uns gerade ankommt, das eigene Werk zu zerstören, nur um die Prothese zu ermöglichen.

Endlich muss noch erwähnt werden, dass auch wieder bei der Werthschätzung der Staphyloplastik das psychische Moment nicht ganz wird ausser Betracht bleiben dürfen. Die Staphyloplastik erzeugt eine abnorme anatomische Gestalt des Gaumens. Intelligentere Patienten aber werden sich, wenn sie nur auf Kosten einer abnormen Gaumengestalt zu einer normalen Sprache gelangen, sehr viel weniger glücklich fühlen, als wenn wir ihnen einen normal geformten Gaumen verschaffen, und wenn sie sich dann nur noch in die Nothwendigkeit versetzt sehen, einen Rachenobturator zu tragen. Denn letzterer belästigt sie nicht mehr, als ein künstliches Zahngebiss, wie es unzählige Menschen tragen, und sie sehen deshalb den Obturator auch nicht für etwas viel Schlimmeres an, als ein solches Gebiss.

4) Die Gaumenschlundnaht vor Vereinigung der Spaltränder. Von der gleichen Idee ausgehend, wie Trendelenburg und Schönborn, und ebenfalls in sehr sinnreicher Weise suchte Passavant durch Anheftung des unteren Velumrandes an der hinteren Rachenwand vor Vereinigung der Spaltränder den zu weiten Raum zwischen Velum und hinterer Rachenwand zu verkleinern.*)

Passavant's Verfahren hat indess sämmtliche Nachtheile der Staphyloplastik mit dieser gemein. Es setzt, wie die Staphyloplastik, abnorme anatomische Verhältnisse; es hemmt die Thätigkeit des Velum durch Fixation desselben, und es macht im Falle des ausbleibenden functionellen Erfolges die spätere Verwendung der Rachenprothese unmöglich. Dazu kommt, dass, während die Staphyloplastik nach der Mittheilung des Herrn Schönborn doch wenigstens in einzelnen Fällen gute Erfolge aufzuweisen hat, in keinem einzigen der Fälle, in welchen Passavant sein Verfahren verwandte, der gewünschte Erfolg eingetreten ist. Jedesmal entstand „durch das allmälige Anwachsen der Weichtheile an das knöcherne Gaumengewölbe ein so mächtiger Zug nach vorn, dass die kleine offen gelassene Lücke zwischen hinterer Schlundwand und Gaumensegel sich vergrösserte, und ein näselnder Ton beim Sprechen die Folge davon war."

5) Die Gaumensegelverlängerung. Herr Küster hat bei der Staphylorrhaphie das Gaumensegel zu verlängern und dadurch einen Vortheil für den functionellen Erfolg zu erzielen gesucht. Er entnahm bei der Operation von jedem Spaltrande nahe der betr. Uvulahälfte einen Lappen und vereinigte die beiden nach unten geklappten Lappen mit einander. Dadurch entstand eine Art neuer Uvula, neben welcher die beiden ursprünglichen Uvulahälften wie zwei seitliche accessorische Uvulen bestehen blieben.**)

Durch dieses Verfahren wird in der That die mittlere Partie des Gaumensegels um so viel verlängert, als die Länge der neugebildeten Uvula beträgt. Indess ist es unmöglich, das Velum zugleich zu verlängern und zu verbreitern. Was bei dem Verfahren des Herrn Küster wie eine Verbreiterung aussieht, nämlich das seitliche Vorstehen

*) Vergl. Verhandlungen der Deutschen Gesellschaft für Chirurgie. 1878. II. S. 133.

**) Vergl. Verhandl. der Berliner med. Gesellsch., Sitzung vom 18. Januar 1882. I. S. 37; Berliner klin. Wochenschr. 1882. S. 172.

der beiden Uvulahälften, das ist eine Verbreiterung, die eben nur die Uvula, und nicht die eigentliche Velumsubstanz betrifft, und die deshalb auch für den Klappenschluss nicht in Betracht kommt. Es ist vielmehr offenbar, dass das Velum selbst um eben so viel schmaler werden muss, als es an Länge gewinnt. Ein schmaleres Velum aber ist zugleich straffer und erreicht schwerer als ein breiteres den Constrictorwulst. Die Rachenprothese wird mithin nach der Küster'schen Velumverlängerung ebenso wenig entbehrlich, wie nach dem einfachen von Langenbeck'schen Verfahren*). — In der That ist auch in den beiden Fällen, in welchen Herr Küster sein Verfahren verwendet hat, die Sprache der Patienten näselnd geblieben.

6) Die Nachoperationen nach gelungener Uranoplastik und Staphylorrhaphie. Herr Passavant hat eine grössere Reihe von Nachoperationen erprobt, durch welche nach glücklich gelungener Vereinigung der Gaumenspalte der Raum zwischen Velum und hinterer Rachenwand verengt werden sollte. Solche Nachoperationen waren die nachträgliche Gaumenschlundnaht**), ferner die Verschiebung der abgelösten Weichtheile des harten Gaumens nach hinten***), alsdann die Bildung eines stehen bleibenden hohen Wulstes an der hinteren Rachenwand†) und endlich die temporäre Vernähung des Raumes zwischen Velum und hinterer Rachenwand.††)

Es lässt sich im Princip gegen solche Versuche der Verkleinerung des Raumes zwischen Velum und hinterer Rachenwand gewiss nichts einwenden. Nur muss man fürchten, dass es in praxi bei solchen Versuchen schliesslich auf ein nutzloses Experimentiren hinausläuft, bei welchem der Arzt und der Kranke die Geduld verliert. Thatsächlich liegen bis jetzt Erfahrungen über günstige Erfolge solcher Nachoperationen nicht vor. Vielmehr fand Passa-

*) Wir werden weiter unten sehen, dass eine auf Kosten der Breite des Velums geschehende Verlängerung desselben — wie ich eine solche durch ein anderes Verfahren, als Herr Küster, zu erzielen suche — insofern von Vortheil sein kann, als dadurch unter Umständen dem Raume zwischen Velum und hinterer Rachenwand eine für die Rachenprothese günstigere Lage gegeben wird. Dieser Vortheil ist aber ein ganz anderer, als der von Herrn Küster intendirte.

**) cf. Passavant, Ueber die Beseitigung der näselnden Sprache bei angeborenen Gaumenspalten. Archiv für klin. Chirurgie. Bd. VI. 1865. S. 343.

***) e. l. p. 348.

†) Verhandl. der Deutschen Gesellsch. für Chirurgie. 1878. II. S. 134.

††) e. l. p. 132.

vant gerade in der Erfolglosigkeit seiner betr. Versuche die Veranlassung zur Empfehlung seiner Knopflochprothese.

M. H.! Die Betrachtung der an Stelle der ursprünglichen von Langenbeck'schen Uranoplastik und Staphylorrhaphie bisher empfohlenen Operationsverfahren hat somit ergeben, dass keines dieser Verfahren wirkliche oder wesentlich in Betracht kommende Vorzüge vor jener ursprünglichen Methode aufzuweisen hat. Ja, wir dürfen gleich hinzufügen, dass auch in Zukunft kein Verfahren wird gefunden werden können, welches geeignet wäre, dem ursprünglichen von Langenbeck'schen den Rang streitig zu machen.

Es ist Passavant's Verdienst, gezeigt zu haben*), dass die functionellen Misserfolge nur in untergeordneter Weise durch Mängel der Operation oder Nachbehandlung bedingt sind, und dass auch die in einzelnen Fällen mangelnde Intelligenz und Energie der Patienten nur verhältnissmässig wenig in Betracht kommt. Der functionelle Misserfolg wird vielmehr im Wesentlichen dadurch bedingt, dass dasjenige Material, welches geeignet ist, für eine active Thätigkeit bei der Bildung der Gaumenklappe zur Verwendung zu kommen, jedesmal sehr knapp und in den allermeisten Fällen absolut zu knapp ist. Kein Operationsverfahren wird jemals diese Knappheit des Materials beseitigen können. Das durch unsere Operation hergestellte Gaumensegel wird immer zu kurz und zu straff sein, um sich sofort oder überhaupt irgend einmal der hinteren Rachenwand anzulegen, und die Zuhülfenahme der Rachenprothese wird daher niemals ganz entbehrlich werden.

Wenn nun aber die anderen Operationsverfahren ebenso wenig wie das von Langenbeck'sche über die Knappheit des Materials hinweghelfen können, dann ist es offenbar das Beste, bei dem von Langenbeck'schen Verfahren zu verbleiben. Denn einmal verwendet dies Verfahren das für die Gaumenbildung vorhandene Material in der der Norm ähnlichsten und daher in der denkbar besten Weise, und zweitens gestattet dies Verfahren — was sich nach unseren Betrachtungen als ein besonders wichtiger Umstand erweist — eine stets bequeme

*) Archiv für klin. Chirurgie. Bd. VI. S. 338; Arch. für Heilkunde Bd. III. 1862. S. 319.

Verwendung der nachträglich erforderlich werdenden Rachenprothese.

Die einzige Modification des von Langenbeck'schen Verfahrens, die mir in den Fällen von ganz besonders grosser Kürze des Gaumensegels statthaft und vortheilhaft zu sein scheint, ist die auf Kosten der Breite des Velum vorzunehmende Verlängerung desselben. Eine solche Verlängerung soll, wie bereits oben angedeutet wurde, nicht den unerfüllbaren Zweck haben, die Rachenprothese entbehrlich zu machen; sie soll vielmehr nur dem Raume zwischen Velum und hinterer Rachenwand eine für die Rachenprothese vortheilhaftere Gestalt geben.

Man sieht leicht ein, dass es bei nachträglicher Verwendung des Rachenobturators gar nicht darauf ankommt, ob das Velum etwas verschmälert und seine Annäherungsfähigkeit an die hintere Rachenwand dadurch etwas verringert wird. Denn der Raum bis zur hinteren Rachenwand wird ja durch den Obturator ausgefüllt, und es ist gleichgültig, ob letzterer in der Richtung von vorn nach hinten etwas dicker oder dünner ist. Dagegen ist es stets sehr wichtig, ein möglichst langes Velum zu gewinnen, welches sich mit einer recht grossen Fläche gegen den Obturator nach hinten zu legen und beim Klappenschluss denselben recht kräftig gegen die hintere Rachenwand zu drücken vermag.

Ich bin deshalb in mehreren Gaumenspaltenfällen mit ausnehmend kurzem Velum behufs einer Verlängerung desselben folgendermaassen verfahren: Ich entfernte jederseits die Uvulahälften und vereinigte die Gaumensegelhälften noch bis über die Grenze der Uvula hinaus etwa 1 Ctm. weiter nach abwärts, so zwar, dass, nach gehöriger Entspannung durch Seitenschnitte, jederseits noch ein Stück der medialen Partie des unteren Velumrandes wund gemacht, nach innen gekehrt und hier mit der analogen Partie der entgegengesetzten Seite vereinigt wurde.

In derselben Weise bin ich vor Kurzem auch in einem Falle von erworbenem Gaumensegeldefect verfahren, und ich theile hier in Kürze diesen Fall mit, weil er ganz besonders dazu geeignet ist, die grosse Bedeutung für die Klappenbildung zu illustriren, welche, wenn auch die Rachenprothese dadurch nicht entbehrlich wird, doch einer auf Kosten der Breite des Velum geschehenden Verlängerung desselben unter Umständen zukommen kann.

Der Gymnasiallehrer F. aus K. (ebenfalls durch Herrn Prof. B. Fränkel mir überwiesen), hatte durch Lues die ganze untere Hälfte des Velum eingebüsst. Der untere Rand des Velum bildete eine gleichmässige Bogenlinie mit nach unten sehender Concavität. Ich führte in der soeben beschriebenen Weise die Wundmachung der mittleren Partie des unteren Velumrandes und die Entspannung durch Seitenschnitte aus und vereinigte alsdann die rechte Hälfte der wundgemachten Partie mit der linken. Es wurde dadurch ein in der Mittellinie um reichlich 1 Ctm. längeres, zugleich aber entsprechend schmäleres und stafferes Velum erzielt.

Nach den eigenen sorgsamen Aufzeichnungen des Pat. bewirkte diese Operation, dass die weicheren Zischlaute s, sch, ss, die vorher im Anlaute fast unhörbar gewesen waren, normal wurden, während die härteren Zischlaute c, z an Deutlichkeit gewannen. Die Gaumenlaute k und g, die ganz gefehlt und wie j und ch geklungen hatten, und j und ch, die nur in der Mitte und am Ende der Worte deutlich hörbar gewesen waren, wurden, bis auf das im Anlaut auszusprechende g, normal. Von den Lippenlauten, die durch die Krankheit fast ganz verloren gegangen waren, wurden f und v vollständig und im Inlaute auch w und p wiedergewonnen. — Es fehlten im Ganzen nur noch im Anlaute: c, z, g, w und p und zugleich im Inlaut d und b.

Nach Einlegung des Rachenobturators, der ohne die Operation wegen des gar zu kurzen Velum kaum mit Vortheil verwendbar gewesen wäre, wurde sofort die Sprache absolut normal.

Dass übrigens in der That keine Methode des Operirens für sich allein das zu knappe Material dazu wird befähigen können, einen Klappenschluss zu Stande kommen zu lassen, das wird durch Nichts besser bewiesen, als durch die merkwürdigen Fälle von spontan, intrauterin oder in frühester Kindheit geheilten Gaumenspalten. In solchen Fällen, deren einen ich vor 3 Jahren Gelegenheit hatte der Berliner medicinischen Gesellschaft vorzustellen, sprechen die Patienten gerade so, als hätten sie noch ihre Gaumenspalte.

Der betr. 13jähr. Pat. bot folgende interessante Erscheinungen dar*): Uvula bifida; sonst wohlgebildeter Gaumen; strangartige Narbe in der Mittellinie des Involucrum palati duri nebst einer bauschigen Faltung des Involucrum unmittelbar links von der Narbe und parallel derselben; Fortsetzung der Narbe durch das weiche Gaumensegel bis zur gespaltenen Uvula in Gestalt eines sehr feinen weisslichen Stranges; endlich durch das geschlossene Involucrum hindurch fühlbare Spaltung des harten Gaumens in der Form einer medianen, gleichschenklig dreieckigen, mit der Basis nach hinten gelegenen ca. $1\frac{1}{2}$ Ctm. langen Lücke in der Pars horizontalis ossis palatini und dem hintersten Theil des Proc. palatinus maxillae superioris; überdies noch Fehlen des hinteren Theiles des Vomer, ungleichmässig gestellte Schneide-

*) Verhandl. der Berliner med. Gesellschaft, Sitzung vom 1. März 1882; Berliner klin. Wochenschr. 1882. S. 582.

zähne des Oberkiefers und auffällig kurze Oberlippe. Sprache genau so, wie die der Patienten mit offener Gaumenspalte.

Günstigere Heilungsbedingungen, als sie in den betreffenden Fällen für die Natur selbst vorhanden sind, werden wir schwerlich jemals durch irgend welche Operationsmethode herbeiführen können. Denn die spontanen Heilungen geschehen ja ohne Narbencontraction und ohne den Substanzverlust, den beim Operiren schon das Wundmachen der Ränder erfordert, selbst wenn die Operation in einem Zuge gelingt.

M. H.! Im Anschluss an das bisher Besprochene bleibt mir noch die Erörterung zweier wichtiger Fragen übrig.

Die erste Frage ist die, ob es nicht vielleicht möglich sein wird, wenigstens in denjenigen Gaumenspaltenfällen, in welchen das Material für die Klappenbildung etwas weniger knapp ist als gewöhnlich, ganz ohne Rachenprothese auszukommen.

Bekanntlich giebt es einzelne, wenn auch nur seltene Fälle, in welchen die Verhältnisse von vorn herein relativ günstig liegen, in welchen das vereinigte Velum verhältnissmässig gut beweglich, lang und wenig gespannt, und der Raum zwischen Velum und hinterer Rachenwand zugleich verhältnissmässig klein ist, und in welchen es demgemäss dem Patienten, wenn auch häufig erst nach Jahre langen Bemühungen schliesslich gelingt, das Velum an die hintere Rachenwand heranzubringen.

Ich erinnere daran, dass merkwürdigerweise, in freilich sehr vereinzelten und schwer aufzuklärenden Fällen, wie ich solche vor 5 Jahren nach den Mittheilungen von Simon, Hueter, Passavant und Maas zusammengestellt habe, sogar bei noch bestehender Spalte, also unter den scheinbar allerungünstigsten Verhältnissen der Schluss der Gaumenklappe zu Stande kommt*).

Auch geschieht unter Umständen bei erworbenen Defecten des Gaumensegels noch in der erstaunlichsten Weise ein Schluss der Klappe. In einem von mir der Berl. medic. Gesellsch. im Jan. 1882 vorgestellten, von Ostermann genauer publicirten Falle**) störte ein erworbener Defect mitten im Velum, der so gross war, dass man den kleinen Finger hindurchstecken konnte, nicht im Geringten die Sprache. Der Defect lag in diesem Falle dicht

---

*) Vergl. Archiv für klinische Chirurgie. Bd. XXV. Heft 4. S. 894.

**) e. l. und Ostermann, Ueber die Mittel und Vorschläge zur Herstellung einer normalen Sprache nach gelungener Uranoplastik und Staphylorrhaphie. Inaug.-Dissert. Berlin 1879. S. 23.

an der Grenze des harten Gaumens, also viel zu hoch, als dass seine Ränder die hintere Rachenwand oder einen Wulst derselben hätten berühren können. Es schien vielmehr bei der Hebung des Velum zugleich eine seitliche Annäherung des rechtsseitigen und linksseitigen Randes des Defectes zu Stande zu kommen. Denn beim Aussprechen der Gaumenbuchstaben G, K, Ch sah man deutlich, dass der rundliche Defect eine längliche, schlitzförmige Gestalt annahm.

Ich bin nun der Meinung, dass wir auch in denjenigen Fällen, in welchen das Material etwas weniger knapp ist, jedesmal zunächst den Rachenobturator einlegen müssen. Denn einmal werden wir ja in der Regel diese Fälle gar nicht von vorn herein von denjenigen, in welchen das Material ein für alle Mal zu knapp ist, zu unterscheiden vermögen, und zweitens bildet in den betreffenden Fällen das Sprechen mit dem Rachenobturator die beste Art der zur Ermöglichung des späteren Sprechens ohne Rachenobturator einzuleitenden Nachbehandlung, resp. die beste Unterstützung der sonstigen, diesem Zwecke dienenden Nachbehandlung.

Haben wir einmal dem Patienten sehr bald nach der Operation mit Hilfe des Rachenobturators eine normale Sprache verschafft, so wird er mit viel grösserer Freudigkeit und Energie und mit besserem und schnellerem Erfolge an die Sprachübungen ohne Obturator herangehen, als wenn er sich bereits über Jahr und Tag mit den von vorn herein ohne Obturator vorgenommenen, nur sehr langsame Fortschritte ermöglichenden Uebungen hat abquälen müssen.

Man muss bedenken, dass der Sprachunterricht selbst mit Benutzung eines auf's Genaueste für die richtige Klappenbildung abgepassten Rachenobturators und selbst in den günstigsten Fällen in der ersten Zeit ganz ausserordentlich grosse Schwierigkeiten zu überwinden hat. Diese Schwierigkeiten werden ohne Benutzung des Obturators, wenn also der Sprachunterricht vor allem Anderen zu dem zunächst noch gar nicht ordentlich möglichen Klappenschluss verhelfen soll, offenbar verzehnfacht. Es würde also wahrhaft inhuman sein, zu wissen, dass man dem Patienten in einem Vierteljahr mit Hilfe des Rachenobturators das von ihm sehnsüchtig erwartete Glück des normalen Sprechens verschaffen kann, und es ihm dennoch ohne den Obturator, mit einer sehr viel grösseren, seine und des Lehrers Geduld auf die äusserste Probe stellenden Mühe erst nach Jahr und Tag zu verschaffen*).

*) Herr Schilsky ist, wie ich an dieser Stelle rühmend hervorheben

Wie wir gesehen haben, hat ja überdies auch noch die Erfahrung gelehrt, dass Patienten, die mit Hilfe des Rachenobturators normal zu sprechen, und damit die störenden Mitwirkungen der Zungen- und Gesichtsmuskeln zu beseitigen gelernt haben, damit auch schon ganz von selber zu einem erheblich besseren Sprechen ohne Obturator gelangen.

Es dürfte nicht ohne Interesse sein, aus dem, was meiner Aufforderung gemäss, Herr Taubstummenlehrer Gutzmann mir über die Art des Sprachunterrichtes und die vermittelst desselben zu überwindenden Schwierigkeiten bei glücklich operirten und mit dem Rachenobturator versehenen Gaumenspaltenkranken berichtet hat, hier einige von mir kurz zusammengestellte Bemerkungen zu hören:

Es ist zunächst in fast allen Fällen nöthig, die Athmungsthätigkeit derart zu reguliren, dass der Patient das Ausathmen durch den Mund im Gegensatz zu dem durch die Nase gehörig einübt. Erst wenn sich der Patient ein Gefühl für den Unterschied gebildet hat und durch bewusste Leitung seiner Athmungsthätigkeit der Macht der bisherigen Gewohnheit mit Erfolg entgegenzuwirken vermag, lässt sich der Stimmton intensiv und klangvoll gestalten. — Zugleich ist das Gehör für Lautreinheit, welches bei den meisten Gaumenspaltkranken, namentlich gegenüber ihrer eigenen Sprache, sehr mangelhaft entwickelt ist, zu üben. — Um ein gutes Aussprechen der einzelnen Laute zu erzielen, ist es oft viel schwerer, die bisher gewohnte falsche Lautbildung abzustellen, als die neue, bis dahin gar nicht vorhanden gewesene zu entwickeln. — Für fast jeden Laut ist, natürlich unter besonderer Rücksichtnahme auf die demselben eigene Organstellung eine besondere Uebung nöthig. — Für die Vocale ist besonders die jedesmal richtige Zungenlage und Mundstellung zu erlernen. — Die Gaumenlaute k und g, für welche die natürlichen Articulationsstellen, so lange als der Gaumen offen war, ganz gefehlt hatten, sucht der Pat. zunächst mit übermässiger Anstrengung durch ein Stöhnen oder Hüsteln zu bilden, welches erst noch abgewöhnt werden muss. — Bei denjenigen Consonanten, welche einen sehr engen Klappenschluss bedingen, wie die Explosivlaute p, t, k, b, d, g, sowie bei den mit starkem Reibungsgeräusch verbundenen Verschlusslauten s, f, sch, ch tritt der Klappenschluss meistens erst viel später ein, als bei den Vocalen. Die betr. Laute müssen deshalb meistens erst längere Zeit bei fest von aussen zugehaltener Nase geübt werden. — Die Mediae b, d, g, bei deren Aussprache nach Brücke die Stimmritze verengt ist, machen dadurch besondere Schwierigkeit, dass wegen dieser Verengerung der zunächst gewohnheitsgemäss zum Theil nach der Nase hin entweichende Luft-

möchte, stets bereit gewesen, für unbemittelte Patienten, mochten sie ihm von mir oder von anderen Chirurgen zugeschickt worden sein, den Obturatur unentgeltlich oder für einen äusserst geringen Preis herzustellen. Zugleich bemerke ich, dass neuerdings auch Herr Prof. Sauer vom zahnärztlichen Institut der Berliner Universität sich auf Anfertiguug meines Rachenobturators eingeübt und sich ebenfalls bereit erklärt hat, denselben für poliklinische Patienten zu einem sehr geringen, für Jedermann leicht zu erschwingenden Preise anzufertigen.

strom für die Hervorbringung eines explosiven Geräusches an der Verschlussstelle im Mundkanal zu schwach ist. — Das r uvulare ist in den meisten Fällen gar nicht zu erzielen; dagegen gelingt es in der Regel, wenn auch nur mit grosser Mühe und Ausdauer, das r linguale zu gewinnen. — Bei mangelhafter Bildung der vorderen Articulationsorgane, speciell der Lippen, des Zahnrandes des Oberkiefers und der Zähne stellen sich natürlich noch besondere Schwierigkeiten für das Aussprechen der Laute der ersten und selbst der zweiten Articulationsreihe heraus. Besonders ist das bekannte Missverhältniss zwischen Ober- und Unterlippe sehr nachtheilig für eine correcte Bildung der Laute f, sch, b, p, m, w. Operative Correcturen, namentlich an den Lippen, müssen hier ebenso erst die Möglichkeit des Entstehens einer normalen Articulationsstelle schaffen, wie sie die Gaumenoperation für die Laute des dritten Articulationsgebietes erzeugt.

Was speciell die Patientin Käthe Streblow betrifft, so vibrirten anfänglich beim Aussprechen sämmtlicher Vocale als Folge der Gewohnheit, falscher Zungenlage, mangelhafter Mundöffnung und abnormer Athmung, die Nasenwände sehr lebhaft. a, o und u klangen zwar noch dumpf, aber nicht mehr nasal; e und i waren noch nasal. Der unter die Nase gehaltene Spiegel beschlug bei diesen beiden letzteren Vocalen sehr erheblich. Ausser den Resonanten m, n, ng. wurde zunächst kein einziger Consonant rein ausgesprochen; doch wurden hier, ebenso wie bei den Gesangübungen der musikalisch gut begabten Patientin schnell gute Fortschritte erzielt.

Im Wesentlichen ebenso waren die Verhältnisse der Lautbildung bei dem Patienten Feuerstein. Nur erwies sich hier noch die kürzlich operirte und vernarbte und deshalb noch wenig geschmeidige Oberlippe ganz besonders hinderlich für die Aussprache von u, welches anfänglich ganz nach o hinüberklang. Nach Ausschneidung des Keiles aus der Unterlippe besserten sich die Consonanten b und p ganz erheblich; noch auffälliger aber war die dadurch erzielte bedeutend correctere Bildung von f und sch. Auch u wurde durch dieselbe Operation deutlicher.

Für die früher oder später eintretenden Resultate des Sprachunterrichtes kommen natürlich Intelligenz, Alter, und Lautgehör des Patienten in Betracht, aber doch in etwas geringerem Grade, als man annehmen sollte. Was namentlich das Alter betrifft, so ist, im Ganzen genommen, die Arbeit bei Erwachsenen dieselbe, wie bei Kindern. Wenn bei den letzteren auch Verständniss und Willenskraft geringer sind, so sind dafür die Organe leichter für die Bildung der richtigen Articulationsstellen zu gewöhnen. Selbst die jüngste der bisher unterrichteten Patienten, die 6jährige Recha Caminer*) aus Bärwalde i. Pomm. macht die erfreulichsten Fortschritte.

Bisher wurde in einem jeden Falle ein absoluter Erfolg erzielt und zwar in einem einzigen — bei einer 40jährigen Dame — erst nach 6 Monaten, in allen übrigen Fällen schon nach 2 bis 4 Monaten.

---

*) Bei der betreffenden, mir von Herrn Geheimrath Henoch überwiesenen Patientin wurde die Gaumenspalte, als das Kind 5 Jahre alt war, von mir operativ vereinigt. Ein Jahr später wurde das Kind zum Sprachunterricht wieder nach Berlin geschickt.

Die zweite Frage, die mir noch zu erörtern übrig bleibt, ist die, ob und was wir dazu thun können, um die Zahl der Fälle zu vermehren, in welchen der Rachenobturator, nachdem er eine Zeit lang gebraucht worden ist, schliesslich entbehrt werden kann, und dem entsprechend die Zahl derjenigen Fälle zu vermindern, in welchen der Patient Zeitlebens an den Obturator gebunden bleibt.

Es versteht sich ganz von selbst, dass der durch den Rachenobturator jedesmal schnell zu erzielende Spracherfolg uns nicht dazu veranlassen darf, Dasjenige jemals ausser Acht zu lassen, was — mag es auch nur in der Minderzahl der Fälle erreichbar sein — doch natürlich immer das ideale Ziel unserer Bestrebungen wird bleiben müssen, nämlich die vollständige Restitutio ad integrum ohne Prothese. Die günstigere Position, in der wir uns jetzt befinden, und die ja die Gaumenspalten überhaupt erst wieder den Chirurgen in die Hand gegeben hat, wird im Gegentheil dazu benutzt werden müssen, um mit vermehrter Ruhe und Sorgfalt jenem idealen Ziele entgegen zu arbeiten.

Da es, wie wir vorhin zur Genüge erörtert haben, ganz unmöglich ist, den in jedem Gaumenspaltenfalle überaus knappen Bestand an organischem, für die Klappenbildung brauchbarem Material zu vermehren, so müssen wir wenigstens unsere ganze Aufmerksamkeit darauf richten, dass durch die Operation von dem einmal vorhandenen Material so wenig als möglich geopfert werde. Ein Millimeter mehr oder weniger kann vielleicht schon für das spätere Entbehrlichwerden des Obturators von Bedeutung sein.

Nun erzielt man aber selbstredend die grösste Materialersparniss, wenn es gelingt, die ganze Spalte mittelst einer einzigen Operation zu schliessen, und wenn es namentlich nicht erforderlich wird, im Bereiche des weichen Gaumens mehrfach zu operiren. Denn jedes wiederholte Operiren erfordert durch erneutes Wundmachen der Ränder und Hereinziehung neuer, bis dahin intacter Gaumenpartieen in die Narbe ein weiteres Opfer an Material.

Je mehr der Operateur auf die Gaumennaht eingeübt ist, je präciser er die für die Entspannung der Lappen bestimmten Schnitte führt, und je kunstgerechter er namentlich die Lappen durch hinreichend weite Ablösung derselben entspannt, desto eher

wird es ihm gelingen, mit einer einzigen Operation die ganze Spalte zu schliessen. Die medialen Ränder der Lappen müssen, wie bereits von Langenbeck betont hat, möglichst schon vor Anlegung der Nähte in ihrer ganzen Ausdehnung in der Mittellinie einander berühren, und die wundmachenden Schnitte müssen ganz genau auf einander passen, — dann ist man von vorn herein des Erfolges fast vollkommen sicher.

Ich mache auf die Nothwendigkeit des völlig genauen Aneinanderpassens der Wundränder ganz besonders aufmerksam, weil mir kürzlich einmal in dieser Beziehung ein Uebelstand begegnet ist, vor dem ich andere Operateure warnen möchte. Bei einem 8jähr. Mädchen (B. v. S. aus K.) krämpten sich nach vollkommenster Entspannung und Vernähung der aus dem Involucrum palati duri gebildeten Lappen dieselben nachträglich nach innen um, so dass sie sich stellenweise nicht mehr mit den Wundflächen, sondern mit nicht wund gemachten, weiter lateral gelegenen Theilen berührten. Die Lappen blieben nach der Verheilung dicht aneinander gedrängt liegen, aber es hatte sich zwischen ihnen wieder eine ganz feine Spalte geöffnet, die ich nachträglich durch Emporheben der umgekrämpten Ränder und erneutes schräges Anfrischen derselben schliessen musste.

Sehr wesentlich hängt auch das Gelingen der Vereinigung der ganzen Spalte in einem Zuge davon ab, dass man mit möglichst geringem Blutverlust operirt. Ich habe immer gesehen, dass die Tendenz zur Heilung der ganzen Wunde per primam intentionem um so geringer ist, je mehr der Patient durch starken Blutverlust bei der Operation geschwächt wurde.

Zur Ausführung der Gaumennaht aber mit bedeutender Blutersparniss glaube ich Ihnen mein Verfahren der methodisch geübten temporären Wundcompression dringend empfehlen zu müssen.

Ich darf Sie vielleicht an meine frühere Verwendung der methodischen Wundcompression für die Constriction*) und für die Strumectomie**) erinnern, und bemerke zugleich, dass ich, indem ich die methodische temporäre Compression auch für die Gaumennaht benutzte, einer Anregung des Herrn von Bergmann, der bei dieser Operation ein ähnliches Verhalten beobachtet hat, gefolgt bin.

Ich führe jeden einzelnen der vier zur Wundmachung der Spalträndер resp. zur Entspannung der Lappen dienenden Schnitte sehr schnell und möglichst in Einem Zuge durch die ganze

*) Ueber blutloses Operiren. Arch. f. klin. Chirurgie. Bd. XXVII. S. 389.
**) Zur Lehre vom Kropfe. Berliner klin. Wochenschrift. 1885. No. 19.

Länge des Schnittes aus. Unmittelbar, nachdem je ein solcher Schnitt vollendet ist, lasse ich das ganze Gebiet dieses Schnittes unausgesetzt 2 bis 4 Minuten hindurch kräftig mittelst eines ziemlich festen in Salicylgaze eingenähten Holzwolletampons von der Grösse einer mittleren Kartoffel, der mittelst des Fingers oder eines starken Spatels angepresst wird, comprimiren. Die Lage des chloroformirten Patienten mit herabhängendem Kopfe erleichtert das kraftvolle Comprimiren, da bei dieser Lage die Hinterhauptsgegend des Patienten fest gegen das Polster des Kopfendes des Operationstisches angedrückt werden kann, und dadurch ein guter Gegenhalt gewonnen wird.

Nach den wenigen Minuten unausgesetzten Comprimirens steht fast jedesmal die Blutung in der überraschendsten Weise. Man kann also mittelst dieses Verfahrens bei herabhängendem Kopf des Patienten fast vollkommen blutlos operiren, während wir früher gewohnt waren, selbst bei aufrechter Kopfhaltung des Patienten aus den Schnittwunden bei der Gaumennaht einen enormen Blutstrahl hervorströmen zu sehen, gegen welchen die Eiswasserinjectionen und die früher geübten zu früh und zu häufig unterbrochenen und gewöhnlich nur direct mittelst des Fingers ausgeübten Compressionen nur verhältnissmässig wenig auszurichten vermochten.

In ganz derselben Weise verfahre ich alsdann bei der Mobilisirung der Lappen. Ich löse sehr schnell eine möglichst grosse Partie des Lappens ab, und lasse, sobald es dabei einigermassen stark zu bluten anfängt, wieder mehrere Minuten hindurch den Lappen kräftig gegen den knöchernen Gaumen anpressen.

Die Operation nimmt bei solchem Verfahren im Ganzen weniger Zeit in Anspruch, als wenn man statt des ruhigen Abwartens bei der Compression Eiswasserinjectionen und unvollkommene und öfters unterbrochene Compressionen macht. Häufig ist es mir sogar möglich gewesen, auf der einen Seite der Gaumenspalte weiter zu operiren, während an der anderen Seite die methodische Compression ausgeübt wurde.

Fast ebenso wichtig, wie die Blutersparniss, ist für das Gelingen der Vereinigung der ganzen Spalte durch eine einzige Operation die wiederholte energische Reinigung der Wunde und der ganzen Mund- und Rachenhöhle bei der Nachbehandlung.

Eine solche Reinigung gelingt in erstaunlich schöner Weise, wenn man, wie ich es seit einiger Zeit regelmässig gethan habe, in den ersten Tagen nach der Operation täglich 4—5mal und später etwas seltener Mund- und Rachenhöhle bei herabhängendem Kopfe des Patienten mittelst eines continuirlichen Strahles aus einem mit lauwarmem Salicylwasser gefüllten Irrigator ausspült.

Seitdem ich mich in der hier dargestellten Weise verhalte, haben die Operation, wie auch das Verhalten der Wunde und das Befinden des Patienten während der Heilung eine gegen früher wesentlich veränderte Beschaffenheit gewonnen.

An die Stelle der geschäftigen Bemühungen zur Blutstillung sind einfache Ruhepausen getreten, die zur Compression und, wenn nöthig, zugleich zum erneuten Chloroformiren benutzt werden. — Kaum mehr ein einziger Tropfen Bluts fliesst während der Operation über die Stirn des Patienten zur Erde herab. Die Patienten verlieren lediglich das wenige Blut, durch welches die comprimirenden Holzwolletampons roth gefärbt werden. — In den nächsten Tagen nach der Operation klagen die Patienten nicht mehr über grosse Mattigkeit. — Die Wunden sehen vollkommen rein aus und die Schwellung der Lappen ist eine geringe. — Unmittelbar nach den bei herabhängendem Kopfe vorgenommenen Ausspülungen nehmen die sonst appetitlosen Patienten fast jedesmal mit grossem Behagen ihre Milch und Bouillon zu sich. Und was das Wichtigste ist — ich habe, seitdem ich in der beschriebenen Weise verfahre, fast jedesmal mit einer einzigen Operation eben so viel erreicht, als es mir in früheren Jahren in der Regel nur durch zwei- oder dreimaliges Operiren möglich gewesen ist.

Selbst Kinder vertrugen bei diesem Verfahren die Operation in vortrefflicher Weise. So konnte beispielsweise ein vierjähriger Knabe (Fritz Franke aus Arnstadt) mit einer bis an den Alveolarfortsatz nach vorn reichenden Spalte schon am 12. Tage nach der Operation, nachdem die ganze Spalte verheilt war, in die Heimath zurückgeschickt werden.

Ausser der bis hierher besprochenen möglichst grossen Materialersparniss beim Operiren giebt es aber vielleicht noch ein zweites Mittel, durch welches wir es in vielen Fällen werden verhindern können, dass der Patient Zeitlebens an den Rachenobturator

gebunden bleibt, ich meine das frühzeitige Operiren bei kleinen Kindern.

Es ist wohl denkbar, dass nach sehr früher Vereinigung der Spalte das zur Klappenbildung brauchbare organische Material während des energischen Wachsens des Patienten sich reichlicher entwickelt, als es ohne die frühzeitige Vereinigung geschehen wäre.

Es scheint mir deshalb dringend empfehlenswerth, die fast ganz verlassene Ausführung der Gaumennaht bei Kindern, die in den ersten Lebensjahren stehen, wieder aufzunehmen.

Ich stelle zum Schluss die wesentlichsten Punkte der vorliegenden Mittheilungen noch einmal kurz zusammen.

Es hat sich gezeigt, dass wir im Stande sind, die Uranoplastik und Staphylorrhaphie bei herabhängendem Kopfe des chloroformirten Kranken fast vollkommen blutlos auszuführen.

Wir vermögen überdies durch Nachbehandlung mittelst Ausspülungen bei herabhängendem Kopfe einen Wundverlauf zu erzielen, der fast jedesmal das Verheilen der ganzen Spalte durch eine einzige Operation gewährleistet.

Es hat sich ferner ergeben, dass wir durch Rachenprothese nach gelungener Operation dem Patienten schnell nicht nur die Wohlthat des reinen und schönen Sprechens, sondern auch, falls er musikalisch beanlagt ist, die des reinen Singens verschaffen können.

Alles dies gilt nicht nur für Erwachsene, sondern auch für Kinder, mindestens bis zum 4. resp. 6. Lebensjahre herab.

Endlich hat es sich als unsere Pflicht herausgestellt, nicht bloss aus kosmetischen Gründen, sondern auch zum Zweck der Sprachverbesserung, an Stelle der bei vielen Gaumenspaltenkranken vorhandenen hässlichen Gestalt der Nase und der Lippen die schönen normalen Gesichtsformen herzustellen.

Gerade im Gegensatz zu der von Hueter und Anderen vertretenen Anschauung ergiebt es sich also, dass die Gaumenspalten dem Chirurgen ein ganz besonders grosses und erfreuliches Arbeitsfeld darbieten.

XXII.

Weitere Mittheilungen über die Behandlung des Klumpfusses.

Von

Prof. Dr. Julius Wolff

in Berlin.*)

(Hierzu Taf. IX, X.)

M. H.! Bei Gelegenheit der Erörterungen, die auf dem diesjährigen Congresse wiederum der Frage der Klumpfussbehandlung zu Theil geworden sind, ist von der einen Seite die Talusexstirpation, von der anderen die Keilexcision als beste und allein empfehlenswerthe Behandlungsmethode schwerer Klumpfussfälle gerühmt worden.

Ich wollte mir dem gegenüber erlauben, Ihnen an einer kleinen Zahl ausgesuchter und besonders instructiver Fälle zu zeigen, dass man durch sehr viel einfachere Mittel, als durch die Talusexstirpation oder durch die Keilexcision oder durch ähnliche schwere operative Eingriffe am Knochengerüst des Fusses zu besseren Resultaten zu gelangen vermag, als sie mittelst der genannten Knochenoperationen jemals erreichbar sein werden.

Ich stelle Ihnen zuvörderst den jetzt 20jährigen Cigarrenarbeiter Gerstmann aus Berlin vor, dessen genaue Kranken- und Behandlungsgeschichte ich kürzlich in meiner Arbeit über die Ursachen und die Behandlung der Deformitäten, insbesondere des Klumpfusses**), publizirt habe. In diesem Falle allerschwersten congenitalen Klumpfusses ist mir im Juni v. J. durch meinen portativen Wasserglasverband, ohne Hinzufügung eines anderen operativen Eingriffes, als der Tenotomie der Achillessehne, binnen drei Wochen das vollkommene Redressement des Fusses gelungen. Nach Ablauf dieser drei Wochen

*) Zum Theil vorgetragen am 4. Sitzungstage des Congresses, am 11. April 1885.

**) Berliner klin. Wochenschrift. 1885. No. 11.

vermochte Patient ohne Schiene und ohne irgend welche Stütze mit vollkommen abducirtem Fuss und auf seiner vollen Planta auf der Strasse umherzugehen. Er war demgemäss auch zur selbigen Zeit bereits wieder im Stande, seine gewohnte Beschäftigung aufzunehmen.

Ich verweise auf die in meiner früheren Publication befindliche genauere Beschreibung des ursprünglichen Zustandes des Fusses und auf die dort mitgetheilten Details meines Verfahrens. Desgleichen verweise ich auf die ebendaselbst befindlichen Abbildungen*), aus welchen man ersieht, wie Pat. in der vierten Woche nach Beginn der Behandlung aufgetreten und umhergegangen ist, und wie weit bis zum November v. J. die Transformation des Fusses unter dem Wasserglasverbande vorgeschritten war. — Heute, m. H., nach der vor ca. 3 Wochen, am 19. März d. J., geschehenen definitiven Abnahme des Verbandes, bleibt mir nur die Aufgabe übrig, Ihnen das Endresultat der Behandlung des Falles zu zeigen. Ich bitte Sie, zum Vergleiche mit dem ursprünglichen Zustande (s. den Gypsabguss Taf. IX., Fig. 1. und die Photographie Taf. IX. Fig. 2.)**) den entblössten Fuss des Patienten sowohl von vorn und innen (Taf. IX. Fig. 4.), als auch von aussen her (Taf. IX. Fig. 3.) zu betrachten. — Sie sehen, dass die Gestalt des Fusses eine nahezu normale geworden ist. Die Abductionsstellung der Fussspitze zur „Directionsebene" der Extremität und der Sohlengang des Patienten lassen Nichts zu wünschen übrig. Ja, Pat. ist jetzt, selbst wenn er sich die grösste Mühe giebt, gänzlich ausser Stande, den Fuss anders als in voller Abduction aufzusetzen. Sie überzeugen sich davon, dass die Ferse beinahe etwas zu sehr in die Valgusstellung hineingerathen ist. — Entsprechend der relativ guten Function, welche die Extremität seit Juni v. J. zu üben vermochte, ist dieselbe sehr viel kräftiger geworden als sie es früher gewesen, und namentlich ist der Fuss, wie die betreffenden Messungen ergeben haben***), nicht unerheblich in die Länge gewachsen. Auch sind die Gelenke des Fusses schon jetzt beweglicher, als sie es vor Beginn der Behandlung gewesen sind.

Die schwielige Haut auf dem Fussdorsum und der enorme Knochenbuckel an demselben sind geschwunden, als wären sie nie vorhanden gewesen. Und dabei hat doch jener Buckel keineswegs etwa durch den Verband eine dauernde Zusammenpressung erfahren. Er ist einzig und allein deshalb geschwunden, weil das „Gesetz der Transformation der Knochen"†) eine gänzlich neue, und zwar die normale functionelle Gestalt der Knochen mit

*) cf. Berliner klin. Wochenschrift, l. c. Fig. 3—7.

**) Alle der vorliegenden Arbeit beigegebenen Abbildungen auf Tafel IX und X sind von Herrn Schütze auf das Sorgfältigste und Genaueste nach Photographieen auf den Stein gezeichnet worden. Es war ursprünglich meine Absicht gewesen, die Abbildungen auf photo-lithographischem Wege herstellen zu lassen; indess sind alle betreffenden Proben nicht genügend scharf ausgefallen. — Die Originalphotographieen und Gypsabgüsse befinden sich, zu Jedermanns Einsicht, in meiner Privatklinik.

***) Berliner klin. Wochenschrift, l. c. S. 165.

†) J. Wolff, Das Gesetz der Transformation etc. Sitzungsberichte der Königl. preussischen Akademie der Wissenschaften. Sitzung der physik.-mathem. Klasse vom 24. April 1884. Vorgelegt von Herrn du Bois-Reymond. XXII.

Nothwendigkeit verlangte. Denn einzig und allein die normale äussere Form resp. die normale innere Architectur entsprechen den völlig abgeänderten, und zwar den zur Norm zurückgeführten statischen Verhältnissen, welche durch das Redressement für den Fuss herbeigeführt worden sind.

Man darf annehmen, dass unter solchen Verhältnissen mit Hülfe von Massage, fleissigen Uebungen des Pat. und passiven Bewegungen in nicht zu langer Zeit ein auch in functioneller Beziehung nach allen Richtungen normales Verhalten des Fusses wird hergestellt werden können.*)

In dem zweiten Falle, den ich Ihnen hier vorführe, handelte es sich um doppelseitigen schweren congenitalen Klumpfuss bei der 11jähr. Telegraphistentochter Agnes Kretschmar aus Potsdam (Junkerstr. 48). — Die kleine Pat. war in ihrem ersten Lebensjahre auf den Rath der gleich nach ihrer Geburt von den Eltern consultirten Aerzte ohne Behandlung gelassen worden. Im zweiten Lebensjahre wurde in Magdeburg die Tenotomie der Achillessehne ausgeführt. Darauf folgte länger als ein Jahr hindurch die wiederholte Anlegung redressirender Gypsverbände und später die Anlegung von Schienenstiefeln. Trotz dieser Mittel hatte sich ein überaus trauriger und bis zum 10. Lebensjahr allmälig noch immer schlimmer werdender Zustand der Füsse entwickelt. Sie ersehen diesen Zustand, ausser aus den Ihnen vorliegenden Gypsabgüssen, aus der Photographie (Taf. IX. Fig. 6.), welche die einzig mögliche Stellung zeigt, in der die Patientin sich bis Anfang Mai v. J. bei entblössten Füssen mühselig aufrecht zu halten vermochte. Zugleich zeigt eine andere Photographie (Taf. IX. Fig. 5.) wie in nicht minder beklagenswerther Weise die kleine Patientin sich bis zu derselben Zeit mit ihren Schienenstiefeln umherschleppte, mit welchen sie kaum den sehr kurzen Weg bis zu ihrer Schule ohne Schmerz und Ermüdung zurückzulegen vermochte.

Zur Zeit, als ich diesen Fall in Behandlung nahm, war ich noch der irrthümlichen Meinung, dass man bei halbwüchsigen Individuen die Wiederholung der Tenotomie der Achillessehne vor Anlegung des portativen Wasserglasverbandes entbehren könne. Ich führte deshalb das Redressement ohne Tenotomie aus und zwar in ganz ähnlicher Weise, wie im ersten Falle, mittelst des Wasserglas- und des darüber gelegten provisorischen Gypsverbandes, in mehreren, nach je 4—7 Tagen auf einander folgenden Etappen, von welchen jede spätere mit Hülfe von Keilausschnitten aus dem erhärteten Wasserglasverbande die Wirkung der vorangegangenen Etappe in erheblicher Weise übertraf.**) Nach 18 Tagen war ich an beiden Füssen mit dem Redressement fertig. — Die Ihnen vorliegende dritte Photographie (Taf. IX Fig. 7.) zeigt, wie Pat. 20 Tage nach Beginn der Behandlung mit ihren über die Wasserglasverbände gezogenen Schnürstiefeln bis zum Februar d. J. umherging. — Ein Decubitus ist in diesem Falle während der ganzen Behandlungsdauer unter dem portativen Verbande nicht eingetreten, und es bedurfte

*) Ich kann nachträglich — Oct. 1885 — berichten, dass Pat. jetzt mit ganz besonderer Vorliebe und zugleich auf meinen Rath das Tanzen betreibt, und dass er bereits ein leidlich guter Tänzer geworden ist.

**) Vgl. Berliner klin. Wochenschr. 1885. S. 163 u. 164 und J. Wolff, Ein portativer Klumpfussverband. Archiv für klin. Chirurgie Bd. XXVII. S. 374.

deshalb zu keiner Zeit des Einschneidens von Fenstern in den Verband. — Als ich Ende Februar d. J., in Voraussicht der für mich möglicherweise hier vor Ihnen wünschenswerth werdenden Demonstration des Falles die Verbände abnahm, da wurde ich — in diesem Falle ebenso, wie in einigen anderen um dieselbe Zeit in Behandlung genommenen Fällen bei halbwüchsigen Individuen — zunächst ziemlich stark enttäuscht. Die unter dem Verbande eingetretene Transformation des Fusses hatte zwar zu einer vollkommen gelungenen Abductionsstellung der Fussspitze zur Directionsebene der Extremität geführt; auch war die Equinusstellung vollkommen beseitigt; aber die Ferse war noch in recht erheblicher Supinationsstellung stehen geblieben.

Ich überzeugte mich bald davon, dass die unterlassene Wiederholung der Tenotomie der Achillessehnen die Schuld an diesem Uebelstande trug. Während am normalen Fusse die Achillessehne lediglich in senkrechter Richtung wirkt, nimmt sie beim Klumpfuss nach dem Gesetz der functionellen Anpassung eine wesentlich veränderte Gestalt und Wirkungsrichtung an. In abnorm grosser Breite an dem supinirten Calcaneus sich inserirend, setzt sie nunmehr der Pronation der Ferse einen viel grösseren, und wegen des Fehlens eines langen Hebelarms für das Redressement sich in viel empfindlicherer Weise bemerklich machenden Widerstand entgegen, als der Dorsalflexion. — Ich nahm nun in unserem Falle Ende Februar nachträglich die Tenotomie der Achillessehne vor, und legte neue portative Wasserglasverbände an, mittelst welcher es nunmehr leicht gelang, auch der Ferse eine richtige Stellung zu geben. Diese neuen Verbände habe ich in der vorigen Woche wieder abgenommen, und Sie sehen nunmehr an den entblössten Füssen das bisher erreichte Resultat (Taf. IX. Fig. 8).

Die Abduction der Fussspitzen ist eine vollkommen gute. Dass aber auch zugleich diese Abduction eine definitive ist, und dass demgemäss hier die Möglichkeit eines Recidivs ausgeschlossen bleibt, das ersehen Sie aus dem Umstande, dass auch diese kleine Pat., selbst wenn sie sich alle Mühe giebt, gänzlich ausser Stande ist, ihre Füsse aus der Abductionsstellung herauszubringen, geschweige gar den Füssen eine an die frühere auch nur entfernt erinnernde Adductionsstellung zu geben. Auch durch etwa versuchtes passives Stellen lässt sich die Abductionsstellung in keiner Weise fortschaffen. Die Pat. wird erst dann wieder ihre Fussspitzen nach ihrem Belieben aus der Abductions- in die Adductionsstellung und wieder in die erstere zurück zu bringen vermögen, wenn durch fortgesetzte Sorgfalt für ihre Füsse die jetzt noch vorhandene Starrheit der meisten Gelenke einer guten Beweglichkeit derselben Platz gemacht haben wird.

Die Supination der Fersen ist unter der Wirkung der letzten, nach Ausführung der Tenotomie der Achillessehnen angelegten Verbände unvergleichlich viel geringer geworden, als sie es noch vor 6 Wochen gewesen ist. Hätte ich nicht diese letzten Verbände — wiederum in Voraussicht der eventuell bevorstehenden Demonstration auf diesem Congresse — zu frühzeitig entfernt, hätten diese Verbände vielmehr nur noch zwei Monate länger liegen bleiben können, so wäre es möglich gewesen, Ihnen hier auch in Bezug auf die Stel-

lung der Fersen ein so ideales Resultat zu zeigen, wie in dem vorigen Falle. Was schliesslich die Schwielen und den enormen früheren Buckel auf dem Dorsum der Füsse betrifft, so sind sie auch in diesem Falle wieder, dem „Transformationsgesetze" gemäss, so vollständig geschwunden, als hätten sie niemals zuvor existirt.

Noch ein dritter Fall zeigt in exquisiter Weise dasselbe Resultat der Anlegung des portativen Wasserglasverbandes, wenn es sich auch in diesem Falle bis jetzt nur um den unmittelbaren und noch nicht um den definitiven Erfolg handelt.

Es ist dies ein Fall von doppelseitigem congenitalem Klumpfuss, in welchem der Zustand der Füsse vor Beginn der Behandlung ein noch schlimmerer gewesen ist, als in den beiden bisher besprochenen Fällen. Während alle anderen erwachsenen oder halbwüchsigen Klumpfusskranken, die ich bisher zu Gesichte bekommen habe, auf ihren entblössten Füssen doch wenigstens einigermassen zu stehen vermochten, war für die hier in Rede stehende Patientin, die 10jährige Margarethe Sommer aus Berlin, ein solches aufrechtes Stehen, selbst wenn sie sich mit der Hand aufstützte, zur Unmöglichkeit geworden. Die Photographie (Taf. X. Fig. 1) musste deshalb angefertigt werden, während die Patientin sass. Nur, wenn die Patientin ihre im Uebrigen sie durch beständigen Druck marternden Schienenstiefel angezogen hatte, vermochte sie mühselig zu stehen und noch mühseliger einige Schritte vorwärts zu gehen. — An vorausgegangener ärztlicher Behandlung hatte es bei der Patientin seit ihrer Geburt nicht gefehlt. Viermal, und zwar jedesmal nach Ablauf von 2—3 Jahren, waren nach Angabe der Mutter in verschiedenen Krankenhäusern die Achillessehnen durchschnitten und zahllose redressirende Verbände waren im Laufe der Jahre bei der Patientin angelegt worden. — Allen diesen Bemühungen zum Trotz, und grossentheils wohl durch die Schuld der Mutter, die beständig aus der Behandlung des einen Arztes in die eines anderen lief, blieb der allerhöchste Grad der der congenitalen Klumpfussform eigenen scharfen Kantenkrümmung der inneren Fussränder und der entsprechenden Adductionsknickung der vorderen Fusspartien fortbestehen, und es hatte sich demgemäss der überaus traurige Zustand entwickelt, der aus Taf. X. Fig. 1 ersichtlich ist. — Es gelang mir hier in derselben Weise, wie in den beiden bisher besprochenen Fällen, und zwar diesmal bei ambulanter Behandlung, binnen 24 Tagen ein vollkommen schmerzloses Umhergehen der Patientin auf den vollen Plantae und in vollkommener Abductionsstellung der Füsse zu erzielen. Die Fig. 2 Taf. X. zeigt, wie die Patientin 22 Tage nach Beginn der Behandlung mit ihren Wasserglasverbänden auftrat, die Fig. 3 derselben Tafel, wie sie nach zwei weiteren Tagen mit den über den Verband gezogenen Schnürstiefeln ohne Schienen und ohne jede Stütze oder Begleitung umherging.

Das nicht nur körperlich, sondern auch in Bezug auf seine Gemüthsstimmung und Munterkeit in der kurzen Zeit von kaum 4 Wochen völlig umgewandelte Kind lernt jetzt täglich immer grösser werdende Wegstrecken

mit Leichtigkeit zurücklegen. — Ich habe in diesem Falle die Behandlung beiderseits mit der Tenotomie der Achillessehne begonnen, und alsdann der sofortigen Pronation der Ferse besondere Aufmerksamkeit zugewandt. Da somit in diesem Falle der in dem vorigen begangene Fehler vermieden worden ist, so lässt es sich mit Bestimmtheit erwarten, dass schon durch den einen Verband nach Ablauf von ca. 8 Monaten die zweckentsprechende Transformation des Fusses in vollkommener Weise bewirkt worden sein wird.

Diesen Mittheilungen über congenitale Klumpfussfälle reihe ich den Bericht über einen Fall von accidentellem Klumpfuss an, um zu zeigen, wie schöne Resultate auch bei dieser Klumpfussart durch den portativen Wasserglasverband in kurzer Zeit erzielt werden können.

Die 5jährige Anna Zacharias aus Berlin war von mir lange Zeit hindurch an schwerer linksseitiger Fussgelenkscaries behandelt worden. Trotz wiederholter von mir vorgenommener Auslöffelungen alles Krankhaften waren mehrmals Recidive eingetreten. Namentlich stellte sich ein sehr böses alle Fusswurzelknochen und ein grosses Stück des unteren Tibiaendes betreffendes Recidiv ein, als Patientin eine intercurrente schwere, mit hämorrhagischer Nephritis complicirte Scarlatina überstanden hatte. Nach einer erneuten ausgedehnten Ausräumung trat nunmehr endlich vollkommene Heilung der Caries ein. Aber der Fuss zeigte nach der Heilung eine Varo-calcaneusstellung, wie man dies aus der Photographie (Taf. X. Fig. 4) ersieht. Die Fussspitze stand supinirt, und zugleich trat das Kind ausschliesslich mit der Ferse auf, so dass es nur sehr schwer beim Gehen vorwärts kam.

Ich legte am 25. Januar d. J. meinen portativen Wasserglasverband an, und es war mir mittelst desselben möglich, binnen 7 Tagen ein vollkommen normales Auftreten der Patientin zu bewirken. Vier Monate später hatte der Fuss unter dem Verbande die normale Form und Stellung als eine definitive angenommen, wie dies wieder aus der Photographie (Taf. X. Fig. 5) ersichtlich ist. — Die Patientin geht, nach der Ende April d. J. geschehenen Abnahme des Verbandes mit abducirtem Fuss auf der vollen Planta in einem gewöhnlichen Stiefel umher, und wird bei weiten Spaziergängen kaum schneller müde, als ein gesundes Kind.

Zum Schluss, m. H., erlaube ich mir, Ihnen den unmittelbaren und den definitiven Erfolg meiner Redressementsmethode auch bei der dritten Klumpfussform, der paralytischen, an einem exquisit hochgradigen Falle dieser Art zu demonstriren.

Es handelt sich um den 24j. Pat. Hempel (jetzt in Leipzig, Elsterstr. 39), den Sie im vor. Jahre, als er noch seinen portativen Wasserglasverband trug, hier gesehen haben, und über welchen ich bezüglich des definitiven Resultates ebenfalls in meiner erwähnten früheren Publication bereits einige Mittheilungen gemacht habe. — Die Ihnen vorliegenden drei Gypsabgüsse und vier Photographieen demonstriren den Zustand des rechten Fusses des Patienten vor

und nach der Behandlung. — Wegen der im Vergleich zu dem Verhalten beim congenitalen Klumpfuss sehr viel geringeren Starrheit der Gelenke des Fusses ist mir hier die Fertigstellung des Verbandes — wenn ich von einem zuvor von mir angelegten Verbande, der wegen Decubitus nach drei Tagen hatte abgenommen werden müssen, absehe — schon binnen 15 Tagen gelungen. Nach Vollendung des Verbandes hat 11 Monate hindurch kein Verbandwechsel stattgefunden, und es wurde während dieser ganzen Zeit auch nicht die allergeringste Aenderung am Verbande erforderlich.

Ich verweise auf meine früheren Abbildungen*), welche zeigen, wie Pat. in der dritten Woche nach Beginn der Behandlung mit dem Verbande aufgetreten und umhergegangen ist, und begnüge mich hier damit, den ursprünglichen Befund des Fusses (Taf. X. Fig. 6) und das Endresultat der Behandlung (Taf. X. Fig. 8) einander gegenüber zu stellen, und nur noch eine dritte Abbildung hinzuzufügen. Da nämlich bekanntlich der paralytische Klumpfuss — im Gegensatz zu dem bei Rückenlage und bei aufrechtem Stehen des Patienten sich vollkommen gleich verhaltenden congenitalen Klumpfuss — eine wesentlich andere Gestalt bei Rückenlage des Patienten anzunehmen pflegt, als beim Auftreten, so habe ich zum Vergleich mit Fig. 6 Taf. X. auch noch den bei Rückenlage des Patienten abgenommenen Gypsabguss des ursprünglichen Zustandes des Fusses (Taf. X. Fig. 7) abbilden lassen.

Sie überzeugen sich davon, m. H., dass der Fuss jetzt eine im Verhältniss zur früheren direct umgekehrte Stellung einnimmt. Die Fussspitze steht jetzt wieder vorn, die Ferse hinten, die Planta unten, das Dorsum oben. Die Abductionsstellung der Fussspitze zur „Directionsebene" ist eine tadellose. Die vollständig verkrüppelt gewesenen Zehen befinden sich in richtiger Stellung neben einander.

Es ist also auch hier wieder ohne jeden permanenten Zug oder Druck, lediglich durch die transformirende Kraft der abgeänderten statischen Verhältnisse während der 11 Monate, in welchen der Verband getragen wurde, die höchst deforme Gestalt aller Knochen des Fusses in eine nahezu normale Gestalt transformirt worden.

Ich kann, da Pat. jetzt bereits seit einem halben Jahre ohne den Verband umhergeht, zugleich hinzufügen, dass sich die Transformation als eine definitive erwiesen hat; denn der Fuss steht jetzt noch gerade ebenso, wie im October v. J.

Freilich ist der Fuss in fast allen Gelenken starr, ja in diesem Falle, wie gewöhnlich beim paralytischen Klumpfuss, nach Abnahme des portativen Wasserglasverbandes erheblich starrer, als er es vor Beginn der Behandlung gewesen ist. Pat. ist demgemäss ausser Stande, den Fuss aus der Abductionsstellung heraus in eine Adductionsstellung zu bringen und der Fuss verhält sich jetzt bei Rückenlage des Pat. ganz ebenso, wie beim Auftreten. Auch besteht selbstverständlich die Muskellähmung noch fort. Aber es wird doch keinem Zweifel unterliegen, dass für die Zukunft durch keinen Umstand auf

*) S. Berliner klin. Wochenschrift, l. c. S. 166. Fig. 9 und 10.

die Lähmungserscheinungen besser eingewirkt werden kann, als durch die definitiv erzielte nahezu normale Gestalt der Fussknochen, dass also, wenn in Bezug auf die Besserung der Paralyse überhaupt noch eine Hoffnung gehegt werden darf, die denkbar günstigsten Chancen für eine solche Besserung durch die geschehene Transformation des Fusses herbeigeführt worden sind.

M. H.! Durch die Demonstration dieser fünf Krankheitsfälle wird, wie ich glaube, zunächst auf empirischem Wege der Beweis, auf den es mir ankam, dass wir nämlich beim Klumpfusse durch unblutiges Redressement mittelst des portativen Wasserglasverbandes schnellere und bessere Erfolge zu erzielen vermögen, als durch operative Eingriffe am Knochengerüst des Fusses, in der That voll geliefert.

Ich habe Ihnen hier aus der sehr grossen Zahl meiner — später in einer Monographie in extenso mitzutheilenden — Beobachtungen nur die allerschwersten Fälle vorgeführt. Was in diesen Fällen möglich war, das muss offenbar auch in allen analogen Fällen erreichbar sein, und das lässt sich natürlich mit noch geringerer Mühe in den leichteren Fällen zu Wege bringen.

Allerdings ist es nöthig, sich auf die Technik des Verbandes gut einzuüben und namentlich während der ersten Behandlungswochen, und so lange, bis die vollkommen normale Stellung der ganzen Extremität erreicht ist, dem Patienten unausgesetzt die grösste Sorgfalt zuzuwenden; aber dann lohnt auch der Erfolg die geübte Sorgfalt auf das Reichlichste.

Ich habe mir, wenn das Verfahren in irgend einem Falle nicht gleich zu dem gewünschten Ziele führte, immer gesagt, dass das Misslingen nicht durch die Methode bedingt ist, sondern durch irgend welchen, noch abzustellenden Mangel der in dem betreffenden Falle geschehenen Ausführung, und ich glaube jetzt versichern zu dürfen, dass, wenn man sich eine solche Anschauungsweise zum Grundsatze macht, man in einem jeden Falle schliesslich zum guten Ziele gelangen muss.

Es liegt mir, m. H., natürlich vollkommen fern zu bestreiten, dass man beim Klumpfuss auch mit Zuhülfenahme der Talusexstirpation zu guten Erfolgen zu gelangen vermag. Dass dies wirklich der Fall ist, das wird durch nichts besser bewiesen, als durch die uns heute durch Herrn Bessel-Hagen vorgeführten Resultate. Dieselben sind, wenn wir vergleichsweise auf die Lorenz-

sche Zusammenstellung*) aller bisher mittelst Talusexstirpation behandelten Fälle blicken, sehr viel bessere, als solche bisher jemals durch diese Operation erreicht wurden.

Aber, m. H., es ist doch offenbar, dass in diesen Fällen die nach der Talusexstirpation eingetretenen guten Resultate der Hauptsache nach gar nicht der Talusexstirpation als solcher zugeschrieben werden dürfen.

Ich bitte Sie, nur auf das Ihnen hier von mir mitgebrachte Skelet einer mit schwerem Klumpfusse behafteten Extremität einen Blick zu werfen und dabei zugleich den Umstand zu erwägen, dass es sich beim Klumpfusse keineswegs bloss um einen Pes varus handelt. Schon unsere Altvorderen haben betont, dass jedesmal zugleich ein „Crus varum" vorhanden ist. Es zeigt also nicht der Talus allein eine deforme Gestalt und Stellung resp. auch eine deforme innere Architektur, vielmehr sind ausser dem Talus auch noch sämmtliche übrigen Knochen der Extremität deform, das ganze Fussskelet mit Einschluss der Metatarsen und Phalangen, ja selbst die Unterschenkelknochen und das Femur und die Patella und das Knie- und Hüftgelenk. Hiernach liegt es auf der Hand, dass die Exstirpation des Talus an der Deformität der sämmtlichen übrigen Knochen der Extremität zunächst gar nichts zu ändern vermag.

Thatsächlich bewirkt die Talusexstirpation nur eine Erleichterung des Redressements, von der ich im Uebrigen gern zugebe, dass diese Art der Redressementserleichterung der durch ähnliche Knochenoperationen herbeigeführten bei Weitem vorzuziehen sein mag. Der wirkliche günstige Enderfolg aber ist jedesmal viel weniger auf Rechnung der Talusexstirpation, als auf Rechnung des nachträglich hinzugefügten Redressements und der dadurch bewirkten Wiederherstellung der richtigen statischen Verhältnisse zu stellen.

Die Talusexstirpation hat somit ihrem Wesen nach lediglich die Bedeutung der das Redressement erleichternden Continuitätstrennung, also genau dieselbe Bedeutung, wie die dem gleichen Zwecke dienenden Tenotomieen, wie die lineären und keilförmigen Osteotomieen und wie die Phelps'schen rohen und gänzlich ver-

*) Lorenz, Ueber die operative Orthopädie des Klumpfusses. Schnitzler's Wiener Klinik. Mai-Juni 1884. S. 118ff.

werflichen Durchschneidungen ganzer dicker Weichtheilschichten mit allen beliebig in diesen Schichten enthaltenen Muskeln, Nerven und Gefässen.

Noch weniger, als der Talusexstirpation kann ich der von Herrn Hirschberg empfohlenen Resection eines nach vorn vom Buckel des Fussdorsum gelegenen Keils zustimmen. Dies Verfahren trifft, mag auch der Keil noch so genau mathematisch berechnet sein, der Vorwurf, dass bei demselben wiederum ganz beliebige Theile des Fussskelets ohne alle Rücksicht auf die anatomische und physiologische Bedeutung, welche denselben für die spätere Form und für die späteren Wachsthums- und Ernährungsverhältnisse des Fusses zukommt, entfernt resp. verletzt werden. Für diesen schweren Uebelstand bietet die Thatsache, die ich nicht bezweifle, dass Herr Hirschberg mittelst dieses Verfahrens gute unmittelbare Erfolge erreicht hat, keineswegs eine hinreichende Entschädigung.

M. H.! Im Gegensatze zu den erwähnten schweren blutigen Eingriffen habe ich Ihnen zeigen können, dass die überall in erster Reihe zu erstrebende Wiederherstellung richtiger statischer Verhältnisse möglich ist auch ohne die Zuhilfenahme der Talusexstirpation, und ohne die der Hirschberg'schen Keilexcision und auch ohne die Phelps'schen Weichtheildurchschneidungen. Es ergab sich, dass jene Wiederherstellung erreichbar ist durch ein überaus einfaches Verfahren, mittelst dessen man in schweren Fällen schon in der kurzen Zeit von drei Wochen zum Ziele gelangt, bei welchem die Beweglichkeit der Gelenke, die Ernährung und das Wachsthum des Fusses nicht beeinträchtigt wird, und bei welchem vor Allem die heutigen Tages freilich geringe, aber doch, wie die bisherige Statistik ergiebt, keineswegs ausgeschlossene Gefahr für die Gesundheit und selbst für das Leben des Patienten vollkommen fortfällt.

Wenn dies aber sich so verhält, dann, m. H., dürfte es nimmermehr einleuchtend sein, dass man, wie dies heutzutage noch die geläufige Anschauung ist, in allen schweren Klumpfussfällen durchaus den Talus oder andere, ebenso unentbehrliche resp. noch unentbehrlichere Partien des Fussskelets soll entfernen müssen.

So viel von dem rein empirischen Beweis der Möglichkeit, durch unblutiges Redressement beim Klumpfuss mindestens ebenso gute und zugleich schneller zu erreichende unmittelbare Resultate und überdies sehr viel bessere definitive Resultate zu erreichen, als durch die Knochenexcisionen.

Es kommt mir aber, m. H., auch bei meinen heutigen Demonstrationen auf diesen empirischen Beweis keineswegs in erster Reihe an.

Sehr viel mehr möchte ich den Umstand betonen, dass in diesen Demonstrationen, wie ich glaube, eine weitere Bestätigung derjenigen Anschauungen liegt, zu welchen ich mich, auf Grund des „Gesetzes der Transformation der Knochen" hinsichtlich der Natur der Deformitäten überhaupt und hinsichtlich des Wesens derjenigen Kraft bekannt habe, mittelst welcher allein wir die Deformitäten zu heilen vermögen.

Ich verweise auf die in meiner früheren Publication befindliche ausführliche Darlegung dieser Anschauungen, und darf mich daher hier auf die folgenden wenigen Bemerkungen beschränken:

Ich habe im Jahre 1872 auf Grund meiner Untersuchungen der Verhältnisse deform geheilter Fracturen die ersten*), später**) vielfach vermehrten Beweise für die Thatsache herbeizubringen vermocht, dass allen functionirenden Knochen, den pathologisch veränderten ebenso, wie den normalen, ausser ihrer functionellen inneren Architectur auch noch eine functionelle äussere Gestalt eigen ist.

Aus dieser Thatsache ergab es sich, dass wir die Deformitäten nicht als pathologische, sondern als functionelle Bildungen aufzufassen haben, und zwar als functionelle Anpassungen an pathologisch veränderte statische Verhältnisse.

Speciell der Klumpfuss erwies sich als der Ausdruck der functionellen Anpassung an die Einwärtskehrung der Extremität, und es zeigte sich demgemäss, dass wir in der Einwärtskehrung nicht, wie wir bisher gemeint haben, die Folge, sondern vielmehr die unmittelbare Ursache der Deformität zu suchen haben.

---

*) Beiträge zur Lehre von der Heilung der Fracturen. Archiv für klin. Chirurgie. Bd. XIV. S. 270.

**) Sitzungsber. der Königl. preussischen Akademie der Wissensch, l. c.

So nothwendig es also auch ist, die ihren entfernteren Ursachen nach sehr verschiedenen Arten des Klumpfusses streng auseinander zu halten, und so dankbar wir es deshalb auch anerkennen werden, dass Herr Bessel-Hagen uns wichtige Beiträge zur differentiellen anatomischen Diagnostik der verschiedenen Klumpfussarten geliefert hat, so unentbehrlich ist es andererseits für das Verständniss der Entstehung des Klumpfusses und für eine rationelle Behandlung desselben, auch das allen verschiedenen Klumpffussarten Gemeinsame, nämlich die functionelle Anpassung der Gestalt aller Knochen der Extremität an die Einwärtskehrung derselben zu erkennen und im Auge zu behalten.

Wenn nun aber die Deformitäten einfach durch gestörte Norm der statischen Verhältnisse entstehen, so müssen sie ebenso einfach durch Wiederherstellung der normalen statischen Verhältnisse geheilt werden können.

Die gesammte orthopädische Chirurgie war bisher von dem Irrthum beherrscht, dass wir glaubten, die Deformitäten durch directe Einwirkung auf die Form der Knochen, und zwar durch einen vermeintlich von uns ausgeübten künstlichen permanenten Druck und Zug beseitigen zu müssen.

Thatsächlich lassen sich die prominirenden Buckel deformer Knochen unter keinen Umständen wegdrücken, und es ist ein Glück für den Kranken, dass dies nicht möglich ist. Denn wenn man den Buckel wegdrückte, ohne zugleich die statischen Verhältnisse des deformen Gliedes zu ändern, so würde man damit nichts anderes thun, als dass man eine dem Kranken für die bestehenden statischen Verhältnisse unentbehrliche functionelle Bildung beseitigte.

Jeder von uns bisher irgendwo erzielte orthopädische Erfolg ist einer ganz anderen Kraft, als der des genannten Zuges und Druckes zu verdanken gewesen, nämlich der modellirenden und transformirenden Kraft der abgeänderten statischen Verhältnisse, derjenigen Kraft, die ich der Kürze halber die „Transformationskraft“ nennen will.

Diese Kraft wandelt je nach „Gebrauch und Nichtgebrauch“ d. h. je nach dem statischen Werth oder Unwerth der einzelnen Knochenpartikelchen die Gestalt und die innere Architectur der härtesten Knochen des Erwachsenen ganz ebenso leicht um, wie die

der weichsten Knochen des Embryo und des Kindes. Sie bringt, wie ich dies früher ausführlich dargelegt habe, jedes Knochenpartikelchen, welches wir durch die unserem Heilzwecke gemäss gesetzten statischen Verhältnisse zu einem statisch überflüssigen gemacht haben, zum Schwinden, und sie baut ebenso unserem Heilzwecke gemäss überall da, wo es statisch erforderlich ist, aus jedem beliebigen, gerade an Ort und Stelle befindlichen Bildungsmaterial neue Knochensubstanz auf.

In der richtigen und vollen Ausnutzung der „Transformationskraft", also in der möglichst sofortigen Herstellung richtiger statischer Verhältnisse und in der Herstellung einer möglichst vollkommenen Function unter diesen richtigen Verhältnissen werden wir, wie ich glaube, fortan die nicht nur bei kindlichen, sondern auch bei erwachsenen Individuen zu erfüllenden Aufgaben der orthopädischen Chirurgie zu suchen haben.

XXIII.

Die Bedeutung der Luft- und Contactinfection für die praktische Chirurgie.

Von

Dr. Hermann Kümmell,

Oberarzt der chirurg. Abtheilung des Marien-Krankenhauses zu Hamburg.*)

M. H.! Der fortwährende Wechsel in der Wahl antiseptischer Mittel, welchen seit Einführung der Lister'schen Wundbehandlung die Chirurgie erfahren hat, die Anwendung schwacher Desinficientien und die damit erzielten günstigen Heilungsresultate, die glänzenden Erfolge endlich, welche ohne Anwendung antiseptischer Hülfsmittel erzielt waren, legten die Fragen nahe:

Bedürfen wir denn überhaupt der immerhin toxisch wirkenden sog. Antiseptica, um eine vollkommene Desinfection zu erzielen?

Sind die Antiseptica überhaupt die wirksamen Factoren bei den Triumphen der modernen Chirurgie? Oder lässt sich ihre Verwendung wesentlich einschränken, und in wie weit ist dies erlaubt?

Besitzen wir bis jetzt überhaupt ein für alle Fälle ausreichendes, d. h. alle mikroparasitären Keime rasch vernichtendes Antisepticum?

Gestatten Sie mir, m. H., Ihnen in Kürze die Endresultate meiner Untersuchungen mitzutheilen, durch die ich versucht habe, der Lösung obiger Fragen in Etwas näher zu treten.

Zwei Wege sind es, wie wir annehmen, auf denen die Gefahren an unsere Operationswunden herantreten. Entweder ist es die directe Berührung der Wunden durch unsere nicht vollkommen Organismenfreien Hände, Instrumente, Schwämme oder sonstigen Gegenstände, wodurch eine Ueberimpfung der Schädlichkeiten auf die Gewebe stattfindet, eine Contactinfection, oder es ist die uns

*) Vortrag, gehalten am 3. Sitzungstage des Congresses, am 10. April 1885.

umgebende Luft, welche die in ihr in grösserer oder geringerer Menge vorhandenen Mikroorganismen auf die frisch geschaffenen Wunden ausstreut, die Luftinfection.

Ich bin bei meinen Versuchen bemüht gewesen, mit den Verhältnissen zu rechnen, welche uns in unserer praktisch-chirurgischen Thätigkeit gegeben sind, beispielsweise an den Orten, mit der Luft und unter den Bedingungen zu experimentiren, unter denen wir unsere Operationen auszuführen pflegen und die Wirkung der Antiseptica auf diejenigen Gifte zu prüfen, die uns bei unserem activen ärztlichen Schaffen am meisten schädigend in den Weg treten. Ich habe daher weniger das Verhältniss verschiedener Desinficientien oder Mittel auf einzelne reincultivirte Mikroorganismen, mit denen wir in praxi doch kaum zu thun haben, und das durch Untersuchungen von maassgebenderer Seite — so gestern noch von Herrn Gärtner — zum grössten Theile klargestellt ist, kennen zu lernen gesucht, sondern ich habe mein Augenmerk mehr auf die uns alltäglich entgegentretenden Bacteriengemenge, wie sie uns die Anatomieen, die an Phlegmone, Diphtherie und anderen Infectionskrankheiten Leidenden und durch sie die Räume, in denen wir wirken, und die Luft, die uns umgiebt, in mehr als reichlicher Menge spendet, gerichtet und mit ihnen zu experimentiren und die schnellsten Wege ihrer Vernichtung aufzufinden versucht.

Die Experimente wurden in der Weise angeordnet, dass wir die einzelnen zu untersuchenden Objecte, Instrumente, die Hände, Weichtheile aus Operationswunden, Luft und Flüssigkeiten unter den verschiedensten Bedingungen in die bewährten Koch'schen Nährböden, in Fleischwasser-Peptongelatine, Agar-Agar und erstarrtes Blutserum einlegten und die Entwickelung der Keime abwarteten. Wir besitzen in den erwähnten Hülfsmitteln ungemein feine Reagentien, durch die wir bei den geeigneten Temperaturen gewiss fast sämmtliche in den Untersuchungsobjecten enthaltenen Organismenformen zur Entwickelung bringen und dem Auge sichtbar machen können.

Die Bedingungen, welche die einzelnen Prüfungsgegenstände erfüllen mussten, waren selbstverständlich dieselben, sie wurden nur dann als vollkommen aseptisch angesehen, wenn auf dem erwählten Nährboden überhaupt keine Art von Colonien zur Entwickelung kam, weder die gewöhnlichen Schimmelpilze, noch Bac-

teriencolonieen, mochten es Fäulnisskeime oder die uns als pathogen bekannten Formen sein. Ich glaubte, dass dies der geeignetste vergleichende Maassstab sei, um die Werthigkeit der einzelnen Antiseptica oder Methoden zu einander kennen zu lernen.

Da wir von vielen Mikroorganismen überhaupt noch nicht wissen, ob sie pathogen sind, für viele bei der Immunität der Thiere gegen einzelne Infectionskeime wohl auch in Zunkunft der Nachweis ein schwieriger sein wird, da ferner — ich erinnere an die Untersuchungen Lichtheim's und Anderer — einzelne Pilzformen in ihrer äusseren Configuration sehr ähnlich, in ihrem Verhalten zu den Nährböden und in ihren Wirkungen auf den thierischen Organismus jedoch sehr verschieden sein können, schien es mir für unsere praktisch-chirurgischen Verhältnisse am wichtigsten, aus der grossen Zahl der gebräuchlichen Desinficientien diejenigen kennen zu lernen, welche sämmtliche Mikroorganismen rasch und sicher zu vernichten im Stande sind, ohne Rücksicht auf ihre etwaige Unschädlichkeit oder ihre Schädlichkeit.

Wenden wir uns zuerst zur Contactinfection, so treten uns als die wesentlichsten Träger und Vermittler der Ansteckung die Instrumente, die Schwämme oder die Ersatzmittel der letzteren, sowie die Hände des Operateurs und der Assistirenden entgegen. Ich übergehe die grosse Zahl der Vorversuche und theile nur kurz die Resultate der einzelnen Versuchsreihen mit.

Wenn wir die vor Beginn einer Operation aus dem Instrumentenschranke eines Operationszimmers entnommenen frisch polirten, von jeder sichtbaren Verunreinigung freien Instrumente 2 Minuten lang in eine 5proc. Carbollösung einlegen und dann unter den nöthigen Cautelen in wiederholten Contact mit sterilisirtem Nährboden bringen, sei es durch häufige Schnitte, Stiche oder Einpressen der Instrumente in die mit Gelatine gefüllten Röhrchen, so werden wir in den meisten Fällen nach etwa 4 Tagen längs der Impfschnitte Bacterien- und Pilzcolonieen der verschiedensten Art sich entwickeln sehen; selbst ein vorheriges energisches Abbürsten der Instrumente mit 5proc. Carbollösung und Einlegen in dieselbe während 2 Minuten führte in einzelnen Fällen zur Entwickelung von Bacterien- und Pilzcolonieen mit schliesslicher Verflüssigung des Nährbodens.

Eine 3proc. Carbollösung, welche in derselben Weise und während derselben Zeit angewendet wurde, ergab noch weniger günstige

Resultate. In der Zeit der beginnenden Entwickelung der einzelnen Colonieen war kaum ein nennenswerther Unterschied zu bemerken. Erst ein mindestens 10 Minuten langes Liegenlassen in 5procent. Carbollösung schloss in allen untersuchten Fällen jede Entwickelung aus.

Aehnlich beschaffene, also frisch polirte Instrumente mit Sublimatlösung 1,0 : 1000,0 abgebürstet und 6 Minuten in diese Lösung eingelegt, führten am 4. Tage zur Entwickelung von Bacterien- und Pilzcolonieen; selbst ein 15 Minuten langes Liegenlassen der Instrumente in 1prom. Sublimatlösung bis zur vollständigen Amalgamirung brachte noch zuweilen Colonieen zur Entwickelung.

Lösungen von Ol. menth. pip., Ol. sinapis, Ol. terebinth., Ol. pin. silv. im Verhältniss von 1,0 : 500,0, Wasserstoffhyperoxyd 10proc., Ichthyollösungen oder eine ca. 5proc. Kaliseifenlösung, in welche die Instrumente eingelegt wurden, vermochten ebenfalls in den meisten Fällen nach 10—15 Minuten keine organismenfreien Verhältnisse zu schaffen.

Gebrauchte, d. h. sorgfältig gereinigte, nicht gerade polirte Instrumente, die in einem mit Sammet ausgelegten Etui aufbewahrt wurden, konnten, wie sich nach obigen Versuchen denken lässt, weder durch Bürsten mit 5proc. Carbollösung, noch Liegenlassen in derselben Lösung während 3, noch durch Einwirkung 1prom. Sublimatlösung während 15 Minuten desinficirt werden.

Die mehr oder weniger schnell zu ermöglichende Desinfection eines Instrumentes hängt vielleicht nächst der glatten Beschaffenheit der Oberfläche wesentlich von der Form ab; es ist ein grosser Unterschied, ob wir eine glatte Messerklinge oder eine rauhe, geriffelte Pincette oder einen 4zinkigen Haken zu reinigen haben.

Eine unter ganz gleichen Bedingungen angestellte Versuchsreihe mit einer Anzahl gleich aussehender, in einem Etui sich befindender, anscheinend sauberer, nicht gerade frisch polirter Messer möchte ich noch kurz erwähnen. Die einzelnen Instrumente wurden verschieden lange Zeit in verschiedene Lösungen mit folgenden Resultaten eingelegt:

Das in 3proc. Carbollösung 5 Minuten, ebenso das 15 Minuten eingelegte Messer war frei von allen Organismen. Ein 3 Minuten langes Einwirken liess nach 4 Tagen 3 Bacteriencolonieen zur Entwickelung kommen.

Eine 5proc. Carbollösung bewirkte in 15, 5 und 3 Minuten eine vollständige Vernichtung aller Organismen.

Eine 1 prom. Thymollösung liess erst nach 15 Minuten langer Einwirkung keine Colonie zur Entwickelung kommen, während nach 3 und 5 Minuten langer Dauer eine üppige Vegetation sichtbar wurde.

Chlorwasser bewirkte nach 15, nach 5 und nach 3 Minuten eine vollkommene Vernichtung aller Organismen, während nach Einwirkung von 1 Minute noch ein Schimmelpilz zur Entwickelung gelangte.

Eine 1prom. Sublimatlösung konnte weder nach 2, noch 5, noch 15 Minuten langer Einwirkung die Entwickelungsfähigkeit aller Organismen vernichten. In den vorliegenden Gelatineculturen sehen Sie 8—10 einzelne Colonieen, anscheinend derselben Art, entwickelt.

Eine schnelle und sichere Desinfection der Instrumente, Schwämme, Hände u. s. w., wie wir es ja in praxi verlangen, lässt sich meinen Versuchen nach nur dadurch bewerkstelligen, dass wir dieselben so vorbereiten, in einen derartigen Zustand versetzen, dass die Antiseptica mit Vortheil auf sie einwirken können. Wenn wir ein Instrument mit Aether und Watte oder einer reinen Bürste gründlich abreiben und dann in Nährgelatine einführen, so entsteht keine Entwickelung irgend welcher Organismen. Legen wir es dann, um während der Operation Schutz gegen die Luftinfection zu haben, in eine antiseptische Lösung, so wird es auch weiterhin frei von Keimen bleiben.

Noch einfacher und billiger bereitet man die Instrumente in der Weise vor, dass man sie gründlich mit warmem Wasser und Seife — am besten reiner Kaliseife, sog. Schmierseife — abbürstet und dann in die antiseptische Lösung einlegt.

Unter günstigen äusseren Verhältnissen, in einem gut eingerichteten Operationszimmer (und bei kurzer Dauer der Operationen) bedarf man nicht einmal eines Desinficiens. Die aus dem Instrumentenschranke unseres Operationszimmers im Marien-Krankenhause entnommenen und mit warmem Wasser und Seife abgebürsteten Instrumente brachten, nachdem sie nur in sterilisirtem

Wasser abgespült oder höchstens $^1/_2$ Minute in demselben gelegen hatten, nur in einem Falle eine Colonie auf der Nährgelatine hervor. Hier war die Infection, zwei Pilzcolonieen, die Sie in diesem Reagensglase sehen, von dem Oehr einer der jüngst empfohlenen, oben gespaltenen Nadel ausgegangen, während der übrige Theil der Nadel keine Keime an sich trug.

In einem weniger aseptischen Raume, ich wählte dazu das bacteriologische Arbeitszimmer, genügte das Einlegen der abgeseiften Instrumente in sterilisirtes Wasser nicht, um den geimpften Nährboden bacterienfrei zu erhalten. Längs der Schnittlinie entwickelte sich eine Anzahl von Colonieen.

Schmutzige, auf der Anatomie verwandte Instrumente waren nach gründlicher Behandlung mit warmem Wasser, Seife und Bürste und Eintauchen oder Liegenlassen in einer Carbol-, Sublimat- oder Chlorwasserlösung während 1 Minute vollkommen bacterienfrei. Andere antiseptische Lösungen, z. B. die oben erwähnten ätherischen Oele, vollführten auch nach gehöriger Vorbereitung nicht immer die gewünschte Desinfection in dieser kurzen Zeit. Ein blosses Eintauchen dieser abgeseiften, auf Anatomieen aber gebrauchten Instrumente in 5proc. Carbollösung führte in den weitaus meisten Fällen, ein Liegenlassen während 1 Minute, wie bereits erwähnt, mit einer Ausnahme eine vollkommene Desinfection herbei. Eine 3proc. Carbollösung schuf unter denselben Verhältnissen meistens, doch nicht mit der Sicherheit einer 5proc. Lösung aseptische Verhältnisse.

Nach blossem Abbürsten der Instrumente mit warmem Wassor und Seife wuchsen an den Impfschnitten reichliche, die Gelatine meist verflüssigende Colonieen. Vielfach mögen dieselben, wie die Versuche mit sterilisirtem Wasser zeigen, von dem Keimreichen Wasser herrühren, meist jedoch, besonders bei dem schmutzigen, von den nicht vollständig vernichteten Keimen. Kohlensäurehaltiges Wasser — ich wählte dazu Selters- oder Sodawasser — welches neuerdings als Antisepticum empfohlen wurde, konnte nicht als solches anerkannt und verwandt werden, da es bei allen Versuchen an und für sich einen reichlichen Bacteriengehalt zeigte.

Im strahlenden Wasserdampfe waren die gereinigten Instrumente schon nach 5 Minuten, schmutzige nach 10—12 Minuten vollkommen Bacterienfrei. Indess ist diese Methode der Reinigung

eine viel umständlichere, als das Abseifen und Einlegen in 3proc. oder 5proc. Carbollösung, welches in 2—3 Minuten zu bewerkstelligen ist.

Wenden wir uns nun zu den weiteren, vielbeschuldigten Trägern der Infectionskeime, die eine wichtige, nur schwer zu ersetzende Stelle bei unseren Operationen einnehmen, zu den Schwämmen. Man hat sehr umständliche Desinfectionsverfahren zur sicheren Vernichtung der in den schwer zugänglichen, zahlreichen Buchten verborgenen Organismen angewandt. Die wohl am verbreitetsten und am meisten befolgten Fritsche'schen Vorschriften beanspruchen bei einem immerhin zweifelhaften Erfolge etwa 4 Tage. Viele Chirurgen haben auf den Gebrauch der Schwämme bei den Operationen ganz verzichten zu müssen geglaubt, um jede Infection von dieser Seite auszuschliessen.

Nach meinen Untersuchungen ist jeder Schwamm, auch der mit stinkenden, jauchigen Massen durchtränkte, in kurzer Zeit, in 3—4 Minuten vollkommen zu desinficiren, d. h. es tritt keine Entwickelung von Pilz- oder Bacteriencolonieen auf dem Nährboden, in den er hineingebracht ist, zu Tage. Wenn wir einen bei Sectionen verwandten, mit Blut und Leichenschmutz gefüllten oder einen bei Operationen von Phlegmonen oder Diphtheriekranken benutzten Schwamm, sei er einige Stunden oder einige Wochen lang aufbewahrt, in irgend eine der öfter genannten antiseptischen Lösungen bringen, in Sublimat-, Carbol- oder Chlorwasser, in Lösungen von Ol. menth. pip., Ol. pin. silv., Ol. terebinth., Ol. sinapis, Ichthyol, in Thymol-, Salicyl- oder Borwasser u. a., und ihn daselbst $^1/_2$ Stunde, in vielen Lösungen noch weit länger liegen lassen, so tritt in keinem Falle eine Vernichtung der Mikroorganismen ein. Reichliche Bacterienentwickelung, rasche Verflüssigung des Nährbodens, aashafter Geruch desselben treten meist schon nach 3—4 Tagen ein. Am längsten wurde die Entwickelung bei den Schwämmen gehemmt, welche mindestens 35 Minuten in 5proc. Carbollösung gelegen hatten. Es traten da erst nach 6—7 Tagen einige wenige Colonieen auf. Erst nach 1 oder mehrere Stunden langem Einlegen, je nach der Wahl des Antisepticum, hatte eine vollkommene Desinfection stattgefunden.

Ganz anders gestaltet sich das Bild, wenn man schmutzige,

inficirte Schwämme, wie oben geschildert, gründlich mit lauwarmem Wasser und Seife auswäscht, eine Procedur, die etwa 3—4 Minuten in Anspruch nimmt, und dann in eine 5proc. Carbollösung, in Chlorwasser oder eine 1prom. Sublimatlösung einlegt. Fast ausnahmslos genügte bei den beiden erstgenannten Mitteln ein blosses Eintauchen in die Lösung und Ausdrücken derselben, um dadurch ein vollständig Keimfreies Material zu schaffen. Ein 1—2 Minuten langes Liegenlassen der gründlich ausgeseiften Schwämme in 5proc. Carbollösung, in Chlorwasser und in 1prom. Sublimatlösung hatte stets ihre vollständige Desinfection zur Folge.

Dieselbe günstige Wirkung konnte in der gleich kurzen Zeit bei den übrigen erwähnten Antisepticis, sowie bei Aether, 10proc. Wasserstoffhyperoxyd und 1proc. Alylalkohollösung nicht erzielt werden. Nur eine 1prom. Thymollösung wirkte meistens in derselben Weise günstig.

Andere bei unseren Operationen zur Verwendung kommende Materialien, die wir zum Theil an Stelle der Schwämme benutzen, zeigen je nach ihrer mehr oder weniger wirksamen Vorbereitung ein verschiedenes Verhalten.

Charpie, die aus den Kriegslazarethen von 1870 stammte und zufällig im Marien-Krankenhause aufbewahrt war, konnte durch Eintauchen in Carbol-, Sublimat- oder die anderen antiseptischen Lösungen nicht Bacterienfrei gemacht werden. Ein gründliches Waschen derselben mit warmem Wasser und Seife und Eintauchen in eines der genannten Antiseptica bewirkte fast stets eine vollständige Sterilisation. Dasselbe Verhalten zeigten Compressen, die längere Zeit unbenutzt gelegen hatten. Vorheriges gründliches Waschen, Eintauchen in die gebräuchlichen antiseptischen Lösungen hatte stets den erwünschten Erfolg. Sterilisirtes Wasser genügte in diesen Fällen nicht immer.

Die Compressen, die wir in unserem Operationszimmer im Marien-Krankenhause gebrauchen, werden vorher, wie anderes Leinenzeug mit Seifenwasser gründlich gewaschen und — was wahrscheinlich überflüssig ist — in Sublimatwasser abgespült, getrocknet und zum Gebrauch in einem sauberen Kasten aufbewahrt. Wenn man diese Compressen vor ihrer Verwendung in 1 p. M. Sublimatwasser, in 5proc. Carbol- oder Chlorwasser ausdrückt, so

sind sie vollständig desinficirt. Denselben Effect erzielt man bei einer guten entfetteten Verbandwatte durch einfaches Eintauchen und Ausdrücken in genannten Lösungen. Sterilisirtes Wasser brachte, wie natürlich, eine Desinfection der eingelegten Materialien nicht zu Stande. Sublimatmooskissen, Sublimatwatte und -Gaze konnten in einzelnen Fällen, besonders nach längerem Liegen, auf Nährgelatine gebracht die Entwicklung von Bakterien- und Pilzcolonien nicht verhindern.

Die Präparation des Catguts und der Seide habe ich früher bereits an anderen Stellen*) erwähnt. Ein einstündiges Einlegen nicht zu dicker Schichten Catgut in 1 p. M. Sublimatlösung genügt, um auch die stärksten Sorten vollständig zu desinficiren. Um ganz sicher zu gehen, schlug ich für die dünneren Sorten ein 6-, für die stärkeren ein 12stündiges Liegenlassen in wässeriger 1 p. M. Sublimatlösung und Aufbewahren in reinem Alkohol mit etwas Glycerinzusatz vor. Von der Reinheit des frisch präparirten Catguts pflege ich mich vor dem Gebrauch in der Weise zu überzeugen, dass ich ein Stückchen desselben, wie in den vorliegenden Gläsern, in Nährgelatine einführe und dort bei geeigneter Temperatur keimen lasse. Ich habe nach der erwähnten Präparation des Catguts nie eine Unreinheit an demselben constatiren können. Seide wird durch Aufbewahren in wässeriger Sublimatlösung vollkommen sterilisirt und am wenigsten brüchig. Ein halbstündiges Kochen in 1 p. M. Sublimatlösung ist bei zweifelhaften Rohmaterial sicher.

Wenden wir uns nun zu dem wichtigsten Infections- und Desinfectionsobject, zu unsern Händen. Wir werden uns da die im letzten Jahre besonders von Geburtshelfern vielfach ventilirte Frage nochmals vorlegen müssen: Darf der Arzt nach kurz zuvor ausgeführten Sectionen oder nach Behandlung puerperaler Wöchnerinnen Entbindungen mit gutem Gewissen ausführen oder, kurz gesagt, ist es möglich unsere Hände, die mit Leichen oder sonstigen septischen Stoffen inficirt wurden, in kurzer Zeit so vollständig zu desinficiren, dass wir ohne Nachtheil eingehende Operationen ausführen können. Die Praxis hat diese Frage bereits bejahend be-

---

*) Die Waldwolle etc. Deutsche med. Wochenschrift. 1884.

antwortet; unsere ersten Chirurgen oder bekannten Geburtshelfer haben, nach Abhaltung von Operationscursen oder nach Behandlung puerperaler Wöchnerinnen, nach wenigen Stunden, ohne eine Infection zu erzeugen, operirt resp. Entbindungen vorgenommen.

Wie stellt sich nun das Experiment zu dieser Frage? Die Hände, auch die mit infectiösen Stoffen in Berührung gewesenen, sind zu desinficiren; aber es sind die am schwierigsten zu desinficirenden Objecte. Ich lasse die Resultate einiger Versuchsreihen kurz folgen:

1. Nach Ausführung einer Section wurden die Hände gründlich mit warmen Wasser und Seife mehrfach gebürstet und in Nährgelatine eingepresst und häufig herumgedreht; ferner die unter den Nägeln befindlichen Massen besonders übergeimpft. Hier, sowie in allen durch die Fingereindrücke gebildeten Krypten kam es nach wenigen Tagen zur Entwickelung zahlreicher Pilz- und Bacteriencolonien, von denen einzelne die Gelatine rasch verflüssigten und einen intensiven Fäulnissgeruch hervorriefen. Eine weitere nochmalige Reinigung der Hände mit warmem Wasser und Seife hatte keinen besseren Erfolg.

2. Nach der Section einer an puerperaler Peritonitis Verstorstorbenen wurden die Hände auf der Anatomie gründlich mit Wasser und Seife, und dann mit Chlorwasser und 5proc. Carbollösung mehrfach abgebürstet. Knrze Zeit darauf wurde im Untersuchungszimmer eine nochmalige gründliche Reinigung der Hände mit warmem Wasser, Seife und Kleie vorgenommen und die Nährgelatine in erwähnter Weise mit Ausschluss der Luftinfection durchwühlt. Nach wenigen Tagen erfolgte Entwicklung massenhafter Pilz- und Bakteriencolonien in allen Vertiefungen und ihrer Umgebung. Ich gebe zu, dass in diesem Falle der grösste Theil der Keime vom Wasser herrührte, bei den meisten Versuchen war dies jedoch nicht der Fall.

3. Während des Aufenthaltes im Untersuchungszimmer wurden die Hände häufig mit warmem Wasser, Seife und Bürste gereinigt und dann nach einigen weiteren Manipulationen mit 1 p. M. Sublimatlösung abgebürstet. Das Resultat war eine am dritten Tage beginnende Entwickelung einer Anzahl Bakteriencolonien in den Vertiefungen der Gelatine, von denen eine die Verflüssigung bald herbeiführte.

4. Die durch Sectionen oder mit den bei solchen benutzten Schwämmen inficirten Hände wurden mehrfach gründlich mit warmem Wasser, Kaliseife und Bürste gereinigt und dann mit aseptischen Lösungen und Desinficientien abgerieben und abgebürstet. Die mit Bor-, Salicyl-, Thymol- sowie mit sterilisirtem Wasser in dieser Weise behandelten Hände liessen nach 5—7 Tagen reichliche Keime, fast ausschliesslich Bakteriencolonien zur Entwickelung kommen in allen Buchten, welche die Finger geschaffen hatten.

Mit 1 p. M. Sublimatlösung gelang die vollständige Desinfection nur selten, das einzige Mittel, nach dessen Anwendung ich keine Colonien zur Entwicklung kommen sah, ist die 5proc. Carbollösung und — soweit ich bis jetzt urtheilen kann — das Chlorwasser, doch sind meine Versuche über das letztgenannte Mittel noch nicht ganz abgeschlossen. Ich bitte Sie diese beiden Gläser, von den das eine die mit Sublimat-, das andere die mit Carbollösung desinficirten Hände repräsentiren soll, in Augenschein nehmen und vergleichen zu wollen.

Ich möchte noch kurz einer Versuchsreihe erwähnen, die mir Aufschluss über das Verhalten der Gewebe der Operationswunden während unseres Eingreifens geben sollte, bemerke jedoch, dass die Anzahl der bisher ausgeführten Experimente, es sind etwa 9 bis 10, nicht gross genug ist, um ein definitives Urtheil fällen zu können. Die aus einer frisch gesetzten Operationswunde entnommenen Muskel-, Fett- und Bindegewebsstückchen liessen in Nährgelatine oder Agar-Agar gebracht Bacteriencolonien zur Entwicklung gelangen und führten schliesslich eine vollständige Verflüssigung herbei, obwohl während der ganzen nicht sehr lange dauernden Operation fortwährend mit Sublimatlösung 1,0:10,000 irrigirt worden war. Dasselbe Bild bot sich uns dar, wenn die Wunde während der Operation nicht berieselt, sondern nur mit Schwämmen, die in 1 p. M. Sublimatlösung gelegen hatten, öfter ausgewaschen war. Das einzige Mal, in dem das Gewebsstückchen frei von jeder Entwicklung blieb, war zufällig eine Operation, bei der gar keine Antisepticum, sondern nur sterilisirtes Wasser zur Verwendung gekommen war. Die Schwämme, der Catgut waren mit sterilirtem Wasser abgespült, die Haut, die Instrumente, die Verbandstücke nach Reinigung mit Wasser und Seife mit sterili-

sirtem Wasser nachgewaschen; der Verlauf war ein absolut reizloser auch in einem Falle, in dem ein kalter Abscess in Folge eines tuberculös zerstörten Metacarpus die Entfernung des letzteren nothwendig machte. Zwei andere Weichtheilstückchen, die ebenfalls einer mit sterilisirtem Wasser behandelten Wunde entnommen waren, führten ebenfalls zur Verflüssigung des Nährbodens.

Werfen wir nunmehr einen Blick auf die Bedeutung der Luftinfection für unsere practische Chirurgie, so finden wir, dass wir mit zwei verschiedenen Arten von Luft zu rechnen haben, einmal mit der uns umgebenden, und dann mit der unsere Athmungorgane passirenden, mit der Respirationsluft.

Die grosse Aufmerksamkeit, die man in den Anfangsjahren der antiseptischen Wundbehandlung der Luft, als Trägerin der Infectionskeime beilegen zu müssen glaubte, ist mehr und mehr geschwunden. Der Sprühnebel, als Besieger der schädlichen, in der Luft suspendirten Keime ist von den meisten Operateuren verlassen. Klinische Erfahrungen, die glänzendsten Heilungserfolge auch in den hygienisch ungünstigsten Anstalten haben die Gefahr der Luftinfection gegenüber der der Contactinfection in den Hintergrund treten lassen.

Immerhin ist es gewiss von Interesse zu wissen, ob es möglich ist, auf irgend eine Weise, einen organismenfreien Operationsraum herzustellen. Wenn die von uns ausgeathmete Respirationsluft Microorganismen enthält, ist diese Forderung eo ipso hinfällig. Um dies zu ermitteln wurden in Kolbenflaschen, die mit sterilisirter Gelatine zum Theil gefüllt und mit einem bis nahe an dan Nährboden reichenden, durch den Wattepfropf geführten gebogenen Glasrohr versehen waren, forcirte Respirationen ca. 20 bis 30 ausgeführt, so dass die Wände der Flaschen, sowie der Gelatinespiegel deutlich getrübt, oft mit feinen Tröpfchen bedeckt waren. In keinem der Versuche, zu welchen 5 verschiedene Personen zu verschiedensten Zeiten benutzt wurden, kam es zur Entwicklung irgend welcher Colonien.

Zu einer anderen Reihe von Versuchee benutzte ich mit Gelatine oder Agar-Agar gefüllte Reagensröhrchen, ferner Bechergläser, kurzhalsige, 1—2 Liter haltende Kolbenflaschen ohne Glasrohr, und endlich, um noch grössere Aufnahmeflächen zur Verfügung

zu haben, die 10—12 Ctm. Durchmesser haltenden Gläser, die ich mir mit den Untersuchungsresultaten über Desinfection der Hände herumzuzeigen erlaubt hatte. In diese umgekehrt gehaltenen Gläser, bei denen jede Luftinfection mit Sicherheit ausgeschlossen war, wurden nach Entfernung des Wattepfropfes aus möglichster Nähe forcirte Hustenstösse und Exspirationen ausgeführt, stärker, als sie unter gewöhnlichen Verhältnissen eine Wunde treffen können. Auf keinem der Nährböden kam es zur Entwickelung irgend welcher Bacterien oder Pilzcolonieen, nur in drei Gläsern, in welche absichtlich oder unabsichtlich — jedoch während des Versuches constatirt — Speichelpartikelchen geschleudert waren, wuchsen die einzelnen Theilchen zu circumscripten Colonieen hervor. Sind obige Versuchsanordnungen richtig und für den Nachweis etwaiger in der Respirationsluft enthaltener Organismen ausreichend — wie man nach dem sonstigen Verhalten der Luftkeime zum festen Nährboden wohl annehmen darf — so ist unsere Respirationsluft frei von organischen Beimengungen, also eine Infection der Wunde oder des Raumes von dieser Seite her ausgeschlossen.

Was den Nachweis der Mikroorganismen in der uns umgebenden Luft anbetrifft, so übergehe ich an dieser Stelle alle früheren complicirten und ungenauen Methoden und erwähne nur kurz die im Reichsgesundheitsamte geübte sinnreiche und genaue, von Dr. Hesse angegebene Methode der quantitativen Luftbestimmung. Dieselbe besteht im Wesentlichen, wie den Meisten bekannt sein wird, darin, dass durch ca. 70 Ctm. lange, mit sterilisirter Nährgelatine beschickte Glasröhren mit einer bestimmten Geschwindigkeit (für unsere Verhältnisse etwa 3—4 Minuten per Liter) die Luft des zu untersuchenden Raumes aspirirt wird.

Was lehren uns nun derartige Untersuchungen? Es ist unmöglich, einen von Organismen absolut freien Raum herzustellen.

1. In unserem Operationszimmer im Marien-Krankenhause wurde an einem Morgen, bei Anwesenheit der zur Operation nothwendigen Personen, bei geschlossenen Fenstern und Thüren während 33 Minuten 9 Liter Luft aspirirt. Das Stativ stand neben dem Operationstisch mit der Oeffnung nach der Thür gerichtet. Die Entwicklung der Colonien fing nach etwa 4—5 Tagen an,

Am Anfangstheil der Röhre befanden sich 10 Pilz- und 1 Bakteriencolonie auf einen Längenraum von ca. 20 Ctm. vertheilt (Penicillium glaucum und Aspergillus niger); dann 4 Bacterien- und eine Penicilliumcolonie etwa in der Mitte, 1 Aspergillus niger und 1 Penicillium 10 Ctm. von der Ausgangsöffnung.

2. Um jeden Staub thunlichst zu beseitigen und dadurch einen möglichst bacterienfreien Raum zu schaffen, spritzte ich die Wände, Fussboden und die wenigen im Zimmer befindlichen Geräthe gründlich mit einem kräftigen Wasserstrahl ab und aspirirte nunmehr 21 Liter Luft in $1^1/_4$ Stunde. Zu meiner grossen Verwunderung begann nach einigen Tagen die Entwicklung massenhafter Colonien. Es traten etwa 50—60 Pilzcolonien, darunter nur wenige Bacterienhaufen zu Tage. Der Staub der Wand war durch den Wasserstrahl abgespült und in der Luft suspendirt.

3. Dies bestätigte auch ein anderer, nach $1^1/_2$ Stunden ausgeführter Versuch, in dem im Verhältniss weit weniger Colonien, darunter nur 3 Pilzcolonien zur Entwicklung kamen.

4. Nachdem an einem Nachmittage die Wände des Operationszimmers, sowie der Boden und alle Geräthe abgeseift und abgewaschen waren, wie wir es vor jeder grösseren, besondere Cautelen erfordernden Operation thun lassen, wurden am andern Morgen 9 Liter Luft in ca. $^1/_2$ Stunde aspirirt. Das Resultat war ein relativ befriedigendes. Nur ein einziger Schimmelpilz und eine grössere Anzahl verschiedener Bacteriencolonien, die einen schmalen, doch nur bis zur Mitte reichenden Saum bildeten, gelangten zur Entwickelung, die übrigen Theile der Gelatine blieben vollkommen frei und klar.

5. Nachdem darauf eine Anzahl Verbände in demselben Raume, darunter auch ein stark mit Koth beschmutzter, intensiv riechender (von einer Mastdarmexstirpation herrührender) abgenommen war, wurden von Neuem 9 Liter Luft aspirirt. Das folgende Bild war ein ganz anderes. Es kamen über 30 Pilz- und kaum zu zählende, über die ganze Gelatine zerstreute Bacteriencolonieen zur Entwickelung.

Wenn es uns nun durch die peinlichste Sauberkeit, durch Abseifen und Abwaschen des ganzen Operationsraumes nicht gelingen will, einen Raum vollkommen frei von Keimen herzustellen, wird es dann vielleicht möglich sein, durch einen mächtig wirkenden

Spray dieses Ziel zu erreichen? Im Operationszimmer des Allgemeinen Krankenhauses wurden, während der kräftig arbeitende Sprühnebel in Thätigkeit war, 9 Liter Luft innerhalb einer halben Stunde aspirirt. Eine reiche Entwickelung verschiedenster Arten, ca. 35 Pilz- und noch mehr Bacteriencolonieen, gelangten nach einigen Tagen zur Entwickelung.

6. Nachdem der Apparat ausser Thätigkeit gesetzt war, und der 2proc. Carboldampf sich etwas niedergeschlagen hatte, wurde eine neue Röhre mit 9 Liter Luft durch den Aspirator beschickt. Das Resultat dieses Versuches war ein günstigeres, als das des vorhergehenden. Es kamen nur 15 Schimmelpilze und etwa die doppelte Anzahl Bacteriencolonieen zur Entwickelung; immerhin jedoch eine weit grössere Anzahl, als in der Luft des abgewaschenen Operationsraumes vorhanden waren.

7. Ein relativ geringer Gehalt der Luft an Bacterien fand sich in einem Zimmer, welches wir meist mit Infectionskranken zu belegen pflegen und welches nach der von König jüngst angegebenen Methode mit Sublimat- und darauf folgenden Schwefeldämpfen gereinigt war. Es zeigten sich in 9 Liter aspirirter Luft 35 Schimmelpilze, die bei dem unvermeidlichen Oeffnen der Fenster und Thüren leicht eingedrungen sein mögen, und 2 Bacteriencolonieen. Proben von dem Belag der Wand brachten auf Nährgelatine auch da schon, als das Zimmer noch einen deutlichen Geruch nach schwefliger Säure erkennen liess, die verschiedensten, zum Theil Verflüssigung der Gelatine bewirkenden Colonieen hervor.

Ich unterlasse es, meine Herren, die verschiedenen Arten der bei den einzelnen Versuchen gefundenen Bacillen, Mikrococcen und Pilzformen namhaft zu machen. Es war meist nicht schwer, die bei den einzelnen Versuchen als Reincultur isolirt entwickelten Colonieen auf neue Nährböden überzuimpfen, dort weiter zu cultiviren und zu mikroskopischen und Impfversuchen am Thier weiter zu verwenden. In allen Farben traten uns die Colonieen entgegen; ihre Zahl ist eine ungeheuer grosse, und die gründliche Untersuchung aller dieser Keime würde ein langdauerndes Studium und sehr viel Zeit beanspruchen.

Werfen wir zum Schluss noch einen Blick auf die eventuelle praktische Verwerthung obiger Versuchsresultate, so werden wir

durch dieselben aufgefordert, ein grösseres Gewicht auf die natürlichen Desinfectionsmittel, wenn ich so sagen darf, auf warmes Wasser, Seife und Bürste zu legen und die eigentlichen Antiseptica erst in zweiter Linie, vor Allem zur Erhaltung der einmal aseptisch gemachten Objecte in diesem reinen Zustande in Anwendung zu ziehen.

Wenn auch die 5proc. Carbollösung und das Chlorwasser nach meinen unmaassgeblichen Versuchsresultaten die am schnellsten und sichersten alle Keime vernichtenden Antiseptica sind — jedoch auch erst nach stattgehabter Vorbereitung — so können wir doch das Sublimat, welches durch seine wenig reizende Eigenschaft, durch seine Geruchlosigkeit, Billigkeit und sonstigen Vorzüge eine grosse Verbreitung gefunden hat, für die meisten Fälle, in denen wir nach genügender Vorbereitung noch ein Antisepticum in Anwendung ziehen müssen, einstweilen beibehalten. Die für diese Zwecke zu verwendenden Mengen werden so gering sein, dass an eine Intoxication kaum gedacht werden kann.

Was die Instrumente anbetrifft, so werden wir das von Esmarch u. A. angestrebte Princip, solche zu benutzen, welche möglichst glatt sind, aus einem Stück bestehen und leicht zu reinigen sind, weiter verfolgen. Derartige Instrumente, mit Kaliseife und warmem Wasser abgebürstet und in eine 3proc. resp. 5proc. Carbollösung eingelegt, sind vollkommen Bacterienfrei; unter geeigneten Verhältnissen genügt sterilisirtes Wassser.

Für die vollständige Desinfection der Schwämme genügt ein gründliches Auswaschen mit warmem Wasser und Seife und Aufbewahren in 1prom. Sublimatlösung. Carbol- oder Chlorwasser ist nicht einmal erforderlich.

Bruns'sche Watte, gründlich gewaschene und getrocknete Compressen sind durch einmaliges Ausdrücken in Sublimatlösung desinficirt und gebrauchsfähig.

Nach nicht zu umgehenden Sectionen oder den öfter nothwendigen Operationen inficirter Körpertheile wird, wie wir es stets gethan haben, ein Reinigungsbad, ein gründliches und öfteres Bürsten der Hände mit warmem Wasser, Kaliseife und Kleie oder ähnlichen Stoffen, sowie ein darauf

folgendes Abbürsten mit 5proc. Carbolwasser die vollständige Desinfection herbeiführen.

Unter geeigneten äusseren Verhältnissen wird man nach Abwaschen des Operationsfeldes mit Kaliseife und warmem Wasser nur einer Nachspülung mit sterilisirtem Wasser bedürfen, um ein aseptisches Terrain zu schaffen und dasselbe auch als reizlosestes Mittel zur Berieselung der Wunden während der Operation benutzen. Unter weniger günstigen Verhältnissen wird man die nach genügender Vorbereitung wirksame Sublimatlösung mit grossem Vortheil verwenden können.

Da es nun kaum ausführbar erscheint, einen absolut aseptischen Raum herzustellen, werden wir wenigstens bestrebt sein müssen, diesem Ziele nach Möglichkeit näher zu treten. Die Resultate unserer Luftuntersuchungen ergaben, dass in einem in allen seinen Theilen mit Wasser und Seife gereinigten Raume die wenigsten Mikroorganismen zu finden sind. Um diese Reinigungen möglich zu machen, habe ich die Wände im Operationszimmer des Marieen-Krankenhauses vollkommen glatt abschleifen und mit einem waschechten Ueberzuge versehen lassen. Die Ecken wurden abgerundet, jede Fuge, jede Unebenheit zu vermeiden gesucht. Nur zwei eiserne broncirte Träger für die Irrigationsflüssigkeiten bilden die einzige Unterbrechung der glatten Wandfläche. Holz ist fast vollständig ausgeschaltet. Die nothwendigen Gegenstände sind aus Glas und Porzellan oder Marmor und Schmiedeeisen hergestellt. Der nur von Glasplatten gebildete Instrumentenschrank ist tief in die Wand eingelassen und mit dicht schliessenden Thüren versehen. Der Fussboden wird durch eine glatte Terrazofläche gebildet. Dieser Raum kann vor jeder Operation mit einem an einer Stange befestigten Schwamme abgeseift und abgespült werden. Den einzigen, Staub erzeugenden Gegenstand, den Ofen, sind wir in Begriff ebenfalls durch eine geeignete Heizvorrichtung zu ersetzen. In einem derartig hergestellten Raume wird man unter Anwendung geringer Quantitäten antiseptischer Mittel eine möglichst Bacterienfreie Luft und fast vollständig aseptische Verhältnisse herstellen können.

XXIV.

Ueber die Resection der Brustwand bei Geschwülsten.

(Mittheilung aus der chirurg. Klinik des Prof. Dr. H. Maas in Würzburg.)

Von

Prof. Dr. H. Maas.*)

(Hierzu Tafel XI.)

Ueber die Resection der knöchernen Brustwandungen bei gesunder Lunge und, bis auf ein stellenweises Uebergreifen von Geschwülsten, normaler Pleura liegen wenige Beobachtungen vor. Richerand**) scheint zuerst die Resection der Thoraxwandungen bei einem Falle von Carcinoma mammae gemacht zu haben, welches die Rippen ergriffen hatte. Es wurde die linke Lunge und das Herz blossgelegt. Dieser Richerand'sche Fall, obgleich er den operativen Eingriff überstand, wurde früher und wohl mit Recht als ein Beispiel zu weit gehender operativer Eingriffe angeführt, und die Operation solcher Geschwülste widerrathen. Auch von Sédillot***) wird mitgetheilt, dass er in einem Falle von weitgreifendem Carcinom zwei Rippenstücke mit der Pleura und einem erkrankten Stück der Lunge entfernte, mit Heilung der Wunde.

Die antiseptische Wundbehandlung hat auch in Bezug auf diese Operationen das Gebiet der Chirurgie erweitert. Auf dem 8. Congresse der deutschen Gesellschaft für Chirurgie konnte Ko-

*) Vortrag, gehalten am 4. Sitzungstage des Congresses, am 11. April 1885.

**) Nicod, Diss. sur le danger de la résection des côtes et de l'excision de la pleure dans les maladies cancéreuses. Paris 1818.

***) J. F. Heyfelder, Resectionen und Amputationen. 1855. S. 123.

laczek einen von H. Fischer operirten Fall vorstellen*), bei welchem wegen eines Chondroms ein sehr grosses Stück der vorderen linken Brustseite resecirt worden war:

Die Pat. war 48 Jahre alt. Die Geschwulst hatte 4 Jahre vor der Aufnahme der Pat. an der 4. linken Rippe angefangen und lag der linken vorderen Brustwand von der Clavicula bis zum Rippenbogen herab an, war von rundlicher Form, überragte das normale Niveau um 12 Ctm. und reichte in einer Ausdehnung von 52 Ctm. von der rechten Sternallinie durch die linke Achselhöhle bis zur Scapularlinie. Der durch einen Längsschnitt blossgelegte Tumor wurde schichtweise bis zur Freilegung der Basis abgetragen und dann die 4., 5., 6. und 7. Rippe und die dazu gehörigen Knorpel mit Knochenscheere und Messer mit der Pleura costalis durchtrennt, und so die Geschwulstbasis, welche einige Centimeter in die Brusthöhle hineinragte, entfernt. Der linke Brustraum, die linke Lunge und der Herzbeutel wurden so ganz freigelegt, ebenso ein freier vorderer Abschnitt des Zwerchfells. Als die linke Lunge zusammensank wurde der Puls schwach und die Athmung unregelmässig, so dass die Narcose eine Zeit hindurch unterbrochen wurde. Der Brustraum wurde drainirt und eine mässige Ausspülung der Höhlen mit Salicylsäurelösung gemacht, Während die Wunde gut heilte und schon am 3. Tage beim Verbandwechsel eine Verklebung der in den grossen Defect tief hineingezogenen Haut mit Herzbeutel und Lunge zu constatiren war, reagirte die Lunge auf diesen Eingriff durch eine mässige Dyspnoe und eine eitrige Bronchitis, durch welche sich das in den nächsten vier Tagen bestehende Fieber (bis 40.3 ° C.) erklärte. Auch im weiteren Verlauf stellte sich durch eitrige Pleuritis wiederholt Fieber ein. Nach 40 Tagen war die Operirte geheilt.

Eine ähnliche Operation, welche unter antiseptischen Cautelen tödtlich verlief, machte H. Leisrink**) wegen eines Sarcoms der Rippen:

Bei einem 37jährigen Manne war im Verlauf von 17 Wochen an der rechten Brustseite ein Tumor von derber knorpliger Consistenz entstanden, welcher in der Mammillarlinie von der 5. Rippe bis zum Rippenbogen, nach vorn bis nahe an das Sternum reichte, sich nach hinten handbreit über die Axillarlinie bis gegen den Angulus scapulae erstreckte. Bei der Operation wurden die 6. und 7. Rippe dicht am Sternum durchschnitten, wobei die Pleura noch nicht eröffnet wurde, dann wurde die Pleura an der oberen Grenze der Geschwutst eröffnet, der Tumor mit den Rippen stark nach aussen

*) Kolaczek, Vorstellung eines Falles von ausgedehnter Resection mehrerer Rippen wegen eines Chondroms. Archiv für klin. Chirurgie. Bd. XXIV. 1879. S. 451 und Szumann, Ein Fall von Resection eines grossen Theiles der linken vorderen Thoraxwand; Heilung. Deutsche Zeitschrift für Chirurgie. Bd. XII. 1880. S. 370.

**) H. Leisrink, Bericht der chirurgischen Abtheilung des israelitischen Krankenhauses zu Hamburg für die Zeit vom 1. Oct. 1879 bis 31. Dec 1880. Archiv für klin. Chirurgie. Bd. XXVI. 1881. S. 946.

gezogen, nach rückwärts geklappt und dann die Rippen von innen mit der Knochenscheere durchschnitten. Da sich auf dem Zwerchfell ein apfelgrosser Rest des Tumor zeigte, musste ein Stück desselben von der Grösse eines Fünfmarkstückes entfernt werden. Hierbei fielen Leber und ein Packet Därme in die Pleurahöhle vor, welche, gereinigt, wieder reponirt wurden. Die Zwerchfellwunde wurde durch mehrere Nähte geschlossen. Die Pleurahöhle wurde durch Ausspülen mit Salicylwasser gereinigt, zwei dicke Drains eingelegt, Listerverband. Bei der Eröffnung der Pleurahöhle war der Pat. collabirt, der Puls wurde aussetzend und ganz klein, die Athmung insufficient, so dass Aetherinjectionen und Faradisationen der Phrenici gemacht wurden. Am ersten Tage nach der Operation wurde Pat. viel durch Husten geplagt, genoss reichlich Nahrung, Temperatur 39,1 ° C. Am Abend war bereits bis zur 4. Rippe Lungenschall. Am folgenden Tage besserte sich der Zustand trotz vielen Hustens; am 3. Tage Verschlechterung, hohe Temperatur, am 4. Tage Tod unter den Ersheinungen der Capillarbronchitis.

Bei der Section fand sich die Pleurahöhle aseptisch, nur am Mediastinum anticum kleine Fibringerinnsel, in beiden Lungen Katarrh der grossen und kleinen Luftwege. Die rechte Lunge fast ganz lufthaltig, nur der hinterste Theil des unteren Lappens atelectatisch. Die Zwerchfellwunde ganz verklebt, die Leber durch adhäsive Entzündung an der Stelle der Naht mit dem Diaphragma verklebt. Peritoneum ganz aseptisch. Die mikroskopische Untersuchung ergab ein periostales Rundzellensarcom.

Diese beiden Fälle habe ich des Näheren angeführt, weil die dabei gemachten Erfahrungen mir bei der Operation des folgenden Falles nützlich waren, und einige Störungen des Heilungsverlaufes in dem Fischer'schen Falle und, wie wohl sicher anzunehmen ist, den tödtlichen Ausgang in dem Leisrink'schen Falle vermeiden liessen.

Meine Beobachtung ist folgende:

H. Mützel, 42 Jahre alt, Bauer aus Wülfershausen, gab bei seiner Aufnahme in das Juliusspital am 19. Februar 1885 an, dass seine Mutter gesund, sein Vater an einem Mastdarmleiden (wahrscheinlich Carcinom) vor Jahren gestorben sei. Er selbst war stets gesund, verheirathet und hat sieben gesunde Kinder. — Vor 15 oder 16 Jahren soll sich nach einem Stoss mit einem schweren Stück Holz unterhalb des linken Schulterblattes eine Hühnereigrosse Geschwulst entwickelt haben. Die Verletzung selbst war nicht schwer, Pat. wurde nicht an der Arbeit gehindert. Während die sehr harte Geschwulst sich im Laufe der Jahre ohne Beschwerden etwas vergrösserte erlitt er vor 5 oder 6 Jahren ein zweites Trauma an dieser Stelle. Er fiel mit einem Sack voll Birnen von einem Baum und schlug mit der Geschwulst auf den Sack, der unter ihm zu liegen kam, auf. Nach dieser Verletzung, welche zwar Schmerzen verursachte, aber den Patienten ebenfalls nicht an der Arbeit hinderte; fing der Tumor an, schneller zu wachsen. — Die Geschwulst belästigt den Pat durch ihre Grösse und Schwere an der Arbeit.

Bei der Untersuchung zeigten die Respirations- und Circulationsorgane des kräftig gebauten, grossen Mannes, welcher etwas abgemagert war und blasse Hautdecken und Schleimhäute zeigte, keine nachweisbaren Veränderungen; ebenso waren die Functionen der Unterleibsorgane normal. Die linke hintere und seitliche Brustgegend, ebenso die linke Lumbalgegend wurde von einem grossen, längsovalen Tumor eingenommen, welcher die Scapula ein wenig nach oben verschob und in der Längsausdehnung von der 7. Rippe bis zur Crista ilei und zur Spina ilei ant. sup. herabreichte. In der Querausdehnung erstreckte er sich bis über die l. Axillarlinie hinaus, mit seinem hinteren Rande reichte er bis auf 3 Ctm. an die Proc. spinosi der Wirbelsäule. In gerader Linie gemessen betrug seine grösste Längsausdehnung 41 Ctm., seine grösse Breite 37 Ctm. (s. Taf. XI, Fig. 1 u. 2). Die Haut über dem Tumor war bis auf mässige Erweiterung mittelgrosser und kleiner Venen normal, liess sich von dem Tumor abheben, nur auf der Höhe der Geschwulst war dieses wegen der starken Spannung nicht möglich. Die Muskulatur des Rückens lag nachweisbar über der Geschwulst. Die Consistenz des Tumor war im Ganzen elastisch hart, an einzelnen Stellen knorpelharte, an anderen, besonders auf der Höhe der Geschwulst, weichere Partien. Der nach dem Becken zu reichende Fortsatz der Geschwulst war knorpelhart. Die Oberfläche war im Ganzen glatt, mit mässigen Hervorwölbungen. Die unteren falschen Rippen waren durch die Geschwulst in ihrem mittleren Theil etwas nach innen gebogen, so dass sie mit ihrem vorderen Ende die Haut etwas hervorwölbten. Im Ganzen liess sich der Tumor scheinbar ein wenig verschieben, doch konnte man sich bei festem Zugreifen überzeugen, dass er an den Rippen an einer Stelle unbeweglich aufsass.

Die Diagnose wurde auf ein von den Rippen ausgehendes Chondrom oder Osteochondrom gestellt.

Am 21. Februar wurde der Tumor in der Chloroformnarcose und unter Anwendung eines Dampfspray mit essigsaurer Thonerdelösung exstirpirt. Pat. wurde in die rechte Seitenlage gebracht und die linke Brust- und Lumbalgegend durch ein unter die rechte Lumbalgegend geschobenes Rollkissen hervorgewölbt. Dann wurde die Haut in schräger Richtung vom unteren Winkel der Scapula bis zur Spina ilei ant. superior gespalten, ebenso die Muskulatur. Um den Tumor nach der Wirbelsäule zu besser freilegen zu können, wurde von der Mitte des Längsschnittes aus noch ein Querschnitt schräg nach hinten und unten durch Haut- und Rückenmuskulatur geführt (s. Taf. XI, Fig. 3). Es zeigte sich dann, dass der freigelegte Tumor sich in seinem oberen Segment frei von den Rippen abheben liess. Mit der 9., 10. und 11. Rippe war er fest verwachsen, der Fortsatz nach dem Darmbeinkamm schob sich zwischen die Muskulatur und der Fascia transversa nach unten. Nachdem die mit dem Tumor verwachsenen Rippen zuerst nach der Wirbelsäule zu mit dem Elevatorium freigelegt waren, wurden sie mit einer starken Knochenzange durchschnitten und der ganze Tumor etwas nach vorn um-

gelegt. Es liess sich jetzt feststellen, dass die Geschwulst mit einem flach convexen Segment fest mit der Pleura verwachsen, in die linke untere Pleurahöhle bis an den Zwerchfellansatz hineinragt. Nachdem die Pleura zuerst an der hinteren Seite in der Nähe der durchtrennten Rippen durchschnitten war, wurden die drei Rippen 9., 10. und 11. in der Axillarlinie durchtrennt, so der Tumor von dem Thorax abgehoben. und dann der Beckenfortsatz herauspräparirt, was ohne Verletzung der Fascia transversa, also ohne Eröffnung der Bauchhöhle gelang. — Von der 9., 10. und 11. Rippe waren je 11 Ctm. lange Stücke und ein entsprechendes Stück der Pleura entfernt worden.

In der so an ihrem hinteren Umfange freigelegten linken Brusthöhle sah man das mit dem Pericard bedeckte Herz, das Zwerchfell, welches an keiner Stelle verletzt war und die vollkommen zusammengefallene linke Lunge. — Der Defect der Brustwand war 11 Ctm. lang und 7 Ctm. breit. Unter der dünnen Fascia transversa sah man die Milz und die linke Niere durchschimmern.

Als die Brusthöhle eröffnet wurde, sank die Pulsfrequenz von 80 auf 60 Schläge in der Minute und wurde ziemlich klein. Doch blieb er regelmässig und gut fühlbar. Die Athmung wurde verlangsamt, blieb aber auch regelmässig, so dass weder die Narcose unterbrochen wurde, noch Reizmittel in Anwendung kamen.

Nach der Entfernung der Geschwulst wurde der Pat. auf die linke Seite gelegt, das in die Brusthöhle geflossene Blut theils durch diese Umlagerung, theils durch vorsichtiges Abtupfen mit Schwämmen entfernt und dann die grosse Hautmuskelwunde vereinigt: Eine Reihe von Catgutnähten vereinigte die Muskulatur, eine zweite Reihe die Haut, eine Stück des unmittelbar unter der Scapula liegenden Hautschnittes, sowie der querlaufende Schnitt wurde zum Abfluss der Wundsecrete offen gelassen, keine sonstige Drainage. Verband mit Sublimat-Kochsalz-Gaze.

Die Geschwulst zeigte sich aus einer grossen Anzahl kleinerer und grösserer Cysten zusammengesetzt, welche durch knorpelige und bindegewebige Septa von einander getrennt waren. An dem Rippenansatze fanden sich knöcherne Massen, welche theils in die äussere Schaale des Tumors, theils bis tief in die eigentliche Geschwulstmasse eindrangen, so dass sie stellenweise mit ihren Fortsätzen corallenartig in die Hohlräume hineinragten, oder auch ganz Hohlräume mit glatten Knochenwandungen auskleideten. Der Inhalt der Cystenräume war von dick gallertiger Consistenz, seine Farbe sehr verschieden. In einzelnen Hohlräumen weiss, in anderen mehr grau, grauröthlich, in noch anderen hellröthlich bis zum tiefen Dunkelbraun. Die Hauptmasse der Geschwulst bildete eine central gelegene, etwa 12 Ctm. im Durchmesser haltende grosse Cyste, deren Inhalt aus dunkelrothen, schleimig-gallertigen Massen bestand. — Die mikroskopische Untersuchung zeigte, dass es sich um ein von den Rippen ausgehendes Osteochondroma myxomatosum handelte.

Der Heilungsverlauf war ein durchaus günstiger und ungestörter.

Nach dem Erwachen aus der Narcose wurde der kleine, verlangsamte Puls auf Darreichung von Wein bald kräftiger, und seine Frequenz hob sich auf 72 Schläge in der Minute. Die Athmung war wenig beschleunigt, und nur eine geringe subjective Dyspnoe vorhanden ohne jede Cyanose. Auch diese geringe Dyspnoe verschwand am folgenden Tage vollständig. Husten und Auswurf fehlten vollkommen. Am 26. Februar wurde die linke Brustseite auskultirt. Es wurde auf der ganzen Seite vesiculäres Athmen gehört, keine Rasselgeräusche, kein pleuritisches Reiben. Bei der Inspiration sanken die Weichtheile an der Stelle des Rippendefectes nur mässig ein. Tiefe Inspiration, sowie alle sonstigen Bewegungen, wie Aufsitzen im Bett, Aufstehen waren durchaus schmerzlos.

Was den Wundverlauf betraf, so war der Sublimat-Kochsalz-Verband am ersten Tage stark von serösem Secret durchtränkt, so dass er am dritten Tage nach der Operation gewechselt wurde. Es zeigte sich hierbei die Wunde in ihrer ganzen Ausdehnung verklebt. Ein zweiter Verbandwechsel fand am 1. März, am 9. Tage nach der Operation statt. Bis auf die offen gelassenen Stellen, welche sich mit Granulationen gefüllt hatten, war die Wunde fest verheilt, überall vesiculäres Athmen bei der Inspiration, mässiges Einziehen an der Stelle des Knochendefectes. Während der ganzen Heilungsdauer war die Temperatur 1 Mal auf 38.5° C. gestiegen. — Pat. stand am 9. Tage auf und wurde am 14. März nach Hause entlassen. Taf. XI, Fig. 3 zeigt den Zustand des Pat. mit geheilter Wunde.

Am 13. Juni 1885 stellte sich Pat. zur Untersuchung wieder vor: Sein Allgemeinbefinden war ein gutes. Die Narbe derb und fest, schmerzlos. Der Defect in der knöchernen Brustwand hatte sich durch Näherung der resecirten Rippentheile so weit verkleinert, dass er bei kreisrunder Gestalt nur einen Durchmesser von 3 Ctm. hatte. Er war mit derber Haut und darunter liegender Muskulatur bedeckt, welche sich bei der Inspiration nur wenig unter das Niveau der Haut einzogen. An den oberen und hinteren Rand des Defectes der Rippen fand sich ein kleines etwa 1 Ctm. im Durchmesser haltendes Knötchen, verschieblich, knorpelhart.

Der auscultatorische und percutorische Befund der Lungen war durchaus normal. Es waren keine Zeichen einer Verwachsung der Pleura pulmonalis mit der Pleura costalis vorhanden. Beide Lungen reichten gleich tief herab.

In dem Verlauf des beschriebenen Falles sahen wir zuerst während der Operation Erscheinungen, wie sie sich durch die Reizung der Vagusendigungen erklären: Verlangsamten und kleinen Puls, verlangsamte Respiration bei der weiten Eröffnung der Pleurahöhle. H. Fischer und Leisrink beobachteten Dasselbe in noch viel stärkerem Maasse, so dass ersterer die Chloroformnarkose eine Zeit hindurch aussetzte, letzterer zu Aetherinjectionen und Faradisation der Phrenici greifen musste. Während der Heilung trat sehr schnell die Entfaltung und normale Thätigkeit der bei

der Operation blossgelegten und ganz zusammengesunkenen Lunge ein. Schon am 5. Tage nach der Operation war auf der ganzen linken Brustseite das vesiculäre Athmen in unserem Falle zu hören. Leisrink stellte in seinem Falle bereits am Abend des Operationstages durch Percussion Lungenschall bis zur 4. Rippe fest, und bei der Section des am 4. Tage gestorbenen Patienten fand sich die ganze rechte Lunge bis auf einen kleinen Theil in der hinteren Partie des unteren Lappens lufthaltig, die Brusthöhle ausfüllend, nirgends mit der Pleura verwachsen. Der Fischersche Fall ist in Bezug auf die wieder eintretende Thätigkeit der Lunge nicht zum Vergleiche heranzuziehen, da sich bei der weitgreifenden Rippenresection keine eigentliche Brusthöhle an der betreffenden Seite bilden konnte.

Der Leisrink'sche Fall und unsere Beobachtung zeigen so, dass bei aseptischem Wundverlauf selbst bei grossen Defecten der Rippen und der Pleura costalis eine schnelle Entfaltung des zusammengesunkenen Lunge ohne jede Entzündung oder entzündliche Verklebung der Pleura costalis und pulmonalis eintreten kann. Es muss hierbei eine sehr schnelle Regeneration der Pleura angenommen werden, weil auch in beiden Fällen keine Verwachsung der Lunge mit den Weichtheilen, welche den Defect bedeckten, eintrat.

Während dann in den beiden anderen Fällen heftige Bronchitiden auftraten, welche in dem Leisrink'schen Falle zu einem tödtlichen Ausgange führten, fehlten in unserem Falle diese Erscheinungen gänzlich. Ich glaube diese Gefahr für den Patienten dadurch vermieden zu haben, dass ich für die Operation mit Eröffnung der Pleura, die ich voraussehen konnte, dieselben Vorsichtsmassregeln anwendete, wie bei der Eröffnung der Bauchhöhle: Es war zu vermeiden, der Wasserverlust, welcher zwar aus einer Pleurahöhle an sich nicht so gross sein konnte, dass er grade allgemeine Gefahren für den Organismus herbeiführte, immerhin aber nicht unbedeutend ist und durch Austrocknung der Gewebe, besonders der deckenden Endothelien, reizend wirkt. Eine zweite Vorsichtsmassregel war die Verhütung der plötzlichen Abkühlung der blossgelegten Brustorgane, auf welche erfahrungsgemäss die Lunge heftig reagirt. Die beiden

Gefahren, Wasserverlust und Abkühlung, wurden durch die Anwendung des Dampfspray vermieden.

Diesen Massregeln schreibe ich es auch zu, dass die Vagusreizung eine viel geringere war, als in den beiden anderen zum Vergleich benutzten Fällen.

Ferner wurde nach der Beendigung der Operation jedes Ausspülen und Bespülen der Pleurahöhle und der blossliegenden Lunge vermieden. Zwar beweist die Section in dem Leisrink'schen Falle, dass die Ausspülung mit Salycilsäurelösung keine oder nur eine geringe entzündliche Reizung der Pleura hervorrief. Dagegen muss es zweifelhaft erscheinen, ob nicht der heftige Lungencatarrh durch diese Ausspülungen mitbedingt war. Die Anwendung des Dampfspray mit reizlosen, schwachen Lösungen antiseptischer Mittel macht die Ausspülungen unnöthig. Sollten sie aber nöthig erscheinen, so müssten sie nicht nur mit ganz reizlosen, sondern auch auf Körpertemperatur erwärmten Lösungen gemacht werden.

Hervorzuheben ist in unserem Falle noch die gute Wirkung des Sublimat-Kochsalzverbandes, welcher vermöge seiner hygroskopischen Eigenschaft den Abfluss der Wundsecrete durch einfaches Offenlassen einzelner Stellen der Wunde ohne jede weitere Drainage erreichen liess und so zur schnellen Heilung wesentlich beitrug.

Im Allgemeinen lehren uns diese unter antiseptischen Cautelen ausgeführten Resectionen grösserer Stücke der knöchernen Brustwand bei gesunden Brustorganen, dass solche Operationen, wenn nicht zu grosse Theile der Brustwand, wie in dem Fischerschen Falle, weggenommen werden müssen, mit schneller Wiederherstellung der Lungenthätigkeit heilen, wie bei einem durch zufällige Verwundungen hervorgerufenen Pneumothorax. Es zeigt sich ferner, dass die Lunge und Pleura ohne jede entzündliche Erscheinung bleiben können, und eine Verwachsung der Lungenpleura weder mit der Pleura costalis im Allgemeinen, noch mit den Weichtheilen an der Stelle des Pleuradefectes einzutreten braucht.

Bei der Operation ist durch einen Dampfspray mit reizlosen antiseptischen Mitteln oder durch sorgfältige Erwärmung und Feuchtigkeitserzeugung in dem Operationsraum die Abküh-

lung der blossgelegten Brustorgane und die Wasserverdunstung aus der Brusthöhle möglicht zu verhüten. Das Bespülen der blossliegenden Lunge ist entweder ganz zu vermeiden oder, wenn nöthig, mit ganz reizlosen, auf Körpertemperatur erwärmten Flüssigkeiten zu machen. Von den antiseptischen Verbänden empfehlen sich besonders diejenigen, welche ausgiebiges Einlegen von Drainröhren nicht verlangen und in Form von Dauerverbänden längere Zeit liegen bleiben können.

Erklärung der Abbildungen auf Taf. XI.

Fig. 1. Osteochondroma myxomatosum der linken Brustseite und Lumbalgegend bei einem 42 Jahre alten Manne. Hinteransicht.
Fig. 2. Dasselbe. Vorderansicht.
Fig. 4. Derselbe Patient mit geheilter Operationswunde.

XXV.

Weitere Fälle von Plastik mit frischen gestielten Lappen aus entfernteren Körpertheilen.

(Mittheilung aus der chirurgischen Klinik des Prof. Dr. Maas in Würzburg.)

von

Prof. Dr. H. Maas.*)

(Hierzu Tafel XII.)

Anknüpfend an die Mittheilungen, welche ich in diesem Archiv, Bd. XXXI., Heft 3, über plastische Operationen mit frischen gestielten Hautlappen machte, theile ich drei weitere Fälle mit, in denen es nach der angegebenen Methode gelang, in Fällen, welche durch alle anderen Behandlungsmethoden ungeheilt blieben, Heilung zu erreichen.

In dem einen Falle handelte es sich um eine ausgedehnte Geschwürsbildung an der äusseren Seite des linken Unterschenkels, welche allen anderen Heilversuchen widerstand:

Der kräftig gebaute, sonst gesunde Tagelöhner Philipp Ils hatte am 11. Februar 1884 durch einen herabfallenden Stein in einem Steinbruch bei Höchberg eine complicirte Fractur des 2. linken Metatarsalknochen erlitten. Fünf Tage später wurde er mit einer schweren septischen Phlegmone der ganzen linken unteren Extremität, hoch fiebernd, unbesinnlich in das Julius-Spital aufgenommen. Durch zahlreiche Incisionen an der ganzen Extremität, antiseptischen Verband mit Sublimatkochsalzgaze, Exstirpation der infiltrirten und theilweise vereiterten Drüsen der Inguinalgegend gelang es, die Sepsis zu beseitigen, und die Phlegmone zu heilen. Grössere Stücke der Haut am Fussrücken und an der Aussenseite des Unterschenkels wurden mit der Fascie

*) Vortrag, gehalten am 4. Sitzungstage des Congresses, am 11. April 1885.

gangränös und liessen grosse Geschwürsflächen zurück, von denen zwei an der Aussenseite des Unterschenkels gelegene nicht geheilt waren, als Patient nach einer dreimonatlichen Behandlung aus dem Spitale austrat.

Am 28. Februar 1885 wurde Pat. wieder in das Julius-Spital aufgenommen, da die Geschwüre trotz ärztlicher Behandlung in seiner Heimath nicht zugeheilt waren und ihn dauernd an der Arbeit hinderten. Es fand sich bei seiner Aufnahme an der Aussenseite des linken Unterschenkels ein 11 Ctm. langes, 4 Ctm. breites Geschwür an der Grenze des unteren und mittleren Drittels. Das Geschwür zeigte alle Zeichen eines atonischen Geschwürs mit vertieftem Grunde, mässig verdickten Rändern, spärlicher, mehr seröser Absonderung, blassem glattem Grunde. Die Umgebung des Geschwürs war in einer Längenausdehnung von 22 Ctm., in einer Breite von 15 Ctm. narbig, bläulich roth verfärbt, auf der Unterlage kaum verschiebbar. Erst an der Tibia hatte die Haut ihr normales Aussehen und liess sich leicht in Falten abheben. Die zahlreichen Narben der früheren Incisionen waren glatt, schmerzlos. Der linke Fuss stand in leichter Spitzfussstellung, die Bewegungen im Fussgelenke waren durch die tiefgreifenden Narben sehr beschränkt.

Am 1. März 1885 wurde folgende plastische Operation gemacht: Zuerst wurde die Geschwürsfläche umschnitten und dann im Ganzen von der narbigen Unterlage abpräparirt. Die Esmarch'sche Blutleere wurde nicht angewendet, um das spätere Eindringen von Blut in den antiseptischen Dauerverband möglichst zu beschränken. Der so entstandene rechteckige Defect hatte eine Länge von 12 Ctm., eine Breite von 4 Ctm.

Der zweite Operationsact bestand in der Bildung des Ersatzlappens aus der Innenseite des rechten Unterschenkels. Der Lappen wurde in der Längsrichtung der Extremität, seine Basis in der Mitte des Unterschenkels liegend, in einer Länge von 16 Ctm., einer Breite von 6 bis 7 Ctm. mit der Unterschenkelfascie abpräparirt (vgl. Taf. XII. Fig. 1. d.), wobei die Vena saphena magna unterbunden werden musste.

Dann wurde zuerst der linke Fuss und der unterste Theil des linken Unterschenkels und ebenso der rechte Fuss und Unterschenkel je mit einer Gypskapsel versehen, und beide untere Extremitäten so gelagert, dass das linke Bein, leicht im Knie- und Hüftgelenke gebeugt, auf das leicht nach aussen rotirte und gestreckte rechte Bein gelegt wurde. (Vgl. Taf. XII. Fig. 1.) In dieser Stellung wurden beide Gypskapseln durch einen dritten Gypsverband befestigt. Der zur Deckung des Defectes bestimmte Hautlappen liess sich so mit einer mässigen Drehung in den Defect hineinlegen.

Der folgende Act der Operation bestand in sorgfältiger Befestigung des Lappens in der unteren kurzen, den beiden seitlichen langen Seiten des rechteckigen Defects mit Sublimat-Catgut-Nähten. Die freiligende Wundfläche des Lappenstiels und die Wundfläche wurden mit Borsalbelappen bedeckt, darüber ein reichlicher Verband mit Sublimat-Kochsalzgaze. Schliesslich wurden beide Kniegelenke durch einen Gypsverband unbeweglich an einander befestigt.

Der Heilungsverlauf war ein durchaus afebriler. Die Lagerung wurde von dem Patienten sehr gut vertragen.

Am 13. März (12 Tage nach der Operation) wurde der Verband zum ersten Male abgenommen, und, da der Hautlappen in seiner ganzen Ausdehnung angeheilt war, wurde der Stiel auf einer Hohlsonde mit dem Messer durchschnitten. Die mässige Blutung wurde durch Compression gestillt, die Gypsverbände entfernt und die gut granulirende Wundfläche des rechten Unterschenkels mit Arg. nitr.-Salbe verbunden.

Die weitere Heilung erfolgte ohne jeden Zwischenfall. Als Patient am 18. April entlassen wurde, war der Defect am rechten Unterschenkel fest vernarbt. — Der transplantirte Lappen hatte eine Länge von 11 Ctm., eine Breite von 4 Ctm., war von normaler Farbe und Temperatur; seine Sensibilität war gegen die entsprechende Hautstelle des rechten Unterschenkels herabgesetzt, doch wurden sowohl leichte Berührungen, als auch Wärme und Kälte gut empfunden.

Pat. hat sich im Laufe der folgenden Monate öfter in der Klinik vorgestellt; es konnte die dauernde Heilung des so wieder arbeitsfähigen Mannes festgestellt werden.

Von gelungenen Helkoplastiken am Unterschenkel durch Transplantation eines Hautlappens aus der anderen Extremität ist mir ausser diesem Falle nur ein Fall von Czerny*) bekannt. Czerny übertrug einen granulirenden, längere Zeit vorbereiteten Lappen von der rechten Wade auf ein varicöses Unterschenkelgeschwür an der vorderen Fläche der linken Tibia bei einem 23jährigen Manne. Die Vortheile der von mir befolgten Methode treten im Vergleich mit diesem Falle nicht nur durch die bedeutend schnellere Heilung, sondern auch durch das Verhalten der transplantirten Hautlappen hervor. Der zu übertragende Lappen wurde von Czerny in einer Länge von 11,5 Ctm., in einer Breite von 8,5 Ctm. geschnitten, während der transplantirte Hautlappen schliesslich nur eine Länge von 6, eine Breite von 4,5 Ctm. hatte. Gerade zur Heilung der so häufigen Unterschenkelgeschwüre möchte ich deswegen meine Methode ganz besonders empfehlen. In dem vorliegenden Falle hatte ich zum ersten Male Gelegenheit, sie bei einem Unterschenkelgeschwüre in Anwendung zu ziehen.

In einem weiteren Falle hatte ich Veranlassung, einen Fersendefect durch Uebertragung eines Hautlappens aus dem anderen Unterschenkel zu ersetzen.

---

*) V. Czerny, Beiträge zur operativen Chirurgie. Stuttgart 1878. Ferd. Enke.

Der $5^1/_2$jährige Eduard Rösner aus Volkach, sonst gesund und kräftig, war am 7. Juli 1884 von einem etwa 16 Centner schweren Kohlenwagen überfahren worden. Bei seiner Aufnahme zeigte der Pat. schwere Shockerscheinungen, welche bald vorübergingen. Die Hinterräder des Wagen waren dem kleinen Patienten über den rechten Fuss gegangen und hatten die ganze Fusssohle in der Längsrichtung von der Ferse und den Malleolen an bis zur Basis der grossen Zehe, an der Aussenseite bis zur Mitte des 5. Mittelfussknochen abgequetscht, so dass die gequetschte Haut in Form eines unregelmässigen, an den Rändern stark zerfetzten Lappens herabhing. Die Musculatur der Fusssohle war stark gequetscht, einzelne Sehnen waren zerrissen, der Calcaneus lag fast in seiner ganzen Ausdehnung frei, ebenso einzelne Knochentheile an der Fusssohle.

Nachdem sich die nekrotischen Gewebspartien abgestossen hatten, war ein gut granulirendes, fast rundes Geschwür von 6—7 Ctm. zurückgeblieben, dessen Mittelpunkt durch den nach hinten am weitesten hervorragenden Theil des Calcaneus gebildet wurde.

Im Verlaufe von 4 Monaten gelang es, die Geschwürsfläche zur Heilung zu bringen; doch brachen die Narben bei jedem Gehversuche wieder auf, so dass sich Geschwüre bis zu 2 Ctm. Durchmesser bildeten, und der Knabe immer nur kurze Zeit umhergehen konnte. Alle Versuche durch Heftpflaster-Compressionsverbände, Aufbandagiren von dicken Platten von Emplastrum consolidans u. s. w. die Narbe fester und widerstandfähiger zu machen, waren erfolglos.

Im Januar 1885 war der Zustand folgender: Der rechte Fuss stand in Spitzfussstellung und konnte wegen der straffen Spannung und Schmerzhaftigkeit der Narbe weder activ, noch passiv bis zum rechten Winkel dorsalflectirt werden. Die Narbe nahm die ganze Fersengegend ein. Ihr vorderer Rand reichte in einem nach den Zehen zu concaven Bogen 5 Ctm. über die Tuberositas calcanei hinaus und zog sich an der Innenseite des Fusses in einem schmaleren Streifen bis zum Köpfchen des ersten Mittelfussknochens. Auf dem Calcaneus befand sich in der Narbe wieder eine durch Gehversuchen entstandenes Geschwür von 3,5 Ctm. Länge und 1,5 Ctm. Breite. (Vgl. Taf. XII. Fig. 2.)

Am 29. Januar 1885 wurde die Helkoplastik gemacht. Nachdem beide untere Extremitäten mit gebeugten Knie- und Hüftgelenken, das rechte Bein stärker gebeugt als das linke, so dass die Fersen der Innenseite der linken Wade anlag, zuerst mit gesonderten Gypskapseln versehen waren, welche die Kniegelenke und die anliegenden Theile des Ober- und Unterschenkels umfassten, wurden sie durch einen dritten Gypsverband unbeweglich in dieser Stellung befestigt. Dann wurde das Fersengeschwür und der anliegende Theil der Narbe in Form eines Quadrates von 4 Ctm. Seitenlänge exstirpirt, und die subcutane Tenotomie der Achillessehne gemacht, um die Equinusstellung vollkommen auszugleichen. Der Fersenhöcker war so, von Periost bedeckt, ganz freigelegt. Der Ersatzlappen wurde nun aus der Innenseite des linken Unterschenkels in der Längsrichtung der Extremität, der Stiel nach

oben gelegen, in einer Länge von 8 Ctm., einer Breite von 5 Ctm. mit der Fascie abpräparirt und mit einer beinahe rechtwinkligen Drehung, welche wegen der ausgiebigen Länge des Lappen gut ohne Spannung gelang, in den Defect eingefügt. Der Lappen wurde dann mit Sublimat-Catgutnähten an der vorderen, oberen und unteren Seite des Defects befestigt. die wunden blosliegenden Flächen mit dicken Lagen von Borsalbe bedeckt, und das ganze Operationsgebiet mit einem ausgiebigen Sublimat-Kochsalzgaze-Verbande umgeben, welcher zur besseren Befestigung der Füsse mit Gazebinden fixirt wurde.

Bei völlig fieberlosem Wundverlauf und gutem Allgemeinbefinden vertrug der kleine Patient die Lage sehr gut. Am 4. Februar wurde der Dauerverband entfernt und, da der Lappen überall gut verheilt war, schon an diesem Tage der Stiel durchschnitten, die Gypskapseln entfernt, und jede Extremität mit einem besonderen Verbande versehen. Innerhalb 14 Tagen war auch die Durchtrennungsstelle des Lappens fest vernarbt.

Die Sensibilität des ganz normal gefärbten und temperirten Lappens war in den ersten 4 Wochen stark herabgesetzt. Nadelstiche wurden nur ganz allgemein als Druck gefühlt. Erst nach dieser Zeit wurde die Sensibilität sehr schnell besser. Bei seiner Entlassung, acht Wochen nach der Operation war sie, so weit sich bei dem Knaben durch Vergleichung mit der Haut der gesunden Ferse feststellen liess, eine ganz normale. (Vgl. Taf. XII. Fig. 3.) Das Aussehen des Lappens hatte sich, nachdem Pat. 4 Wochen in gewöhnlichen Schuhen umhergegangen war insofern verändert, als er der Haut der Fusssohle sehr ähnlich geworden war. Als Pat. am 29. März 1885 entlassen wurde, konnte er mit gewöhnlichen Stiefeln gut und bequem gehen. Geschwürsbildung ist auch später nicht aufgetreten, wie bei wiederholter Vorstellung des kleinen Patienten nach einigen Monaten festgestellt wurde.

Der vorstehende Fall zeigt einen noch günstigeren Heilungsverlauf, als der ähnliche, in meinen früheren Mittheilungen erwähnte (l. c. p. 24). Die Durchschneidung des Stiels am 6. Tage nach der Operation ist wohl die früheste bis jetzt gemachte. Sie konnte so frühzeitig gemacht werden, weil der Lappen überall fest eingeheilt war. Das jugendliche Alter des gesunden Patienten, das vollständige Fehlen einer Randgangrän an irgend einer Stelle des Lappens trugen zu dieser schnellen Heilung bei. Die in einem früheren Falle von sehr zeitiger Durchschneidung des Stiels von mir beobachtete Abstossung der obersten Epidermisschicht trat in diesem Falle nicht ein.

Relativ langsam erlangte im Vergleich mit den früheren Fällen der überpflanzte Lappen seine vollkommene Sensibilität wieder. Möglicher Weise mag eine Ursache darin liegen, dass der Lappen fast in seiner ganzen Flächenausdehnung auf dem Calcaneus lag.

Schliesslich theile ich noch folgenden Fall von Helkoplastik bei einem älteren Manne wegen eines traumatischen Geschwürs des Ellenbogens mit:

Ein 53jähriger Schneider, Michel Henkelmann aus Michelau, gerieth am 14. October 1884 mit dem linken Arm in die Kammräder einer Handdreschmaschine, wodurch ihm die Haut der linken Ellenbogengegend abgerissen wurde. Pat. gab Erscheinungen von schweren Shoc an und will sehr stark geblutet haben. Am folgenden Tage liess sich Pat. in das Julius-Spital aufnehmen. Er zeigte an der Dorsalseite des Ellenbogens einen grossen Hautdefect, welcher eine Längenausdehnung von 25 Ctm., eine Breite von etwa 20 Ctm. hatte. Der Defect begann an der Grenze des unteren und mittleren Drittels des Oberarms und reichte bis zur Mitte des Vorderarms. Die Fascie war zum grössten Theil mit abgerissen, auch die Musculatur zeigte an einzelnen Stellen oberflächliche Einrisse. Die Wunde war mit Strohresten verunreinigt, roch bereits stark faulig.

Nach Abtragung des gangränösen Fetzen, längerer Berieselung mit essigsaurer Thonerdelösung wurde ein antiseptischer Dauerverband angelegt, der Arm, auf einer Schiene gelagert, suspendirt. Unter mässigem Fieber verwandelte sich die Wunde bald in eine gute Granulationsfläche und, während durch öfter veränderte Gelenkstellung, mässige Massage die Motilität der Extremität erhalten wurde, übernarbte der grösste Theil des Geschwürs. Eine mit ihrer Mitte etwa der Spitze des Olecranon entsprechende Geschwürsfläche blieb jedoch trotz Monate lang fortgesetzter Behandlung ungeheilt. (Vgl. Taf. XII. Fig. 4.)

Am 25. Februar. $4\frac{1}{2}$ Monate nach der Verletzung, wurde der plastische Ersatz mit einem frischen gestielten Lappen aus der linken Brust- und Hypochondriumgegend gemacht, wie in dem früher von mir beschriebenen Falle 3 (l. c. S. 21):

Pat. wurde auf die rechte Seite gelagert und in einem ersten Operationsacte die Geschwürsfläche mit einem angrenzenden sehr dünnen Narbensaum in Form eines Rechteckes, dessen längere Seite etwa 10 Ctm., die kürzere 7 Ctm. lang waren, abpräparirt. Dann wurde durch Anlegen des rechtwinklig gebeugten Armes an den Thorax der zu transplantirende Lappen seiner Lage nach genau bestimmt: Der Stiel des Lappens kam etwas hinter die hintere Axillarlinie, sein oberer Rand parallel und in gleicher Höhe mit der 10. Rippe, sein unterer Rand 10. Ctm. tiefer. Seine Länge wurde auf 13 bis 14 Ctm. bestimmt, und in der Mamillarlinie beide, parallel den Rippen verlaufende Schnitte durch einen Längsschnitt verbunden; der Hautlappen z. Th. mit der Fascie abpräparirt. Der Ellenbogen wurde nach Zurückschlagen des Lappens so in die frische Wundfläche gelegt, dass der Vorderarm zwischen Pronation und Supination rechtwinklig gebeugt stand, während der Oberarm fest an den Thorax angedrückt wurde. Einlegen des Lappens, Naht und Verband wie in den früheren Fällen. Der ganze Verband wurde nach ausgiebiger Polsterung mit Gypsbinden nach Art eines Desault'schen Verbandes befestigt.

Bei durchaus fieberlosem Verlaufe war dem Pat. der Verband ziemlich lästig. Am wohlsten fühlte er sich in sitzender Stellung. — Am 6. März wurde der Dauerverband entfernt und der Stiel mit der Scheere durchtrennt, wobei einzelne spritzende Gefässe am centralen Ende des Lappenstiels unterbunden werden mussten. Am 14. März fand ein zweiter Verbandwechsel statt. Trotzdem am oberen vorderen Rande des Lappens eine schmale Randgangrän eingetreten war, lag der Lappen doch überall sonst fest an, zeigte auch keine Abstossung der obersten Epidermisschicht. Eine an diesem Tage vorgenommene Sensibilitätsprüfung ergab, dass der Pat. zwar Nadelstiche, Berührungen mit dem Finger u. s. w. empfand und richtig localisirte, jedoch bedeutend schwächer als an der entsprechenden normalen Hautstelle.

Am 4. April war der Hautlappen überall mit guter, fester Vernarbung angeheilt (Taf. XII. Fig. 5). Der Arm konnte vollkommen schmerzlos gebeugt und fast bis zum Normalen gestreckt werden. Die Sensibilität des Lappens war noch immer im Vergleich mit der Haut über dem rechten Olecranon herabgesetzt. Die Granulationsfläche an der seitlichen Bauchwand war fast geheilt, so dass Pat. an diesem Tage nach Hause entlassen werden konnte.

Bei diesem letzten Falle ist besonders hervorzuheben, dass trotz des Alters des mässig genährten Patienten die Durchschneidung des Stiels am 9. Tage nach der Operation gemacht werden konnte, ohne den Erfolg der Ueberpflanzung zu gefährden.

Langsamer dagegen stellte sich die Sensibilität in dem überpflanzten Lappen wieder her; nach etwa 6 Wochen war sie noch gegen die gesunde Seite bedeutend herabgesetzt. Es beweist dieser Fall ebenso wie die beiden vorhergehenden, dass das Hineinwachsen der Nerven von dem neuen Mutterboden aus Verschiedenheiten zeigt, welche wohl theilweise von der Localität, z. Th. vielleicht auch von allgemeinen Verhältnissen abhängig sind.

In Bezug auf die sichere Einheilung der frischen Hautlappen an ihrer neuen Stelle bewährten sich auch in diesen drei Fällen die von mir bei meiner früheren Mittheilung empfohlenen Massnahmen vollkommen: Befestigen der Theile durch Gypsverbände in möglichst bequemer Lage, Abpräpariren der Geschwürsflächen, Lappenbildung in der Hauptrichtung der Gefässe, Befestigung des des Lappens mit Sublimat-Catgutnähten, antiseptischer Dauerverband.

Erklärung der Abbildungen auf Taf. XII.

Fig. 1. Lagerung der unteren Extremitäten bei Ueberpflanzung eines Hautlappens von der Innenseite des rechten Unterschenkels auf die Aussenseite des linken. L = überpflanzter Hautlappen 11 Ctm. lang. 5 Ctm. breit. D = in Heilung befindlicher Defect am rechten Unterschenkel.

Fig. 2. Narbe und Geschwürsbildung der rechten Ferse bei einem 5½jährigen Knaben. N = Narben, G = Geschwüre.

Fig. 3. Dieselbe Ferse nach Exstirpation der Narbe mit einem aus dem linken Unterschenkel überpflanzten Hautlappen. L = überpflanzter Hautlappen, nachdem der Fuss 4 Wochen zum Gehen benutzt war, 4 Ctm. lang und ebenso breit.

Fig. 4. Geschwürs- und Narbenbildung nach Abreissung der Haut auf der Dorsalseite des linken Vorderarms bei einem 53jährigen Manne. G = Geschwürsfläche, N = Narben.

Fig. 5. Dasselbe durch Ueberpflanzung aus der seitlichen Brustgegend geheilt. L = überpflanzter Hautlappen 10,0 Ctm. lang, 7,0 Ctm. breit.

XXVI.

Zur Exstirpation hochsitzender Mastdarmkrebse.

Von

Prof. Dr. P. Kraske

in Freiburg i. Br.*)

(Mit einem Holzschnitt.)

M. H.! So erfreulich auch die Fortschritte sind, welche wir in den letzten Jahren bezüglich der operativen Entfernung der Mastdarmkrebse gemacht haben, so wird doch Niemand leugnen, dass es eine Anzahl von Fällen giebt, in denen auch die bisherigen verbesserten Methoden uns vollkommen im Stiche lassen. Abgesehen von denjenigen Fällen, in denen an eine Exstirpation des Krebses wegen zu grosser Ausbreitung der Geschwulst und Verwachsung derselben mit den Nachbargeweben und -Organen nicht mehr zu denken ist, sind es hauptsächlich die sehr hochsitzenden Carcinome, welche — lediglich ihres hohen Sitzes wegen — wohl allgemein als Noli me tangere betrachtet werden. Die gewöhnliche Vorschrift der Lehrbücher geht dahin, dass Krebse des Mastdarms, die man in der Chloroformnarkose nach oben hin nicht völlig abtasten könne, auch wenn sie gegen die Umgebung noch verschiebbar seien, als absolut inoperabel erklärt werden müssen. Solche Krebse liegen, wie sich Volkmann noch kürzlich auf dem Kopenhagener Congresse ausgedrückt hat, zu tief für eine Operation durch Laparotomie und zu hoch für die Exstirpation von aussen.

Der Mangel einer Operationsmethode, die es uns möglich macht, auch die hochsitzenden Carcinome zu exstirpiren, ist um so mehr zu beklagen, als solche Krebse durchaus nicht selten sind. Jeder

*) Vortrag, gehalten am 4. Sitzungstage des Congresses, am 11. April 1885.

einigermaassen beschäftigte Praktiker hat sicherlich eine ganze Anzahl von Fällen gesehen, in denen er die Operation ablehnen musste, lediglich weil die Geschwulst zu hoch sass. Von den 11 Mastdarmcarcinomen, welche ich im vergangenen Jahre zu untersuchen Gelegenheit hatte, waren es allein 4, in denen das obere Ende auch in der Narkose nicht erreicht werden konnte. In 2 Fällen konnte ich, trotzdem ich mir durch starken Druck auf den Bauch den Tumor nach unten drängen liess, die Muttermundartig in's Rectum heruntergestülpte Geschwulst überhaupt nur an ihrer unteren Fläche abtasten. Ich habe mich in diesen beiden Fällen durch das inständige Bitten und Drängen der Kranken, deren Beschwerden sehr bedeutende waren, bewegen lassen, die Operation zu versuchen, trotzdem der eine der Patienten ausser an dem Mastdarmcarcinom noch an hochgradigem Emphysem, der andere an einer wenn auch mässigen, so doch schon 12 Jahre bestehenden Albuminurie litt. Die Schwierigkeiten waren colossale. Trotz ausgiebigen vorderen und hinteren Rapheschnittes und trotz Exstirpation des Steissbeines gelang es mir nur durch die allergrösste Anstrengung und meist im Dunkeln, nur unter der Controle des Fingers schneidend, den Tumor zu lösen und den Darm so weit hervorzuziehen, dass er über der Geschwulst amputirt werden konnte. Das Peritoneum wurde in beiden Fällen an der Stelle eröffnet, wo es hinten eine nur noch etwa Kleinfingerbreite Partie der Mastdarmwand frei lässt. Der Blutverlust war bei beiden Operationen ein sehr beträchtlicher. Beide Patienten starben — die einzigen Todesfälle, die ich unter den 9 Rectumexstirpationen des letzten Jahres, bei denen nur ein Mal das Peritoneum nicht eröffnet zu werden brauchte, zu beklagen hatte. Der eine Kranke (der Emphysematiker) erlag bei bereits vollständig verklebter Peritonealwunde und sonstigem tadellosen Wundverlauf am 6. Tage nach der Operation einer hypostatischen Pneumonie, der andere starb an Peritonitis. Ich bin der festen Ueberzeugung, dass sich die Peritonitis hätte vermeiden lassen, wenn die Peritonealwunde in einer weniger dunkelen Tiefe mit grösserer Accuratesse hätte besorgt werden können, und dass vielleicht auch die hypostatische Pneumonie ausgeblieben wäre, wenn bei dem Kranken durch den Blutverlust, der, wie gesagt, bei der Schwierigkeit der Blutstillung ein sehr beträchtlicher war, die Herzkraft nicht erheblich geschwächt gewesen wäre.

Die Unzulänglichkeit unserer Operationsmethoden bei hochsitzenden Mastdarmkrebsen, welche ich in den beiden erwähnten Fällen ganz besonders lebhaft empfunden habe, hat mich dazu geführt, darüber nachzudenken, ob man nicht von einer anderen Seite her, als von unten, sich einen besseren Zugang zu den oberen Partieen des Mastdarms verschaffen könne. Da in der That nicht die Rede davon sein kann, dass man sich durch Laparotomie diese Theile zugänglich macht, so kann nur der Weg von hinten, von der Kreuz-Steissbeinseite her, in Betracht kommen.

Bestrebungen nach dieser Richtung hin sind bereits gemacht worden. Kocher*) hat schon vor 10 Jahren empfohlen, sich den Zugang zum Rectum durch die vorherige Excision des Steissbeines zu erleichtern, und hat seine Empfehlungen im Jahre 1880 dringender wiederholt. Nichtsdestoweniger scheinen die Kocher'schen Vorschläge nicht die Beachtung gefunden zu haben, welche sie meiner Meinung nach sicherlich verdienen. Noch auf dem vorjährigen Congresse in Kopenhagen hat sich Esmarch**) dahin ausgesprochen, dass die Exstirpation des Steissbeines meistens nicht nöthig sei. Das gilt meiner Ansicht nach doch nur für diejenigen, soweit meine Erfahrungen reichen, selteneren Fälle, in denen das Carcinom am Anus oder in den alleruntersten Partieen des Mastdarms sitzt. In allen übrigen Fällen kann man sich durch die Excision des Steissbeines, vorausgesetzt, dass man genau nach den Kocher'schen Vorschriften verfährt und auch wirklich das ganze Steissbein fortnimmt, die Operation wesentlich erleichtern, ganz abgesehen davon, dass mir eine Entfernung des Steissbeines schon wegen der Vereinfachung der Wundverhältnisse wünschenswerth erscheint.

Allein, so empfehlenswerth auch die Kocher'sche Methode ist, so reicht auch sie doch nicht aus, wenn es sich darum handelt, solche Geschwülste sich gut zugänglich zu machen, welche ihren Sitz im obersten Theile des Mastdarms haben. Kocher selbst scheint niemals hochsitzende Carcinome operirt zu haben; wenigstens reichte in den Fällen, die er mitgetheilt hat, kein Mal der Tumor

*) Die Exstirpatio recti nach vorheriger Excision des Steissbeines. Centralblatt für Chirurgie. 1874. No. 10 und Ueber Radicalheilung des Krebses. Deutsche Zeitschrift für Chirurgie. Bd. XIII. S. 161.

**) Deutsche med. Wochenschrift. 1884. No. 39.

so weit hinauf, dass bei der Operation die Peritonealhöhle eröffnet wurde. Dass bei der Operation sehr hochsitzender Geschwülste auch durch die vorherige Excision des Steissbeins die Schwierigkeiten keineswegs in befriedigender Weise beseitigt werden, habe ich in den beiden vorher erwähnten Fällen gesehen.

Ich beschloss deshalb, an der Leiche zu versuchen, ob man sich durch eine der Steissbeinexcision noch hinzugefügte partielle Resection aus dem Kreuzbein nicht den Weg zu den obersten Rectumpartieen bahnen könne. Ich dachte mir, dass der Zugang zum Mastdarm, der ja in seinem oberen Theile fast vollständig links von der Mittellinie liegt, bereits durch eine Wegnahme des untersten Theiles des linken Kreuzbeinflügels erheblich erleichtert werden müsste.

Die Operation führte ich an der Leiche in folgender Weise aus: An dem auf der rechten Seite liegenden Cadaver machte ich in der Mittellinie etwa von der Mitte des Kreuzbeins bis zum After einen Schnitt bis auf den Knochen. Darauf löste ich die Glutäalmusculatur an ihrer Insertion von dem untersten Theile des linken Kreuzbeinflügels ab, umschnitt und excidirte das Steissbein und durchtrennte nun den untersten Theil des nach Anspannung des äusseren Wundrandes frei zu Tage tretenden Lig. tuberoso-sacrum und darunter das Lig. spinoso-sacrum dicht an deren Anheftung am Kreuzbein. Schon als ich die Bänder durchschnitten hatte und mir die Weichtheile mit scharfen Wundhaken kräftig nach aussen ziehen liess, war ich überrascht, wie weit ich mit dem Finger von unten und von der Seite her auf der inneren Fläche des Kreuzbeines vordringen und den durch lockeres Zellgewebe angehefteten Mastdarm ablösen konnte. Ich gewann dabei die Ueberzeugung, dass schon mit der Durchschneidung der Ligg. tuberoso-sacrum und spinoso-sacrum für die Zugänglichmachung der oberen Mastdarmpartieen sehr viel gewonnen ist. Noch freier wurde der Zugang nun, als ich mittelst eines Hohlmeissels das unterste Stück des linken Kreuzbeinflügels in einer Linie abschlug, welche vom linken Rande im Niveau des Foramen sacrale post. III. beginnend, in nach links concavem Bogen, nach innen und unten am unteren Rande des 3. Kreuzbeinloches vorbei, und um das 4. herum bis zum linken unteren Kreuzbeinhorn zog (vgl. die umstehende Figur). Auf die hinteren Aeste der

Kreuzbeinnerven wurde dabei keine Rücksicht genommen; die ventralen Aeste des 5. und 4. Sacralnerven wurden durchtrennt, der des 3. jedoch geschont. Nachdem dann noch die Meisselfläche gut geglättet, und Zellgewebe und Musculatur an der Hinterseite des in grosser Ausdehnung freiligenden Mastdarms bis auf dessen Wand durchschnitten war, liess ich die Leiche in die Steinschnittlage mit stark erhöhtem Becken bringen und ging nun an die eigentliche Exstirpatio recti. Ich fand dabei, dass ich nach Umschneidung des Afters den ganzen Mastdarm bis zu seinem Uebergange in die Flexura sigmoidea, also bis zur Basis des Kreuzbeins mit der grössten Leichtigkeit und, weil die Theile dem Gesicht zugänglich waren, mit der grössten Accuratesse ablösen konnte.

Ich habe diese Operation an der Leiche oft wiederholt und mich dabei auch überzeugt, dass man mit Hilfe derselben auch sehr bequem die Resection eines Stückes aus der Continuität des Mastdarmrohres, unter Schonung des unteren Abschnittes desselben, ausführen kann. Bei den Versuchen, die ich nach dieser Richtung hin machte, spaltete ich nach Resection des Kreuzbeins und weiter Freilegung des Rectums, zunächst das Darmrohr hinten der Länge nach bis zu der unteren Grenze des zu resecirenden Stückes; dann nahm ich an dem auseinander geklappten, vorn noch mit den Nachbartheilen in Verbindung stehenden Darme die quere Durchtrennung vor, worauf dann der geschlossene, obere Theil leicht rings abgelöst und hervorgezogen werden konnte. Es ist indessen gar nicht nothwendig, den unteren Theil zn spalten, man kann ohne Schwierigkeit und ohne befürchten zu müssen, Nachbarorgane zu verletzen, die quere Durchtrennung an beliebiger Stelle auch am noch geschlossenen Darmrohr vornehmen.

Nach den Resultaten, welche mir meine Versuche an der Leiche ergeben hatten, glaubte ich daran denken zu können, die Durchschneidung der Ligg. tuberoso- und spinoso-sacrum resp. die partielle Resection des Kreuzbeins als Hilfsoperation für die Zugänglichmachung der oberen Partien des Rectums auch im geeigneten Falle am Lebenden zu versuchen. Die Verwundung, welche durch die Hilfsoperation gesetzt wird, betrifft nicht solche Theile, deren Verletzung irgend welchen Schaden oder einen gegenüber den gewonnenen Vortheilen in Betracht kommenden Nachtheil für den Kranken zur Folge haben könnte. Die Ablösung der hintersten Partie der Glutaeen vom Kreuzbein ist ein für die spätere Function so gut wie gleichgiltiger Eingriff, und was die Durchtrennung der starken vom Tuber und der Spina ischii zum Kreuzbein ziehenden Bänder betrifft, so konnte ich mir, zumal dieselben nicht einmal vollständig durchtrennt werden, auch nicht denken, dass die Vernarbung nicht wieder eine für die Function des Beckens genügende Festigkeit herbeiführen sollte. Aber selbst wenn, sagte ich mir, etwa in Bezug auf den Gang oder das Sitzen eine Störung eintreten sollte, so kann dieselbe nicht so beträchtlich sein, dass sie nicht durch die Vortheile der Operation reichlich aufgewogen würde. Durch die Resection des Kreuzbeins selbst werden wichtige nervöse Apparate nicht verletzt. Die Durchschneidung der hinteren Aeste der Sacralnerven hat absolut Nichts zu bedeuten; die Verletzung des 5. ventralen Astes ist ebenfalls vollkommen gleichgiltig; auch der 4. vordere Ast darf wohl, da ja die Verletzung bloss auf einer Seite erfolgt, ohne jedes Bedenken durchtrennt werden. Der 3. ventrale Ast, der sich bereits lebhaft an der Bildung des Plexus ischiadicus betheiligt, wird geschont, der Sacralcanal nicht eröffnet.

In meiner Absicht, die an der Leiche erprobte Hilfsoperation im nächsten geeigneten Falle am Lebenden zu versuchen, wurde ich noch mehr dadurch bestärkt, dass ich mittlerweile Gelegenheit fand, die Operation an einem alten männlichen Individuum zu machen, welches an einem ausserordentlich hoch sitzenden, wegen Verwachsung mit Prostata und Blase und Perforation in dieselbe inoperablen Mastdarmkrebs gestorben war. Ich überzeugte mich, dass es nach der Wegnahme des unteren Theiles des linken Kreuzbeinflügels, trotz ausgedehnter und ziemlich fester Verwachsung der Geschwulst auch mit der vorderen Kreuzbeinfläche, gut mög-

lich war, den Tumor hinten abzulösen und ihn so weit herunter zu ziehen, dass, wenn die Zerstörung an den vorderen Theilen nicht so ausgedehnt gewesen wäre, eine Entfernung, trotz des sehr hohen Sitzes, hätte ausgeführt werden können.

Ich habe nun seither zweimal Gelegenheit gehabt, die an der Leiche geübte Operation auch am Lebenden zu probiren.

In dem ersten Falle handelte es sich um eine seit ihrer Jugend sehr schwächliche, kleine, skoliotische Frau von 47 Jahren, die schon seit 2 Jahren über Stuhlbeschwerden zu klagen gehabt hatte. Die Beschwerden, Schmerzen, Abgang von Blut, Schleim und Eiter hatten in der letzten Zeit erheblich zugenommen und die ohnehin schwache Frau ganz ausserordentlich heruntergebracht. Die Untersuchung mit dem Finger ergab ein 4—5 Ctm. über dem Mastdarmeingange beginnendes Ringförmiges, ulcerirtes Carcinom, welches das Mastdarmlumen verengte; jedoch konnte der Finger in das untere Ende der Strictur 3—4 Ctm. weit eingeführt werden. Von da ab wurde indessen die Strictur enger, so dass in der Befürchtung, durch grössere Gewaltanwendung eine Ruptur des Peritoneums zu machen, von einem Versuche, die obere Grenze der Geschwulst zu erreichen, Abstand genommen wurde. Jedenfalls reichte das Carcinom sehr weit hinauf; bei einer Untersuchung per vaginam liess sich noch am Ende des hinteren Scheidengewölbes der Tumor im Mastdarm constatiren. Der Uterus war beweglich, die Scheidenschleimhaut über der Geschwulst noch überall verschieblich, aber an einzelnen Stellen Papierdünn. Nach hinten zu, in der Kreuzbeinaushöhlung sass der Tumor ziemlich fest. Wegen der sehr heftigen Beschwerden, die das Carcinom veranlasste, entschloss ich mich trotz des elenden Zustandes der Patientin zu einer Exstirpation, in der Hoffnung, durch meine Hülfsoperation den Tumor so zugänglich machen zu können, dass eine rasche, exacte Blutstillung ermöglicht und ein stärkerer Blutverlust, den die heruntergekommene Frau sicher nicht ausgehalten hätte, vermieden werden würde. — Ich führte die Operation am 10. December 1884 aus und schlug genau das Verfahren ein, wie ich es an der Leiche geübt hatte. Nachdem ich in der rechten Seitenlage der Kranken den hinteren Schnitt und die Resection des Kreuzbeins gemacht hatte, brachte ich die Kranke in die Steinschnittlage mit stark erhöhtem Becken, umschnitt den Anus und löste unter Schonung des äusseren Sphincter den Mastdarm resp. den Tumor von unten her ringsherum ab. Die Ablösung von der Vagina gelang, ohne die Schleimhaut derselben zu verletzen. Auch hinten machte es keine besonderen Schwierigkeiten, das carcinomatös infiltrirte Mastdarmrohr frei zu machen, nur auf der linken Seite, wo die Verwachsung etwas fester war, musste stärkere Gewalt angewendet werden. Die ganze Ablösung aber konnte unter der Controle des Gesichts gemacht werden, so dass es möglich war, jedes durchtrennte Gefäss sofort zu unterbinden. Der Blutverlust konnte in Folge dessen ausserordentlich beschränkt werden. Das Peritoneum wurde zunächst vorn am hinteren Scheidengewölbe eröffnet; es entleerte sich dabei ein geringe Menge seröser Flüssigkeit aus dem Douglas'schen Raume. Leider

zeigte sich, dass auf der leicht injicirten Serosa des Mastdarms einzelne kleine Knötchen vorhanden waren, die nicht wohl als etwas anderes, denn als Carcinomknötchen angesehen werden konnten. Der Mastdarm wurde deshalb so weit heruntergezogen, dass er rings vom Peritoneum umgeben, nur am Mesorectum befestigt, aus der Oeffnung des parietalen Peritoneums hervorragte. Dort wurde die Amputation gemacht und der Darm, nachdem die Peritonealwunde gereinigt und leicht mit Jodoform bestäubt war, mit Catgutnähten an das pararectale Gewebe, etwa Daumenbreit von der Analöffnung entfernt, angenäht. Hinten wurde ein Drainrohr, eben in die Peritonealhöhle reichend, eingelegt. Ein Tampon mit Jodoformgaze kam in's Rectum, ein eben solcher in die Vagina. Die Wunde blieb sonst offen und wurde ebenfalls mit Jodoformgaze tamponirt. — Der Verlauf war ein vollkommen afebriler. Die Kranke, die von der Operation nur wenig angegriffen war, erholte sich rasch und nahm an Gewicht zu. Am 5. Tage nach der Operation erfolgte der erste reichliche Stuhl; in der 5. Woche konnte Patientin nach Hause entlassen werden. Das Rectum war angeheilt und die Wunde bis auf eine granulirende Stelle in dem hinteren Winkel vernarbt. Die Kranke, die ich kürzlich zuletzt gesehen, kann festen Stuhl gut halten, sieht sehr wohl aus, macht Spaziergänge und ist ohne Schmerzen. Leider zeigen sich unter der Schleimhaut des Rectums verdächtige Infiltrationen, auch im Bauche fühlt man einzelne harte, bewegliche Knoten. Vor der Hand aber machen die metastatischen Geschwülste noch nicht die geringsten Beschwerden.

Der zweite Fall betraf einen 37 Jahre alten Förster, H. Z., aus Banzenheim i. Els., in dessen Familie schon mehrfach Fälle von Mastdarmkrebs vorgekommen waren. Früher immer gesund, bemerkte er zuerst vor 2 Jahren, dass von Zeit zu Zeit Blut im Stuhlgang auftrat. Sehr bald stellten sich auch Beschwerden ein, Gefühl von Abwärtsdrängen, Stuhlzwang, Entleerung von Blut und eiterigem Schleim. Die Beschwerden wurden in der letzten Zeit sehr bedeutend, und magerte der Kranke sichtlich ab. Am 26. Dec. 1884 liess sich Pat. in die Klinik aufnehmen mit dem dringenden Wunsche, dass die Operation gemacht werde. Die Untersuchung stellte ein ganz ausserordentlich hochsitzendes, Ringförmiges Carcinom fest. Auch wenn die Geschwulst stark heruntergedrängt wurde, konnte der Finger doch nur eben an ihre untere Fläche herangelangen, die mindestens 12—15 Ctm. über dem Mastdarmeingange zu liegen schien. Die obere Grenze des Tumors zu bestimmen, war unter diesen Umständen ganz unmöglich, doch konnte man constatiren, dass sie gegen die Umgebung leidlich beweglich war. Nachdem der Kranke durch Abführmittel und häufige Ausspülungen des Rectums vorbereitet war, schritt ich am 31. Dec. 1884 zur Operation. Den ersten Act, d. h. den hinteren Schnitt, die Durchtrennung der Kreuzbeinbänder, die Entfernung des Steissbeins und die Resection des Kreuzbeins machte ich in derselben Weise wie im vorigen Falle. Nachdem der Mastdarm hinten frei zu Tage lag, zeigte es sich, dass die untere Grenze des Tumors ziemlich genau am oberen Rande des gesetzten Kreuzbeindefectes lag. Ich spaltete nun, nachdem ich den Kranken auf den Rücken gelegt, den unteren, gesunden Abschnitt des Rectums bis $1^1/_2$ Ctm. vor die

untere Grenze des Carcinoms hinten auf und klappte das Rohr auseinander. Ich konnte mich nicht entschliessen, dieses gut 10 Ctm. lange, untere, gesunde Stück zu entfernen, sondern trennte am Ende des Schnittes, welcher das Mastdarmrohr hinten spaltete; also $1\frac{1}{2}$ Ctm. unterhalb der unteren Grenze des Tumors den Mastdarm quer durch. Dieser quere Schnitt eröffnete vorn bereits die Peritonealtasche; das Carcinom begann also erst jenseits der vorderen Peritonealgrenze. Es wurde nun das Peritoneum nach den Seiten zu noch weiter eröffnet, durch den carcinomatös infiltrirten Darm ein dicker Seidenfaden geführt und vermittelst desselben der Tumor heruntergezogen. Die Lösung von der vorderen Kreuzbeinfläche ging mit dem Finger und durch kurze Scheerenschnitte ohne besondere Schwierigkeiten von Statten. Der Tumor erstreckte sich etwa 3 — 4 Ctm. nach oben; der Mastdarm oberhalb der Geschwulst wurde wieder in demjenigen Theile durchtrennt, welcher allseitig von Peritoneum überzogen ist. Nachdem die Peritonealhöhle in der Umgebung der Wunde gereinigt nnd leicht jodoformirt war, wurde der herabgezogene Darm zu etwa zwei Dritteln seiner Circumferenz an das untere Rectumstück mit Catgutnähten befestigt; auf eine Längsnaht der aufgeschnittenen unteren Darmpartie wurde, weil die grosse Wundhöhle tamponirt werden sollte, zunächst verzichtet und dieselbe für später in Aussicht genommen. In die Peritonealhöhle wurde von der linken Seite her ein Drainrohr eingeschoben und, nachdem der Mastdarm durch einen starken Tampon von Jodoformgaze, der die Peritonealblätter gegen einander drücken sollte, verschlossen und ausgedehnt war, wurde die ganze Wunde ebenfalls mit Jodoformgaze tamponirt. Der Blutverlust war ein durchaus mässiger gewesen und der Pat. durch die Operation auch nicht angegriffen. Am Abend des 4. Tages hatte der Kranke eine vorübergehende Temperatursteigerung bis 38,7. An der Wunde war eine Reaction nicht zu bemerken, auch waren Erscheinungen von Peritonitis nicht vorhanden. Am 9. Tage erfolgte, nachdem schon mehrere Tage vorher Winde abgegangen waren, der erste reichliche Stuhl. Als Anfang Februar der Kranke entlassen wurde, bildete der Mastdarm eine nach hinten offene Rinne; an der Stelle, wo der herabgezogene Darm angenäht war, fand sich eine leichte Knickung des Darms mit nach vorn offenem Winkel. Eine Strictur war an dieser Stelle nicht vorhanden (die hintere Wand des oberen Darmrohres war im Gegentheil durch die Narbencontraction stark nach hinten gezogen), wohl aber bewirkte die Knickung, dass der Kranke festen Stuhl einige Zeit halten konnte. Anfang März d. J. stellte sich Pat. wieder vor. Die Vernarbung war jetzt vollendet, an den Rändern der nach hinten offenen Mastdarmrinne stiessen äussere Haut und Schleimhaut in einer Narbe zusammen. Ich versuchte nun durch eine plastische Operation die Rinne wieder in ein Rohr zu verwandeln, und verfuhr dabei nach einem ähnlichen Princip, wie es der Thiersch'schen Operation der Epispadie zu Grunde liegt. Der Versuch gelang in sehr befriedigender Weise. Der untere Mastdarmabschnitt ist bis zum Sphincter herab wieder zu einem Rohre geworden, an dem nur noch an einer Stelle, die etwa in der Höhe des exstirpirten Steissbeins liegt, wo die Vereinigung ausgeblieben ist, eine Fistel nach hinten

mündet. Ich zweifle nicht, dass sich diese Fistel noch schliessen wird oder durch eine Nachoperation, Cauterisationen etc. noch wird schliessen lassen. Der Sphincter functionirt so gut, dass, wenn die Fistelöffnung durch vorgelagerten Koth verschlossen ist, der Kranke sogar Flatus zurückhalten kann. Störungen, welche auf die Durchschneidung der Kreuzbeinbänder, die partielle Resection des Kreuzbeins oder auf die Verletzung von Nerven bezogen werden könnten, sind in keiner Weise zu constatiren.

M. H.! Es sind zwar nur zwei Fälle, in denen ich mein Verfahren zur Exstirpation hochsitzender Mastdarmkrebse am Lebenden habe prüfen können. Beide aber haben mir gezeigt, dass das Verfahren brauchbar ist, und dass ich bei meinen Bestrebungen den richtigen Weg betreten habe. Ich glaube behaupten zu dürfen, dass bei dem zweiten Kranken, über den ich Ihnen berichtete, das ganz ungewöhnlich hoch sitzende, erst jenseits der vorderen Peritonealfalte beginnende Carcinom durch eine der bisher üblichen Methoden überhaupt nicht hätte exstirpirt werden können, und auch in dem ersten Falle glaube ich den guten Ausgang in erster Linie dem Verfahren zuschreiben zu müssen. Die rasche exacte Blutstillung, auf die bei der auf's Aeusserste heruntergekommenen Kranken Alles ankam, wäre bei einer anderen Art des Vorgehens auch nicht entfernt so gut zu bewerkstelligen gewesen. Uebrigens bemerke ich ausdrücklich, dass das Verfahren noch verbesserungsbedürftig ist; aber es ist, glaube ich, auch verbesserungsfähig. In besonders schwierigen Fällen, in denen z. B. die Verwachsung des Tumors eine ausgedehntere ist, würde ich kein Bedenken tragen, noch mehr vom Kreuzbein nach rechts hin wegzunehmen und den Sacralcanal zu eröffnen (vergl. die Figur). Der Duralsack reicht ja nicht so weit herab, dass er dabei verletzt würde, und eine Durchtrennung des Filum terminale dürfte wohl ohne Belang sein. Dass die Eröffnung des Sacralcanals ohne Schaden für den Kranken gewagt werden kann, zeigt der wichtige Fall, den Ihnen mein hochverehrter Lehrer Volkmann*) vor 9 Jahren hier mitgetheilt hat. Er resecirte wegen eines myelogenen Sarcoms einen erheblichen Theil des Kreuzbeines durch dessen ganze Dicke, mit Eröffnung des Rückenmarkscanales; die Kranke wurde gesund und behielt keine Störung zurück. Aber auch in Bezug auf die eigentliche Entfernung des Tumors kann sicher Manches anders und besser

*) Verhandl. der Deutschen Gesellschaft für Chirurgie. V. Congr. 1876. I. S. 62.

gemacht werden, als es in den beiden erwähnten Fällen geschehen ist. Ich werde z. B. künftig in Fällen von sehr hoch sitzenden Krebsen, in denen ich den unteren Abschnitt des Rectums erhalten will, die Resection des carcinomatösen Darmstückes und die nachfolgende Darmnaht auszuführen suchen, ohne das untere Ende des Mastdarmes vorher zu spalten, und zweifle nach dem Ergebnisse meiner Leichenversuche nicht, dass es gelingen wird.

M. H.! Ich erlaube mir an Sie die Bitte zu richten, das geschilderte Verfahren zur Exstirpation hochsitzender Rectumcarcinome in geeigneten Fällen versuchen zu wollen, und würde mich freuen, wenn Sie dasselbe für einen Fortschritt in der Technik ansehen würden. Mich hat bei meinen Bestrebungen immer der Gedanke geleitet, dass gerade bei der operativen Behandlung der Mastdarmkrebse, die nach der übereinstimmenden Erfahrung aller Chirurgen mit die häufigsten Radicalheilungen giebt, selbst die kleinste Verbesserung von Werth ist, welche es uns ermöglicht, auch an die Exstirpation solcher Geschwülste zu gehen, die bisher für inoperabel angesehen wurden.

XXVII.

Ueber die operative Behandlung der Darminvaginationen.

Von

Prof. Dr. Heinrich Braun

in Jena.*)

(Mit einem Holzschnitt.)

Wenn ich heute die operative Behandlung der Darminvaginationen als Gegenstand für meinen Vortrag gewählt habe, so geschah dies hauptsächlich, um hier in dieser Versammlung Anlass zu geben für einen Meinungsaustausch über dieses bis jetzt an dieser Stelle noch nicht verhandelte Thema. Die Zahl der einschlägigen Beobachtungen, welche der Einzelne zu machen im Stande ist, bleibt bei der Seltenheit der Intussussceptionen, meist auch bei langer Thätigkeit, immer eine kleine. Um so mehr empfindet man das Bedürfniss, besonders sobald man einmal einen derartigen Fall unter Händen gehabt hat, die Erfahrungen Anderer kennen zu lernen, um bestimmte Anhaltspunkte für das eigene therapeutische Handeln zu erhalten. Allerdings könnten zu diesem Zwecke verwendet werden die schon vorhandenen älteren Zusammenstellungen von Ashurst**), Sands***) und Wider-

*) Auszugsweise vorgetragen am 1. Sitzungstage des Congresses, am 8. April 1885.

**) J. Ashurst, On laparotomy or abdominal section as a remedy for intussusception. The Americ. Journ. of Med. Scienc. 1874. Vol. LXVIII. p. 48 und 285. A. erwähnt p. 59 13 Fälle.

***) H. B. Sands, On the treatment of intussusception by abdominal section. The New York Med. Journ. 1877. Vol. XXV. p. 561, erwähnt 21 Beobachtungen.

hofer*), oder die neueren von Saltzmann**), Beklewski***) und Schramm†), aber leider sind die ersteren zu klein und die letzteren berücksichtigen nicht mit der mir wünschenswerth und nothwendig erscheinenden Vollständigkeit das schon vorhandene casuistische Material.

Ich habe die operative Behandlung der Invaginationen allein zur Besprechung gewählt und nicht die Therapie der inneren Einklemmungen überhaupt in Betracht gezogen, einmal um die Discussion einfacher zu gestalten, besonders aber, weil die Diagnose auf Intussusception verhältnissmässig sehr oft gestellt werden kann, so dass wir uns gleich bestimmter für eine gewisse Art der Behandlung entscheiden können, als dies bei anderen inneren Incarcerationen aus unbekannter Ursache möglich ist. Die Häufigkeit der Invaginationen bei Kindern, der plötzliche Beginn aller Erscheinungen bei bis dahin gesunden Individuen, ich zähle dazu den acut auftretenden heftigen Schmerz im Abdomen, die Uebligkeit, das Erbrechen, den Tenesmus im After, den Blut- und Schleimabgang per anum, ferner den nicht selten zu führenden Nachweis einer, manchmal ihre Grösse und Consistenz verändernden Geschwulst im Leibe oder sogar im Mastdarm — alle diese mehr oder minder vollständig vorhandenen Erscheinungen ermöglichen die Diagnose sowohl bei acutem, als bei chronischem Verlaufe.

Für mich speciell war die Veranlassung zu einer eingehenden Beschäftigung mit dem angeregten Thema eine Beobachtung, die ich im Jahre 1882 zu machen Gelegenheit hatte, auf die ich zunächst eingehen möchte, da sie zu einigen Bemerkungen von allgemeinerem Interesse Veranlassung bietet.

Am 10. December 1882 wurde ich in der Heidelberger Kinderklinik von Professor von Dusch bei einem etwa 3 Monate alten, bis dahin gesun-

---

*) Widerhofer, Die Krankheiten des Magens und Darmes. Gerhardt's Handbuch der Kinderkrankheiten. 1870. Bd. IV. Abth. 2.

**) F. Saltzmann, Om Laparotomi vid Tarmoklusion. 1882. Helsingfors; zählt 29 Fälle; leider konnte ich diese Arbeit, die ich in Händen hatte, aus sprachlichen Gründen nicht verwerthen.

***) St. Beklewski, Ein Beitrag zur Laparotomie bei Darminvaginationen. Inaug.-Diss. Dorpat 1883, erwähnt 30 Beobachtungen, hat aber übersehen, dass No. VII und VIII identisch sind.

†) H. Schramm, Die Laparotomie bei innerem Darmverschlusse. Archiv für klin. Chirurgie. 1884. Bd. XXX. S. 685, der 27 Fälle zusammenstellte, zählte ebenfalls die No. 79 von Jay und die No. 53 von Spencer Wells mitgetheilte Beobachtung doppelt, obgleich sie auf das gleiche Kind sich beziehen, und citirt noch den zweifelhaften Fall von Bonetus, No. 2.

den Knaben consultirt, bei dem 5 Tage vorher, in der Nacht vom 5. auf 6. December ohne nachweisbare Veranlassung Erbrechen aufgetreten war, bei dem am nächsten Tage Abgang von Schleim und Blut per anum hinzukam und am 7. December eine Geschwulst, die bald höher bald tiefer stand, mit dem in den After eingeführten Finger nachgewiesen werden konnte. Neben der wiederholten Darreichung von Opium wurden während dieser Zeit mehrfach Wassereingiessungen in den Mastdarm gemacht, durch welche die sicher nachgewiesene Invagination zeitweilig verkleinert, aber niemals völlig gelöst werden konnte, ausserdem noch mehrere, ebenfalls vergebliche Repositionsversuche mit der Sonde ausgeführt. Während dieser Behandlung blieben die Erscheinungen ziemlich gleich, nur trat allmälig noch ein bedeutender Meteorismus auf, der Puls wurde kleiner und das Aussehen elender; in diesem Zustande sah ich das Kind. Alle nicht operativen Mittel zur Beseitigung der Invagination waren erfolglos versucht worden, wollte man das Kind nicht dem sicheren Tode überlassen, so hatte man nur zwischen der Laparotomie und der Anlegung eines künstlichen Afters die Wahl; von letzterer sah ich, aus nachher noch anzugebenden Gründen, ab und entschloss mich zu ersterer. Unter antiseptischen Cautelen wurde der Hautschnitt 10 Ctm. lang, theils ober-, theils unterhalb des Nabels gelegen, in der Linea alba geführt; bei Eröffnung der Unterleibshöhle floss eine geringe Quantität einer klaren, gelblichen, nicht riechenden Flüssigkeit ab und durch Gase stark ausgedehnte Dünndarmschlingen fielen vor, die ausserhalb des Abdomens mit aus warmem Thymolwasser genommenen Tüchern gehalten wurden. Mit der in den Unterleib eingeführten Hand konnte man leicht die Invagination finden, jedoch unmöglich war es, dieselbe hervorzuziehen. fest fixirt lag sie, durch die Spannung des Mesenteriums und Mesocolons halbmondförmig nach oben gezogen, in dem linken Hypochondrium, hineinging das dicht oberhalb der Intussusception stark verengte Ileum, neben dem der Processus vermiformis lag, über den Hals derselben spannte sich in einer Ausdehnung von 3—4 Ctm. eine ligamentös aussehende Masse. Bei einem leichten Zuge, welcher zur Lösung der Invagination vorgenommen wurde, riss an der Umschlagsstelle des aufsteigenden Cylinders zur Scheide die weiche Darmwand ein und fäculente Massen erschienen in der dadurch entstandenen Oeffnung. An eine Desinvagination war unter diesen Verhältnissen nicht zu denken. Um wenigstens noch einen Versuch zur Rettung des Kindes zu machen, resecirte ich die ganze invaginirte Partie. Nach Unterbindung des Mesenteriums und Mesocolons in mehreren Portionen wurde das Ileum dicht oberhalb, das Colon dicht unterhalb der Invagination durchschnitten, die Darmenden von den Händen eines Assistenten gut verschlossen einander genähert und durch zwei in Etagen angelegte fortlaufende Nähte mit feiner Seide vereinigt.

Eine Stunde nach dieser eingreifenden Operation erfolgte der Tod des Kindes; bei der Section zeigte sich die Nahtstelle schlussfähig, im Leibe fanden sich weder Blut noch Kothpartikel, der Dünndarm war stark ecchymosirt, das Colon auffallend blass.

Wie die Untersuchung des etwa 80 Ctm. langen resecirten Stückes, dessen Schleimhaut schmutzig graugelb verfärbt war, ergab, war das untere Ende

des Ileums, das Coecum mit Processus vermiformis, das Colon ascendens und transversum bis zur Flexura coli sinistra entfernt. Die Spitze der etwas mehr als 20 Ctm. langen Invagination bildete das Ileum, welches ungefähr 10 Ctm. weit aus der Valvula Bauhini hervorgestülpt war, in der Nähe der letzteren fand sich die Oeffnung des Processus vermiformis, der mit seinem Ende 1 Ctm. den Anfangstheil der Invagination überragte. Eine vorgeschrittene Gangrän, welche zur äussersten Verdünnung des Darmes geführt hatte, war besonders am oberen Ende des aufsteigenden Theiles der Invagination deutlich, hervorgebracht durch den Druck, welchen das straff gespannte Mesocolon auf diese Stelle der Invagination ausgeübt hatte.

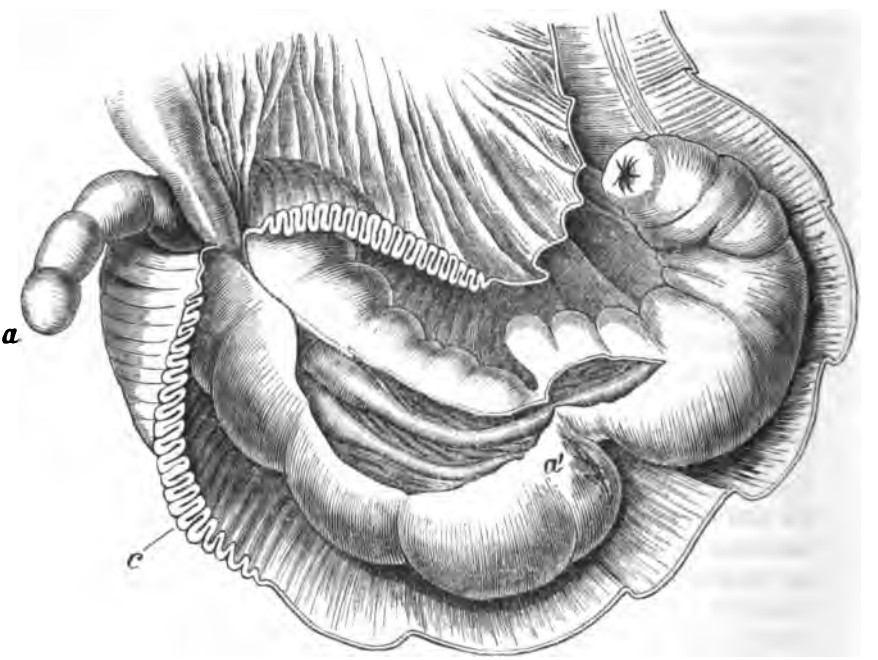

a Ende des Proc. vermiformis, a' Mündung desselben im Coecum, c Falten der Scheide.

Interessant erscheint mir bei diesem Falle zunächst die Form der Invagination, indem es sich um eine ileo-colica handelte, die von allen Autoren als äusserst selten vorkommend und als besonders gefährlich bezeichnet wird. Leichtenstern giebt an, dass die 39 Beobachtungen, welche er gesammelt hatte, alle lethal verlaufen seien. Ob in der That diese Invaginationsform von so schlimmer prognostischer Bedeutung ist, erscheint mir zweifelhaft, möglicherweise wird doch manche nicht diagnosticirte Invaginatio

ileo-colica reponirt; wie will man intra vitam, besonders wenn das Ende des invaginirten Darmes nicht bis an den After herankommt, die Diagnose machen? wohl immer wird dieselbe nur bei der Autopsie und bei Laparotomieen gestellt werden können. Zugegeben mag werden, dass diese Form der Intussusception allerdings einer Desinvagination mehr Widerstand leisten wird, als jede andere, da die Valvula coeci, durch welche das untere Ende des Ileums vorgefallen ist, gewiss ein Repositionshinderniss bildet, sobald das Intussusceptum anschwillt; ob aber ein unter allen Verhältnissen unüberwindliches, muss doch äusserst zweifelhaft erscheinen.

Weiterhin erscheint mir erwähnenswerth bei meiner Beobachtung ein Punkt, den man gelegentlich, obschon sehr selten, auch in anderen casuistischen Mittheilungen notirt findet, der aber nicht in dem Maasse gewürdigt wurde, wie er es meiner Ansicht nach verdiente, nämlich die ausserordentliche Faltung der Scheide, als welche sich die vorhin erwähnte, auf dem Halse der Intussusception liegende ligamentöse Masse ergab. Durch diese Faltung, welche auch in der Zeichnung angedeutet ist, war eine Verschiebung der verhältnissmässig nicht weit im Colon nach aufwärts gehenden Einstülpung des Ileums und Cöcums bis in das linke Hypochondrium hinein möglich. Während die ligamentöse Masse nur 3—4 Ctm. breit erschien, zeigte sie sich nach der Resection als ein mindestens 25 Ctm. langes Stück Colon. Wichtig erscheint mir diese ausserordentliche Faltenbildung für die Resection, indem bei diesem Verhalten der Scheide und bei der Unmöglichkeit der Lösung derselben viel mehr von dem Darme wegfällt, als man der Länge der Invagination nach annehmen sollte. Während gewöhnlich die Länge des resecirten Stückes ungefähr 3mal so viel betragen wird, als die Länge der Invagination, indem meistens die Scheide zum Theil und ebenso noch ein dicht oberhalb der Invagination gelegenes Stück Darm, das in seiner Circulation beeinträchtigt ist, entfernt werden muss, so wird bei Faltung der Scheide noch viel mehr weggenommen werden müssen. In meinem Falle z. B. betrug die Länge der Intussusception ca. 20 Ctm. und das resecirte Stück etwa 80 Ctm. Dann erklären sich aber auch aus dieser Faltung noch einige andere Erscheinungen. Angegeben findet man öfters, dass die Invaginationen bei Schmerzanfällen weiter rückten durch Umstülpung neuer Portionen der Scheide, wieder zurück gingen

durch Reduction dieser neu invaginirten Partieen, dass dieser Wechsel in der Länge und Lage des Tumors innerhalb kurzer Zeit wiederholt beobachtet werden könne, dass durch Wassereingiessungen in den Mastdarm die Invagination theilweise reponirt worden sei u. s. w. Alle diese Erscheinungen finden, wenn auch nicht immer, so doch manchmal gewiss ihre Erklärung durch diese Faltung der Scheide. Die Wanderung des durch die Intussusception gebildeten Tumors erklärt sich aus dem festeren Aufeinanderschieben der Falten in Folge der peristaltischen Bewegungen der Därme, während die Lösung derselben spontan oder durch Lufteinblasung oder Injection von Wasser eintreten kann. Die Zunahme wie die Abnahme würde dann nur eine scheinbare sein, die Invaginationen als solche blieben unverändert und damit auch die Einklemmungserscheinungen, die durch die Anschwellung des Intussusceptums und des mit diesem in die Scheide hineinziehenden Mesenteriums oder Mesocolons bedingt werden.

Kehren wir nach dieser etwas lang ausgefallenen Einleitung auf die operative Behandlung der Invaginationen zurück, so glaube ich, dass an der Nothwendigkeit einer solchen jetzt kaum noch gezweifelt werden kann, während vor noch nicht allzu langer Zeit gewichtige Stimmen sich gegen dieselbe aussprachen, zum Theil dieselbe sogar als ein tollkühnes Unternehmen bezeichneten. Meiner Ansicht nach, die gewiss mit der Ansicht der meisten der Anwesenden übereinstimmen wird, sind wir zu einem operativen Vorgehen, sowohl bei acuten als auch bei chronischen Invaginationen genöthigt, sobald heftige Einklemmungserscheinungen, namentlich Erbrechen und vollständige Stuhlverstopfung auftreten, welche durch sofort und energisch angewandte medicamentöse, namentlich aber locale Mittel nicht beseitigt werden können. Als die wirksamsten Mittel, von denen man sich noch am ersten einen Erfolg versprechen kann, sind anzusehen die Eingiessungen von Wasser mit dem Hegar'schen*) Trichter, die Einblasungen von Luft in den

*) Widerhofer (l. c.) erwähnt diesen Apparat constant, aber gewiss fälschlich, als Esmarch'schen Trichter. Wollte man demselben einen anderen Namen geben, wozu aber gar kein Grund vorliegt, so würde man ihn Lettsom'schen oder Vogel'schen Trichter nennen müssen. Von Vogel (Med.-chirurg. Zeitung. Salzburg 1791. Bd. I. S. 22.) wird mitgetheilt, dass er Wassereingiessungen von 2 Maass in den Mastdarm gemacht hätte, mit Hülfe eines

Mastdarm bei hoch gelegenen, die Reposition durch mit Schwämmen armirte Sonden bei tief sitzenden Intussusceptionen. Mit Vorsicht zu verwenden werden die Wassereingiessungen sein bei längere Zeit bestehenden Invaginationen, weil bei schon vorhandener Gangrän des Darmes eine Perforation eintreten kann, wie Marsh dies berichtet. Jedenfalls müssen aber diese Mittel gleich nach dem Auftreten der Erscheinungen oft und mit Entschiedenheit angewendet werden, weil mit längerem Bestande der Intussusception die Entwickelung der ineinander geschobenen Därme immer schwieriger und unwahrscheinlicher wird. Bleiben diese Maassnahmen aber ohne Erfolg, so wird man sich jetzt leichter zu einem operativen Einschreiten entschliessen können, als früher. Die Verbesserung der Wundbehandlung, die grössere Erfahrung bei Operationen im Abdomen, die Vervollkommnung der operativen Technik bei Darmwunden werden uns eher einen glücklichen Ausgang der Laparotomie oder Enterotomie hoffen lassen. In der That sind auch die meisten der wegen Invaginationen vorgenommenen Operationen nach dem Jahre 1870 zur Ausführung gekommen, nach meiner Statistik von 61 doch 51. Aber ebenso muss uns auch die anerkanntermaassen so hohe Mortalität der Invaginationen überhaupt zu einem entschiedeneren Handeln drängen. Wie Sie wissen, berechnete Leichtenstern*) in seiner viel citirten Arbeit für das erste Lebenssemester 88 pCt. und für das zweite 82 pCt. Todesfälle, für das Alter von 2—10 Jahren 72 pCt. und auch bei Erwachsenen immer noch 63 pCt. Mortalität. Etwas besser fällt die Statistik von Widerhofer aus, der die Zahl der Genesenen bei Kindern von

---

Apparates, der aus einem Schlauche (Schweinsdarm) bestand, in dessen eines Ende ein Klystierrohr, in dessen anderes Ende ein Trichter befestigt wurde, der 2—3 Ellen hoch gehalten und zum Eingiessen des Wassers diente. Vogel hat, so weit er sich erinnert, die Anwendung dieser Methode von Lettsom gelernt; auch später wurde dieselbe noch zur Einführung grösserer Wassermengen bei verschiedenen Affectionen des Darmcanales verwendet und empfohlen, z. B. von Metzler (Journal der praktischen Heilkunde von Hufeland und Himly. 1811. Bd. VI. Juli. S. 1 und 44), dann scheint sie trotz ihrer Einfachheit und Vorzüglichkeit in Vergessenheit gerathen zu sein, bis sie durch Hegar's Empfehlung von Neuem wieder eingeführt wurde.

*) O. Leichtenstern, Ueber Darm-Invaginationen. Vierteljahrsschrift für die praktische Heilkunde. Prag 1873. Bd. 118 und 119. S. 189; Bd. 120. S. 59 und Bd. 121. S. 17; weiter Verengerungen, Verschliessungen und Lageveränderungen des Darmes in v. Ziemssen's Handbuch der speciell. Pathologie und Therapie. II. Aufl. Bd. VII.

2—5 Jahren auf 56 pCt. und solcher von 6—10 Jahren auf 53 pCt. berechnet. Aber gewiss ist diese Zusammenstellung, welche durch Verwerthung der einzelnen in der Literatur mitgetheilten Beobachtungen gewonnen ist, aus nahe liegenden Gründen eine über alle Wahrscheinlichkeit hinaus günstige, wie dies von Widerhofer selbst angenommen wird.

Die operativen Wege, zwischen denen wir nun bei solchen, mit den gewöhnlichen Mitteln irreduciblen, Invaginationen die Wahl haben, sind, wenn wir hier von denjenigen Fällen absehen, bei denen eine Invagination des Dickdarms durch den After besteht und von hier aus resecirt werden kann, Fälle wie sie in der letzten Zeit von Weinlechner, Hofmokl, Auffret*), Mikulicz**) u. A. operirt wurden, die Laparotomie und die Enterotomie.

Die Laparotomie wird vorgenommen in der Absicht von der Wunde aus die Lösung der invaginirten Partie, die Desinvagination, auf alle möglichen Arten, durch einfachen Zug, durch Zug und Druck, durch Schieben der Scheide nach abwärts und gleichzeitiges Herausdrücken des Intussusceptum herbeizuführen. Gelingt aber trotz aller Bemühungen, bei festeren Adhäsionen auch nicht durch gewaltsamen Zug, selbst mit Zuhilfenahme des Messers die Lösung, so haben wir die Wahl entweder nichts weiter vorzunehmen, das heisst das Individuum dem sicheren Tode zu überlassen, oder durch Resection die ganze Invagination auf einmal zu entfernen, oder die Anlegung eines wiedernatürlichen Afters auszuführen, um den Patienten wo möglich zu erhalten bis zur Abstossung der invaginirten Partie.

Erlauben Sie mir, dass ich Ihnen zunächst einmal die Resultate mittheile, die bis jetzt, nach meinen Zusammenstellungen, durch diese verschiedenen Methoden erzielt worden sind. Verwerthen konnte ich dazu, mit sorgfältiger Benutzung der Literatur und einiger mir privatim***) mitgetheilter, noch nicht anderwärts publicirter

*) Auffret, Un cas de procidence du gros intestin d'une longueur de 90 Ctm. Opération par excision. Double rangée de suture. Mort. Progrès méd 1882. No. 34.

**) Mikulicz, Invagination und Prolaps des Dickdarmes durch den Mastdarm. Wiener med. Presse. 1883. S. 1565 u. 1597; Schramm, l. c. p. 728.

***) Herrn Geh.-Rath Czerny und Herrn Med.-Rath Jaeger in Darmstadt danke ich für die mir überlassenen und im Anhange mitgetheilten Beobachtungen No. 39 und 36.

Beobachtungen, 61 operativ behandelte Fälle*) (von denen 43 der ausländischen und nur 18 der deutschen Literatur angehören). Je nach dem eingeschlagenen Operationsmodus habe ich diese Beobachtungen in verschiedene Abtheilungen gebracht; fallen dadurch die Zahlen der einzelnen Rubriken auch noch klein aus, so erhalten wir doch einen besseren Ueberblick; ausserdem sind die bei Kindern bis zum 14. Jahre ausgeführten Operationen von denen bei Erwachsenen getrennt, da das Alter der Kranken jedenfalls von wesentlichem Einfluss auf den Verlauf dieser schweren Krankheit und der durch sie bedingten Operationen sein muss.

Operativer Eingriff.	Gesammtzahl.	Kinder.	Erwachsene.	Heilung.	Tod.
I. Ausführung des Bauchschnittes zur Vornahme der Desinvagination	51	30	21	11	40
1. Die Desinvagination gelungen**)	27	18	—	4	14
		—	9	7	2
2. - - misslungen	24	12	12	—	24
a) Abdomen wieder geschlossen	4	3	1	—	4
b) Resection der Invagination ausgeführt .	12	6	—	—	6
		—	6	1***)	5
c) Enterotomie gemacht	9	3	—	—	3
		—	6	—	6
II. Enterotomie ohne Versuch der Desinvagination . .	10	3	7	—	10

Nach dieser Tabelle wurde also 51 mal nach Ausführung der Laparotomie die Desinvagination versucht, 26 mal gelang dieselbe, 25 mal war dieselbe unmöglich; bei 10 Kranken wurde die Enterotomie gemacht.

Unter diesen 26 Fällen, in denen die Lösung der Intussusception ausführbar war, befanden sich 18 Kinder und 8 Erwachsene.

*) Nachdem das Manuscript zum Druck eingeschickt war, sind noch 2, in den folgenden Tabellen nicht mitgezählte Beobachtungen bekannt geworden; die eine von H. Burckhardt, der bei einem Erwachsenen mit glücklichem Ausgange die Desinvagination vornahm, die andere von Fr. Rosenbach, welchem bei einem Kinde die Desinvagination nicht mehr gelang und bei dem der brandige Darm in die Bauchwunde eingenäht werden musste. Ein Referat über beide Fälle findet sich als Nachtrag am Schlusse der Casuistik. (Anmerkung während der Correctur.)

**) Im Gegensatze zu der späteren Tabelle sind hier 27 Fälle erwähnt, weil die eine von Czerny (No. 42) gemachte Beobachtung dort bei den Resectionen mitgezählt ist.

***) Bei diesem Falle (No. 42) war die Desinvagination gelungen und nachträglich die Resection gemacht worden.

Von diesen 18 Kindern wurden nur 4 im Alter von 6, 7, 9 und 24 Monaten geheilt, von den Erwachsenen dagegen 5. Die Einklemmungserscheinungen der günstig verlaufenen Fälle hatten bei den Kindern je einmal einen halben, einen ganzen, 4 Tage und 1 Monat, bei den Erwachsenen einmal wenige Stunden, zweimal 4 Tage, 1mal 9 und 17 Tage, 1mal 1 Jahr gedauert. Der Tod erfolgte bei den Kindern 10mal nach wenigen Stunden, 3mal am 2. Tage und nur ein Kind lebte $2^1/_2$ Tage; dieser rasche Ausgang bei den meisten Patienten war gewiss Folge der häufig zu spät, an elenden, moribunden Kindern ausgeführten Operation. Auffallend günstig erscheinen dagegen die bei Erwachsenen erhaltenen Resultate; man könnte daraus folgern, dass beim Gelingen der Desinvagination älterer Individuen die Aussichten auf Heilung überhaupt sehr günstige seien; möglicher Weise wurden aber auch nur die glücklich verlaufenen Fälle, wie dies mit Vorliebe geschieht, publicirt; erwünscht wäre deshalb zu erfahren, ob nicht auch öfters noch bei Erwachsenen nach gelungener Desinvagination der Tod erfolgte.

Ohne Zweifel ist die Leichtigkeit, mit welcher die Lösung der Invagination gelingt, von Einfluss auf den Verlauf, jedoch sind die Angaben bei den einzelnen Beobachtungen zu ungenau, um diese Annahme mit Zahlen beweisen zu können.

Besonders erwähnenswerth aus diesem ersten Abschnitt der Tabelle ist das Factum, dass bis jetzt noch kein Kind unter einem halben Jahre durch die Operation gerettet wurde. Gewiss ist dieselbe in diesem Alter bei nicht ganz leichter Lösung der Invagination ein so schwerer Eingriff, dass wohl auch in der Zukunft nur ausnahmsweise in diesem Alter, in dem aber gerade die Invaginationen am häufigsten sind, Heilungen erzielt werden können.

Weiterhin war nach dieser Tabelle die Desinvagination in 24 Fällen nicht mehr möglich, theils wegen zu fester Verwachsungen der serösen Flächen des Darmes, theils wegen der bedeutenden Schwellung und Verdickung des Intussusceptums, theils wegen der Gangrän, welche einen Einriss, selbst eine völlige Zerreissung des Darmes bei leichtem Zuge zu Stande kommen liess.

In 4 von diesen 25 Fällen wurde das Abdomen ohne weiteren Versuch der Hülfeleistung wieder geschlossen; der Tod erfolgte bei den 3 Kindern rasch, nur bei dem Erwachsenen erst nach 5 Wochen.

11 Mal wurde die Resection der unlösbaren, einmal einer reducirten Invagination vorgenommen, bei 6 Kindern und bei 6 Erwachsenen, in 11 von diesen Fällen erfolgte der Tod meistens nach wenigen Stunden, einmal am nächsten, einmal am 2. und einmal am 5. Tage. Nur Czerny (No. 42) erzielte Heilung, der die Resection am desinvaginirten Darme vornahm, weil derselbe Sitz einer malignen Neubildung zu sein schien*).

In weiteren 9 Fällen wurde nach dem Misslingen der Desinvagination die Enterotomie ausgeführt bei 3 Kindern und 6 Erwachsenen, 6mal erfolgte der Tod nach wenigen Stunden, 2mal im Laufe des zweiten Tages, und nur eine Frau lebte $2^1/_2$ Tage. Bei diesem Verlauf der Operation liegen die Chancen für das Gelingen derselben wohl immer höchst ungünstig.

Also in allen 24 Fällen, in denen die Desinvagination nicht gelungen war, erfolgte der Tod, einerlei ob nach der Laparotomie nichts weiter vorgenommen, ob die Resection, oder die Enterotomie ausgeführt worden war.

Diesen mit Laparotomie behandelten Fällen wären nun zunächst diejenigen Invaginationen gegenüber zu stellen, bei denen ohne vorherigen Versuch der Desinvagination die Enterotomie zur Ausführung kam. Mir gelang auffallender Weise, trotz sorgfältigen Suchens nur 10 Fälle, bei 3 Kindern und 7 Erwachsenen, aufzufinden, die alle letal verlaufen sind, nach Stunden, manchmal aber erst nach 8, 9 und 10 Tagen. Auffallend waren mir die kleine Zahl und die schlechten Erfolge; bevor ich die Literatur durchforschte, hatte ich die Idee, als wenn die Enterotomie auch bei Invaginationen, ebenso wie bei Ileus aus anderen Ursachen, gute Resultate ergeben hätte; vielleicht ging es manchem Anderen ebenso und kamen deshalb die betreffenden Fälle nicht zur Publication, obwohl sie dies, dem eben Gesagten nach, wohl verdienten. Besonders werthvoll wäre mir deshalb, in der Discussion zu erfahren, ob durch die Enterotomie bei Invaginationen günstige Erfolge erzielt worden sind, weil diese unser therapeutisches Handeln beeinflussen könnten.

Anzuschliessen wären hier noch 3 günstig verlaufene Fälle von

*) Der Fall wurde in der Tabelle unter den Resectionen und nicht bei den gelungenen Desinvaginationen mitgezählt, weil er sich doch von den letzteren im wesentlichsten Punkte unterscheidet.

Enterotomie, die jedoch nicht als ganz sicher angesehen werden können, indem dieselben nicht durch die Abstossung des Intussusceptums constatirt wurden.

Ueber die eine Beobachtung wurde von Herrn von Langenbeck auf dieser Versammlung im Jahre 1878 berichtet; wie die Verhandlungen zeigen, war die Diagnose sehr wahrscheinlich, aber nicht über allen Zweifel erhaben. Die zweite Beobachtung stammt von Holmer, die aber ebenso wenig sicher ist, wie die dritte von Péan mitgetheilte, welche Puglière gemacht haben soll.

Vor Allem geht aus diesen Zusammenstellungen die Thatsache hervor, welche meines Wissens noch nicht mit dem nöthigen Nachdruck betont worden ist, dass bis jetzt keine Operation, bei der die directe Lösung der Invagination misslang, auch nur einem Kranken das Leben zu erhalten im Stande war; zweitens dass dagegen durch die gelungene Desinvagination eine grössere Anzahl vom Tode gerettet worden ist. Auf Grund dieser Thatsache müssen wir in allen Fällen, die nach dem oben Gesagten eine Indication zur Operation abgeben, dahin streben, in einer Zeit dazu zu kommen, in welcher die Desinvagination noch ausführbar ist. Da aber die Aussichten zum Gelingen derselben um so besser sind, je schneller nach dem ersten Auftreten der heftigen Einklemmungserscheinungen die Laparotomie ausgeführt wird, so sollte dieselbe nach Fehlschlagen der mit aller Energie öfters und schnell wiederholt angewandten localen Mittel, wenn möglich am ersten, längstens am zweiten Tage gemacht werden. Zu dieser Zeit würde noch kein bedeutender Meteorismus, der später die Operation erschweren, ja unausführbar machen kann*), und keine Peritonitis, die gewöhnlich erst, besonders bei Kindern, nach längerem Bestande der Einklemmung auftritt, vorhanden sein. Kommen wir später zur Operation, so werden die Aussichten für das Gelingen der Desinvagination immer schlechter, und die Hoffnung auf Erhaltung des Lebens selbst nach gelungener Lösung geringer, weil in Folge der gestörten Blutcirculation irreparable Ernährungsstörungen des Darmes eintreten, die Kranken inzwischen elender geworden und meistens stark collabirt sind. Je jünger das Individuum ist, desto mehr

*) In der letzten Zeit hat besonders Czerny wieder auf dieses Moment aufmerksam gemacht (Bemerkungen zur operativen Behandlung innerer Incarceration. Virchow's Archiv für path. Anatomie. 1885. Bd. 101. S. 524.).

müssten wir auf die möglichst frühzeitige Ausführung dringen, da nach den statistischen Angaben von Leichtenstern die Invagination bei Kindern im ersten Lebensjahr meistens schon zwischen dem 4. und 7. Tage den Tod herbeiführt, während derselbe bei älteren Kindern später, bei solchen jenseits des 10. Jahres z. B. meist erst zwischen dem 11. und 14. Tage eintritt. Die frühe Ausführung der Operation, welche hauptsächlich die Aussicht bietet, künftighin bessere Resultate mit den operativen Eingriffen bei Invaginationen zu erzielen, als seither, wird möglich sein, sobald die inneren Kliniker und Aerzte von den auseinandergesetzten Gründen zu Gunsten der Frühoperation überzeugt sind; dieselben sehen gewöhnlich wegen der plötzlich auftretenden heftigen Erscheinungen, welche auch dem Laien den Zustand sogleich bedenklich erscheinen lassen, bald nach deren Beginn die betreffenden Kranken.

Leider werden wir aber in der Wirklichkeit, trotz dieser Erkenntniss, häufig erst später zur Ausführung der Operation kommen, bald weil dem Operateur der Entschluss zu derselben schwer fallen wird, indem er sich mit der meist trügerischen Hoffnung trägt, durch Abwarten, Opium und locale Mittel doch noch den Kranken erhalten zu können, bald, weil die Erlaubniss zur Operation nicht ertheilt werden wird. Aber auch dann wird, allerdings bei ungünstigerem Allgemeinbefinden die Desinvagination versucht werden müssen und auch manchmal noch möglich sein. Wie aus dem von mir gesammelten Materiale hervorgeht, gelang dieselbe nach 4 und 5tägigem, einmal auch nach 1monatlichem Bestand der Erscheinungen. Allerdings wird man in solchen Fällen manchmal in die Lage kommen noch totale oder partielle Resectionen der invaginirten Partie vornehmen zu müssen, aber dann werden auch durch dieselbe Verhältnisse geschaffen, welche eine vollkommene Genesung der Kranken ermöglichen. Ueberhaupt haben wir bei einer jeden gelungenen Desinvagination die Verpflichtung eine genaue Besichtigung der invaginirt gewesenen Partie vorzunehmen, um zu sehen, ob nicht einzelne Theile des Darmes schon brandig oder wenigstens in einem derart veränderten Zustand sind, dass eine Gangrän mit Sicherheit zu erwarten steht. Gewiss können diese secundären Resectionen auch noch unsere Resultate verbessern, und wahrscheinlich geben sie günstigere Erfolge, als die Entfernung der Invagination in toto. Eine genaue Inspection ist weiterhin aber auch nöthig,

weil manchmal ein Tumor gefunden wird, der zur Entstehung der Invagination Anlass gab, und dann ebenfalls entfernt werden muss. Bei breiter Basis oder maligner Beschaffenheit, zur radicalen Heilung, durch Resection; bei gestielter Form und benigner Natur, zur Verhütung von Recidiven, durch Ligatur oder Schnitt, nach Eröffnung des Darmes, welcher die sofortige Darmnaht wieder folgen könnte. Reine Speculation ist diese letzte Angabe nicht, denn unter den von mir verzeichneten 61 operativ behandelten Invaginationen wurde in 8*) Beobachtungen ein derartiger Befund notirt. Fischer (No. 38), Hulke (No. 47) und Marchand (No. 48) fanden gestielte, lipomatöse Tumoren, Decker (No. 30), Heath (No. 61) und Czerny (No. 41) maligne Neubildungen und letzterer ausserdem noch einmal eine entzündliche Anschwellung (No. 42). In diesem Falle gelang, wie schon oben erwähnt, Czerny durch Resection dieser Partie der vorher gelösten Invagination die Rettung seines Kranken, während in den anderen Fällen kein Versuch gemacht wurde das Neoplasma zu entfernen, manchmal wurde dasselbe erst auf dem Sectionstische entdeckt.

Die Anlegung eines künstlichen Afters nach misslungener Desinvagination wird schlechte Aussichten für einen günstigen Ausgang bieten. Die Operation stellt dann durch ihre lange Dauer schon einen so schweren Eingriff dar, dass ihn die Kranken kaum werden aushalten können, aber auch die Gefahr der Peritonitis und septischen Infection der Bauchhöhle ist dann eine ausserordentlich grosse.

Ueberhaupt wird die Enterotomie, auch wenn sie ohne vorhergegangene Laparotomie zur Ausführung kommt, nur in Ausnahmefällen die völlige Heilung, durch Erhaltung des Lebens, bis zur erfolgten Abstossung des Intussusceptums, herbeiführen können. Besonders bei kleinen Kindern bis zum 2. Jahre, wohl auch bis zum 5. und 6. Jahre wird man im speciellen Falle wohl kaum auf diesen Ausgang rechnen können. Nach Leichtenstern's Statistik erfolgt nämlich die Elimination der invaginirten Partie im ersten Lebensjahre nur in 2 pCt. der Fälle, und im 2. bis 5. Jahre nur in 6 pCt., während dieselbe im 6. bis 10. Jahre dagegen schon 38 pCt. beträgt. Vergessen dürfen wir dabei in prognostischer Beziehung allerdings nicht, dass Abstossung des Intussusceptums noch nicht gleichbedeutend ist mit Heilung, und dass 42 pCt. der

*) Chassaignac (No. 58) konnte in seinem Falle nicht die Natur des Tumors bestimmen.

Kranken nach derselben noch sterben an Peritonitis, an Perforation der nicht festverklebten Darmwände, an Blutungen, an den Folgen der Ulcerationen und Stenosen des Darmes.

Kann aber auch die Anlegung eines Anus artificialis an und für sich nur selten eine complete Heilung herbeiführen, so wird derselbe doch momentan die bedrohlichen Erscheinungen zu bessern, oder zu beseitigen vermögen, wenn dieselben von der Kothstauung, an der durch die Invagination bedingten Verengerung des Darmes abhängig sind, nicht aber, sobald dieselben durch die Einklemmung des Darmes und des Mesenteriums, namentlich am Halse der Invagination bedingt sind. Manchmal wird deshalb nach dem Gelingen der Enterotomie in den nächsten Tagen die Beseitigung des Hindernisses durch Laparotomie in Frage kommen, wie dies Riedel für die Behandlung der gangränösen Hernien ausgeführt hat.

Nach diesen Auseinandersetzungen liessen sich die Indicationen zu den verschiedenen operativen Eingriffen bei Invaginationen etwa folgendermaassen zusammenzufassen:

Bei allen Invaginationen mit heftigen Einklemmungserscheinungen, mögen dieselben acut entstanden, oder zu chronischem Verlaufe hinzugekommen sein, ist, wenn dnrch energisch angewandte medicamentöse und locale Mittel die Reduction nicht gelingt, möglichst bald die Laparotomie zur Ausführung der Desinvagination zu machen.

Im Falle des Misslingens derselben, wird man wo möglich die Resection vornehmen müssen, die auch statt zu finden hätte bei Gangrän oder Zerreissung der Darmwand und bei Auffindung eines malignen Tumors. Die Enterotomie wird in diesem Falle die geringste Aussicht auf Erfolg gewähren.

Die Anlegung des künstlichen Afters ohne vorherigen Versuch der Desinvagination würde bei sehr starkem Meteorismus, durch welchen die Reposition der Därme sehr schwer oder fast unmöglich gemacht wird, und bei so elendem Allgemeinbefinden der Kranken, dass dieselben jedenfalls augenblicklich nicht die Laparotomie überstehen könnten, angezeigt sein.

Im Folgenden gebe ich noch zunächst tabellarisch und dann noch ausführlich das für meinen Vortrag maassgebende casuistische Material, um die Beurtheilung desselben Jedem zu ermöglichen und späteren Bearbeitern des Themas die Verwerthung der zerstreut publicirten Beobachtungen zu erleichtern.

Tabellarische Uebersicht der operativ behandelten Invaginationen.

No.	Operateur.	Zeit der Operation.	Patient. Alter.	Dauer der Erscheinungen.	Form der Invagination.	Erfolg der Operation. Heilung.	Tod.
I. Fälle, bei denen die Desinvagination nach Ausführung der Laparotomie gelang.							
			Bei Kindern.				
1.	Spencer Wells.	14.4.1863.	M. 4 Mon.	4 Tage	I. ileo-coecalis.	—	Nach 5 Std.
2.	Hutchinson.	1871.	W. 2 J.	1 Monat.	do.	Heilung.	—
3.	Weinlechner.	2.11.1871.	W. 6 Mon.	4 Tage.	do.	—	Nach 6 Std.
4.	Johnsone.	1873.	?	?	?	—	Nach kurzer Zeit.
5.	Duncan, John.	1873.	? 5 Mon.	Einige Tage.	I. ileo-coecalis.	—	Am folgd. Tage.
6.	Howard Marsh.	11.4.1875.	M. 7 Mon.	13 Tage.	do.	Heilung.	—
7.	Hutchinson.	1875.	? 6 Mon.	3 Tage.	do.	—	Nach 8 Std.
8.	Sands.	11.3.1877.	W. 6 Mon.	1 Tag.	do.	Heilung.	—
9.	Page.	5 3. 1878.	M. 5 J.	4 Monate, dann wenige Tage acut.	do. u. I. colica	—	Nach $9^3/_4$ Std.
10.	Little.	1878.	M. 5 J.	1 Tag.	I. ileo-coecalis.	—	Nach 7 Std.
11.	Howard Marsh.	1878.	M. ?	6 Tage.	?	—	Nach 10 Std.
12.	Corley.	1879.	? 9 Mon.	?	Mehrfache I. colicae.	—	Nach 4 Std.
13.	Sands.	1879.	M. $6^1/_2$ Mon.	2 Tage.	I. ileo-coecalis.	—	do.
14.	Stage.	1880.	M. 3 Mon.	1 Tag.	do.	—	Nach $2^1/_2$ Tagen.
15.	Beck.	1882.	Unter 1 J.	?	?	—	Nach 36 Std.
16.	Haward.	1882.	17 Mon.	5 Tage.	I. ileo-coecalis.	—	Nach einigen Std.
17.	Godlee.	1882.	9 Mon.	4 Tage.	?	Heilung.	—
18.	Godlee.	1882.	8 Mon.	2 Tage.	I. ileo-coecalis.	—	Nach $1^1/_2$ Tagen.
			Bei Erwachsenen.				
19.	Nuck.	1692.	W. 50 J.	?	?	Heilung.	—
20.	Ohle.	17. 10. 1810.	M. 50 J.	13 Tage.	I. ileo-coecalis.	—	Nach 14 Std.
21.	Fuchsius.	19.6.1824.	M. 23 J.	9 Tage.	?	Heilung.	—
22.	Wilson.	1831.	M. 20 J.	17 Tage.	I. iliaca.	Heilung.	—

No.	Operateur.	Zeit der Operation.	Patient. Alter.	Dauer der Erscheinungen.	Form der Invagination.	Erfolg der Operation. Heilung.	Tod.
23.	Howse.	1. 7. 1874.	W. 33 J.	18 Tage.	?	Heilung.	—
24.	Bellamy.	1879.	W. 34 J.	4 Tage.	I. lateral. flexur. sigmoid.	Heilung	—
25.	Kleeberg.	1879.	M. 40 J.	Einige Stunden.	I. colica.	Heilung.	—
26.	Mikulicz.	20.5.1882.	W. 24 J.	10 Tage.	I. ileo-colica.	—	Nach 4Wochen.
II. Fälle, bei denen nach misslungener Desinvagination nichts weiter unternommen wurde.							
			Bei Kindern.				
27.	Gerson.	1828.	M. 12 Wch.	?	I. ileo-coecalis.	—	Tod.
28.	Laroyenne.	1870 (?).	Kind.	?	?	—	Tod.
29.	Godlee.	1882.	? 14 Wch.	Einige Tage.	?	—	Nach 8 Std.
			Bei Erwachsenen.				
30.	Decker.	1880.	W. 58 J.	13 Monate.	I. ileo-coecalis	—	Nach 5 Woch.
III. Fälle, bei denen die Resection vorgenommen wurde.							
			Bei Kindern.				
31.	Howse.	1876.	? 5 Mon.	1 Monat.	I. ileo-coecalis.	—	Nach wenigen Std.
32.	Morris.	1877.	M. 12 J.	3 Tage.	I. iliaca.	—	Nach 1 Tage.
33.	Weinlechner.	14. 12. 1880.	M. 5 J.	2 Tage.	I. colica.	—	Nach kurzer Zeit.
34.	Braun.	10. 12. 1882.	M. 3 Mon.	5 Tage.	I. ileo-colica.	—	Nach 1 Std.
35.	Polland.	16 12. 1882.	W. 3 J.	7 Tage.	do.	—	Nach 3 Std.
36.	Jaeger.	20.6.1885.	W. 12 J.	2 Tage.	I. iliaca.	—	Nach 5 Tagen.
			Bei Erwachsenen.				
37.	Küster.	5. 3. 1879.	M. 42 J.	6 Tage.	I. iliaca.	—	Nacheinigen Std.
38.	Fischer.	3.10.1881.	W. 27 J.	?	I. ileo-coecalis.	—	Gleich postoper.
39.	Czerny.	26.7.1883.	W. 36 J.	Chronisch, 8 Tage acut.	do.	—	Nacheinigen Std.
40.	Obalinski.	19. 12. 1883.	M. 63 J.	5 Tage.	I. iliaca.	—	Am nächsten Tag.
41.	Czerny.	7. 6. 1884.	M. 45 J.	Chronisch.	I. ileo-coecalis.	—	Am 2. Tage.

No.	Operateur.	Zeit der Operation.	Patient. Alter.	Dauer der Erscheinungen.	Form der Invagination.	Erfolg der Operation. Heilung	Tod.
42.	Czerny.	10. 12. 1884.	M. 52 J.	Chronisch, mit acuter Steiger.	I. ileo-coecalis.	Heilung.	—

IV. Fälle, bei denen nach misslungener Desinvagination die Enterotomie ausgeführt wurde.

Bei Kindern.

43.	Waldenström.	20.9.1873.	M. 20 Mon.	Mehrere Wochen.	I. ileo-coecalis.	—	Nach einigen Std.
44.	Royes-Bell.	1875.	W. 16 Mon.	6 Tage.	I. colica.	—	Nach 7 Std.
45.	Brown.	1882.	M. 14 J.	1 Tag.	?	—	Nach 6 Std.

Bei Erwachsenen.

46.	Carrier.	1866 (?).	M. 23 J.	5 Tage.	I. ileo-coecalis.	—	Nach 17 Std.
47.	Hulke.	1879.	W. 16 J.	ca. 1 Jahr.	I. ileo-colica.	—	Nach 36 Std.
48.	Marchand.	1882.	W. 43 J.	13 Monate.	I. colica.	—	Am 3. Tage.
49.	Saltzmann.	1882.	W. 29 J.	ca. 1 Jahr.	I. ileo-colica.	—	Nach 14 Std.
50	v. Wahl.	1. 8. 1883.	W. 44 J.	10 Tage.	I. ileo-coecalis.	—	Nach ½ Std.
51.	v. Winiwarter.	1885 (?).	M. 60 J.	5 Tage.	I. colica.	—	Nach 36 Std.

V. Fälle von Enterotomie ohne Versuch der Desinvagination.

Bei Kindern.

52.	Busch.	30.4.1869.	M. 7 Mon.	14 Tage, 4 acut.	?	—	Nach 8 Tagen.
53.	Hirschsprung.	9. 3. 1871.	? 22 Mon.	—	I. colica.	—	Nach 40 Std.
54.	Stage.	26.1.1876.	W. 6 Mon.	1½ Tage.	I. ileo-colica.	—	Nach 2 Tagen.

Bei Erwachsenen.

55.	Hauff.	5.11.1841.	M. 36 J.	6 M. chronisch, 3Tg. acut.	I. ileo-coecalis.	—	Nach 9 Tagen.
56.	Pirogoff.	1852.	M. 16 J.	Chronisch.	?	—	Nach kurzer Zeit.
57.	Robert.	9. 7. 1856.	W. 23 J.	18 Tage.	I. colica ascendens.	—	Nach 2 Tagen.
58.	Chassaignac.	23.4.1859.	M. 39 J.	3 Monate.	I. ileo-colica.	—	Nach 5 Std.
59.	v. Thaden.	1862.	M. 23 J.	?	do.	—	Nach 10 Tagen.

No.	Operateur.	Zeit der Operation.	Patient. Alter.	Dauer der Erscheinungen.	Form der Invagination.	Erfolg der Operation. Heilung.	Tod.
60.	Müller.	12. 12. 1872.	M. 33 J.	Chronisch, zuletzt 7 Tg. acut.	I. ileo-coecalis.	—	Nach 10 Tagen.
61.	Heath.	1881.	M. 56 J.	1 Jahr.	do.	—	Nach kurzer Zeit.
			Bei nicht ganz sicherer Diagnose.				
62.	Holmer.	27.2.1872.	M. 18 J.	½ Jahr, zuletzt 15 Tage acut.	—	Heilung.	—
63.	v. Langenbeck.	11.5.1877.	M. 55 J.	Chronisch. 5 Tg. acut	—	Heilung.	—
64.	Puglière.	1871 (?).	?	?	—	Heilung.	—

I. Fälle, bei denen die Desinvagination nach Ausführung der Laparotomie gelang.

A. Beobachtungen bei Kindern.

1. Spencer Wells*) wurde von Dr. Jay bei einem 4 Monate alten Knaben consultirt, der etwas länger als 4 Tage an Erbrechen litt und bei welchem durch den After eine Invagination gefühlt werden konnte. — Am 14. April 1863 machte Spencer Wells bei dem schon moribunden Kinde einen Schnitt in der Linea alba dicht unter dem Nabel und konnte mit einiger Schwierigkeit die Lösung der Invaginatio ileocoecalis vornehmen. Um die Reposition ausführen zu können, mussten mehrfache Punctionen des Darmes vorgenommen werden. Der Tod erfolgte 5 Stunden nach der Operation.

2. J. Hutchinson**). Zwei Jahre altes Mädchen, bei dem das Ende der ileo-coecalen Invagination aus dem After vorragte und bei dem die Erscheinungen 1 Monat gedauert hatten, wurde mit einem kleinen, in der Linea alba, unterhalb des Nabels gelegenen Schnitte, der die Einführung von zwei bis 3 Fingern erlaubte, operirt. Von hier aus gelang die Lösung der 15 Ctm.

---

*) Transactions of the Path. Society of London. 1863. Vol. XIV. p. 170. Dieser Fall ist mit dem von Jay veröffentlichten identisch (The med. times. 1863. p. 574). — Saltzmann, No. 98. Beklewski, No. VII. und VIII. Schramm, No. 53. und 79.

**) J. Hutchinson, A successful case of abdominal section for intussusception with remarks on this and other methods of treatment. The Med.-Chirurg. Transactions. 1874. Vol. 57. p. 31. — Ferner in The Medic. Times. 1873. Vol. II. p. 620, in The British Medical Journ. 1873. Vol. II. p. 660 und in den Verhandlungen der Deutschen Gesellschaft für Chirurgie. 1872. Abthl. I. S. 57. — Saltzmann, No. 100. Beklewski, No. IX. und Schramm, No. 81.

langen Intussusception leicht. Nach drei Wochen wurde das Kind völlig geheilt entlassen.

3. Weinlechner*). Das 6 Monate alte Mädchen erkrankte plötzlich mit Erbrechen und blutigen Stühlen. In der linken Regio hypogastrica war eine 3 Zoll lange Invagination fühlbar. Bei der am 4. Tage der Einklemmungserscheinungen ausgeführten Laparotomie, wobei ein 3 Zoll langer Schnitt über die Geschwulst auswärts vom M. rectus geführt wurde, gelang die Desinvagination durch Zug am Intussusceptum und Druck auf die invaginirte Partie mit grossen Schwierigkeiten. Der Tod erfolgte 6 Stunden nach der Operation. Die Invagination bestand aus dem Ende des Ileum, Coecum mit Processus vermiformis, Colon ascendens und transversum; ausserdem zeigte die Autopsie hochgradige Peritonitis mit reichlichem Exsudat, und bedeutende Entzündungserscheinungen an dem intussuscipirt gewesenen Darme.

4. Johnsone, A.**). Ein Kind erkrankte unter den Erscheinungen innerer Verstopfung. Obgleich die Desinvagination mit Leichtigkeit ausgeführt werden konnte, erfolgte der Tod doch kurze Zeit darauf an Entzündung.

5. John Duncan***). Einige Tage vor der Operation hatte das 5 Monate alte Kind blutige Diarrhoeen, im After war das Ende einer Invagination fühlbar, dieselbe wurde nach dem Bauchschnitt in der Linea alba durch Zug und Druck gelöst. Am nächsten Tage erfolgte der Tod.

6. Howard Marsh†). Der 7 Monate alte Knabe hatte 14 Tage lang Diarrhöen und kolikartige Schmerzen, aus dem After ragte beim Drängen ein 2 Zoll langes Darmstück, an dessen Spitze die Valvula ileo-coecalis zu erkennen war, vor. Lufteinblasungen. Wassereingiessungen reponirten die Intussusception nicht. Als die Schmerzen plötzlich an Heftigkeit zunahmen, wurde die Laparotomie in der Linea alba gemacht und die Desinvagination mit einiger Anstrengung ausgeführt. Nur mit Mühe gelang die Reposition der vorgefallenen Därme. In den ersten 12 Stunden gingen einige Male Flatus und Schleimmassen ab, das Kind klagte über keine Schmerzen mehr, der Leib blieb weich und am 2. Tage erfolgte Stuhlgang. Die völlige Heilung kam ohne Zwischenfall zu Stande.

7. Hutchinson††). Von aussen und vom After war bei diesem sechs-

---

*) M. Herz, Zwei Fälle von Darminvagination bei Kindern. Oesterreich. Jahrbücher für Pädiatrik. 1872. Bd. I. S. 4. — Saltzmann, No. 99. Beklewski, No. XI. und Schramm, No. 71.

**) The British Medic. Journ. 1873. Vol. II. p. 661 und The Lancet. 1873. T. I. p. 738. — Saltzmann, No. 121. Schramm, No. 83.

***) The Edinburgh Medic. Journ. 1874. Vol. XIX. part. II. p. 1124 — Saltzmann, No. 102. Beklewski, No. XIII.

†) H. Marsh, A case in which abdominal section was successfully performed for intussusception in an infant seven months old. Med.-Chir. Transact. 1876. Vol. LIX. p. 79. — Referat in The Med. Times and Gaz. 1876. Vol. I. p. 49. — Saltzmann, No. 103. Beklewski, No. 14. Schramm, No. 97.

††) Hutchinson, Notes of a second case of abdominal section for intussusception into the colon with remarks on the details of the operation.

monatlichen Kinde die Invagination zu fühlen, die Erscheinungen dauerten 3 Tage. Bei der Operation fand sich die Invagination durch das Mesocolon fixirt; die Lösung gelang durch Herabschieben der Scheide, nicht durch Zug an dem eintretenden Darme wegen dessen Faltung. Da die Reposition der Eingeweide sehr schwierig war, wurden an 2 oder 3 Stellen Punctionen mit einer feinen Nadel vorgenommen, die zu Kothaustritt Anlass gaben und nach Hutchinson's Ansicht Schuld an dem Tode waren. Etwa 8 Stunden nach der Operation erfolgte der Exitus letalis, die Autopsie ergab eine ausgebreitete frische Peritonitis. Das Intussusceptum bestand aus dem ganzen Colon, an dessen Spitze sich die Valvula Bauhini fand.

8. Sands*). Plötzlich erkrankte das 6 Monate alte Mädchen an heftigen Schmerzen im Leibe, mit Erbrechen und blutigen Stühlen. In der linken Seite des Abdomens fühlte man einen Tumor, den man auch mit dem Finger vom After aus erreichen konnte. Wasserinjectionen verkleinerten die Geschwulst ein wenig, reducirten dieselbe aber nicht vollständig. Nachdem die Einklemmungserscheinungen einige Tage gedauert hatten, machte Sands am 11. März 1877 einen 2 Zoll langen Schnitt in der Linea alba dicht unterhalb des Nabels; die Desinvagination des in das Colon ascendens geschobenen untersten Endes des Ileums, das rigid, dunkel gefärbt, ecchymosirt und stark geschwollen war, gelang nur mit einiger Gewalt durch Herunterschieben der Scheide und Herausdrücken des intussuscipirten Theiles. Die Wunde wurde mit 5 Silbersuturen geschlossen, von denen zwei am 5., die anderen am 14. Tage entfernt wurden. Schmerz, Erbrechen und Tenesmus hörten von der Operation an auf; spontaner Stuhlgang erfolgte am nächsten Tage und die vollständige Heilung kam ohne Peritonitis zu Stande.

9. H. W. Page**). Ein fünfjähriger Knabe litt seit 4 Monaten an paroxysmenweise auftretenden Schmerzen im Leib; viermal wiederkehrende Invaginationen wurden durch Lufteinblasungen in den After geheilt, 5 Tage nach der Entlassung aus dem Krankenhause kam das Kind in collabirtem Zustande in dasselbe zurück, da seit 2 Tagen wiederum die Symptome der Invagination aufgetreten waren, die nun aber auf Lufteinblasungen nicht zurückgingen. Bei der am 5. März 1878 vorgenommenen Laparotomie fand sich eine von oben nach unten und eine zweite von unten nach oben gehende Intussusception. Die Lösung der letzteren gelang wegen vorhandener Veränderungen schwierig, während die erstere leicht zu lösen war. $9^3/_4$ Stunden nach der Operation erfolgte der Tod an Erschöpfung.

10. Little***). Der 5 Jahre alte Knabe erkrankte plötzlich mit Schmer-

---

Medico-Chirurgical Transactions. 1876. Vol. LIX. p. 99. — Referat in The Med. Times and Gaz. 1876. Vol. I. p. 50 und The Lancet. 1875. Vol II. p. 878. — Saltzmann, No. 104. Beklewski, No. XV. Schramm, No. 103.

*) The New York Med. Journ. 1877. Vol. XXV. No. 6. p. 561. — Amer. Journal of the med scienc. 1877. Vol. LXXIV. p. 291. — Saltzmann, No. 105. Beklewski, No. XIX. Schramm, No. 106.

**) The Lancet. 1878. I. p. 831. — Saltzmann, No. 106. Beklewski, No. XX. Schramm, No. 118.

***) The New York Med. record. 1878. II. p. 6. — Saltzmann, No. 107. Beklewski, No. XXV.

zen im Leib, Erbrechen und blutig-schleimigen Stühlen. Eine Geschwulst wurde entsprechend dem Colon descendens, später aber auch vom After aus gefühlt. Nach dem Bauchschnitt in der Mittellinie gelang die Lösung der ileo-coecalen Invagination durch Herausziehen und gleichzeitiges Hinaufschieben des 1 Zoll langen Intussusceptum. 7 Stunden nach der Operation erfolgte der Tod.

11. Howard Marsh*). Bei dem 11 Monate alten Knaben war sechs Tage vor dessen Aufnahme in das Krankenhaus Blut mit dem Stuhle abgegangen und bald darauf eine Invagination in dem After zum Vorschein gekommen, die sich bis zu einer Länge von 5 bis 6 Zoll vergrösserte und durch die Bauchdecken bis zur linken Crista ilei zu verfolgen war. Das Abdomen war flach und unempfindlich. Nachdem alle Mittel zur Beseitigung der Invagination ohne Erfolg angewendet waren, wurde ein 2 Zoll langer Medianschnitt unter dem Nabel gemacht; die Lösung gelang durch Zug allein nicht, wohl aber nach Hutchinson's Methode durch Zug und Druck. — 10 Stunden nach der Operation trat der Tod ein; im Mesenterium und Mesocolon fanden sich kleine Einrisse, im Unterleib zwei Theelöffel voll trüber, bräunlicher Flüssigkeit, aber kein Fibrinniederschlag.

12. Corley**). Bei dem 9 Monate alten Kind war die Invagination im Mastdarm zu fühlen. Bei der Laparotomie prolabirten die stark durch Gase ausgedehnten Dünndärme. Die Lösung des mehrfach invaginirten Dickdarms gelang durch Ziehen und Streifen, wie die Reposition einer Paraphimose; die invaginirten Partien waren stark geröthet, aber noch nicht gangränös. Vier Stunden nach der Operation erfolgte der Tod; bei der Section zeigte sich eine starke Injection der Därme und etwas röthliches Serum in der Bauchhöhle.

13. Sands***). Zwei Tage bestanden bei dem $6\frac{1}{2}$ Monate alten Knaben Invaginationserscheinungen, als bei äusserst schlechtem Allgemeinbefinden desselben von Sands ein 3 Zoll langer Bauchschnitt gemacht wurde, von dem aus die bis zu der Flexura sigmoidea reichende ileo-coecale Invagination mit Schwierigkeit, unter stellenweiser Zerreissung des peritonealen Ueberzuges des Darmes, gelöst werden konnte (1879). Vierte Stunde post operationem Exitus letalis. — Tenesmus hörte von der Operation an auf; spontaner Stuhlgang erfolgte am nächsten Tage und die vollständige Heilung kam ohne Peritonitis zu Stande.

14. G. G. Stage†). Erbrechen und blutige Stühle traten bei einem

---

*) H. Marsh, A case in which abdominal section was performed for intussusception. The Barthol. Hosp. Rep. Vol. XII p. 95. — Referat im Centralblatt für Chirurgie. 1878. Bd. V. S. 264. — Saltzmann, No. 120. Beklewski, No. XVIII, Schramm, No. 101.

**) A. H. Corley, Abdominal section for intussusception. Med. Press and Circul. 1879. Marsh 5. — Referat in dem Jahresbericht der gesammten Medicin von Virchow und Hirsch. 1879. II. S 419. — Schramm, No. 140.

***) Sands, The New York Med. Rec. 1882. Vol. I. p. 429. — Beklewski, No. XXI. Saltzmann, No. 108.

†) Hospitals Tidende. 1880. R. 2. Bd. 8. p. 741. — Referat von Stage selbst in dem Jahresbericht der gesammten Medicin von Virchow-Hirsch. 1880. II. S. 625. — Saltzmann, No. 110. Beklewski, No. XXIII.

3 Monate alten Knaben auf. Im Unterleib konnte links eine langgestreckte Geschwulst, rechts eine auffallende Leere des Unterleibs nachgewiesen werden, vom Mastdarm aus war die invaginirte Darmpartie zu erreichen. Unter Anwendung aller antiseptischer Cautelen, auch des Carbolsprays, wurde ein $1\frac{1}{2}$ Zoll langer Schnitt in der Mittellinie zwischen Nabel und Symphyse gemacht; die Scheide der ileocoecalen Intussusception konnte nicht herunter gestreift, dagegen das Intussusceptum herausgedrückt werden. $2\frac{1}{2}$ Tage nach der Operation erfolgte der Tod. Die Autopsie ergab eine frische von der Umgebung des Coecums ausgehende Peritonitis, aber keine entzündliche Reizung in der Nähe der Bauchwunde; die Invagination war völlig gelöst, Coecum und Processus vermiformis stark missfarbig mit scharfer Abgrenzung gegen das Ileum zu.

15. Beck*). Bei dem noch nicht ganz ein Jahr alten Kinde gelang die Desinvagination durch Zug und Schieben des Intussusceptum, wobei Einrisse in den Darm erfolgten. — 36 Stunden nach der Operation Exitus letalis.

16. Haward**). Ein 17 Monate altes Kind fing plötzlich an zu erbrechen; 3 Tage später ging Blut mit dem Stuhlgang ab, vom After aus war eine Invagination fühlbar. Am 5. Tage der erwähnten Erscheinungen wurde die Laparotomie gemacht; die Reduction der ileo-coecalen Intussusception gelang leicht, aber die Reposition der ausgedehnten und vorgefallenen Eingeweide war erst möglich nach mehrfachen Punctionen mit einem dickeren Trocart, durch den Gase und flüssige Faeces austreten konnten. Wenige Stunden nach der Operation erfolgte der Tod; die Autopsie ergab eine beginnende, wahrscheinlich von den langdauernden Repositionsversuchen herrührende Peritonitis.

17. Godlee***). Bei einem 9 Monate alten Kinde bestanden 4 Tage lang die Erscheinungen der Invagination, welche aus dem After hervorragte. Laparotomie unter antiseptischen Cautelen, schwierige Reduction der Invagination. Jodoformverband. Nach der Operation wurde Cognac und Opium gereicht; anfangs eiterte die Wunde, war aber nach 11 Tagen geschlossen. — Vollkommen geheilt wurde das Kind aus der Behandlung entlassen.

18. Godlee†). Rechts vom Nabel fand man bei einem ungefähr 8 Monate alten Kinde, das zwei Tage zuvor mit Schmerzen erkrankt war, einen besonders von oben nach unten leicht beweglichen Tumor. Nach Ausführung des Bauchschnittes gelang die Desinvagination durch Zug. Am nächsten Tag fühlte sich das Kind noch wohl, starb aber doch $\frac{1}{2}$ Tag nach der Operation. Bei der Section fand man ausser Peritonitis, das Ende des Ileums und den Anfangstheil des Colons je 2 Zoll weit angeschwollen und am Ileum beginnende Ulcerationen.

---

*) The Lancet. 1882. II. p. 1036.
**) The Lancet. 1882. II. p. 1036.
***) The Lancet. 1882. II. p. 1035. Case I.
†) The Lancet. 1882. Vol. II. p. 1035. Case II.

B. Beobachtungen bei Erwachsenen.*)

19. Nuck**) liess im Jahre 1692 den Bauchschnitt wegen Invagination bei einer 50 Jahre alten Frau von einem Chirurgen ausführen. Die Invagination wurde gelöst, der Darm mit lauer Milch abgewaschen, reponirt und die Bauchwunde wieder vereinigt. Völlige Heilung erfolgte, die 20 Jahre später noch constatirt wurde.

20. Ohle***). Bei einem 50 Jahre alten Manne bildete sich eine Invagination, die vom After aus fühlbar war. Am 17. October 1810 wurde von einem Wundarzt die für einen grossen Hämorrhoidalknoten gehaltene Geschwulst behutsam mit dem Messer geöffnet, wobei nur wenig Blutlymphe herausgekommen sein soll; die Aerzte sahen aus der Wunde fünf dunkelrothe Netzanhängsel hervorragen und fühlten dazwischen ein Stück vom engen Darm. Am 17. October, am 11. Tage der Einklemmungserscheinungen nahm Ohle in Dresden den Bauchschnitt vor; derselbe ging von der Verbindung des Knorpels der dritten falschen Rippe mit dem der zweiten bis zu einer 1 Zoll über der Spina ilei ant. sup. gelegenen Stelle, war $5^1/_2$ Zoll lang und lief parallel der Linea alba 3—4 Zoll entfernt von derselben. Die Desinvagination gelang mit Mühe, der vor der Laparotomie in die Flexur des Colon gemachte Einschnitt wurde durch die Darmnaht vereinigt, die Fäden nach aussen geleitet. Am folgenden Tage trat der Tod ein; die Autopsie zeigte Gangrän der Hinterfläche des Colon ascendens und Peritonitis.

21. Fuchsius†). Bei einem 28 Jahre alten Manne entstanden plötzlich am 9. Juni 1824 Einklemmungserscheinungen, zu deren Beseitigung am 19. Juni an dem fast sterbenden Kranken die Laparotomie ausgeführt wurde. Auf der rechten Seite, am äusseren Rande des M. rectus, wurde ein 2 Zoll über dem Nabel beginnender 7—8 Zoll langer Schnitt durch die Bauchdecken gemacht. Auf keine Weise konnte Fuchsius die Desinvagination ausführen, er machte deshalb am unteren Ende der Invagination eine Incision, in welcher der eingeklemmte Darm zum Vorschein kam; mit dem in diese Wunde eingeführten Zeigefinger gelang die Reposition der über 2 Zoll langen Invagination. Mittelst Kürschnernaht wurde die Darmwunde geschlossen, der Faden

---

*) Von Schramm No. 2. und Péan (Diagnostic et traitement des tumeurs de l'abdomen et du bassin. Paris 1880) wird unter den wegen Invaginationen ausgeführten Laparotomien noch eine günstig verlaufene Operation von Bonetus (Sepulchretum. 1700. T. II. p. 227) erwähnt, die als zu unbestimmt in der Diagnose von mir weggelassen wurde.

**) Valse, De mutuo intestinorum ingressu et aliis machinae humanae extraordinariis. Lugd. Batav. 1742 abgedruckt in Haller's Disput. anat. select. 1751. T. VII. p. 97. — Saltzmann, No. 94. Schramm, No. 3.

***) Fiedler, Fr. A., De laparotomia novissimoque ejus exemplo. Dissert. Viteb. 1811, und Magazin für die gesammte Heilkunde von Joh. Nep. Rust. 1817. Bd. II. S. 232. — Saltzmann, No. 95. Beklewski, No. 1. Schramm, No. 6.

†) Fuchsius in Stolpe, Ileus mit unüberwindlicher Verstopfung als Folge einer Einschiebung der Gedärme, durch Operation geheilt. Journal der practischen Heilkunde von C. W. Hufeland und E. Osann. 1825. Bd. 60. 2. Stück. — Saltzmann, No. 96. Beklewski, No. II.

aus der durch 4 Knopfnähte vereinigten Bauchwunde herausgeleitet. — In der Nacht vom 21 auf 22. Juni erfolgte Stuhlgang; die Bauchwunde eiterte etwas, besonders im unteren Abschnitt, in welchem der von der Darmwunde nach aussen geführte Faden lag; letzterer wurde, da er sich nicht abstiess, nach 6 Wochen dicht auf den Bauchdecken abgeschnitten. Der Kranke genas vollständig. Fuchsius räth für analoge Fälle den Schnitt in der Linea alba und das Abschneiden des Fadens gleich bei der Operation.

22. Wilson*). Die Einklemmungserscheinungen hatten bei dem 20 Jahre alten Manne 17 Tage bestanden, als die Laparotomie zur Ausführung kam. Ein 5 Zoll langer Schnitt. der zur Hälfte ober-, zur Hälfte unterhalb des Nabels lag, wurde in der Linea alba geführt; die fest verwachsene Invaginatio iliaca wurde durch starken Zug am centralen und peripheren Theil der Invagination gelöst; die Eingeweide und das Omentum zeigten sich stark congestionirt, an der Grenze der Gangrän; nichtsdestoweniger erfolgte Genesung.

23. Howse**) machte am 1. Juli 1874 bei einer 33 Jahre alten Patientin, die seit 18 Tagen Erscheinungen einer Invagination bot, die Laparotomie unter antiseptischen Cautelen. Da die Einklemmung nicht in situ gelöst werden konnte, wurde die Invagination aus dem Bauch hervorgezogen und durch Kneten und Druck reducirt; das invaginirte Darmstück war 18 Zoll lang; die Kranke wurde vollständig geheilt.

24. Bellamy Edward***). Längere Zeit hatte schon eine 34 Jahre alte Frau an Verstopfung gelitten, als dieselbe heftige Schmerzen im unteren Theil des Leibes und fäcales Erbrechen bekam; man fühlte in der linken Fossa iliaca, in der Gegend des Inguinalcanales und der Flexura sigmoidea eine Geschwulst. Nach Ausführung des über den Leistencanal gelegten Schnittes fand man die Flexura sigmoidea stark aufgetrieben, ein Packet Dünndarmschlingen in die vordere Mastdarmwand eingestülpt. Vom Rectum aus wurde die Invagination in die Höhe geschoben, während die andere Hand die im Becken noch vorhandenen Adhäsionen losriss und die Dünndarmschlingen herauszog. Bald nach der Operation erfolgte reichlich Stuhlgang und völlige Heilung kam zu Stande.

25. Kleberg†). Der 40 Jahre alte Mann kam einige Stunden nach Beginn der Einklemmung seines seit Jahren bestehenden Bruches in Behandlung. Bei der gleich darauf vorgenommenen Herniotomie zeigte sich eine

---

*) Transsylvania Journal of Medecine. 1835. Vol. VIII. p. 486 und The American Journ. of the Med. Scienc. 1836. T. XVIII. p. 262. — Saltzmann, No. 97. Beklewski, No. IV. Schramm No. 11.

**) C. Hilton-Fagge and Henry G. Howse, A case of intussusception in an adult without symptoms of strangulation, treated successfully by abdominal section. Medico-Chirurg. Transactions. 1876. Vol. LIX p. 85. — The Lancet. 1875. Vol. II. p. 877. — Saltzmann, No. 101. Beklewski, No. XII. Schramm, No. 99.

***) The British Medical Journal. 1879. — Saltzmann, No. 109. Beklewski. No. XXII. und Schramm, No. 151., gehört nicht vollständig hierher, da es sich um eine seitliche Invagination handelte.

†) Kleberg, B. G., Eine Darminvagination in einer Hernie. Archiv f. klin. Chir. 1879. Bd. XXIV. S. 387.

½ Fuss lange, normal aussehende Dünndarmschlinge, nebst einem Darmconvolut, das sich nach Ausführung der Laparotomie als eine Doppelinvagination des Colon ergab, wobei der obere Theil von oben nach unten, der untere Theil vice versa von unten nach oben geschoben war. Anfangs wollte die Desinvagination nicht gelingen, weil das Netz unregelmässig zusammengefaltet verklebt den Darm fixirte, sie gelang erst als dieses vollständig auseinandergenommen, längere Zeit ausgebreitet erhalten und der Darminhalt vorsichtig mit den Fingern durch die invaginirt gewesenen Partien durchgeleitet wurde; die ganze Procedur dauerte lange; jedesmal beim Nachlassen in der Ausbreitung und Ausspannung des Netzes invaginirte sich der Darm von Neuem. In 20 Tagen erfolgte bei fieberlosem Verlaufe vollständige Heilung.

26. Mikulicz*). Eine 24jährige, zart gebaute Dame, früher gesund, litt in der letzten Zeit an hartnäckiger Stuhlverstopfung. Am 11. Mai entstanden plötzlich nach dreitägiger Obstipation heftige Leibschmerzen, ebenso 3 Tage später; zugleich reichte die früher am Coecum nachweisbare Geschwulst jetzt bis zur Mitte des Quercolons und Abends bis zur Flexura sigmoidea. Nachdem die Diagnose auf Invagination gestellt war, Opium und Massenclystiere ohne Erfolg blieben, die Schmerzen immer heftiger wurden, der Leib sich auftrieb, kam am 20. Mai 1883 unter antiseptischen Cautelen die Laparotomie zur Ausführung. Schnitt in der Mittellinie 3 Ctm. unterhalb des Nabels beginnend und 3 Ctm. oberhalb der Symphyse endigend; die invaginirte Stelle wurde leicht gefunden, sie reichte von der Mitte des Quercolons bis zur Flexura sigmoidea. Durch langsames Ziehen an dem invaginirten Dünndarme waren 10 Ctm. leicht zu lösen, der übrige Theil wurde durch Zug des invaginirten Stückes und durch Streichen und Kneten des Intussusceptum herausbefördert. Schliesslich wurde der ganze 30 Ctm. lange invaginirte, wenig geröthete Darmtheil entwickelt, mit 3 proc. Carbolsäurelösung abgewaschen, das Peritoneum sorgfältig gereinigt und die Bauchwunde geschlossen. — In den nächsten Tagen, wahrscheinlich durch Carbol- und Jodoformintoxication verursachter Collaps, am 4. Tage Pneumonie im unteren linken Lappen; im Stuhl noch Blut und Schleim. Nach 14 Tagen frische Peritonitis, Faeces immer noch blutig. Rascher Kräfteverfall, Fieber mit pyämischem Typus, machte am 20. Juni dem Leben des Kranken ein Ende. Section wurde verweigert. Nach Schramm soll die Pyämie Folge der schon vor der Operation vorhandenen dysenterischen Geschwüre des Darmtractus gewesen sein.

II. Fälle, bei denen die Desinvagination nach Ausführung der Laparotomie nicht gelang.

1) Fälle, bei denen nichts weiter vorgenommen wurde.

A. Beobachtungen bei Kindern.

27. Gerson**) führte nach der Mittheilung von Hachmann eine La-

*) Schramm, l. c. S. 690 und No. 188.
**) Hachmann, Beobachtungen auf dem Gebiete der Kinderkrankheiten.

parotomie an einem 12wöchentlichen Knaben aus, bei dem hämorrhagische Stuhlentleerungen bestanden, ein Tumor in abdomine nachweisbar war und im Rectum, etwa $1\frac{1}{2}$ Phalangen vom Orificium ani entfernt, eine in die Höhle des Mastdarms hineinragende Fleischmasse von einigen Zoll im Durchmesser, aber ohne Oeffnung gefunden wurde. Der Einschnitt in die Bauchdecken wurde schräg gegen das Lig. Poupartii gerichtet, etwa zwei Finger breit von der Spina ilei ant. sup. beginnend und nach Innen verlaufend. In der linken Inguinalgegend fand sich ein fester Knäuel invaginirter Därme, einige Zoll der invaginirten Partie liessen sich in ganz erträglichem Zustand herausziehen, dann nahm dieselbe ein ganz dünnes Caliber von der Dicke des Processus vermiformis eines Erwachsenen an. Nachdem etwa 1 Fuss entwickelt war, ohne dass eine wesentliche Verkleinerung des Knäuels eintrat, riss plötzlich der Darm an einer brandigen Stelle ab. Unter diesen Umständen wurden die Manipulationen beendigt; der Kleine war nach dieser Operation noch einige Zeit lebhaft, starb aber um 6 Uhr Nachmittags.

28. Laroyenne*). Die Reduction der bei einem Kinde beobachteten Invagination soll wegen Adhäsionen unmöglich gewesen und der Tod bald nach der Ausführung der Operation eingetreten sein.

29. Godlee**). Das 14 Wochen alte Kind war bei der Aufnahme elend, sein Leib ausgedehnt aber weich; die seit einigen Tagen bestehende Invagination ragte aus dem After hervor. Nach dem Bauchschnitt war die invaginirte Partie wegen ihrer Lage in der Milzgegend schwer aufzufinden. Nachdem 4 Zoll des invaginirten Darmes herausgezogen waren und der Processus vermiformis erschien, wurde die Invagination für gelöst gehalten und das Abdomen wieder geschlossen. 8 Stunden nach Ausführung erfolgte der Tod; bei der Section zeigte sich, dass 7 Zoll vom Dickdarm nicht reducirt waren.

B. Beobachtungen bei Erwachsenen.

30. Decker***). Seit 13 Monaten litt die 58jährige Frau an Schmerzen in dem unteren Theil der rechten Seite des Bauches bei träger Darmthätigkeit, zu welcher sich später heftige, paroxysmenweise auftretende Schmerzen über dem Nabel und häufiges Erbrechen hinzugesellten. Am rechten Rippenrand eine handgrosse Induration und im rechten Hypochondrium eine wohlbegrenzte, knotige Geschwulst, kleiner als der Kopf eines neugeborenen Kindes, nach allen Seiten verschiebbar und mit den Sexualorganen in keinem Zusammenhange stehend. Genannte Symptome ver-

---

Zeitschrift f. die gesammte Medicin von J. C. G Fricke und F. W. Oppenheim. 1840. Bd. XIV. S 303. — Saltzmann, No. 111. Beklewski, No. III. Schramm, No. 10.

*) Servier, De l'occlusion intestinale, mémoire couronné en 1870. Das Original konnte ich trotz vielfacher Bemühungen nicht erhalten Referirt nach Beklewski, No. X. und Schramm, No. 50. Saltzmann, No. 118.

**) The Lancet. 1882. II p. 1035. Case III.

***) Bulletin de la Société méd. de la Suisse romande. 1880 Mai. No. 5. Die Originalmittheilung war mir unzugänglich; referirt nach Beklewski, No. XXVII. Saltzmann, No. 122

schlimmerten sich nach und nach; das Erbrechen nahm fäcalen Geruch an, Diarrhoe. Die Geschwulst verändert ihre Lage, liegt nun über dem Nabel und verschiebt sich allmälig nach links gegen die Flexura lienalis coli. Laparotomie mit einem 12 Ctm. langen, links vom Nabel und etwas nach Innen von der Geschwulst liegenden Schnitt. Am Ende des Colon transversum eine feste hühnereigrosse Masse, welche sich nach rechts vom Colon transversum durch eine weichere Fortsetzung derselben erstreckt und mit dem übrigen Darm wie festgelöthet zu sein scheint. Es stellt sich heraus, dass die Geschwulst von maligner Natur ist und nicht entfernt werden kann. Die prolabirten Därme werden eingeführt und die Bauchwunde geschlossen.

5 Wochen nach der Operation erfolgte der Tod. Die Section zeigte eine Invaginatio ileo-coecalis mit einem malignen Tumor an der Coecalklappe.

2) Fälle, in denen die Resection der Invagination vorgenommen wurde.*)

A. Beobachtungen bei Kindern.

31. Howse**). Das 5 Monate alte Kind litt seit einem Monat an gastrischen Störungen und seit einigen Tagen an einem Prolaps der Ileocoecalklappe per anum; schleimig-blutige Stühle während einer längeren Zeit. Nach Ausführung der Laparotomie gelang die Reduction eines grösseren Theiles der Invagination bei Verwachsung der übrigen 4—5 Zoll mit der Ileocoecalklappe. Trotz aller Vorsicht beim Zuge zerriss der Darm an 2 Stellen, aus welchen Fäcalmassen hervortraten. Der noch übrig gebliebene Theil der Invagination wurde resecirt und die Darmwunde vernäht.

Tod einige Stunden nach der Operation.

32. Morris***). Ein 12 Jahre alter Knabe erkrankte plötzlich mit Leibschmerzen und Erbrechen, bald entleerte sich auch Blut aus dem After, in dem man bis auf die Invagination gelangen konnte.

Schnitt in der Linea alba zwischen Nabel und Symphyse; die Invagination fand sich gangränös und an 3 bis 4 Stellen perforirt; in Folge dieses Befundes wurde die Resection beschlossen. Das Mesenterium wurde 4 oder 5 Mal durchstochen, mit Catgut abgebunden und von der Invagination getrennt, diese dann ausgeschnitten und die Darmenden in den Winkeln der Wunde, die durch Nähte verkleinert war, befestigt.

Der Tod erfolgte am Tage nach der Operation. Die 24 Zoll lange Invagination lag im Ileum; die im After gefühlte Invagination war durch ein Blutcoagulum vorgetäuscht, wie sich ebensolche auch im unteren Theil des Dünn- und im Dickdarm fanden.

---

*) E. Albert, Lehrbuch der Chirurgie. 1885. 3. Aufl. Bd. III. S. 131, erwähnt noch eine von Rzehaczek ausgeführte Resection, über welche ich jedoch nichts Genaueres erfahren konnte.

**) Medico-Chirurg. Transactions. 1876. Vol. LX. p. 94. — Saltzmann, No. 115. Beklewski, No. XVII. Schramm, No. 104.

***) Morris, Henry, Intussusception of the ileum; enterotomy; removal of the tumour during life. Transactions of the Pathological Society of London. 1877. Vol. XXVIII. p. 131. — Saltzmann, No. 116. Beklewski, No. XXVI.

33. Weinlechner*). Mit Erbrechen begann bei dem 5 Jahre alten Knaben plötzlich die Invagination am 11. December 1880, dem fast unmittelbar eine mit heftigen Leibschmerzen verbundene, fast nur aus Blut bestehende Entleerung folgte; später wiederholte sich das Erbrechen nicht mehr, aber Blut und Schleim flossen continuirlich aus dem After ab. Bei der Aufnahme des Kindes am 13. December in das St. Annahospital in Wien war der Leib mässig aufgetrieben, wenig empfindlich, links und unten vom Nabel konnte ein Tumor und vom After aus eine invaginirte Darmpartie nachgewiesen werden. Einführung von Luft und Wasser per anum, ebenso wie Respirationsversuche mit Sonden führten nicht zum Ziel. Am 14. December machte Weinlechner unter Thymolspray die Laparotomie mit einem 14 Ctm. langen links vom Nabel gelegenen Schnitt, mässige Mengen serös-eiteriger Flüssigkeit entleerten sich dabei aus der Bauchhöhle; der grösste Theil der Eingeweide wurde ausserhalb des Bauches mit warmen Compressen bedeckt gehalten. Beim Eingehen mit der Hand fand man eine Invagination des Dickdarms; Versuche dieselbe zu lösen führten zu einem Einriss des Darmes, der nun in einer Ausdehnung von 56 Ctm. resecirt wurde, die Darmenden wurden mit 20 Catgutnähten wieder vereinigt. Ohne Schwierigkeit gelang dann die Reposition der Därme; die Bauchwunde wurde sorgfältig genäht und ein Drain in den unteren Theil derselben eingelegt. Noch während der Bauchnaht gingen Gase durch den After ab. Der Tod erfolgte bald; bei der Autopsie fanden sich ca. 200 Ccm. eiterigen Exsudates in der Bauchhöhle; im Dickdarm 15 Ctm. über dem Anus eine ringförmige Naht; das Mesenterium in der Nähe derselben abgelöst; 3 Ctm. unterhalb der Darmnaht in der linken und vorderen Wand des Darmes ein 3 Quadratcentimeter grosser, bis auf die Serosa reichender Substanzverlust (nach Chiari bedingt durch den Druck des Intussusceptum auf das Intussuscipiens). Das Intussuscipiens erschien nicht weiter verändert, das Intussusceptum hingegen, welches ziemlich stark gekrümmt erschien, war von dunkel schwarzrother Farbe, härtlich anzufühlen und zum grössten Theil necrosirend.

34. Braun, s. Krankengeschichte S. 476.

35. Polland**). Am 12. December 1882 wurde ein 3 Jahre altes Mädchen in elendem Zustande in das Kinderspital in Liverpool aufgenommen, weil es seit drei Tagen an Schleimabgang mit dem Stuhle litt. In Narcose konnte man einen Tumor in der Bauchhöhle fühlen und am 14. December vom After aus eine Intussusception. Am 16. December Bauchschnitt in der Medianlinie, der ein wenig oberhalb des Nabels begann und bis zu einem in der Mitte zwischen Nabel und Symphyse gelegenen Punkte ging. Etwa 2 Zoll Dünndarm wurden herausgezogen und mit einem feuchten warmen Tuch bedeckt; während der Desinvagination entstand ein Einriss und die unteren

---

*) Gnändinger, H., Intussusception des Dickdarms; erfolglose Repositionsversuche, Laparotomie und Resection der erkrankten Dickdarmpartie. Tod. Jahrbuch für Kinderheilkunde. 1881. N. F. Bd. XVII. S. 304.

**) Polland, Case of intussusception, operation, death. The Lancet. 1883. Vol. I. p. 452.

2 Zoll des Darmes wurden gangränös gefunden. Nun wurde die aus dem Coecum, dem Processus vermiformis und etwa 3 Zoll Dünndarm bestehende Invagination resecirt; die Eingeweide so gut wie möglich von ihrem Inhalte befreit und die Darmenden durch die Naht vereinigt. 3 Stunden nach der Operation starb das Kind. — Bei der Autopsie fand man die Darmenden gut vereinigt; Colon und Rectum enthielten Koth, der seit der Operation von oben nach unten gerückt war.

36. Jäger*). „Margarethe H., 12 Jahre alt, aus Darmstadt, wurde am 19. Juni 1885 in das städtische Krankenhaus daselbst aufgenommen. Nachdem dieselbe am Nachmittag des 17. Juni im Walde Holz gelesen und eine schwere Last Holz nach Hause getragen, die folgende Nacht aber noch gut geschlafen hatte, erkrankte sie am Morgen des 18. Juni ganz plötzlich während der Schule an Erbrechen und heftigen Leibschmerzen. Von da an erbrach sie alles, was dem Magen zugeführt wurde, Stuhlgang blieb trotz dargereichten Ricinusöles aus und Blähungen gingen nicht mehr ab. Am Abend des 19. Juni bei ihrer Aufnahme in das Krankenhaus zeigte das Kind folgendes Krankheitsbild. — Dasselbe, ein mageres, schlecht genährtes Mädchen liegt auf der Seite mit an den Leib heraufgezogenen Schenkeln, ein Versuch, dieselben zu strecken, verursacht Schmerzen im Leib. In der Rückenlage erscheint derselbe etwas aufgetrieben und an der rechten Seite des Nabels fällt eine geschwulstartige Erhabenheit sofort in die Augen. Für das Gefühl stellt dieselbe sich als eine walzenförmige, prallelastische Geschwulst dar, die bei Berührung äusserst schmerzhaft ist, ungefähr die Breite zweier Finger hat und in Form eines Bogens vom Nabel rechts nach aussen und unten verläuft, allmälig undeutlich wird, um endlich etwas oberhalb und nach innen von der Ileocoecalgegend in der Tiefe zu verschwinden. Temperatur 38,2°. Pulsfrequenz 120. Was an Nahrung gereicht wird, wird sofort erbrochen, ein reichlicher Wassereinlauf in den Mastdarm geht, nur etwas kothig gefärbt, bald wieder ab. — Die folgende Nacht über dauert das Erbrechen fort. Am Morgen des 20. Juni ungefähr noch das gleiche Krankheitsbild, wie am Abend zuvor, nur ist der Leib etwas mehr aufgetrieben und der Puls frequenter und matter. Temp. 37.8°. Die geringste Flüssigkeitsmenge, die dem Kinde dargereicht wird, erbricht dasselbe sofort wieder. Blähungen sind noch nicht abgegangen. Stuhl nicht erfolgt.

Aus diesen Erscheinungen konnte man einen sicheren Schluss auf das Vorhandensein eines ganz acut entstandenen und ganz vollständigen Darmverschlusses machen. Als Wahrscheinlichkeitsdiagnose wurde in Rücksicht auf die vorhandene sehr deutlich fühlbare, walzenförmige Geschwulst eine Darminvagination angenommen, welche wohl im Dünndarm ihren Sitz haben musste, weil sie gerade unter dem Uebergangsbogen des Colon ascendens in das Colon descendens lag.

Da bei der hohen Lage der Intussusception vom Mastdarm aus derselben nicht beizukommen war, andererseits aber bei der Vollständigkeit des Darmabschlusses aus der Heftigkeit der Einklemmungserscheinungen bei ruhigem

*) Bis jetzt noch nicht publicirte Krankengeschichte.

Zuwarten ein ungünstiger Ausgang fast mit Sicherheit erwartet werden musste, entschloss man sich zur Operation. — Nachdem die Bauchhöhle durch einen Schnitt in der Mittellinie, welcher zur Hälfte oberhalb, zur Hälfte unterhalb des Nabels lag, eröffnet worden war, liess sich aus der Wunde mit Leichtigkeit eine prall gespannte, tief dunkelroth gefärbte, fast halbkreisförmig gekrümmte Darmschlinge hervorwälzen, die der zuvor gefühlten Geschwulst entsprach und ungefähr der Mitte des Dünndarms anzugehören schien. Die übrigen Darmschlingen waren wenig angefüllt und wenig gespannt, von blasser Farbe, zwischen einzelnen Schlingen fand sich ein dünner Faserstoffbelag. Dass es sich um eine Invagination handelte liess sich mit Leichtigkeit feststellen. An der Eintrittsstelle war das Mesenterium sowohl, wie der eingestülpte Darm scharf abgeschnürt und das Lumen des letzteren vollständig verschlossen. Bei einem Versuche zu desinvaginiren, wurden 3—4 Ctm. Darm aus der Scheide hervorgezogen; von einem weiteren Herausziehen musste aber abgestanden werden, weil sich dasselbe nur unter Anwendung ziemlicher Gewalt bewerkstelligen liess und die Beschaffenheit des Darms eine solche war, dass ein Einreissen desselben jeden Augenblick erwartet werden konnte. An der Eintrittsstelle war derselbe nämlich in der Breite von etwa 1—2 Ctm. blutleer, grauweiss verfärbt und verdünnt und trug an dieser Stelle die Zeichen beginnender Gangrän an sich, so dass auch nach gelungener Desinvagination eine nachträgliche Perforation mit Sicherheit erwartet werden musste. Der übrige hervorgezogene Darmtheil war dagegen tief dunkelroth gefärbt, sein Peritonealüberzug gelockert, von sammetartigem Aussehen und mit einer dünnen Schicht von Blutgerinnseln überzogen. Unter diesen Umständen blieb nur die Darmresection übrig.

Nachdem der Darm beiderseits doppelt mit dickem Seidenfaden locker abgebunden worden war und zwar etwa 6 Ctm. oberhalb und etwa 8 Ctm. unterhalb der invaginirten Stelle in anscheinend gesundem Gewebe wurde der Darm durchschnitten, das Mesenterium partienweise abgebunden und ebenso durchtrennt. Die beiden Darmlumina liessen sich mit Leichtigkeit einander nähern, passten bei leichtem Auseinanderziehen des unteren Endes gut aufeinander und liessen sich durch Lembert'sche Nähte, die mit feiner Seide ausgeführt wurden, sehr exact vereinigen. Der Spalt im Mesenterium wurde durch 6—8 Catgutnähte geschlossen. Ausschneiden des Darmes und Anlegen der Naht liessen sich ausserhalb der Bauchhöhle ausführen, so dass der übrige Bauchinhalt durch Zusammendrücken der Wundränder der Bauchdecken vor der Luft und Abkühlung ziemlich geschützt werden konnte. Die Operation hatte $1\frac{1}{2}$ Stunden gedauert, das Kind war nach derselben kühl und fast pulslos.

Das ausgeschnittene Darmstück gehörte der Mitte des Dünndarms an und hatte entfaltet und an der Ansatzstelle des Mesenteriums gemessen, eine Länge von 80 Ctm. Die Schleimhaut des invaginirenden Stückes war blutig durchtränkt und tiefdunkelroth gefärbt, der Peritonealüberzug des invaginirten Theils gelockert und mit Blutgerinnseln bedeckt, die Schleimhaut desselben geschwellt und geröthet, der Darm, abgesehen von etwas Darmschleim, ohne

Inhalt. — Bald nach der Operation gingen Blähungen ab und erfolgten zwei Entleerungen aus dem Mastdarm, die fast aus reinem Blut bestanden. Gegen Abend hatte sich das Kind wieder etwas erholt, erbrach aber sehr viel. Temp. 35°. — 21. Juni. Grosse Unruhe, häufiges Erbrechen, zwei blutige Stuhlentleerungen. Leib wenig empfindlich. Morgentemperatur 36,3; Abends 36,7; Pulsfrequenz 140. — 22. Juni. Das Kind hat sich sichtlich erholt, der Puls ist wieder kräftiger; Frequenz 140. Erbrechen spärlicher, etwas flüssige Nahrung wird behalten. Leib nicht aufgetrieben und nicht schmerzhaft. Morgentemperatur 36,4°. Abendtemperatur 36,5°. Im Laufe des Tages erfolgen sechs immer noch etwas blutig gefärbte und sehr übelriechende breiige Stuhlgänge. — 23. Juni. Das Erbrechen hat aufgehört, Milch und Fleischbrühe werden gern genommen. Vier breiige nur wenig mit Blut untermischte Stuhlgänge. Das Kind ist immer noch sehr unruhig, hat aber ausser grossem Durstgefühl keine Klagen. Morgentemperatur 37°; Pulsfrequenz 140; Abends 37,2° und 156. — 24. Juni. Grosse Unruhe, wenig Schlaf, kein Erbrechen, flüssige Nahrung wird gern genommen, viel Durst. Morgentemperatur 38.3°; Pulsfrequenz 148; Abends 39° und 160. Der Puls matter, die Extremitäten neigen zum Kühlwerden, Leib etwas gespannt, aber nicht schmerzhaft. Im Laufe des Tages erfolgt 8 Mal theils ganz dünnflüssiger, theils breiiger, sehr übelriechender Stuhlgang, der auch noch wenig Blutbeimischungen zeigt. — 25. Juni. Morgentemperatur 38,8°; Pulsfrequenz 144. Kein Erbrechen, zeitweise Benommenheit, kleiner Puls, kühle Extremitäten, Leib wenig aufgetrieben. Nachmittags 3 Uhr erfolgt der Tod.

Sectionsbefund der Bauchhöhle: In der Mittellinie des Bauches eine etwa 14 Ctm. lange Schnittwunde, die durch Seidensuturen vereinigt ist. Die Dünndarmschlingen sind unter sich, sowie mit dem darüberliegenden Netze verklebt, lassen sich aber leicht von einander trennen. Ueber einer dicht unterhalb des Quercolons gelegenen Darmschlinge ist die Verlöthung mit dem Netze eine festere. Nach Loslösung derselben ergiebt sich, dass hier der Dünndarm circulär mit einer grösseren Anzahl feiner Seidennähte zusammengehalten wird. In ungefähr zwei Dritteln des Darmumfanges ist eine feste Verklebung eingetreten, es ist hier Serosa mit Serosa schon so fest verbunden, dass einige Gewalt dazu gehört sie von einander zu trennen. An dem dem Mesenterium angrenzenden Theile dagegen ist ein etwa 1 Ctm. breites Stück der Wandung des unteren Darmendes erweicht, missfarben und zeigt einen etwa erbsengrossen rundlichen Defect. Ein entsprechendes Stück Mesenterium ist ebenfalls missfarben und erweicht. Das Mesenterium zeigt im Uebrigen eine Anzahl mit Catgut ausgeführter Unterbindungen und einen der Darmwunde entsprechenden mit Catgut vereinigten Spalt, der an seinem dem Darm zunächst gelegenen Ende, entsprechend dem brandig gewordenen Stückchen klafft. In dieser Gegend hat sich eine locale eitrige Bauchfellentzündung entwickelt, die Menge des producirten Eiters beträgt etwa einen Esslöffel. Die Darmnaht findet sich im untersten Theile des Jejunum. Eine weiter nach oben gelegene Darmschlinge zeigt einige missfarbene, brandig aussehende Flecke. Die Schleimhaut des oberhalb der Nahtstelle gelegenen

Darmes ist etwas geschwellt, sonst aber normal; die des unterhalb gelegenen Darmstückes aber ist hochgradig verändert; hier ist die Schleimhaut intensiv geschwellt, blutig durchtränkt und tief dunkelroth gefärbt; an vielen Stellen finden sich Epitheldefecte und selbst tiefer greifende Geschwüre, die mit grauweissen, leicht abstreifbaren Auflagerungen bedeckt sind. Diese Veränderungen erstrecken sich durch das ganze Ileum und in abnehmender Stärke noch bis in den absteigenden Theil des Dickdarms, woselbst sie stellenweise das Bild der Ruhr darbieten."

B. Beobachtungen bei Erwachsenen.

37. Küster*). Der 42 Jahre alte Mann, der früher nie an Verdauungsbeschwerden gelitten hatte, wurde am 4. März 1879 aufgenommen; seit sechs Tagen bestanden Stuhlverstopfung und andauerndes Erbrechen, das zuletzt fäculent war. Klysmata hatten in den letzten Tagen mehrmals blutige Abgänge hervorgerufen. — Am 5. März Laparotomie; im unteren Ende des Ileums fand sich eine Invagination eines etwa 10 Ctm. langen, bereits gangränösen Darmstückes, dessen Scheide ebenfalls brandig war. Die ganze Darmpartie wurde resecirt und die Darmnaht nach Lembert mit Catgut angelegt. $^1/_2$ Stunde nach der Operation erfolgte der Tod durch septische Peritonitis, die schon vor der Operation bestanden hatte; die Serosa fand sich an einigen Nahtstellen ausgerissen; Durchtritt von Kothpartikelchen.

38. Fischer**) führte am 10. December 1881 bei einer 27 Jahre alten Frau die Resection einer Invaginatio ileo-coecalis von einem Schnitte in der Linea alba aus. Der Tod der Kranken, welche schon bei Beginn der Operation keinen Puls in der A. radialis zeigte, erfolgte unmittelbar nach Vollendung derselben.

39. Czerny***). Barbara W. von Gaiberg, 36 Jahre alt, hatte 10mal geboren und spürte seit ihrer letzten Entbindung vor einem $^1/_4$ Jahre leichte stechende Schmerzen in der rechten Bauchgegend, besonders nach stärkeren Anstrengungen. 8 Tage vor der am 26. Juli 1883 erfolgten Aufnahme in die Heidelberger chirurgische Klinik wurden diese Schmerzen bedeutend heftiger, Erbrechen kam hinzu und Stuhlverstopfung, in den letzten Tagen schwoll ausserdem der Leib beträchtlich an.

Bei der Aufnahme hatte die Kranke ein mattes Aussehen, die Haut war gelb verfärbt. Temperatur 37.5°, Puls 120. Unterleib stark aufgetrieben, mässig gespannt, Leber in die Höhe gedrängt. Im Rectum bis zum Promontorium hin nichts Abnormes zu fühlen. — Am 27. Juli Laparotomie; unter Anwendung von 1 pCt. warmen Carbolspray wurde ein 32 Ctm. langer

---

*) Verhandlungen der Deutschen Gesellschaft für Chirurgie. 1879. I. S. 84 und Madelung, Ueber circuläre Darmnaht und Darmresection. ebenda. 1881. II. S. 426 und Archiv für klinische Chirurgie. 1882. Bd. XXVII. S. 288 nebst brieflicher Mittheilung.

**) Reichel, P., Casuistische Beiträge zur circulären Darmresection und Darmnaht. Zeitschr. f. deutsche Chir. 1883. Bd. XIX. S. 259.

***) Bis jetzt noch nicht publicirte Beobachtung.

Schnitt in der Linea alba unterhalb des Nabels geführt, durch den sofort die stark gerötheten, geblähten und durch fibrinöse Auflagerungen ziemlich locker mit einander verklebten Dünndarmschlingen vordrangen, während der Peritonealüberzug des Colon transversum weniger gereizt erschien und letzteres selbst nicht gebläht, sondern zusammengefallen war. An einer Dünndarmschlinge bemerkte man an zwei Stellen je einen Thalergrossen schwarzen Fleck, von denen einer beim Versuch die Därme bei Seite zu schieben einriss und reichliche Mengen dünnen, gelben, sehr übelriechenden Kothes austreten liess. Nach Entleerung derselben, wodurch aber nur ein kleiner Darmtheil collabirte, wurde die Oeffnung vorläufig durch eine Seidenligatur geschlossen; die Därme mit warmer $^1/_6$ procentiger Salicylsäurelösung abgespült und die vordringenden Eingeweide in warme Salicylcompressen gepackt und nach dem Hinderniss für die Fortbewegung des Kothes gesucht. Dasselbe fand sich als ein faustgrosser, nach oben rechts hinaufziehender Tumor in der Ileocoecalgegend, in den das Ileum hineinging, das dicht vor der Geschwulst 5 Ctm. weit schwarzgelb verfärbt war, beim Vorziehen sofort abriss und stinkenden Koth entleerte; es wurde sofort mit einer elastischen Ligatur geschlossen. Darauf wurden zwei nach der Invagination hinziehende Netzstränge unterbunden und durchschnitten, darauf das aus dem Tumor hervortretende ebenfalls gangränöse Colon ascendens ebenfalls durch eine elastische Ligatur abgeschnürt und zwischen dieser und dem Tumor abgetrennt. Nach der Durchschneidung sah man nun noch zwei mit der Schleimhautoberfläche einander zugekehrte Darmstücke in einander stecken und als man an dem inneren invaginirten Darme zog, folgte ein 25 Ctm. langes, völlig gangränöses Stück, das dem unteren Ende des Ileums entsprach. Jetzt wurde von dem Ileum noch ein 47 Ctm. langer Abschnitt, in dem die zwei oben erwähnten gangränösen Stellen sich befanden und dessen sehr morscher Peritonealüberzug noch an mehreren Stellen eingerissen war, abgetragen, nachdem das zugehörige Mesenterium in der Mitte durchstochen und nach beiden Seiten hin unterbunden war. Darauf hin wurde die Bauchhöhle möglichst sorgfältig mit $^1/_6$ procent. Salicylsäurelösung ausgewaschen, ein im Jejunum entstandener Einriss des Peritonealüberzuges mit fortlaufender Seidennaht geschlossen. Weiterhin das Ileum und Colon, nach Abnahme der elastischen Ligatur, geglättet und durch zwei übereinandergelegte, fortlaufende Nähte geschlossen, ebenso der Mesenterialspalt mit Seidennaht vereinigt. Die Reposition der vorgefallenen Därme machte einige Schwierigkeit; Vereinigung der Bauchwunde mit 6 tiefen und 5 oberflächlichen Suturen. Jodoform-Verband. Dauer der Operation $1^1/_2$ Stunden.

Nach der Operation sah die Patientin elend und collabirt aus; Puls kaum fühlbar, frequent; 2 Stunden später gingen Flatus und dünnbreiige Faeces ab, einmal erfolgte noch Kothbrechen. Gegen Abend nahm trotz Moschusinjectionen und Champagner der Collaps zu und um $9^3/_4$ Uhr erfolgte Exitus letalis.

Autopsie: Im unteren Abschnitt der Bauchhöhle zeigen die Därme eine mässig feste Verklebung mit der Bauchwand. Der seröse Ueberzug der letz-

teren getrübt und von zahlreichen Hämorrhagien durchsetzt, nicht allein in der Nahtstelle, sondern auch in grösserer Entfernung von dieser. Auch der seröse Ueberzug der Dünndärme ist intensiv geröthet, geschwellt; der obere Theil des Ileum sehr stark ansgedehnt, mit Gas und Flüssigkeit gefüllt; die Darmschlingen zeigen vielfach Verklebungen. Der untere Theil des Ileums ist mehr collabirt, zeigt aber in seinen Wandungen eine sehr starke Infiltration und Durchsetzung mit Hämorrhagien. Der untere Theil des Ileum findet sich mit dem noch vorhandenen Theil des Coecum resp. Colon ascendens vereinigt. Beim Eingiessen von Wasser zeigt sich, dass die Nahtstelle fest ist und einem ziemlichen Druck Widerstand leistet; das Lumen des Darmes erscheint an der Nahtstelle enger, so dass man eben mit dem Finger passiren kann; die Schleimhaut ist ziemlich stark gewulstet und springt gegen das Darmlumen vor. Unterhalb der Nahtstelle findet sich im Colon noch etwas Koth, der übrige Abschnitt des Colon ist sehr stark contrahirt, leer. Magen sehr stark ausgedehnt, mit grossen Quantitäten Flüssigkeit gefüllt, sonst nicht verändert.

Aus dem sonstigen Sectionsbefund ist nichts für unsere Zwecke Wesentliches zu notiren.

40. Obalinski*). Ein 63 Jahre alter Mann litt bei seiner Aufnahme in die Klinik am 19. December 1883 seit 5 Tagen an Bauchschmerz, Meteorismus, Uebligkeiten, zu welchen endlich Kothbrechen und Stuhlverhaltung hinzutraten. Bei der Untersuchung fand man über und parallel dem Poupart'schen Bande eine elastische, schmerzhafte, längliche Geschwulst, die bei der Percussion, wie die ganze Bauchgegend, einen tympanitischen Ton abgab. Per rectum nichts Abnormes zu fühlen. — Eröffnung der Bauchhöhle in der Linea alba; links unten im Bauche wurde eine 30 Ctm. lange Invagination des Ileum gefunden. Das auseinandergezogene Darmstück zeigte sehr viele grössere und kleinere necrotisirende Stellen, so dass es in einer Länge von beinahe 90 Ctm. resecirt werden musste; die übrigen Gedärme waren hochroth; in der Bauchhöhle befinden sich etliche hundert Gramm einer trüben dunkelen Flüssigkeit. Die Bauchhöhle wurde gründlich gereinigt, die resecirte Stelle mit Jodoformpulver bestreut und dann die Bauchhöhle wieder geschlossen. — Im Laufe der ersten 12 Stunden erfolgten zwei Stühle, welche dem Kranken bedeutende Erleichterung brachten; trotzdem stieg der Collaps in den weiteren 12 Stunden bis zu dem am anderen Tage erfolgten Tod.

Die Autopsie ergab als Todesursache eine septische Peritonitis; die Resectionsstelle war vollkommen zusammengeklebt.

41. Czerny**). Ein 45 Jahre alter Arzt hatte seit Jahren Neigung zu Diarrhoen, seit Ostern 1883 Schmerzen in der Coecalgegend, im Herbst trat zeitweise Obstipation mit Colikanfällen auf, welche mit Abgang von Koth und Blut endigten. Die sich immer steigernden Schmerzen wurden durch Morphiuminjectionen und häufig wiederholte Eingiessungen grosser Mengen warmen

*) Obalinski, Beitrag zur Laparotomie bei interner Darmocclusion. Wiener med. Presse. 1884. No. 48. Fall 2.

**) W. Fleiner, Zwei Fälle von Darmgeschwülsten mit Invagination. Archiv f. pathol. Anatomie etc von Rud. Virchow. 1885. Bd. CI. S. 486.

Wassers per rectum gemildert. Im Februar 1884 heftige Obstipation, die sich endlich unter Entleerung zahlreicher Scybala und 14tägiger erschöpfender Blutung hob. Im letzten Herbste war zuerst ein Tumor unter dem rechten Rippenbogen gefühlt worden, dessen Lage und Grösse je nach der Füllung des Darmes wechselte.

Bei der Aufnahme in die Klinik am 19. Mai war der Kranke äusserst abgemagert und anämisch, die Coecalgegend druckempfindlich, eine walzenförmige über fingerlange und dreifingerdicke Geschwulst fand sich, bald mehr bald weniger deutlich in der Gegend des Colon ascendens und transversum immer dicht unter dem Rippenbogen. Da aus diesen Symptomen die Diagnose auf eine, wahrscheinlich durch Carcinom bedingte und mit Invagination complicirte Stenose des Darmes gestellt wurde, kam am 7. Juni die Laparotomie zur Ausführung, selbstverständlich unter antiseptischen Cautelen. 15 Ctm. langer Längsschnitt am äusseren Rande des M. rectus, vom Rippenbogen abwärts. In der Wunde erschien ohne Verwachsungen der Dickdarm in dessen rechter Flexur ein Tumor sass und an dem eine Invagination des Coecum in das Colon erkannt wurde, die zum Theil herausgezogen, zum Theil durch stumpfe Trennung der anfangs lockeren, weiterhin aber derben, flächenförmigen Verwachsungen, gelöst. schliesslich aber nicht vollständig reponirt werden konnte; dieser Rest entsprach der erwähnten derben Neubildung. Nun wurde das Mesenterium abgetrennt und unterbunden, elastische Ligaturen zu beiden Seiten des Tumors um den Darm gelegt, die erkrankte Darmpartie resecirt und die circuläre Darmnaht ausgeführt. Am 9. Juni Exitus letalis an septischer Peritonitis. Bei der Section ergab sich, dass das Coecum fehlte und der untere Abschnitt des Ileum mit dem Colon ascendens durch eine Naht vereinigt war; die Nahtlinie volkommen schlussfähig. An dem 13 Ctm. langen äusseren Cylinder fand man ein Blumenkohlartig gewuchertes Adenocarcinom; der innere 10 Ctm. lange Cylinder bot keine besonderen Veränderungen dar.

42. Czerny.*) In den ersten Tagen des October 1884 erkrankte ein 52 Jahre alter Bäcker an Leibschmerzen, die sich am 9. October plötzlich steigerten, indem zugleich Erbrechen und Durchfall hinzutraten. Zwei Tage später war, während die Erscheinungen noch fortdauerten, in der rechten Bauchseite, unmittelbar unter der Leber, ein länglich runder Tumor fühlbar. Laxanzen und hochgehende Eingiessungen führten mehrmals Stuhlgang herbei. Derartige Anfälle wiederholten sich öfters bis zum 23. November, dem Tage der Aufnahme in das Krankenhaus; man fühlte jetzt in dem mässig aufgetriebenen Leibe einen 18 Ctm. langen und 8 Ctm. breiten, nach allen Seiten hin verschiebbaren Tumor, der 5 Ctm. unterhalb des Rippenbogens lag und von dem rechten Darmbeinkamme bis 5 Ctm. weit nach links über die Mittellinie reichte.

Als wieder bedrohliche Einklemmungserscheinungen auftraten, wurde am 9. December die Laparotomie gemacht. 15 Ctm. langer Schnitt in der Linea alba, oberhalb des Nabels beginnend; die Invaginatio ileo-colica ging

*) Fleiner, l. c. S. 497.

bis zur Flexura coli sin.; die Lösung des invaginirten Ileums gelang, indem dasselbe stumpf mit dem Finger umwühlt und durch gleichzeitigen Druck auf die Scheide aus dieser herausgedrängt wurde. Adhäsionen von fibröser Beschaffenheit leisteten erheblichen Widerstand, jedoch gelang die völlige Desinvagination ohne Darmruptur. Als Spitze des Intussusceptum zeigte sich ein rundlicher Tumor, der als Darmscirrhus aufgefasst wurde und zur Resection aufforderte. Zuerst Anlegung elastischer Ligaturen um den iliacalen und Colonabschnitt des Darmes, darauf Abbinden des Mesenteriums in 2 Portionen und Durchschneidung des Darmes. Nach Abspülung mit Salicylwasser und Näherung der Enden werden dieselben vereinigt. zuerst durch 8 hintere, nach innen geknöpfte, dann mit weiteren 10 vorderen Nähten; durch 14 Lembertsche Nähte an der Innenseite und eine fortlaufende Naht an der äusseren Seite wurde die zweite Etage der Darmnaht gebildet. Hierauf wurde noch das Mesenterium durch 2 Nähte (Alles feinste Seidennähte) vereinigt, mit Salicyllösung desinficirt, die Nahtstelle oberflächlich mit Jodoform bestreut und dann in die Bauchhöhle reponirt. Nach weiterer Desinfection der Bauchhöhle wird diese selbst geschlossen und ein Jodoform-Listerverband angelegt. Operationsdauer 1 Stunde 35 Minuten.

Der Wundverlauf war ein glatter, nur durch eine Bronchitis etwas gestört. Am 13. December gingen zuerst Flatus, am 17. der erste geformte Stuhl nach der Operation ab. Am 7. Januar 1885 wurde der Kranke geheilt entlassen und war auch nach Berichten von Ende April 1885 völlig wohl, im Stande, seine früheren Arbeiten wieder zu verrichten. — Das resecirte Darmstück umfasste Ileum, Cöcum, mit Processus vermiformis und Colon ascendens; die Länge des resecirten Ileum betrug, auf der convexen Seite gemessen, 3 Ctm., die des Dickdarmstückes 7 Ctm., die des Process. vermiform. 6 $^1/_2$ Ctm. Auf der concaven Seite dagegen betrug die ganze Länge des resecirten Darmstückes nur 4 $^1/_2$ Ctm. Auf der lateralen Seite des Anfangs des Dickdarmes, gegenüber der Valvula Bauhini, war ein halbkugeliger, etwa 4 $^1/_2$ Ctm. im Durchmesser haltender derber Tumor, der das Darmlumen spaltförmig verengte, und auf dessen Kuppe ein vertieftes, mit nekrotischem Gewebe bedecktes Geschwür lag. Die mikroskopische Untersuchung des Tumors ergab eine Hypertrophie der Muscularis und schwielige Entartung der Serosa.

3) Fälle, in denen die Enterotomie nach misslungener Desinvagination ausgeführt wurde.

A. Beobachtungen bei Kindern.

43. Waldenström.*) Nachdem ein Kind von 1 Jahr 8 Monaten seit mehreren Wochen blutig-schleimige Diarrhoen gehabt hatte, trat eine blaurothe Geschwulst aus dem After, die reponirt werden konnte, aber immer

*) Waldenström, Sex fall af Tarmförträngning. Upsala läkareförenings förhandl. 1879. Bd. XIV. p. 501. Jahresbericht der gesammten Medicin v. Virchow und Hirsch 1879. II. S. 420 und Neuer Jahrbücher der gesammten Medicin von Schmid. 1880. Bd. 188. S. 285.

wieder herauskam. Colotomie durch einen 3 Ctm. langen Schnitt in der Gegend der Flexura iliaca coli; mit Hülfe einer Sonde war von der Wunde aus die Reduction nicht möglich. Abends gingen aus dem künstlichen After grosse Mengen übelriechenden Schleimes in Klumpen ab. Der Tod erfolgte einige Stunden nach der Operation. Bei der Autopsie fand sich eine Invaginatio ileocolica und an mehreren Stellen Verwachsungen des Intussusceptum mit der Scheide.

44. Royes Bell*). Ein 16 Monate alter Knabe, der längere Zeit an Diarrhoen gelitten hatte, die am 17. October 1875 plötzlich aufhörten, wurde am 23. October in das Hospital gebracht. Abdomen war aufgetrieben, ein Tumor in der linken Regio iliaca fühlbar. Vom After war ein Tumor nachweisbar. Wasser- und Luftinjectionen wurden ohne Erfolg gemacht, deshalb Laparotomie. Schnitt in der Mittellinie, 1 Zoll oberhalb des Nabels beginnend und fast bis zur Symphyse hinabreichend. Die Invagination wurde leicht gefunden, aber ihre Lösung war unmöglich; Anlegung eines künstlichen Afters; die Därme wurden mit Mühe reponirt. 7 Stunden nach der Operation erfolgte der Tod. — Bei der Autopsie fanden sich die Därme unter einander verklebt; ein Theil des Colon transversum, die linke Flexur und der obere Theil des Colon descendens in dessen unterem Theile und die Flexura sigmoidea, deren innere Fläche an mehreren Stellen eingerissen, war invaginirt.

45. Brown.**) Ein 14jähr. Knabe bekam plötzlich heftige Schmerzen im Leibe. Am nächsten Tage Schnitt über den im Abdomen nachweisbaren Tumor; die Lösung der gefundenen Invagination gelang bei aller Anstrengung nicht. Nun wurde noch der Versuch einer Colotomie gemacht, aber das Colon wurde ausgefüllt gefunden mit Dünndarm. — 6 Stunden nach der Operation erfolgte der Tod. Brown empfiehlt in analogen Fällen den Schnitt in der Linea alba zu machen.

B. Beobachtungen bei Erwachsenen.

46. Carrier.***) Bei einem 23 Jahre alten Manne trat plötzlich, zugleich mit Schmerzen, eine Geschwulst in der Ileo-Coecalgegend auf. Am 5. Tage wurde der Bauchschnitt gemacht; die Lösung der Invagination war unmöglich, deshalb Eröffnung einer darüber gelegenen Dünndarmschlinge. — 7 Stunden nach der Operation trat der Tod ein. Die Section ergab eine Einschiebung des Dünndarms in den Dickdarm.

47. Hulke.†) Ein 16 Jahre altes Mädchen wurde am 11. März 1879

*) A case of intussusception of the large intestine; abdominal section; death. The Lancet. 1876. Vol. I. p. 12 — Saltzmann, No. 114. Beklewski, No. XVI. Schramm, No. 102.

**) The Lancet. 1882. Vol. II. p. 1036.

***) Carrier, Observation d'étranglement interne produit par une invagination de l'intestin grêle. Gastrotomie, Gaz. méd. de Lyon. 1866. No. 4. Jahresbericht über die Leistungen und Fortschritte in der gesammten Medicin von Virchow-Hirsch. 1866. II. S 138.

†) Hulke, Intussusception of ileum into coecum associated with polypoid tumour. The Lancet. 1879. Vol. I. p. 810. The British Medic. Journ. 1879. — Saltzmann, No. 117. Beklewski, No. XXIV. Schramm No. 138.

aufgenommen; Tags zuvor hatte dieselbe heftige Schmerzen im Leibe und Erbrechen bekommen; einige Tage zuvor und vor 2 Jahren hatte dieselbe ähnliche Erscheinungen. Man fand eine cylindrische Schwellung im oberen Theile der Regio iliaca und darunter einen gedämpften Bezirk; keine Auftreibung des Leibes. Als am 14. März die Ausdehnung des Leibes zunahm und die anderen Erscheinungen nicht aufhörten, wurde am 14. März von Hulke die Laparotomie gemacht; die Desinvagination konnte aber nicht vorgenommen werden, deshalb Eröffnung des Ileums dicht oberhalb des Hindernisses und Befestigung desselben in den unteren Wundwinkel. — 36 Stunden später erfolgte der Tod an Peritonitis. Die Autopsie ergab, dass volle 3 Fuss Ileum invaginirt waren, 6 Zoll davon durch die Valvula Bauhini, 12 Zoll tief in das Colon hinein. Am Ende des Intussusceptum ein Fingerlanger polypöser Tumor von lipomatöser Beschaffenheit, ausserdem tiefe Ulcerationen an der Valvula Bauhini. Die serösen Flächen des Intussusceptum vielfach verwachsen.

48. Marchand.*) Im März 1881 kam in das Hôpital Cochin auf die Abtheilung von Marchand und Anger eine kräftig aussehende Frau mit den Erscheinungen innerer Einklemmung. Vor 9 Monaten hatte sie eine hartnäckige Stuhlverstopfung bekommen, die sich von Zeit zu Zeit wiederholte; niemals waren aber Symptome von Incarceration vorhanden. Seit einigen Wochen bestanden Tenesmen und blutiger Stuhlgang. Bei der Aufnahme war der Leib aufgetrieben, die Verstopfung hatte wieder 5 Tage gedauert. 8 Ctm. vom After entfernt fühlte man einen den Mastdarm verstopfenden Tumor, der für ein Carcinom gehalten wurde. Am 24. Juni 1881 machte Marchand die Laparotomie in der linken Leistengegend mit einem 3 Ctm. oberhalb des Ligamentum Poupartii verlaufenden 10 Ctm. langen Schnitt; die leicht gefundene Invagination der Flexura sigmoidea konnte nicht gelöst werden, deshalb Anlegung eines künstlichen Afters nach Littre. Am nächsten Tage erfolgte Stuhlgang durch die Wunde. 3 Tage nach der Operation trat der Tod ein. — Bei der Section fand sich eine eiterige Peritonitis und ein Lipom von der Grösse einer Faust an der Spitze des Intussusceptum, das die Flexura sigmoidea invaginirt hatte.

49. Saltzmann.**) Unmittelbar nach dem Heben einer schweren Last spürte die 29 Jahre alte Patientin einen heftigen Schmerz auf der rechten Seite des Unterleibes, bekam hartnäckiges Erbrechen und Kaffeebraune Stühle. In der rechten Seite des Unterleibes fand man einen glatten, runden, Kindskopfgrossen Tumor, der aufwärts bis zum Nabel reichte; ausserdem bestand Erbrechen fäcaler Massen, Stuhldrang und Meteorismus. — Unter strenger Antisepsis wurde in der Linea alba zwischen Nabel und Symphyse ein 11 Ctm. langer Schnitt geführt; die Desinvagination war unmöglich wegen einer Infiltration des Halses der Invagination, ein leiser Zug hätte unzweifelhaft eine

*) Th. Tuffier, Invagination de l'Siliaque dans le rectum; laparotomie latérale, anus de Littre. Lipome de l'intestin. Le Progrès méd. 1882. No. 11. p 202. — Saltzmann, No. 119. Beklewski, No. XXVIII. Schramm, No. 175. — Derselbe Fall ist nochmals ausführlich referirt in Le Progrès méd. 1884. No. 35. p. 701.

**) Saltzmann, l. c. p. 51. und No. 118. — Beklewski, No. XXIX.

Ruptur zur Folge gehabt. Incision des Darmes oberhalb des Hindernisses und Schluss der Bauchwunde bis auf den künstlichen After. — 14 Stunden nach der Operation erfolgte der Tod; die Section ergab in der Fossa iliaca eine ca. 20 Ctm. lange Invagination (wahrscheinlich ileo-colica); wegen der brandigen Beschaffenheit des Darmes waren weder die Valvula Bauhini, noch der Processus vermiformis zu erkennen.

50. v. Wahl.*) Die 44 Jahre alte Patientin bekam am 22. Juli 1883 Unbehagen. Uebelkeit und Appetitverminderung, am 24. Juli trat Erbrechen hinzu und bei heftigem Stuhldrange wurden Darmtheile aus dem After hervorgedrängt. Am 30 Juli wurde die Kranke in die Klinik aufgenommen; der Leib war mässig aufgetrieben, die Gegend des Colon transversum erschien etwas resistenter und weniger tympanitisch, aus dem After hingen Faustgrosse Darmtheile hervor, die reponirt wurden, am nächsten Tage wieder prolabirten und am 1. August einen Kindskopfgrossen Tumor repräsentirten. Ferner kamen hinzu Ileus, collapsähnliche Zustände, kaum wahrnehmbarer Puls, Cyanose und kalte Extremitäten. — Am 1. August Schnitt in der Linea alba, ungefähr 4 Finger breit über der Symphyse beginnend und 4 Ctm. oberhalb des Nabels endigend. Die Desinvagination war unmöglich; Fixirung einer möglichst tiefliegenden Darmschlinge und Anlegung eines künstlichen Afters. Tod ½ Stunde nach der Operation. — Bei der Section fehlt das Colon ascendens und transversum, erst in der Milzgegend sieht man Dünndarm und zusammengeballtes Netz in einen dicken Darmwulst eintreten, welcher in schräger Richtung und abwärts an der Wirbelsäule in das Becken herabtritt. Zwar sind die Darmflächen nicht mit einander verwachsen, aber die Einkeilung war so fest, dass eine Lösung unmöglich war. Die Länge der Intussusception betrug etwa 40 Ctm., nebst dem aus dem After vorhängenden Stück aber 59 Ctm.; das Coecum war bis vor die Afteröffnung hervorgetreten, im Centrum ca. 29 Ctm. lange Ileumschlinge; der innere Cylinder erschien stark geröthet und namentlich ausserhalb des Afters stark ödematös.

51. v. Winiwarter.**) Ein 60jähriger, sehr decrepider Mann wurde beim Stuhlgange plötzlich von heftigen Schmerzen befallen und konnte von diesem Moment an weder Fäces noch Gase entleeren; alle Versuche, Stuhl zu erzielen, blieben erfolglos. W. sah den Kranken am 6. Tage, nachdem die ersten Erscheinungen aufgetreten waren; starker Collaps, unregelmässiger, kleiner Puls waren schon eingetreten, der Leib war aufgetrieben, in der linken Regio hypogastrica eine deutlich tastbare, schmerzhafte, längliche Anschwellung. Die Diagnose auf Invagination war von Dr. Vanlair in Lüttich gestellt, von Leichtenstern und v. Winiwarter bestätigt; letzterer schlug die Laparotomie vor und führte sie aus mit einem Schnitt in der linken Regio hypogastrica, an der Stelle, wo die Geschwulst zu fühlen war. Nach Eröffnung der Peritonealhöhle floss reichliches, röthliches, klebriges Serum ab, und es präsentirten sich die stark dilatirten Därme. Die Invaginationsstelle konnte

*) Beklewski, l. c. S. 23.

**) Mittheilung auf dem XIV. Congresse der Deutschen Gesellschaft für Chirurgie und briefliche Notizen.

nicht zur Anschauung gebracht werden, sie sass, so weit man sich durch Palpation überzeugen konnte, am Colon descendens und an der Flexura iliaca. Durch vorsichtigen Zug konnte man die Reduction nicht herbeiführen, deshalb Einnähung des Colon transversum in die Bauchwunde; nach Eröffnung desselben entleerten sich colossale Mengen von Fäces und Darmgasen. Die momentane Wirkung der Operation war befriedigend; die Schmerzen schwanden vollständig. Nachdem der Kranke sich 24 Stunden anscheinend vollkommen wohl befand, alle Erscheinungen der Einklemmung und Peritonitis geschwunden waren, verfiel derselbe plötzlich und starb 36 Stunden nach der Operation. Autopsie konnte nicht gemacht werden.

III. Fälle von Enterotomie bei Invaginationen ohne vorausgegangenen Versuch der Desinvagination.

A. Beobachtungen bei Kindern.

52. Busch*). Am 24. April 1869 wurde ein 7 Monate alter Knabe in die Klinik zu Bonn aufgenommen, der seit 14 Tagen Schmerzen bei der Defäcation gehabt haben soll, die nun aber seit 4 Tagen fehlte; ausserdem trat Erbrechen auf. Eine vom After aus nachweisbare Invagination wurde reponirt, recidivirte aber wieder.

In der linken Lendengegend wurde desshalb am 30. April ein künstlicher After angelegt; der Darm war nicht sehr gespannt, eine dem Colon angehörige Schlinge wurde eröffnet; man konnte, wenn man einen Finger einführte, mit diesem einen zweiten vom After eingeführten Finger erreichen, ausserdem aber auch die von oben her kommende Invagination umgehen. — Mosengeil meint, da man nicht über das Hinderniss hinausgekommen war, dass die Indication bestanden hätte auf der rechten Seite einzuschneiden**), wenn auch dort das Colon wegen seiner wechselnden Lage schwieriger zu finden sei, aber das Kind wäre für diese zweite Operation zu elend gewesen und die Mutter hätte zu derselben überredet werden müssen.

Am 8. Tage nach der Operation erfolgte der Tod; die Autopsie wurde nicht gemacht.

53. Hirschsprung***). Bei dem 22 Monate alten Kinde war in der linken Regio iliaca eine Geschwulst fühlbar, die bis in das Becken verfolgt werden konnte. Im Rectum fühlte man 2″ oberhalb des Afters eine Geschwulst von der Form und Grösse eines stark geschwollenen Gebärmutterhalses mit

*) K. von Mosengeil, Fall von Invagination eines sehr langen Darmstückes bei einem Kinde. Archiv für klinische Chir. 1871. Bd. XII. S. 75.

**) Auch Simon hatte einmal das Missgeschick bei Anlegung eines künstlichen Afters wegen Invagination bei einem 20jährigen Manne von dem links über dem Lig. Poupartii gelegenen Schnitte aus zuerst in die Scheide zu kommen; Simon legte dann gleich einen künstlichen After rechts an einer ausgedehnten Dünndarmschlinge an. Diesen letal verlaufenen Fall nahm ich nicht in meine Zusammenstellung auf, da ich keine genaueren klinischen Aufzeichnungen fand.

***) Nord. med. Ark. 1879. IX. 4. No. 22. p. 9. Referat in Jahrbücher der gesammten Med. von Schmidt. Bd. 188. S. 285.

dem Orificium etwas nach hinten zu. Blut und Schleim gingen ab. Reposition unmöglich. Enterotomie. 1½″ langer Schnitt parallel mit dem linken Lig. Poupartii, wobei eine Dünndarmschlinge sich zeigt, welche durch Suturen befestigt und eröffnet wurde. Nach der Operation Zeichen von Peritonitis und 40 Stunden später Exitus letalis.

Die Section ergab eine 6 Zoll lange Invagination des Colon descendens in das S romanum; die bei der Enterotomie getroffene Stelle lag 2½ Ellen von der Dünndarmklappe und ebenso weit von dem Magen entfernt.

54. Stage*). Am 26. Januar 1876 wurde das 6 Monate alte Mädchen in der Poliklinik vorgestellt; hatte Tags zuvor reichlichen, dünnen, blutigen Stuhl, Erbrechen und Tenesmus. Im After war das Ende einer Invagination fühlbar. Wassereingiessungen in Narkose waren ohne Erfolg. — Enterotomie in der rechten Fossa iliaca, 40 Stunden nach der letzten Entleerung. Zwei Tage nach der Operation erfolgte der Tod. — Die Autopsie ergab eine frische, von der Wunde ausgegangene Peritonitis, und eine Invaginatio ileocolica, 20 Ctm. Ileum waren durch die Bauhin'sche Klappe in das Colon vorgefallen, und das Coecum selbst im Beginn der Invagination, der obere Theil der Scheide war vom Coecum gebildet, das bedeutend um seine Axe gedreht war, so dass der Processus vermiformis mit ⅔ seiner Länge aus der Invagination heraustrat, diese Partie des Darms lag mehr aufwärts gegen die Mitte des Unterleibs; man fühlte das Colon als feste Geschwulst und nachdem man es durchschnitten hatte, sah man darin eine Darmschlinge von 20 Ctm. Länge liegen. Das invaginirte Stück war stark gangränös besonders gegen die Spitze zu, die Valvula Bauhini, durch welche die Invagination Statt gefunden hatte, konnte nur schwer entdeckt werden.

B. Beobachtungen bei Erwachsenen.

55. Hauff**). Bei dem Kranken hatten im Mai und Ende October 1841 heftige Schmerzanfälle im Leib statt gefunden, bei dem letzten Anfall war eine Invagination vom Anus aus zu fühlen; am 5. November hing dem Kranken eine 3″ lange brandige Darmpartie aus dem After heraus und neben ihr floss eine stinkende aus Jauche und Fäcalmassen gemischte Flüssigkeit ab. Hauff machte nun die Laparotomie nicht um die Invagination zu entwickeln, sondern um durch Bildung eines künstlichen Afters den Kranken zu retten. 2″ über dem Lig. Poupartii, 2″ nach links von der Linea alba entfernt wurde ein 3″ langer Schnitt von unten und innen nach oben und aussen geführt; nach Eröffnung des Bauches spritzte 1 Schoppen klaren, gelben, geruchlosen Wassers hervor. Hauff schnitt in den strotzend gefüllten Darm, konnte aber kein Lumen finden, sondern kam auf einen anderen dahinter ge-

*) Stage, G. G., 2 Tilfälde of Tarminvagination. Hospitals Tidende R. 1880. 2. Bd. 8. p. 741. Original-Referat in dem Jahresbericht über die Leistungen und Fortschritte in der gesammten Medicin von Virchow und Hirsch. 1880. II. S. 625.

**) Hauff, Laparotomie wegen Darminvagination. Medicinische Annalen. Heidelberg 1842. Bd. VIII. S. 428. — Beklewski, No. V. Schramm, No. 15.

legenen Darm; zahllose Adhäsionen wurden gelöst, bis sich plötzlich Koth aus der Wunde ergoss, dessen Austrittsstelle aber vergeblich gesucht wurde. Hauff wollte nun die Geschwulst quer durchschneiden, aber nachdem er weit über 1″ tief geschnitten hatte ohne auf ein Lumen zu treffen, ausserdem beträchtliche Mengen Blutes aus der Darmwunde hervorstürzten, wurde die Operation sistirt, die Wunde mit 2 blutigen Heften vereinigt und in den unteren Wundwinkel plumaceaux gelegt.

Am folgenden Tag war viel Koth und Darmschleim in der Wunde, eine 6″ lange Darmpartie hing aus dem After und wurde so hoch als möglich mit der Scheere abgeschnitten. In den nächsten Tagen ging Koth durch den After ab, in dem nochmals zwei vorgefallene Darmschlingen weggeschnitten wurden. Am 9. Tage erfolgte der Tod des Kranken.

56. Pirogoff*). Ein 16jähriger Jüngling litt längere Zeit an Symptomen einer inneren Darmocclusion. In der Regio ileo-coecalis war eine Faustgrosse Geschwulst fühlbar. Bei der Laparotomie wurde der Darm brandig gefunden, eingeschnitten und die Oeffnung in der Bauchwunde befestigt. Bald nach der Operation erfolgte der Tod an Erschöpfung.

57. Robert**). Die 23 Jahre alte Patientin hatte 2 Monate vor ihrem am 21. Juni 1856 erfolgenden Eintritt in das Hospital plötzlich heftige Leibschmerzen, und seltene Entleerung fester manchmal blutiger Fäces bekommen. Vom 1. bis 6. Juli verschlimmerten sich die Erscheinungen langsam, vor Allem kam Erbrechen hinzu; in den Tagen vor der Aufnahme waren die Schmerzen besonders heftig, die Verstopfung wurde absolut. Purgantien wurden ohne Erfolg angewendet und Klystiere gingen mit wenig fäcalen Massen wieder ab. Am 9. Juli machte Robert die Enterotomie in der Regio iliaca mit einem 6 Ctm. langen, der Leistenfalte parallel verlaufenden Schnitt; bei Eröffnung der Bauchhöhle entleerte sich etwas trübe Flüssigkeit und eine weissliche Membran; beim Einschnitt in den Darm kamen viele Gase und Flüssigkeit, wodurch die Kranke erleichtert wurde. Am folgenden Tag heftige Schmerzen im Unterleib, geringer Ausfluss von Koth; in der nächsten Nacht kamen Delirien, die Kranke erbrach von Neuem, der Ausfluss von Fäces durch die Wunde stockte und der Tod erfolgte in der Nacht.

Bei der Autopsie fand sich eine von unten nach oben gehende Invagination der Flexura sigmoidea in das Colon descendens; der künstliche After lag im Dünndarm 25 Ctm. von der Valvula Bauhini entfernt.

58. Chassaignac***). 3 Monate vor der Aufnahme hatte ein 39 Jahre alter Mann heftige und anhaltende Coliken, besonders in der rechten Seite des Unterleibes bekommen, zugleich mit Stuhlverstopfung. Anlegung eines Anus

---

*) Vermischte Abhandlungen aus dem Gebiete der Heilkunde. St. Petersburg 1852. S. 150; referirt nach Saltzmann, No. 112. Beklewski, No. VI. Schramm, No. 34.

**) H. E. Besnier, Étude sur le diagnostic et sur le traitement de l'occlusion de l'intestin dans la cavité de l'abdomen. Paris 1857. p. 62.

***) Bullet. de la Société anatomique. 1859. XXXIV année. 2. série. T. IV. p. 205.

artificialis am 23. April 1859 nach Littré. Fünf Stunden nach der Operation erfolgte der Tod.

Die Section ergab: eiterigen Erguss in die Bauchhöhle und eine ungefähr 20 Ctm. lange Invaginatio ileo-colica, an deren Spitze, an einem 12 Ctm. langen Stiel, ein $2^1/_2$ Ctm. in der Länge messender olivenförmiger Polyp sass, dessen Structur nicht mehr deutlich erkannt werden konnte. Der künstliche After war etwa 3 Meter vom Magen entfernt.

59. v. Thaden*) legte bei einem 23 Jahre alten Manne am 27. April 1862 wegen einer Invaginatio ileo-colica einen künstlichen After in der rechten Unterbauchgegend an. Am 10. Tage nach der Operation Exitus letalis, die Spitze des in den Dickdarm invaginirten Dünndarms war bereits brandig.

60. Müller**). Ein 33 Jahre alter Mann erkrankte am 17. August 1872 unter dem Symptomenbild der Ruhr; die dysenterischen Erscheinungen dauerten bis Ende September und wichen dann einer chronischen, ab und zu mit Fieber verbundenen Diarrhoe. Anfangs October scheinbare Besserung, täglich ein breiiger Stuhlgang. Seit 12. October unregelmässige Stühle mit Schmerzen, jedoch kein Erbrechen. Am 23. October heftiger Colikanfall mit häufigem Erbrechen, absolute Stuhlverstopfung und eine fühlbare Geschwulst in der Gegend, in welcher das Colon transversum in das Colon descendens übergeht; 5 Tage später Nachlass der Erscheinungen und Verschwinden des Tumors. In der Nacht vom 5. auf 6. December, nach relativem Wohlbefinden, plötzlich wieder heftiger Colikanfall mit galligem Erbrechen und einer wie früher gelagerten Geschwulst; da diese Erscheinungen gleich blieben, wurde am 12. December 1872 die Enterotomie gemacht mit einem $1^1/_2$ Ctm. langen, parallel dem rechten Lig. Poupartii verlaufenden Schnitt, der 2 Ctm. nach innen von der Spina ilei ant. sup. begann. — Nach der Operation sistirten das Erbrechen, das Aufstossen und die Schmerzanfälle im Leib wurden seltener. Anfangs ging alles gut; das Abdomen wurde weich, Flatus gingen nach unten ab, als plötzlich nach 8 Tagen blutige Schleimmassen aus dem After sich entleerten und permanente heftige Schmerzen auf der linken Seite des Leibes, namentlich in der wieder stärker gewordenen Geschwulst der linken Seite entstanden und heftiges Erbrechen hinzukam. Unter diesen Erscheinungen trat 10 Tage nach der Operation der Tod ein.

Bei der Section fand man den künstlichen After 6 Ctm. vom Coecum entfernt, im Abdomen kein Exsudat, Peritonealüberzug der Därme theilweise injicirt. Das Coecum lag da, wo sonst die Mitte des Colon transversum ist, und bildete den Anfang einer Invagination des Colon ascendens und transversum in das Colon descendens, S Romanum und Rectum, der heraushängende Processus vermiformis markirte die Grenze. Der äussere Theil der Invagination war

---

*) v. Thaden, Colotomie nach Fine. Archiv für klin. Chirurg. 1862. Bd. IV. S. 166. — Thaden verweist auf eine demnächst erscheinende ausführliche Publication des Falles durch seinen Assistenten Vester, die mir aber nicht bekannt ist.

**) M. Müller, Zur Technik der Enterotomie und 3 Operationsfälle derselben. Arch. f. klin. Chir. 1879. Bd. XXIV. S. 183.

stark faustdick ausgedehnt und zwar in nach unten zunehmender Stärke; der mittlere Theil der Invagination kohlschwarz gefärbt und vollständig gangränös, seine Wände anderthalb Daumen dick geschwollen von blutiger Infiltration. Ende der Invagination im Rectum gelegen. Zwischen den Peritonealflächen des inneren und mittleren Theiles findet sich dunkel gefärbte, seröse Flüssigkeit.

61. Heath*). Bei einem 56 Jahre alten Manne fand sich eine ileocoecale Invagination, die fast 1 Jahr Erscheinungen gemacht hatte und bei der die innere Scheide durch ein Epitheliom enorm verdickt war. Für eine kurze Zeit wurde der in Behandlung von Heath stehende Kranke durch die Anlegung eines künstlichen Afters erleichtert.

Anhang.

Fälle von Enterotomie bei nicht zweifelloser Diagnose auf Invagination.

62. Holmer's**) Patient, ein 18jähr. Jüngling. litt seit 6 Monaten an Leibschmerzen und bisweilen an trägem Stuhl. Am 12. Febr. 1872 machte der Kranke Excesse in Spirituosen, brach gegen Abend und seitdem stockte der Stuhlgang, zweimal gingen Fetzen ab, wie es schien, von abgestossener Schleimhaut. Der Leib wurde voller, auf der rechten Seite leicht gedämpft und ausgefüllt; dann hellte sich in den letzten Tagen die Percussion rechts auf und die dort localisirte Schmerzhaftigkeit schwand. Den 26. Februar trat Collaps ein, nächtliches Irrereden, Fluchtversuche und bei eingesunkenem, nicht empfindlichem Unterleibe, der nirgendwo eine Geschwulst zeigte, wurde am 27. Februar die Enterotomie nach Nélaton ausgeführt mit 2 Zoll langem Schnitt der Bauchdecken und Punctur einer Darmansa, die reichliche Mengen dünner Faeces ausfliessen liess. Am 6. März Abgang von Flatus und am 7. März von reichlichen Faeces auf natürlichem Wege, seitdem selten Stuhl durch die Darmwunde. Die Wunde heilte rasch. Patient wurde am 28. März geheilt entlassen. — Am 4. Mai wieder aufgenommen, weil nach einem anstrengenden Ausfluge unter heftigen Leibschmerzen Stuhlverstopfung und allmälig fäculent werdendem Erbrechen den 3. Mai sich wieder acuter Ileus eingestellt hatte. Bei der Aufnahme war die Percussion der rechten Regio iliaca etwas gedämpft, eine Geschwulst dort aber nicht zu entdecken. Am 6. Mai öffnete sich die frühere Operationswunde wieder in der Ausdehnung auf $^1/_2$ Zoll, es entleerte sich gelber dünner Stuhlgang; Abends auf 1 Löffel Ol. Ricini geformte Darmentleerung auf natürlichem Wege, die Symptome des Ileus schwanden und die Wunde schloss sich wieder. Am 22. Mai Rückfall unter den gleichen Symptomen; am 23. Mai wieder Punction, wobei sich Fäcalmassen

*) Christopher Heath. Registrars reports of University Coll. Hosp. for 1881. p. 27. case 84; referirt nach Fr. Treves intestinal obstruction. 1884. p. 200.

**) Nordiskt medicinkt Arkiv. 1874. Bd. VI. p. 42. Referat in: Deutsche Zeitschr. f. Chir. 1876. Bd. VI. S. 613. Fall VII.

entleerten, am folgenden Tag schloss sich wieder die Wunde, aber erst vom 31. Mai gelang es den Stuhl per Klysma zu regeln. Am 29. Juni wurde der Kranke geheilt entlassen.

Holmer hebt neben der Unsicherheit der Diagnose die Wahrscheinlichkeit einer Invagination hervor.

63. v. Langenbeck*). Ein 55 Jahre alter Mann, der seit 1860 fast jedes Jahr an Uebligkeit und hartnäckiger Obstipation litt, erkrankte plötzlich wieder am 5. Mai 1877 mit heftigen Leibschmerzen und gleichzeitiger Verstopfung; am 7. Mai trat fäculentes Erbrechen auf, das in mässigem Grade bis zur Aufnahme des Kranken in das Königl. Klinicum in Berlin am 9. Mai anhielt. Bei der Untersuchung per rectum fühlte man 4 bis 5 Zoll über dem Sphincter ani das Ende eines wurstförmigen Zapfens der von Schleimhaut überzogen und fest in das Darmlumen eingekeilt aber nicht bis zu seinem oberen Ende zu verfolgen war; das untere Ende zeigte einen Querschlitz. Ol. Ricini und Kaltwasserclystiere wurden ohne Erfolg angewendet. Am 11. Mai Enterotomie mit einem rechts in der Höhe des Nabels gelegenen 5 Zoll langen verticalen Schnitt, da wo der Leib am meisten aufgetrieben war. Das Hinderniss für die Kothentleerung konnte von hier aus nicht gefunden werden; das ausgedehnte Coecum wurde deshalb in den unteren Theil der Incision befestigt und eröffnet. Erbrechen und die Schmerzen hörten auf, am 20. Mai und noch einigemale später ging Koth per rectum ab, dann aber wieder nicht mehr. In der letzten Zeit vor Entlassung des Kranken, Ende Juli, ging täglich mehrmals eiterig-blutige Flüssigkeit nebst Schleimhautfetzen ab, jedoch war im Mastdarm immer noch die Geschwulst fühlbar, nur etwas tiefer stehend, aufgelockerter und weicher.

64. Puglière**) soll nach einer kurzen Notiz von Péan die Enterotomie nach Nélaton bei einer Kranken gemacht haben, die wahrscheinlich an Invagination litt und nach 5 Monaten geheilt aus der Behandlung entlassen werden konnte.

Nachtrag.

65. H. Burckhardt.***) Ein 24 Jahre alter Schuhmacher hat seiner Angabe nach im November 1882 einen Nagel verschluckt, den er in den nächsten 3 Tagen aber nicht wieder in dem Stuhle fand. Nachdem er 4 Monate frei

---

*) v. Langenbeck. Vorstellung eines Falles von geheilter Enterotomie. Verhandl. der deutsch. Gesellsch. f. Chir. VII. Congress. 1878. Thl. 1. S. 40. Wie aus der in der Discussion über diesen Vortrag gemachten Bemerkung von Thiersch hervorgeht, schien die Diagnose nicht ganz sicher zu sein. — Derselbe Fall publicirt von Quiring, Zwei Fälle von Anus praeternaturalis. Dissert. Berlin 1877. S. 13.

**) Lyon méd. 1871; nach Péan, J., Diagnostic et traitement des tumeurs de l'abdomen et du bassin. Paris 1880.

***) H. Burckhardt, Invagination des unteren Theiles des Ileum und Colon ascendens in das Colon transversum, Laparotomie, Lösung des invaginirten Darmes, Reposition, Heilung. Bericht über die chirurgische Abtheilung des Ludwigs-Spitales Charlottenhilfe im Jahre 1884. S. 23.

von allen Beschwerden war, bekam er Kolikschmerzen, die in Anfällen von $^1/_2$stündiger Dauer oft mehrere Male am Tage kamen und ihn seitdem niemals wieder verliessen, vielmehr in der letzten Zeit so heftig wurden, dass sie ihn vollkommen arbeitsunfähig, schlaflos und in Folge dessen immer elender machten. Am 9. Juni 1884 wurde der äusserst abgemagerte Kranke in das Spital aufgenommen. Das Abdomen war leicht meteoristisch aufgetrieben, die Bauchdecken gespannt, ein Tumor aber nicht vorhanden. Zur Zeit der Schmerzanfälle entstanden lebhafte, mit lautem Kollern verbundene peristaltische Bewegungen, die namentlich oben und rechts vom Nabel sichtbar waren. Appetit gut; breiiger Stuhl täglich, aber nur nach Anwendung von Klysmen. Am 21. Juni kam die Laparotomie zur Ausführung. Nach einem Schnitte vom Proc. ensiformis bis Handbreit abwärts vom Nabel wurde, nachdem das Netz aufwärts geschlagen war, in der Gegend der Flexura coli dextra eine Invagination gefunden. Das Dünndarmstück liess sich zunächst durch Zug leicht herausziehen, weiterhin waren aber die Darmwände fester mit einander verbunden, so dass die Adhäsionen theilweise mit Messer und Scheere getrennt werden mussten. Die freiliegende Kuppe des Cöcums war mit einem fibrinösen Belag bedeckt und die Darmwand selbst in der Ausdehnung eines Thalerstückes wie eiterig infiltrirt; derselbe Belag fand sich ausserdem am freien Ende des in den Volvulus hineinziehenden Mesocolons und zwischen den Adhäsionen. Nach mühsamer, fast eine Stunde dauernder Arbeit waren das ganze Colon ascendens, das einer grossen Wundfläche glich, und die Flexura coli dextra frei gemacht und dann leicht an ihre normale Stelle reponirbar. Nach sorgfältiger Desinfection der Bauchhöhle mit 0.1 proc. Sublimatlösung wurde dieselbe ohne Drainage geschlossen; die eiterig belegte Kuppe des Cöcums aber in einer besonderen, 4 Ctm. langen, in der Regio ileo-coecalis angelegten Oeffnung gemachten Schnitt durch die Bauchdecken derart eingenäht, dass diese Partie von der Unterleibshöhle abgeschlossen war. Ohne Fiebererscheinungen kam die Heilung zu Stande; am 3. Tage gingen die ersten Winde, am 5. Tage fester Stuhlgang ab; am 8. Tage wurde die Bauchdeckennaht entfernt, die infiltrirte Stelle des Cöcums kam nicht zur Eiterung, die dort angelegte Oeffnung schloss sich durch Granulationen. 32 Tage nach der Operation stieg der Kranke zuerst auf und am 6. August, $6^1/_2$ Wochen nach derselben, verliess derselbe vollkommen Beschwerdefrei, mit geregelter Verdauung das Krankenhaus. Auch nach späteren Mittheilungen vom Mai 1885 war die Heilung eine dauernde geblieben.

66. Fr. Rosenbach.*) Am 21. October 1884 bekam plötzlich ein bis dahin gesunder, $5^3/_4$ Jahre alter Knabe die heftigsten Leibschmerzen, verfallene Gesichtszüge, kalte Schweisse und Drang zum Stuhle. Anfangs ging mit Blut vermischter Koth, dann mehrmals blutiger Schleim ab. In der linken Bauchseite fand sich ein harter, Hühnereigrosser, bei Druck schmerzhafter Tumor. Durch Wassereingiessungen und Massage konnte diese Geschwulst zum Verschwinden gebracht werden. Am folgenden Morgen war der Kranke

*) Fr. J. Rosenbach, Ein Fall von Laparotomie bei Invagination des Colon descendens. Berliner klin. Wochenschrift. 1885. No. 44.

wohl und hatte Stuhlentleerung ohne Blutbeimischung, aber schon am Mittag entstanden unter Wiederauftreten des Tumors heftige Leibschmerzen, verbunden mit Tenesmus und dem Abgange blutigen Schleimes. Auf Wassereingiessungen schien auch dieses Mal der Tumor kleiner zu werden, aber die subjectiven Beschwerden dauerten an. Am 25. October war der Kräftezustand des Jungen, bei dem täglich Wassereingiessungen gemacht waren und der Opium genommen hatte, noch ein recht günstiger; der Tumor war noch vorhanden, und vom After aus konnte das Ende des invaginirten Darmes erreicht werden. In den nächsten Tagen verschlechterte sich der Allgemeinzustand des Knaben, und am 29. October wurde die Laparotomie gemacht. Der Schnitt verlief über und parallel der Wurstförmigen Schwellung am Hypochondrium bis unter das Niveau des Nabels. Bei Eröffnung des Abdomens floss eine trübe Flüssigkeit ab, und der mit Gas gefüllte Dünndarm drang vor; da derselbe nicht mehr reponirt werden konnte, wurde er, in Gaze gewickelt, bei Seite gehalten. Um die Invagination gut zugängig zu machen, musste die Incisionswunde erweitert werden. Nach Vernähung des Peritoneums mit der Bauchwand wurden erst vorsichtige, dann stärkere Tractionen, jedoch ohne Erfolg, ausgeführt. R. ging nun, ohne Schwierigkeit leichte Verklebungen lösend, mit dem Zeigefinger der linken Hand vorsichtig zwischen den invaginirenden und invaginirten Darm ein und konnte, als er ausserdem mit diesen Manipulationen noch einen ziemlich energischen Zug am oberen Darmstück mit der anderen Hand verband, die Invagination lösen. Die oberen Partieen des gelösten Darmes waren ziemlich normal, nur etwas ödematös infiltrirt; weiter nach unten machte sich die Stauung und Infiltration stärker geltend; das untere Ende desselben war schwärzlich, rothbraun und in starken Falten zusammengetrieben, auf deren Höhe sich an 3 Stellen Perforationen fanden, eine derselben war fast 2 Ctm. lang, die anderen kürzer. Nach Reinigung der Bauchhöhle wurde der Dünndarm leicht reponirt und nur das durch Stauung braune Darmstück, das die Perforationen enthielt, in einer Länge von 7—8 Ctm. aus der Bauchwunde geleitet. Bald nach der Operation erfolgte Collaps und nach 6 Stunden der Exitus letalis. Section konnte nicht gemacht werden.

XXVIII.

Ueber Geschwülste der Schleimbeutel.

von

Prof. Dr. H. R. Ranke

in Groningen.*)

(Hierzu Tafel XIII.)

Die Darstellungen unseres Wissens von den Schleimbeuteln nehmen in der medicinischen Literatur verhältnissmässig nur wenig Raum ein. Dies gilt in gleicher Weise von den Erörterungen ihrer normalen, anatomischen und physiologischen Verhältnisse, als auch von den Beschreibungen der krankhaften Veränderungen dieser Bildungen, und es entspricht ja auch ein derartiges Zurücktreten vollkommen der untergeordneten praktischen Bedeutung von Einrichtungen, die man als minder gewichtige Anhängsel der Bewegungsorgane zu betrachten gewohnt und berechtigt ist. Aber innerhalb der bescheidenen Grenzen ermangeln namentlich die pathologischen Vorgänge an den Schleimbeuteln durchaus nicht eines gewissen Interesses, eine Behauptung, die einer näheren Begründung nicht mehr bedarf, wenn man sich erinnert, dass Grössen ersten Ranges Kraft und Zeit gelegentlich für diese Objecte zu verwenden sich nicht gescheut haben. Trotz des Erfolges, der bei derartigen Bemühungen nicht ausbleiben konnte, ist zur Zeit die Durchforschung des Gebietes noch nicht in dem Grade abgeschlossen, dass nicht weitere Bearbeitung desselben noch einigermaassen lohnend erschiene. So weiss z. B. durch Feststellung der descriptiven Anatomie noch gegenwärtig der unermüdliche Erforscher und Beschreiber der Bursae mucosae, Gruber in St. Petersburg, seinen alten Entdeckungen noch immer neue hinzuzufügen, wenn auch vor ihm andere Anatomen und

*) Auszugsweise mitgetheilt bei Gelegenheit der Demonstration der zugehörigen Präparate am 4. Sitzungstage des Congresses, am 11. April 1885.

unter ihnen selbst ein Luschka, sich auf gleichem Special-Arbeitsfelde erfolgreich bemüht haben. Von älteren Autoren absehend, darf ich an dieser Stelle von hervorragenderen neueren Bearbeitern der gesammten Pathologie der Schleimbeutel oder wichtigerer einzelner Abschnitte derselben von Landsleuten nennen: die verstorbenen Schuh, Linhart, Hueter — von noch lebenden an erster Stelle meinen hochverehrten Lehrer von Volkmann, weiterhin Heineke, Doutrelepont, Mettenheimer; von Ausländern seien erwähnt: Erichsen, Nélaton, Bryk, Kovácz.

So reichhaltig aber im Verhältniss die Literatur ist, in welcher genannte Forscher ihre Resultate niedergelegt haben, so verschiedenartig auch die Themen ihrer Arbeiten, der grossen Mannichfaltigkeit der Erscheinungen entsprechend, ausgefallen sind, in einer Beziehung besteht eine auffallende Lücke, denn es existirt fast nichts über die von Schleimbeuteln ausgehenden Neubildungen. Freilich giebt es eine ansehnliche Menge von Beschreibungen, Untersuchungen, Abbildungen, betreffend Schleimbeutelgeschwülste; selbst auf dem deutschen Chirurgen-Congresse sind vor wenigen Jahren solche klinisch (diagnostisch und therapeutisch) äusserst interessante Tumoren demonstrirt worden. Aber bei näherer Prüfung schrumpft das bezügliche Material, die Menge der wirklich als Tumoren, als Gewächse im strengeren Sinne der Wissenschaft anzuerkennenden Abkömmlinge von Schleimbeuteln auf eine äusserst geringe Zahl, wir wollen sagen ungefähr ein halbes Dutzend, zusammen, und selbst unter diesen wenigen übrigbleibenden Bildungen sind einige nicht über jeden Zweifel hinsichtlich ihres Geschwulstcharakters erhaben, ganz zu geschweigen solcher Berichte über „Schleimbeuteltumoren“, deren Unvollständigkeit eine Kritik in unserem Sinne unmöglich macht. Vielfach sind die Geschwulstähnlichen Producte chronischer (indurirender, fibrinöser und hämorrhagischer) Entzündungen unter dem Namen von Geschwülsten beschrieben worden; weiterhin sind ebenfalls als Tumoren registrirt worden die verschiedensten Veränderungen des Inhaltes alter Hygrome, z. B. Verkalkungen. Für alle solche Formen gilt ein gelegentliches Wort von Volkmann's, dass ein sogenanntes „Hygrosarcome prérotulienne“ trotz seines schönen Namens und seiner zolldicken Wandungen doch nimmermehr eine echte Neubildung wird, sondern ein, entzündlichen Vorgängen seinen Ursprung ver-

dankendes Präpatellarhygrom bleibt! Ebenso tragen auch die bekannten, von Mettenheimer beschriebenen „Präpatellarfibrome" letzteren Namen mit Unrecht, seitdem man den Ausdruck „Fibrom" für echte Neoplasmen reservirt hat.*)

Unter solchen Umständen ist es eigentlich selbstverständlich, dass man in den Handbüchern der pathologischen Anatomie vergebens nach einem Capitel, ja selbst nur einem bescheidenen, kleinen Untertheile eines Abschnittes sucht, welcher der Besprechung von Schleimbeuteltumoren gewidmet wäre. Auch die meisten Lehr- und Handbücher der Chirurgie wird derjenige vergeblich durchforschen, der über diesen Punkt unterrichtet zu werden wünscht. Höchstens wird er kurze Bemerkungen des Inhaltes vorfinden, dass wiederholt nach der blutigen Operation von Hygromen aus der Hautnarbe Neubildungen hervorgegangen sind, wie dies in gleicher Weise auch bei anderen Operationsnarben ziemlich häufig beobachtet worden ist. (Erichsen, Lehrbuch der Chirurgie, cfr. auch Medic. Times and Gazette. 1857. Vol. XV. pag. 476, Mittheilungen desselben Autors in gleichem Sinne.) Das einzige neuere Handbuch der Chirurgie, welches in dem den Schleimbeutelerkrankungen gewidmeten Theile ein besonderes Capitel über Neoplasmen im vorbezeichneten Sinne enthält, ist, soweit mir bekannt, die Encyclopédie internationale de chirurgie, eingeleitet von Gosselin (Vol. III. pag. 114 der französischen Ausgabe). Der Autor dieser Monographie über die Erkrankungen der Schleimbeutel ist Charles B. Nancrede, der rühmlichst bekannte Chirurg mehrerer Hospitäler in Philadelphia. Vollkommen in Uebereinstimmung mit dem weiter oben angeführten Urtheile von Volkmann's scheidet auch dieser Forscher die Ge-

*) Eine einigermassen vollständige Zusammenstellung der „Pseudotumoren" an dieser Stelle würde den Raum von mehreren Bogen beanspruchen, und am Ende doch nur bekannte Dinge wiederholen; sie mag vielleicht zukünftig in einer monographischen Bearbeitung der Schleimbeutelerkrankungen berechtigte Aufnahme finden, hier würde sie keinen Anspruch auf Raumgewährung erheben, keine Hoffnung auf Interesse beim Leser sich machen können! Trotz der klinischen Bedeutung der betreffenden Einzelfälle muss daher die in der öffentlichen Sitzung des Congresses angekündigte, kritischen Betrachtungen als Grundlage dienende casuistische Uebersicht der „Pseudotumoren" hier fortbleiben. Sollte dies specielle Thema von anderer Seite wider Erwarten genügend werthvoll erachtet werden, so kann das Versäumniss jederzeit nachgeholt werden. Zur Zeit glaube ich um so mehr zur Unterdrückung dieses Theiles meiner Arbeit verpflichtet zu sein, als nur ausnahmsweise einzelne der betreffenden Beobachter sich über die wahre Natur der ihnen vorliegenden Objecte getäuscht zu haben scheinen.

schwulstähnlichen Producte chronischer, an Schleimbeuteln sich abspielender Processe von den echten Neubildungen der Bursae mucosae; er erwähnt beiläufig die aus Operationsnarben an der Stelle früherer, erkrankt gewesener und durch chirurgische Eingriffe beseitigter Schleimbeutel ihren Ursprung nehmenden Tumoren, aber nur, um dieselben sofort von den wirklich als Schleimbeteltumoren anzuerkennenden Geschwülsten zu scheiden, und ist zuletzt gezwungen, die bisherige Casuistik auf zwei unzweifelhafte Fälle, ein Chondrom und ein Carcinom (cfr. Casuistik Fall 2 und Fall 4, S. 538) zu reduciren. Ueber die Natur eines dritten Falles, einer Knochengeschwulst resp. Knochenbildung in der Wand eines Hygroms, spricht er sich nicht direct aus; eine einfache Reproduction des betreffenden Originalberichtes in der Anmerkung*) wird den Leser überzeugen, dass die betreffende „Knochenneubildung" nicht zu den echten Geschwülsten zu zählen ist.

Seit der Veröffentlichung der besprochenen Arbeit hat Nancrede Gelegenheit gehabt, selbst einen Fall echter Geschwulstbildung der Bursa olecrani zu beobachten und zu operiren; seine bezügliche briefliche Mittheilung ist leider so kurz, dass eine weitere Verwerthung derselben in dieser Arbeit unmöglich ist.

Dass eine so armselige Casuistik dringend der Vervollständigung bedarf, liegt auf der Hand! Deshalb benöthigt es auch keiner längeren Rechtfertigung, wenn auf den folgenden Seiten ein genauer Bericht über zwei Schleimbeutelgeschwülste veröffentlicht wird, welche während des vergangenen Jahres in der Groninger chirur-

---

*) Transactions of the Pathological Society of London. Vol. II. p. 137. No. 10. — Bursal tumour from patella. The subject of this disease had inflammation, with effusion in the bursa, eight years ago, for which she never used treatment of any kind. One of the tumours had become perfectly solid, and in the other, the external cyst was enormously thick, and in the centre a kind of cellular arrangement filled with serum. The structure had been examined by Dr. Letheby, under the microscope, and the arrangement was found analogous to cartilage, with here and there traces of ossific deposit. The tumours were readily dissected out: in one, the parts had united by the first intention; in the other, there was some suppuration, but it was going on favourably. With regard to the propriety of removing such tumours, it seemed rather a question to be decided by the patient. Mr. Critchett believed it was incurable by any other means, and if it proved a serious source of inconvenience to the patient, it might be dissected out as safely as any other tumour. Mr. Critchett, 18th. of December, 1848. — Für die gütige Ueberlassung des betr. Bandes dieser Verhandlungen bin ich Herrn Bristowe in London zum tiefsten Danke verpflichtet.

gischen Klinik beobachtet und behandelt worden sind. Nebenbei wird die zweite dieser Beobachtungen auch im Stande sein, ein gewisses Licht auf andere Geschwulstbildungen, die seröse Häute als Ursprungsstätte haben, aber bis jetzt noch in einem zweifelhaften Dunkel sich verbergen, zu verbreiten: ich meine jene sonderbaren Beobachtungen, wo an ursprünglich hämorrhagische Entzündungen z. B. der Tunica vaginalis propria testis sich weiterhin Störungen anschlossen, die sonst nur den bösartigen Geschwülsten eigen zu sein pflegen.*) Anhangsweise wird ein von der Narbe eines durch Compression geheilten, d. h. obliterirten Hygroms ausgehendes Angiom beschrieben werden.

Krankengeschichten.

I. Myxom der linken Präpatellargegend, hervorgegangen aus einem Hygroma praepatellare (mit Abbildung Fig. 1 und 2 auf Tafel XIII).

E. O. van Z., ein 63jähriger Landarbeiter aus Friesland, wurde am 31. December 1884 wegen einer grossen, theilweise ulcerirten und bedeutende Massen stinkender seröser Flüssigkeit absondernden Geschwulst vor dem linken Kniegelenke. in das Groninger Krankenhaus aufgenommen.

Schon vor reichlich zwei Jahren hatte Patient an erwähnter Körperstelle eine rundliche, von unveränderter, ja in Falten aufhebbarer Haut bedeckte Geschwulst ziemlich harter Consistenz wahrgenommen, welche weder spontan noch auf Druck schmerzhaft war, auch den Gebrauch des Beines in keiner Weise behinderte. Die Entstehung dieser Anschwellung führte er auf wiederholte Stösse mit einem Holzeimer, den er beim Tränken des Rindviehes benutzte, zurück; der scharfe Rand dieses, von einem zu besorgenden Kalbe mehrmals umgeworfenen Eimers hatte ihn zweimal gerade gegen die linke Kniescheibe und zwar recht heftig getroffen; wenige Tage nach der zweiten Contusion bemerkte er zufällig die präpatellare Anschwellung. Nach Verlauf von ungefähr dreiviertel Jahr wurde von einem Arzte die inzwischen wenig veränderte Geschwulst als ein Präpatellarhygrom diagnosticirt, und mittelst forcirter Bindencompression vorläufig fast vollständig zum Verschwinden gebracht. Nur eine scheibenförmige unter der Haut gelegene und gegen die Kniescheibe bewegliche Verhärtung blieb zurück. Bald aber trat ein Recidiv der früheren Geschwulst auf. welches Bindeneinwickelungen sowie Bepinselungen mit Jodtinctur zum Trotze sich fast stetig vergrösserte. In diese Zeit, Herbst 1884, versetzte Patient, nach einer nur kurze Zeit Besserung bewirkenden Punction,

*) Cfr. den Fall Lesgrange's in einer Lyoner These, referirt in: Kocher, Krankheiten der Hüllen des Hodens etc. p. 154.

einen Aufbruch der Geschwulst mit Entleerung von stinkendem, blutig gefärbtem Eiter. Leider sind bezüglich dieses Ereignisses keine näheren Angaben zu erhalten gewesen.

Kurze Zeit nach diesem Aufbruch begann ein schnelleres Wachsthum der Geschwulst; ob die erste Perforationsstelle sich wieder vollständig schloss, bleibt zweifelhaft. Eine anderweitig vom Patienten nicht erklärte Narbe in der Hautbedeckung des Tumors machte uns die damalige Vernarbung wohl wahrscheinlich; immerhin aber konnte Patient positive Behauptungen in dieser Hinsicht nicht mit der gewünschten Sicherheit abgeben. Eine ärztliche Controle dieser Vorgänge hat nicht stattgefunden. Sicher ist, dass nicht lange hernach der in früherer Zeit den Kranken behandelnde Arzt, wohl eine Wiederanfüllung des Hygroms vermuthend, noch eine Punction ausführte, wobei eine ihrer genauen Menge nach unbekannt gebliebene, nach dem Berichte des Patienten bedeutende Quantität gelber, klebriger Flüssigkeit ausfloss. Dieser Eingriff blieb ohne jeden weiteren günstigen Erfolg, im Gegentheil, das Wachsthum der Neubildung wurde nunmehr ein rapides, es entstanden in kurzer Zeit eine Menge von Oeffnungen in der Hautbedeckung, aus denen eine reichliche, jauchige Secretion und mehrere Male beträchtliche Blutungen stattfanden. Der freilich niemals sehr kräftig gewesene Patient bemerkte erst in den letzten Wochen vor seinem Eintritte in die Klinik eine Abnahme seiner Körperkräfte, sowie seines Gewichtes; es fiel diese ungünstige Veränderung mit dem Beginne der Ulcerationen zusammen; abendliche Fieberanfälle traten auf, und, was sich in der Folge als die schlimmste Complication herausstellte, eine hartnäckige Darmaffection mit Durchfällen dysenterischen Charakters gesellte sich dem localen Leiden hinzu.

Uebrigens vermochte Patient sein krankes Bein bis zuletzt ohne viele Beschwerden in ziemlich ausgedehnter Weise zu gebrauchen; sah man die unförmliche Auftreibung der linken Extremität nicht, so war von Abweichungen gegenüber der Norm nur ein geringes Hinken, ein Schonen der leidenden Seite zu bemerken. Ohne künstliche Stütze konnte Patient selbst weitere Gänge machen, z. B. legte er den Weg von der hiesigen Eisenbahnstation bis zur chirurgischen Klinik hin und zurück (weit über ein Kilometer) ohne Beschwerden und in demselben Tempo, wie andere Fussgänger zurück.

Status praesens. Bei der Untersuchung des mageren, durch eine fahlgelbe Gesichtsfarbe auffallenden Patienten ergaben sich, abgesehen von dem Dickdarmleiden, nur an der linken unteren Extremität gröbere Abweichungen von der Norm.

Vor dem linken Knie befand sich eine rundliche, einigermaassen pilzförmige Geschwulstmasse, deren seitliche Partien nach allen Seiten, vorzugsweise freilich nach unten, nach dem Fusse zu, über die relativ kleine Anheftungsfläche des Tumors hinausragten. In seitlicher Richtung war die ganze Masse (20 Ctm. lang, 18 Ctm. breit, bei einem grössten Umfange von 62 Ctm.) in ziemlicher Ausdehnung und leicht, vor Allem bei erschlaffter Musculatur, zu verschieben; in der Richtung der Extremitätenaxe, nach oben und unten, jedoch waren nur geringe Excursionen, und diese nur bei vollständig schlaffem

Extensor communis cruris möglich. Sowie der Kranke diese Muskelgruppe anspannte, war die Basis der Geschwulst, die übrigens mit ihrer Mitte ziemlich genau der Patella entsprach, vollständig fixirt. Die Hautbedeckung der Geschwulst war nur am Rande der letzteren in kleinen Falten abhebbar, im Uebrigen mit der Geschwulstmasse verwachsen, nebenbei offenbar stark gedehnt; eine Menge von erweiterten Venen, dem tastenden Finger den Eindruck flacher Rinnen erregend, schlängelten sich, als breite, blaue Streifen dem Auge auffallend, in unregelmässiger Vertheilung über die Oberfläche hin. Wie die Abbildungen auf Tafel XIII. zeigen, befanden sich in der Bedeckung eine grössere Anzahl von unregelmässigen Oeffnungen, welche theils rundlichen, ihrem äusseren Ansehen nach am ehesten fungösen Granulationen zu vergleichenden Wucherungen das Hervortreten nach aussen gestatteten, theils den Einblick in das zerklüftete, jauchende Innere der Geschwulst und das continuirliche Aussickern einer stinkenden Flüssigkeit aus derselben ermöglichten. Ueberall, wo nicht Haut das weiche, geradezu fluctuirende Tumorgewebe beschützte, war die grösste Neigung zu Blutungen aus demselben zu constatiren; die leiseste Sondenberührung, die vorsichtigste, zum Zwecke der Reinigung unternommene Abspülung mittelst nur wenig erhobenen Esmarch'schen Irrigators riefen Hämorrhagien hervor; dunkel gefärbtes Blut trat dann entweder in lang anhaltendem, continuirlichem Strome oder im Bogen spritzend, immer aber in bedeutender Menge aus. Ein Theil der zu Tage liegenden Gewebsmassen war gangränös. Die Ränder der grösseren Hautlöcher waren theils weithin unterminirt, theils wulstig verdickt, nach aussen umgeworfen. Neben der rundlichen Hauptmasse der Geschwulst hatten sich in den letzten Wochen zwei längliche Fortsätze derselben, innen und aussen, theils subcutan, theils subfascial entwickelt (der auf der Innenseite gelegene ist auf der Abbildung 1 deutlich erkennbar), und an diesen jüngsten Sprossen des Tumors konnte man sowohl mit blossem Auge, als auch mit dem controlirenden Maassstabe in Zwischenräumen von je 24 Stunden deutlich den Effect des Wachsthums wahrnehmen; an einem der letzten Tage vor der sofort zu beschreibenden Operation wurde von einem Abend zum anderen eine Vergrösserung in der Längsrichtung an jenem inneren Fortsatze von fast 2 Ctm. constatirt*).

*) Diese Gelegenheit darf benutzt werden, um aus den mehrfach hierorts beobachteten Fällen von acuter Geschwulstentwicklung ein den obigen Fall noch übertreffendes Beispiel, welches ich der Freundlichkeit des Herrn Dr. Cleveringa zu Appingedam verdanke, anzuführen: Ein vorher vollständig gesunder, kräftig gebauter Schmied, der niemals syphilitisch inficirt war, erhielt einen Hufschlag gegen einen Unterschenkel. Aus der diesem Insulte folgenden Sugillation und reactiven Anschwellung entwickelte sich ein weiches Sarkom. Als Schreiber dieser Zeilen den Patienten am 23. Tage nach dem Trauma untersuchte, konnten, ausser dem Localleiden, bereits Geschwulstmetastasen im Bauche und in den Lungen constatirt werden; in der folgenden Woche ist Patient der metastatischen Lungenaffection erlegen, am 30. Tage nach der ursächlichen Verletzung! (Der Hufschlag erfolgte 4. 1., der Tod trat ein 3. 2.) Die histologische Untersuchung der Geschwulst ergab ein fasst zerfliessend weiches Rundzellensarcom.

Der pseudofluctuirende Tumor war deutlich aus grösseren und kleineren Knollen zusammengesetzt. Die röthlich gefärbte, übelriechende Flüssigkeitsabscheidung aus den offenen Stellen war so reichlich, dass ihr, gegenüber dem Wasserverluste durch die schon erwähnten diarrhoeischen Entleerungen, die Hauptschuld an dem unstillbaren Durste des Patienten zuzuschreiben war. Die Ausdehnung der Bewegungen im Kniegelenke war activ und passiv nur wenig beschränkt, konnte doch der Kranke den Unterschenkel bis über einen rechten Winkel hinaus beugen.

Bei derartiger, grösstentheils durch Berichte dritter Personen beglaubigter Anamnese und unter Berücksichtigung des objectiven Befundes konnte die Diagnose nur zwischen einem von dem Periost der Patella oder von der Wandung des früheren Hygroms ausgegangenen, bindegewebigen (sarcomatösen oder myxomatösen) Tumor schwanken.

Einen sarcomatösen Tumor der Patella hat z. B. Gurlt in seiner pathologischen Anatomie der Gelenkkrankheiten pag. 580, No. 13, nach einem Präparate des Museums der R. C. S. England (No. 850) beschrieben*).

Dass freilich das Object unserer Untersuchung nicht vom Inneren der Patella, höchstens von ihrem Periostealüberzuge seinen Ursprung genommen haben konnte, ging aus der ungestörten Function dieses Sesambeines mit genügender Sicherheit hervor. Andererseits aber war irgend ein Anhaltspunkt für die sich uns aufdrängende Ansicht, einen Schleimbeuteltumor in unserem Falle zu erkennen, aus der bisherigen chirurgischen Erfahrung nicht zu gewinnen. Weiter kamen wir vorläufig nicht, erst die Operation nebst der Autopsie der exstirpirten Geschwulst konnte die endgültige Entscheidung geben.

Die anhaltende Jauchung, die sich häufig wiederholenden Blutungen bedrohten des Kranken Leben inzwischen auf's Aeusserste, und drängten zur schleunigen Operation trotz des erbärmlichen Allgemeinzustandes, trotz des Darmleidens, welche Complicationen kaum einen guten Ausgang für irgend einen der möglichen Ein-

*) „An Stelle der Patella findet sich eine länglich-ovale Masse, eine weiche bräunliche Medullarsubstanz mit grossen Zellen in ihrer unteren Hälfte. Die ganze Masse ist von einem fibrösen Gewebe von verschiedener Dicke umgeben, und enthält kleine, dünne Knochenplatten und -Fragmente, als wenn die Kniescheibe und die sie überziehenden Gewebe um die Geschwulst herum ausgedehnt worden sind. Femur und Tibia und die benachbarten Theile sind gesund, ausgenommen dass die Synovialhaut da, wo die Geschwulst mit ihr in Berührung ist, verdickt ist."

griffe erhoffen liessen; nun verweigerte Patient kategorisch die einfachste und relativ aussichtvollste Operation, die Amputation, und verlangte einen Exstirpationsversuch; erst wenn ein solcher sich als unausführbar erweisen sollte, wollte er die Amputation zugestehen.

Operation. Am 14. Januar 1885 wurde in Narkose und unter Anwendung der Esmarch'schen blutsparenden Methode, selbstverständlich mit allen antiseptischen Cautelen, der Versuch der Exstirpation unternommen. Zunächst wurde die Haut rings um den Tumor dort, wo sie deutlich faltbar und demnach nicht mehr mit der Geschwulst verwachsen war, durchschnitten. Weiterhin musste im Bereiche des oberen Umfanges die Fascia lata durchtrennt werden, dann aber konnte man ohne grosse Schwierigkeiten die Geschwulst von der Unterlage, der sehnigen Oberfläche des unteren Endes des Extensor communis cruris, sowie von dem Periost der Patella und weiterhin von dem Ligamentum patellae theils stumpf, theils mit leichten Messerzügen ablösen. Auch die beiden oben beschriebenen seitlichen Ausläufer erwiesen sich leidlich gut abgegrenzt gegen die unter ihnen liegenden Muskelmassen und die seitlichen Abschnitte der Kniegelenkskapsel, so dass selbst auf der bei Exstirpationen von Hygrombälgen gefürchtetsten Stelle, nach einwärts von der Patella, das Kniegelenk nicht im geringsten gefährdet wurde. Der Defect in der Hautbedeckung der Kniegegend konnte nur wenig durch Spannnähte verkleinert werden, es blieb eine ovale Fläche von 17 Ctm. grösster Länge, 14 Ctm. grösster Breite von Haut unbedeckt. Eine grosse Menge von zu- und abführenden Gefässen (ca. 60) wurden mit Catgut unterbunden und dann das vom aseptischen Dauerverbande eingehüllte Bein fast gestreckt auf einer v. Volkmann'schen ⊥-Schiene, mit dem Fussende mässig elevirt, fixirt.

Verlauf. Zunächst trat eine deutliche Besserung im Befinden des Patienten ein; nach einmaliger geringer Steigerung der Temperatur fiel dieselbe weit unter die bisherige Höhe, wenn auch nicht ganz zur Norm ab. Doch bald traten die krankhaften Darmerscheinungen in den Vordergrund. Patient erlag endlich am 28. Januar 1885 einer in den letzten 3 Tagen seines Lebens aufgetretenen hypostatischen rechtsseitigen Pneumonie. — Die Wunde war inzwischen zweimal revidirt, doch stets normal befunden worden. Auch bei der Section des Leichnams im hiesigen pathologischen Institute wurde dieselbe in normal-aseptischem Zustande vorgefunden, — im Uebrigen bestätigte das Ergebniss dieser Untersuchung vollständig die inter vitam gestellte Diagnose; ergänzend mag hier hinzugefügt werden, dass die Darmaffection mit ihren hämorrhagischen Geschwüren am weitesten fortgeschritten war in der Flexura sigmoidea. Die Inguinaldrüsen, bereits bei der Aufnahme des Patienten vergrössert, waren nicht specifisch erkrankt.

Der exstirpirte Tumor erwies sich als ein lappiges, sehr weiches Myxom, dessen einzelne, bis Taubeneigrosse, rundliche Abtheilungen durch festere Bindegewebssepta umgrenzt wurden. Nach der Basis zu war die Geschwulst

schwulst durch die fasciale Bindegewebsausbreitung scharf begrenzt; nach oben, der Haut zu, hatte sie das Unterhautzellgewebe und auch einen Theil der Cutis vollständig substituirt. Die beiden seitlichen Fortsetzungen hatten sich im Fettgewebe entwickelt, und konnte man am Rande derselben häufig wahrnehmen, wie von einem grösseren Conglomerat von Fetträubchen nur ein oder das andere myxomatös degenerirt und dann zugleich um ein Vielfaches vergrössert war. Trotz besonders darauf gerichteter Untersuchung glückte es nirgends, Stellen aufzufinden, wo eine theilweise Degeneration eines einzelnen Fetträubchens, also eines einheitlichen Ernährungsterritoriums, eingetreten wäre, etwa in der Gestalt, dass einzelne Fettzellen ihren Inhalt verloren hätten oder gar schon in eine myxomatöse Intercellularsubstanz eingebettet erschienen, während benachbarte, gleichwerthige Zellen noch normale Verhältnisse darboten: Gesunde Fettgewebsträubchen lagen ohne jede Andeutung eines Zwischenstadiums neben Tumorläppchen; und doch war bei der Untersuchung der frischen Geschwulst die Ueberzeugung unabweisbar, dass das Wachsthum derselben nicht allein durch Verdrängung der Umgebung erfolgt war, sondern im Fettgewebe wenigstens theilweise durch Hineinziehung der Nachbarschaft in den myxomatösen Umwandlungsprocess des ursprünglich fibrösen Muttergewebes. Die Art und Weise dieser Umwandlung war aber nicht zu ergründen.

Die fibrösen Gebilde der Geschwulstumgebung standen nur mit dem bindegewebigen Gerüst des Tumors in nachweisbarer Verbindung; an der Cutis complicirten entzündliche Vorgänge die Umwandlung derselben in die äusserste Geschwulstschicht in solch' intensiver Weise, dass auch hier eine befriedigende Aufklärung des Modus procedendi nicht zu erlangen war.

Die Geschwulstzellen selbst erschienen in allen bekannten Variationen der Myxomzellen; Ausläufer derselben waren im Ganzen spärlich vorhanden; vielfach waren regressive Metamorphosen bis zum völligen Zerfall wahrzunehmen. Ihrer Zahl nach erschienen die Zellen bei den natürlichen Quellungsverhältnissen der schleimigen Intercellularsubstanz relativ sparsam eingelagert, — es kam oftmals vor, dass im ganzen Gesichtsfelde des Zeiss'schen Objectivs EE (bei ausgezogenem Tubus und Ocular 3) keine oder nur eine oder die andere derselben zu erblicken war; entzog man den mikroskopischen Schnitten einen Theil der Gewebsflüssigkeit, so rückten die Zellen so nahe zusammen, dass man endlich wenig von Intercellularsubstanz wahrnahm. Wirklich medulläre, fast rein zellige Partieen jedoch waren nur hier und da, vor allem in den wuchernden, aus den Hautdefecten sich erhebenden Massen aufzufinden; hier auch fanden sich reichlich Hämorrhagieen und ihre Folgezustände. Die aus den bindegewebigen Septis in die Myxomknoten eintretenden Gefässe verloren sehr bald ihre äusseren Schichten, so dass ihre Hauptmenge als fast nur von Endothelien begrenzte Canäle in der Substanz der Neubildung erschienen. An diese Gefässe schloss sich ein ausgebildetes Zellennetz mit anastomosirenden Fortsätzen; die übrigen Gewebszellen waren aber theils rundlich, mit grossem Kerne, oder oval bis lang ausgezogen Spindelförmig, nur mit einem oder zweien ausserordentlich langen, fast gerade verlaufenden

Fortsätzen. — Die dem früheren cutanen Gewebe entsprechenden Geschwulsttheile zeichneten sich schon makroskopisch durch die Kleinheit ihrer Abtheilungen (Lappung) und die Zartheit ihrer Septa vor den älteren, grosslappigen, durch harte, fibröse Septa geschiedenen Tumorabschnitten aus.

Um möglichen Missdeutungen zu begegnen, sei noch bemerkt, dass die Basis des Myxoms deutlich fibrösen (fascialen) Charakter zeigte, und dass weiter die Patella, nach Wegnahme der Geschwulst, noch überall von einer fibrösen Lage, also sicher auch von ihrem Periost bedeckt war. Demnach würde der mittlere der drei präpatellaren Schleimbeutel mit grösster Wahrscheinlichkeit als derjenige zu bezeichnen sein, der sich ursprünglich zu dem Hygrom umbildete, und dessen veränderte Wandungen späterhin, aus völlig unbekannten Ursachen, in diesem Falle die Matrix einer imponirenden Neubildung, des geschilderten Myxoms, abgaben.

Durch manche, bei Gelegenheit der Demonstration des Präparates in der Sitzung des Chirurgen-Congresses auftauchende Zweifel an der Richtigkeit der soeben begründeten Auffassung des Falles ist die minutiöse, ja kleinliche Beschreibung desselben bedingt, und, bei der Isolirtheit des Vorkommnisses, wohl auch genügend gerechtfertigt; es würde aber nicht zu entschuldigen sein, wollte man die langen Auseinandersetzungen noch durch Besprechung der Todesursachen etc. ungebührlich ausdehnen.

II. Hämorrhagisches Sarcom der Bursa extensorum sinistra, zunächst diagnosticirt als chronisch-hämorrhagische Enzündung. Incision, Auskratzung und Drainage; temporäre Heilung. Recidiv, resp. Umwandlung der entzündlichen Neubildung in einen Tumor. Exstirpation. Heilung.

W. H. H., ein 20jähr. Elementarlehrer von kräftiger Constitution und bisher anderweitig niemals gestörter Gesundheit, hatte seit dem Jahre 1883 eine wenig schmerzhafte Schwellung oberhalb der Kniescheibe an seinem linken Beine wahrgenommen. Diese Geschwulst war ohne dem Patienten bekannte Veranlassung allmälig entstanden, ein Stoss oder Schlag gegen die erkrankte Gegend wurde von ihm bestimmt in Abrede gestellt. Allerhand Einreibungen und wiederholte Bepinselungen mit Jodtinctur liessen die Geschwulst unverändert; Patient hatte deshalb alle Heilungsversuche längst aufgegeben, als der Tumor, wiederum ohne erkennbare Ursache seit dem Ende April 1884 plötzlich vermehrtes Wachsthum zeigte und bald darauf auch lebhaftere Schmerzen erregte.

Bei der Untersuchung fand sich an der Vorderseite des linken Ober-

schenkels, gerade oberhalb der Patella, eine rundliche, fluctuirende Anschwellung. deren Inhalt nicht mit dem der Höhlung des gesunden Kniegelenks communicirte. Spannte Patient den Extensor communis cruris willkürlich an, so trat die Geschwulst an dem Innenrande des Muskels in Form eines länglichen Wulstes hervor, an der Aussenseite war dies Hervortreten nur undeutlich zu bemerken, entsprechend dem bekannten verschiedenen Verhalten der Fascie innen und aussen oberhalb des Knies. Die activen Bewegungen im Knieelenke waren fast normal ausführbar, immer aber von Schmerzen in der Geschwulst begleitet; passiv war die Flexion des Unterschenkels etwas früher als auf der anderen Seite gehemmt. Die Länge der Schwellung bei entspannter Musculatur betrug ca. 7, die Breite ca. 5 Centimeter.

Die Diagnose wurde vorläufig auf ein Hygrom resp. der Schmerzen und plötzlichen Vergrösserung wegen, ein Haematom der Bursa extensorum gestellt und aseptische Incision und Drainage dem Kranken behufs Heilung vorgeschlagen. Zur Ausführung dieser Operation liess sich Pat. am 21. Juni 1884 in die Groninger Klinik aufnehmen; noch an demselben Tage wurde die Incision an der inneren Seite des Beines durch Herrn Assistenzarzt Dr. Meilink ausgeführt. Ausser Haut und Fascie mussten Fasern des Vastus internus durchtrennt werden, ehe man die dunkel blauschwarze, glatte, sich weich anfühlende Wand des Tumors erreichte. Nach Spaltung derselben gelangte der untersuchende Finger in eine unter dem Quadricepsende vor dem unveränderten Femur gelegene, überall von Weichtheilen begrenzte Höhle. die von einem Gemenge flüssigen und geronnenen Blutes, sowie synoviaähnlicher Schleimlösung erfüllt schien. Von den Wandungen aus ragten weiche Massen, fungösen Granulationen vergleichbar, in das Lumen hinein. Aus ihnen erfolgte eine reichliche Blutung venösen Charakters.

Nach energischer Auslöffelung und mehrmaliger Ausspülung der Höhlung wurde ein dickes Drain eingebracht, die Incisionswunde im Uebrigen mittelst Seidensuturen geschlossen und dann der comprimirende aseptische Dauerverband angelegt. Als nach Verlauf von 14 Tagen das Drain aus der anderweitig primär geheilten Wunde entfernt wurde, constatirte man an Stelle der früheren Geschwulst nur noch eine kleine, teigige Schwellung, welche aber nach weiteren zwei Wochen, als der kleine Schutzverband, mit welchem Patient am 12. Juli aus dem Krankenhause entlassen war, abgenommen wurde, eher zu- als abgenommen hatte. Deshalb wurde eine elastische, die Kniegelenksgegend leicht comprimirende Binde dem Patienten zum Tragen verordnet. Störungen des Allgemeinbefindens, oder Temperaturerhöhung war nach dem operativen Eingriff nicht aufgetreten; die frühere Schmerzhaftigkeit bei Bewegungen des Kniegelenkes war seither fast vollständig verschwunden.

Die zurückgebliebene Schwellung schien zunächst stationär bleiben zu wollen; vom Ende October an jedoch vergrösserte dieselbe sich schnell, und nahm in gleichem Maasstabe an Empfindlichkeit zu.

Bei der zweiten Aufnahme des Kranken in die Klinik, am 1. Dec. 1884, hatte der Tumor einen bedeutenderen Umfang als vor der ersten Operation erreicht; die Symptome waren der Art nach die gleichen, wie früher, nur in

Stärke hatten dieselben zugenommen. Beispielsweise war jetzt die Flexion des Unterschenkels im Kniegelenke kaum bis zu einem rechten Winkel möglich: weitere Beugung fand in der Spannung und Schmerzhaftigkeit der submusculären Geschwulst ein unüberwindliches Hinderniss.

Das auffälligste Verhalten zeigte die von der früheren Eröffnung zurückgebliebene Narbe: sie war in einen blaurothen, weichen Wulst verwandelt, der sich auf Druck verkleinernd offenbar seinen flüssigen Inhalt nach dem Innern des Haupttumors hin entleerte. Der letztere Geschwulsttheil jedoch war jetzt ebensowenig wie früher durch Compression in irgend nennenswerther Weise zu verkleinern; wohl aber spannte sich der geschilderte Narbenwulst bei solchem Versuche schwellend deutlich an. Unter diesen Umständen musste eine Exstirpation der ihrer histologischen Natur nach vorläufig nicht genau bestimmbaren, gewiss aber von einer localen Bösartigkeit (Infection der Narbe!) nicht freizusprechenden Neubildung angezeigt erscheinen.

Am 5. December 1884 wurde unter Anwendung der Esmarch'schen Constriction zunächst die degenerirte Narbe elliptisch umschnitten, dann Fascie und Muskelfasern, wie das vorige Mal, durchtrennt, weiterhin aber, statt in den Tumor zu schneiden, vielmehr sorgfältig die Kapsel desselben schonend, grösstentheils stumpf die Auslösung der ganzen Geschwulstmasse vorgenommen. Es gelang dies über Erwarten leicht. Nach Entfernung des Neoplasma war der Knochen noch immer vom unverletzten Periost bedeckt. Die untere Grenze der Neubildung schnitt gerade mit dem oberen Patellarrande ab, die Kniegelenkhöhle war hier durch eine glatte, weiche Haut abgeschlossen. Unter dem Muskel und über dem Knochen existirte nun, wie die darauf gerichtete genaue Untersuchung ergab, kein Schleimbeutel mehr.

Demnach war der Schleimbeutel unter dem Extensor communis mit grosser Sicherheit als Sitz der Erkrankung anzunehmen; die so gewöhnliche Communication desselben mit der Kniegelenkshöhle fehlte glücklicherweise in diesem Falle.

Der Verlauf war weiterhin ein günstiger. Unter einmaliger Erhöhung der Körpertemperatur auf 38,6° C. am 2. Tage nach der Operation schloss sich die grosse Höhlenwunde prima intentione, so dass Patient schon am 24. December geheilt nach Hause entlassen werden konnte. Einzig die Flexion des linken Kniees war noch nicht in alter Ausdehnung möglich. Patient ist bislang gesund geblieben.

Bei der näheren Betrachtung der exstirpirten Geschwulst fiel zunächst ihre ausserordentliche Glätte und Weichheit auf. Braunroth von Ansehen, rundlicher, leicht höckriger Gestalt, über Gänseeigross war der Tumor nach aussen fast überall von einer gegen den Knochen (nach hinten hin!) dickeren, gegen den Muskel (nach vorn!) dünneren, fibrösen Kapsel eingeschlossen. Nur in der mehrerwähnten Operationsnarbe fehlte die scharfe Abgrenzung gegen die Nachbarschaft; hier erkannte man auf einem Durchschnitte, dass eine (mit der als Inhalt jener Kapsel sofort zu beschreibenden vollkommen übereinstimmende) Wucherung nicht nur in das Narbengewebe selbst, sondern auch darüber hinaus, in das Muskelgewebe ohne deutliche Begrenzung gegenüber den normalen Theilen, stattgefunden hatte.

Ein solches Hineinbeziehen, solche „Infection“ der Umgebung lieferte schon makroskopisch einen genügenden Beweis, dass die fragliche Bildung zu den echten Tumoren zu zählen war, und nicht etwa das Product einer chronischen (hämorrhagischen) Entzündung darstellte.

Der Raum innerhalb der geschilderten Kapsel war in sehr unregelmässiger Vertheilung einmal von weichen, theilweise blutig infiltrirten, theils mehr oder weniger pigmentirten, markigen Massen und weiter von flüssigem und geronnenem Blute erfüllt.

Mikroskopisch fand man die markigen Theile bestehend fast nur aus grosskernigen, mächtigen Zellen mit einer, an vielen Stellen kaum wahrnehmbaren, zarten Intercellularsubstanz; rundliche bis langgezogen ovoide Formen herrschten unter den Zellformen vor. Anderwärts erschienen die Zellen spindelförmig, einander annähernd parallel zu Bündeln angeordnet, noch anderwärts fanden sich kleine Strecken mit entwickelterer, und zwar schleimiger Intercellularsubstanz.

Die sehr zahlreichen, weiten Gefässe treten von der Kapsel aus bündelweise vereinigt in die Geschwulstmassen ein; ihre Wandungen verlieren fast sofort die äusseren Schichten; in dem Geschwulstparenchym sieht man die Gefässe auch hier fast nur als Endothelausgekleidete, röhrenförmige Lücken verlaufen; die Hauptrichtung der Gewebszellen zeigt sich dann vielfach parallel ihrem Verlaufe. Derartige Gefässeinrichtungen würden selbst bei weniger äusseren Insulten ausgesetzter Lage der Geschwulst Blutungen erwarten lassen; hier treten uns die Extravasate in zwei Typen entgegen: neben massigen, die Gewebselemente zur Seite drängenden Hämatomen (meist ist das Blut dann geronnen) finden sich geringere, das Gewebe ohne gröbere Zerreissung diffus infiltrirende Hämorrhagien. Eine grosse Menge theils inter-, theils intra-cellulären Pigmentes wird auf frühere Blutungen zurückzuführen sein.

An mehreren Stellen, wo ein grösserer Bluterguss coagulirt ist, kann man eine Durchwachsung desselben mit Gefässsprossen von der Umgebung her wahrnehmen, in keiner Weise unterscheidbar von der Gefässdurchwachsung eines gewöhnlichen Thrombus in einem Blutgefässe. Weiterhin wird dann, durch Proliferation der Gefässwandzellen (?) nach und nach das Gerinnsel durch ein zelliges (sarcomatöses) Gewebe substituirt, welches sich durch die vielfach gekreuzten Richtungen seiner Zellenbündel von den ursprünglicheren (älteren) Partien mit ihren mehr gleichmässig angeordneten Zellenmassen unterscheidet. In der Mitte des Tumors ist eine unregelmässige Höhlung theilweise mit Blut, theils mit einer Synoviaähnlichen Flüssigkeit erfüllt, als Rest des früheren Schleimbeutellumens übrig geblieben.

Anhangsweise mag eine dritte Krankengeschichte hier mitgetheilt werden, die eine Neubildung, wie sie schon von Erichsen (cf. oben!) beschrieben ist, betrifft: es handelt sich um einen Tumor, ausgehend von der nach Heilung eines Hygroms resp. einer anderen Schleimbeutelerkrankung zurückgebliebenen Narbe. Im strengeren Sinne dürfte eine solche Neubildung ebenso wenig zu den Schleim-

beuteltumoren zu rechnen sein, als ein Keloid in der Narbe nach einer Amputatio mammae wegen Carcinom der Brustdrüse zu den Mammatumoren gezählt wird!

III. Einfaches Angiom, ausgehend von der Narbe eines obliterirten Präpatellarhygrom. Exstirpation. Heilung.

Frau D. T., 24 Jahre alt, eine kräftige, abgesehen von ihrem Localleiden gesunde Person, wurde am 10. Januar 1885 wegen einer weichen Geschwulst vor der linken Kniescheibe ins Groninger Krankenhaus aufgenommen. Vor fünf Jahren hatte sich Patientin beim Schlittschuhlaufen durch einen Fall eine oberflächliche und bald heilende Wunde an der Stelle der jetzigen Affection zugezogen. Die noch sichtbare Hautnarbe hat nie Störungen verursacht. Zu jener Zeit aber war durch erwähnten Unfall auch eine harte, rundliche Anschwellung vor dem unteren Theile der betreffenden Kniescheibe entstanden, welche schon wenige Stunden später bemerkt, nur auf Druck in geringem Grade schmerzhaft war und den Gebrauch des Beines nicht weiter beeinträchtigte. Kaum beachtet blieb dieses Hämatom, resp. das daraus hervorgegangene Hygrom einstweilen unverändert an Grösse etc. bestehen.

Als aber im folgenden Jahre Patientin an Icterus erkrankte, wurde die präpatellare Geschwulst sehr empfindlich, so dass nunmehr das Gehen unmöglich wurde. Nach fünfwöchentlicher, vollständiger Ruhe nebst Salbeneinreibungen (Unguent. ciner.) in die erkrankte Gegend, waren die Entzündungssymptome im Hygrom wieder verschwunden; der Tumor war kleiner und weicher als zuvor geworden; sobald aber Patientin nunmehr ihre früheren Arbeiten wieder aufnahm, vergrösserte sich auch die Geschwulst, blieb indessen wenig empfindlich. Energische comprimirende Einwickelungen mit elastischen Binden brachten dieselbe (wir dürfen sie ohne Zweifel als aus einem traumatischen Hämatom hervorgegangenes Hygrom einer Bursa präpatellaris betrachten!) zum fast vollständigen Verschwinden. Eine harte, scheibenförmige Masse wollte Patientin jedoch seither immer vor der Kniescheibe gefühlt haben. Diese bestimmt ausgesprochene Behauptung fand eine genügende Bestätigung darin, dass Patientin, ein Recidiv der früheren Geschwulst fürchtend, die ganze Zwischenzeit hindurch fortfuhr, täglich die immerhin lästige Einwicklung der Kniegelenkgegend vorzunehmen. Ganz unmerklich im ersten Beginne, stellte sich in letzter Zeit eine Veränderung des alten, scheibenförmigen Geschwulstrestes ein. Die besorgte Patientin nahm nämlich wahr, dass eine seit einigen Monaten eingetretene, zuerst freudig begrüsste Erweichung der etwa Guldengrossen Narbe nicht ein einfaches Verschwinden der restirenden Verhärtung bedeutete, sondern dass sich eine weiche, bläuliche, ziemlich rasch wachsende Geschwulst an bekannter Stelle entwickelt hatte!

Eine speciellere Ursache zu solcher Umwandlung vermochte die ängstlich sich beobachtende, intelligente Patientin nicht anzugeben; bei der Vorsicht, die sie ihrem erkrankten Knie seit langer Zeit zuzuwenden gewohnt war,

würde eine bedeutendere äussere Einwirkung ihr sicherlich nicht entgangen sein.*)

Bei der Untersuchung der vor den unteren zwei Drittheilen der Patella theilweise in der Haut, grösstentheils unter ihr, doch oberhalb der Aponeurose gelegenen und gegen letztere deutlich beweglichen Geschwulst fielen zunächst die von ihr aus sich in die Umgebung erstreckenden, stark erweiterten und geschlängelten Venen auf, wie man zu sagen pflegt, einem Haufen Regenwürmer vergleichbar. In der Mitte dieses Venenplexus (?) und unter ihm, in die Tiefe sich fortsetzend, befand sich die eigentliche, weiche, durch leichten Druck beträchtlich zu verkleinernde Geschwulst. Sowie der Druck der aufgelegten Hand nachliess, füllte sich der Tumor binnen weniger Secunden wiederum; die alsdann einem mässigen Hühnerei an Grösse gleichkommende Neubildung war nur an wenigen Stellen scharf gegen die Umgebung abzugrenzen. So oft die Patientin einige Stunden im Bette zugebracht hatte, erschien der Tumor viel kleiner, als wenn seine Besitzerin sich längere Zeit im Garten des Hospitals bewegt hatte.

Am 17. Jan. 1885 wurde die erkrankte Stelle im Gesunden umschnitten und leicht von der aponeurotischen Unterlage abgelöst; durch die Naht liess sich der Defect fast vollständig schliessen. Die Heilung fand weiterhin ohne jeden Zwischenfall theils prima intentione, theils unter dem aseptischen „feuchten Schorfe" statt.

---

*) Bei der schon von Beneke in Bezug auf die friesischen Inseln betonten auffallenden Häufigkeit, mit der „Krebs" als Todesursache in den Sterberegistern der dort einheimischen Bevölkerung auftritt, und bei der für die nördlichsten Provinzen der Niederlande noch entschiedener ausgesprochenen Bedeutung dieser Erkrankung (Carcinom) kann es nicht Wunder nehmen, dass das gebildete hiesige Publikum alle Geschwulstbildungen mit grossem Interesse beobachtet, sehr geneigt, dem kleinsten Knoten, der geringsten Verhärtung gefährliche Bedeutung zuzusprechen, vor Allem, wenn kein Schmerz die Erkrankung begleitet! Um eine gewisse Schätzung zu ermöglichen, sei erwähnt, dass ich hierorts in circa $7^1/_2$ Jahren, bei kaum 60 Betten Belegraum der chirurgischen Klinik, über 400 Brustamputationen, natürlich allermeist wegen Carcinom, habe ausführen müssen. Um leicht mögliche Zweifel zu beseitigen, sind von (fast) allen Fällen Geschwulsttheile zur eventuellen späteren Controlirung aufgehoben worden, nachdem jeder Fall mikroskopisch untersucht war. Solcher Ziffer entspricht auch die Zahl von 17 Oesophagus-Carcinomen, die im laufenden Jahre in der Klinik Hülfe zu finden wünschten! Trotzdem nun unter solchen Verhältnissen viele Mamma-Carcinome relativ frühzeitig zur Operation kommen, und auch bislang die Erfolge der hiesigen Klinik in Betreff der Recidive vergleichungsweise günstige sind, so ist uns doch in den letzten Jahren, seit wir die Achselhöhle principiell in jedem Falle von Mamma-Carcinom in der Weise ausräumen, wie ich es von meinem hochverehrten Gönner, von Volkmann, gelernt habe, noch kein Fall vorgekommen, wo keine Lymphdrüsenschwellungen vorhanden gewesen wären; leider war es unmöglich, immer mikroskopisch die Natur der Drüsentumoren, deren Einzelindividuen zuweilen unter Stecknadelkopfgrösse blieben, festzustellen! In den südlichen Provinzen Hollands herrschen ganz andere Verhältnisse in dieser Beziehung; dort giebt es auch nicht die Hunderte, ja Tausende von angeborenen Hüftluxationen, die hierorts dem ärztlichen Besucher unserer Landschaft eigenthümlich in's Auge fallen. (Obige Zahlen enthalten auch die poliklinisch und privatim operirten Fälle.)

Auf dem Längsdurchschnitte des entfernten Stückes erblickte man zunächst einen ungefähr 5 Ctm. langen, an den mächtigsten Stellen fast 1 Ctm. dicken, bräunlichen, fibrösen (narbigen) Streifen. In ihn waren dunkle, frisch blaurothe (nach Erhärtung in Alkohol dunkelbraunrothe), weichere Partieen eingelagert, von welchen Stellen aus sich Feston- und auch Traubenartige, gleichgefärbte Fortsätze sowohl nach unten bis dicht an die Aponeurose, als nach oben und, wie Querschnitte ergaben, seitlich in's subcutane Fettgewebe hinein erstreckten. So scharf die Grenze zwischen derartigen Geschwulstausläufern und dem normalen Nachbargewebe überall erschien, so wenig war von einer abgrenzenden, etwa fibrösen Kapsel zu entdecken. Diese weichen, die eigentliche Geschwulst constituirenden Gewebsmassen erwiesen sich unter dem Mikroskope als einfach hyperplastisches Capillarangiom, mit unregelmässig eingestreuten (älteren?) Partieen cavernösen Charakters. Der härtere (fibröse) Streifen, der Mutterboden der Neubildung, bestand aus starrfaserigem, Zellenarmem Binde- (Narben-) Gewebe, welches aber gegen sonstige Gewohnheit zahlreiche weite Gefässe enthielt. Zwischen die Faserung dieser Partie war eine ausserordentliche Menge körnigen, bräunlichen Pigmentes eingelagert und zwar zumeist frei in den Gewebslücken liegend; immerhin aber deutete seine Vertheilung vielfach noch darauf hin, dass es früher innerhalb nunmehr längst verschwundener Zellen gelegen habe, ja die Pigmenthaufen täuschten oft die Anwesenheit einschliessender Zellen beim ersten Durchmustern des Präparates dem Beobachter mit kaum einen Zweifel zulassender Deutlichkeit vor.

Nach allen auf vorstehenden Seiten berichteten Thatsachen würde man diesen Streifen als narbigen Rest der verödeten, subcutanen Bursa präpatellaris aufzufassen haben. Freilich nicht das Ueberbleibsel einer normalen, wenig mehr als eine Endothelausgekleidete Bindegewebsspalte bedeutenden Bursa mucosa (deren Innenflächen durch irgend einen Reiz zur gegenseitigen Verwachsung gekommen sind), dürfen wir hierbei im Auge haben, sondern die Narbe eines Schleimbeutels, der zunächst durch Verletzung zum Hämatom, später zum Hygrom geworden war, und als solches einer consequenten mechanischen Therapie unterworfen wurde. Dass eine „forcirte Compression" Obliterationen der kranken Schleimbeutel vermittelst adhäsiver Entzündung ihrer Innenflächen zu erzwingen vermag, ist genugsam bekannt. Die Energie der „forcirten Compression" wurde in geschildertem Falle durch die Länge der Zeit, während welcher ein nur mässiger Druck auf die Geschwulst ausgeübt wurde, ersetzt. Auch die Mächtigkeit der „Narbe" wird nichts Wunderbares mehr haben, wenn man sich jener dickwandigen, leicht ausschälbaren Hygrome erinnert, die den Uebergang vom gewöhnlichen Hydrops der Schleimbeutel zu den Metten-

heimer'schen Fibromen oder zu solchen multipeln Cystomen bilden, wie sie mehrfach, z. B. aus der v. Volkmann'schen Klinik beschrieben worden sind*).

Hier wird die geeigneteste Stelle sein, die wenigen, bisher beschriebenen Tumoren der Schleimbeutel zusammen zu stellen.

1) G. P. Holscher erwähnt in seiner Uebersetzung des Brodie'schen Werkes über Gelenkkrankheiten**) in der Form einer Anmerkung zur Behandlung der Hygrome mit dem Setaceum, dass derartige Eingriffe nach englischen Beobachtungen zuweilen Cancer und Fungus hämatodes herbeigeführt hätten, und unterscheidet solche Fälle scharf von anderen, wo die gleiche Operation durch Heftigkeit der nachfolgenden Entzündung den Tod der betroffenen Patienten veranlasste.

2) John Simon besprach am 7. Juni 1847 in der Londoner pathologischen Gesellschaft***) einen „Fibro-cartilaginous fungus from the exposed synovial surface of a bursa patellae." Das Originalreferat lautet: Mr. Simon's observation of the case had extended over two years: a sinus had remained after an accumulation of fluid in the bursa had been removed by puncture: the sinus, proving obstinate, was laid open; the growth in question slowly arose from the bottom of the wound, and attained a size of about three inches by two, when it was thought expedient to excise it. Subsequently to this operation the patient had recovered without inconvenience. The tumour, which cut like gristle, consisted of large cartilage-cells in a matrix of dense fibrous tissue; the elements of the latter were evidently of new growth, and contained clear nuclei.

3) Schuh †) erzählt bei Gelegenheit der Besprechung des Hygroma cysticum patellare, nachdem er die Exstirpation desselben bei Wandverdickung empfohlen hat, folgende Beobachtung: „In einem Falle wurde eine zusammengesetzte Cyste (eine in dieser Gegend gewiss sehr seltene Erscheinung) für ein gewöhnliches Hygrom gehalten, und man meinte, die ganz kleinen Tochtercysten würden sammt dem Hautbalge durch Suppuration schmelzen. Es entstand jedoch in 3 Wochen eine solche Wucherung, dass der Kranke nur durch eine sehr schwierige Exstirpation gerettet werden konnte."

4) Julius Dollinger beschrieb aus der Klinik des Prof. Kovácz in Budapest einen Schleimbeuteltumor unter dem Titel: Ein Papillom der Bursa praepatellaris, ein Beitrag zur Epithelentwickelung. ††) Da das Original leicht zu erreichen ist, sei hier nur kurz erwähnt, dass sich das echte (epitheliale) Papillom (die Bezeichnung bedarf der Nachsicht des

---

*) cf. Berliner klin. Wochenschr. 1875. No. 4: Aus der chirurg. Klinik des Herrn Prof. v. Volkmann in Halle: Zwei Fälle von Hygromen der Bursa trochanterica, mitgetheilt von Dr. H. R. Ranke.

**) B. C. Brodie, Pathologische und chirurgische Beobachtungen über die Krankheiten der Gelenke, aus dem Englischen von G. P. H. 1821. S. 345.

***) Transactions of the Pathological Society of London. Vol. I. p. 153.

†) Pathologie und Therapie der Pseudoplasmen. 1854. S. 201.

††) v. Langenbeck's Archiv. Bd. XXII. S. 697.

Lesers!) in einem fistulösen Präpatellarhygrom bei einer 58jährigen Frau entwickelte und somit leicht den Carcinomen alter Knochenfisteln etc. zur Seite stellen lässt.

5) Prof. Mikulicz hatte auf dem diesjährigen Deutschen Chirurgen-Congresse die Güte, dem Schreiber dieses einen dem vorigen Falle durchaus analogen mündlich mitzutheilen: Von der Fistelöffnung eines alten Hygroma praepatellare aus entwickelte sich ein Epithelialcarcinom. Die bezügliche Krankengeschichte ist noch nicht veröffentlicht.

6) Myxom, ausgehend von einem Hygroma praepatellare, cfr. oben, Krankengeschichte No. 1.

7) Hämorrhagisches Sarcom, ausgehend von dem Extensoren-schleimbeutel oberhalb des Kniegelenks, cfr. oben, Krankengeschichte No. 2.

Dies ist Alles!

Aus solch' spärlicher Casuistik lassen sich nur wenige allgemeine Anschauungen in Betreff unseres Thema's ableiten. Das aber fällt schon jetzt in's Auge: Von jenen Erichsen'schen Narbentumoren, von denen die dritte Krankengeschichte eine bisher nicht bekannte Abart beschreibt — von diesen Geschwülsten abgesehen, kommen zwei gänzlich von einander zu scheidende Gruppen von Neubildungen der Schleimbeutel vor:

Einmal: Umwandlung der Wand derselben in eine der Bindegewebsreihe ihrer Structur nach einzureihende Wucherung: Chondrome, Sarcome, Myxome etc.

Zum Anderen: Epitheliale Neubildungen, bisher nur bei bestehenden Fisteln beobachtet, und vorläufig am einfachsten gleichzustellen mit den vielfach beschriebenen Carcinomen, welche bei lange Zeit bestanden habenden Ulcerationen und eiternden Fisteln sich entwickeln, deren Genese in neuerer Zeit vorzugsweise durch die Bemühungen Friedländer's und zwar durch das Studium der häufigen, atypischen Epithelwucherung in Folge verschiedenster Reize wenigstens nach einer Seite hin eine Aufklärung erhalten hat.

Ob jemals eine normale Bursa mucosa der Ausgangspunkt einer Neubildung sein kann, mag billig bezweifelt werden. Selbst die zuweilen enormen Gewebsproductionen, welche bei Bildung jener geschwulstähnlichen, Eingangs erwähnten, sogenannten Fibrome etc. nöthigerweise vorausgesetzt werden müssen, scheinen nicht leicht in eine wirkliche Neubildung überzugehen. Die täglichen, gewiss nicht gering anzuschlagenden traumatischen Insulte, denen ein Hygroma praepatellare ausgesetzt ist, reichen zu dieser Umwandlung des Charakters der Gewebsproliferation ebenfalls nicht aus.

Nur mit einer, sofort zu berücksichtigenden, eventuellen Ausnahme, (Fall 2 auf Seite 531) ist überall die Eröffnung der Cyste, spontan oder operativ, der Tumorentwicklung vorausgegangen. In welcher Weise freilich die Freilegung der Innenfläche, die Exponirung der nicht durch Epithel geschützten Bindegewebslagen an die äusseren Schädlichkeiten mit dem Umschlage in dem Charakter des Wachsthums etc. in Verbindung steht, kann nur in so weit näher bestimmt werden, als sicher das Trauma für sich allein nicht die Causa movens darstellt.

Fall 2. würde seine Ausnahmestellung in dieser Beziehung verlieren, wenn wir annehmen dürften, dass die erste Operation wirklich eine nur durch chronisch-hämorrhagische Entzündung veränderte Bursa mucosa betroffen habe, und erst später die Tumorentwicklung, zwischen erster und zweiter Operation, begonnen habe. Es hat wenigstens keine logischen Schwierigkeiten, unter Supponirung eines (wahrscheinlich indirecten) ursächlichen Zusammenhanges, ebenso gut nach aseptischer Incision, Ausschabung und Drainage die verhängnissvolle Charakterveränderung eintretend sich vorzustellen, als nach Behandlung mit dem Setaceum aus fibrösen Cystenwandungen hämorrhagische Tumoren hervorwuchern zu sehen. Leider ist eine mikroskopische Untersuchung der bei erwähnter Ausschabung erhaltenen Producte nicht ausgeführt worden*).

*) Dass in der That von den verschiedensten serösen Häuten, auch abgesehen von der Auskleidung der grossen Körperhöhlen, hämorrhagische Sarkome mit einer gewissen Vorliebe hervorgehen, dafür existirt bereits eine genügende Anzahl von Beispielen. Seltener schon ist es bisher beobachtet, dass auf ein Trauma, welches eine chronisch hämorrhagisch entzündete Serosa traf, die rapide Entwickelung einer derartigen Neubildung so direct folgte, dass eine causale Verknüpfung schwer von der Hand zu weisen sein dürfte. Ein, so weit denkbar, unzweideutiges Beispiel der letzteren Art beobachtete ich bei einem Manne mit alter Hydrocele. Nach mehrfachen Punctionen war die Periorchitis serosa chronica (Kocher) endlich in die hämorrhagische Form der Entzündung (Kocher's Periorchitis chron.-haemorrh.) übergegangen. In der Groninger Klinik deshalb ausgeführte Incision, partielle Exstirpation der Tunica vaginalis propria, Auskratzung der schichtweisen Auflagerungen, aseptische Drainage unter dem noch immer hierorts mit altem Erfolge verwendeten Thymol-Gazeverband, schienen zunächst von Heilung gefolgt; doch noch war die Drainageöffnung nicht völlig geschlossen, als vermeintliche Granulationen, leicht blutend, massenhaft aus der Narbe der Wundspalte hervor zu wuchern begannen, und weiterhin eine dem Samenstrange angehörende Inguinalgeschwulst auftrat. Ablatio testis mit Exstirpation der ganzen Tunica vagin. propr. und möglichst ausgedehnter Resection des Samenstranges war von baldigstem Recidiv in der Weiche gefolgt. Diesem Secundärtumor ist Patient endlich, durch Blutungen erschöpft, nach Entwickelung weiterer Metastasen, erlegen. Eine Verfolgung dieser Frage würde leider zu weit von dem vorliegenden Thema abführen.

Die Zukunft muss entscheiden, welcher Natur die Ursache der Geschwulstentwickelung ist; jedenfalls hält Schreiber dieses die spöttisch abweisende Frage eines übrigens gewiss höchst achtungswerthen französischen Collegen bei Gelegenheit eines Referates seines Vortrages über diese Tumoren: Wo denn hier die Bacterien steckten, die doch zur Zeit an allem Unheil Schuld tragen sollen, für zur Zeit verfehlt, und zwar so lange, bis der Frager eine bezügliche positive oder negative Antwort zu geben im Stande sein wird. Ausdrücklich sei bemerkt, das die betreffende Frage nicht wortgetreu citirt ist.

Es entspricht vollkommen der bisherigen Erfahrung in Betreff der relativen Frequenz der Erkrankungen der Schleimbeutel an den verschiedensten Körperstellen, dass die wenigen Tumoren bislang nur am Knie beobachtet worden sind. Jeder Tag kann einen Bericht über ein gleiches Vorkommniss von einer anderen Körperregion bringen; zufälligerweise erhielt ich vor Kurzem die Nachricht, dass in einem Hospitale Philadelphia's ein Schleimbeuteltumor am Ellenbogen operirt worden sei (cf. oben, S. 524).

In Betreff der Therapie sei endlich noch bemerkt, dass die Exstirpation selbst grösserer Schleimbeuteltumoren keine bedeutenderen Schwierigkeiten machen wird, da die Geschwülste sich bisher thatsächlich immer leicht aus ihrer Umgebung auslösen liessen, und auch in Zukunft dem entsprechend erwartet werden darf, dass diese seltenen, entarteten Sprösslinge der Schleimbeutel auch weiterhin in ihrem Verhalten gegenüber den umgebenden Geweben wenigstens die eine für die Patienten vortheilhafte, für den Operateur angenehme Eigenschaft der zu Hygromen entarteten Bursae mucosae bewahren werden, mit jeder Grössenzunahme, mit jeder Vermehrung ihrer selbständigen Bedeutung, auch die Verbindung ihrer Wandungen mit den benachbarten, ursprünglich nicht von ihnen zu scheidenden Bindegewebslagen lockerer und lösbarer werden zu lassen.

Gedruckt bei L. Schumacher in Berlin.

Taf I.

Fig. 7.

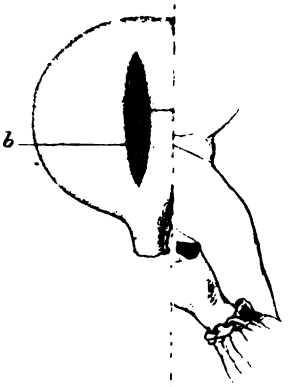

Fig. 8.

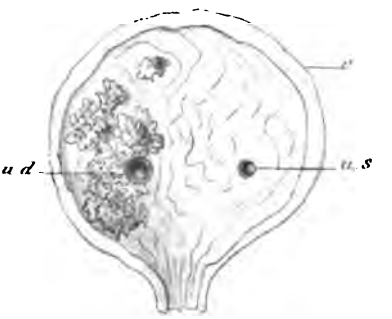

Fig. 9

Fig. 6.

A

Fig. 8.

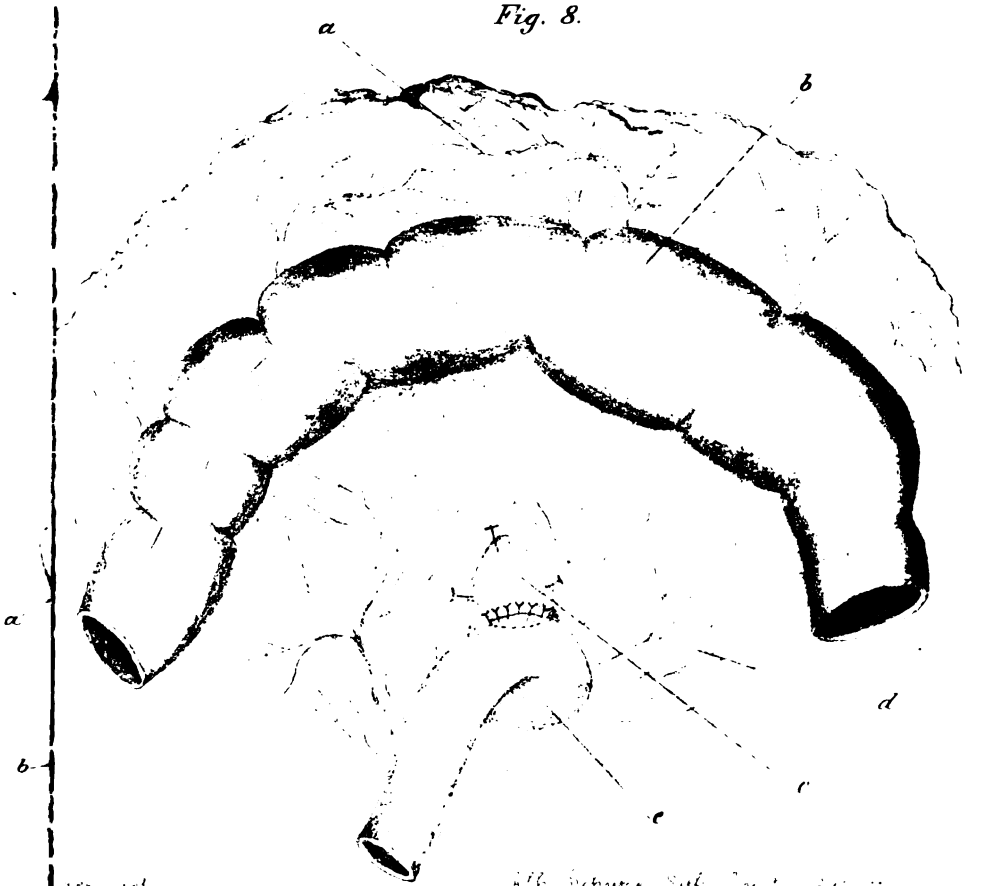

Fig. 2.

Alb. Schmeze Lith. Inst. Berlin

Fig. 3.

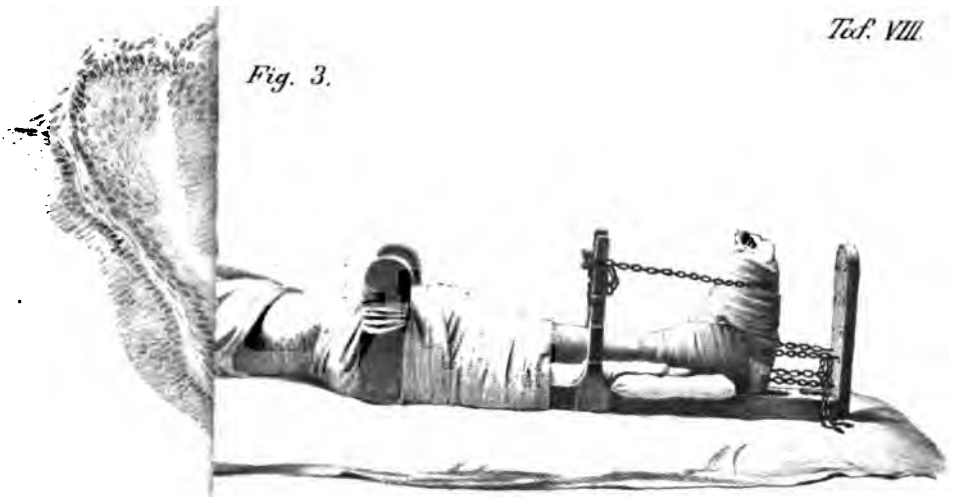

Fig. 4.

J

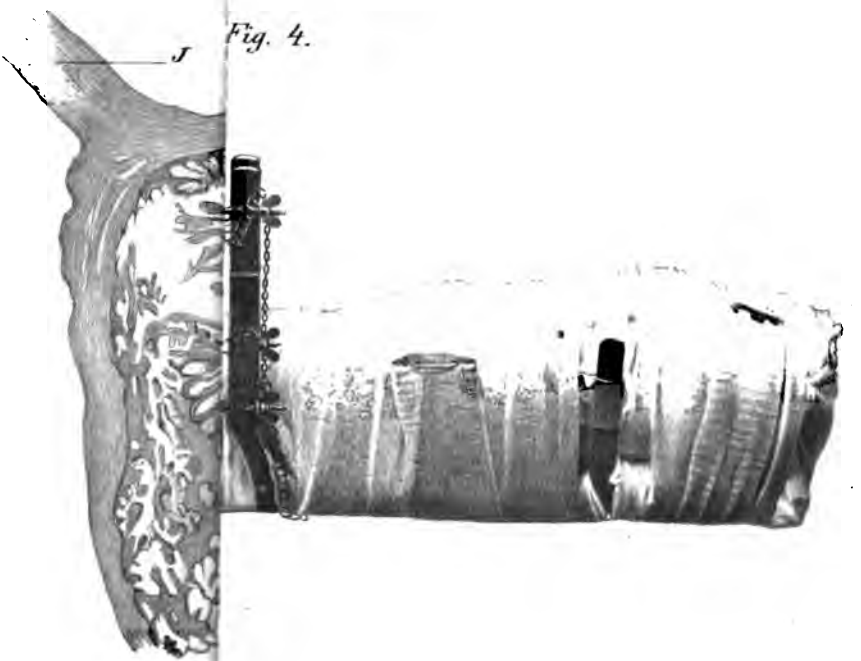

Alb. Schnitze Lith. Inst. Berlin

Taf IX.

Fig. 5

Gerstmann

Fig 6

Gerstmann, 7.

Fig 7

Kirchner, 23. Mai 1884.

Fig 8

Kirchner, 1. April 1885

Taf X.

Fig 5

Sommer, 8 Juli April 1885

Fig 7

Hempel, 25 Novbr 1883

Fig 6

Sommer, 16 Juli Novbr 1883

Fig 8

Hempel, 30 Octbr 1884

Alb. Schwarz, Lith. Inst. Berlin

Fig. 3.

Taf. XII.

Fig. 6.

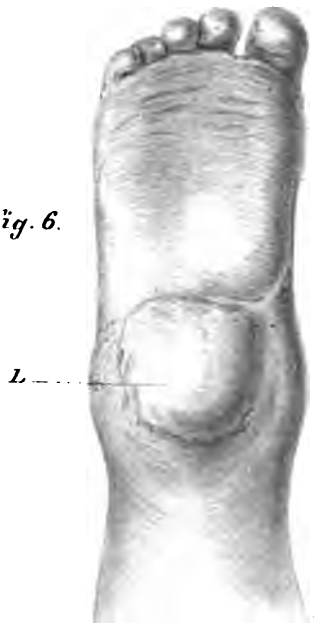

Fig. 5.

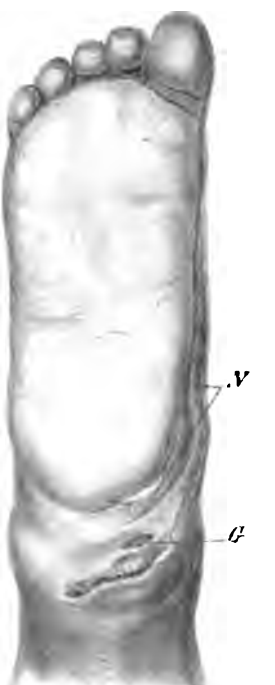

A. Rabus del.

Alb. Schürze Lith. Inst. Berlin

UNIVERSITY OF CALIFORNIA MEDICAL SCHOOL LIBRARY

THIS BOOK IS DUE ON THE LAST DATE STAMPED BELOW

APR 15 1932
7 DAY
RETURNED
DEC 24 1959
DEC 22 1959

1½m-9,'16

v.14
Deutsche Gesellschaft fur Chirurgie Verhandlungen.
APR 15 1932
APR 7 1939

2764

University of California Medical School Library